This is a digital copy of a book that was preserved for generations on library shelves before it was carefully scanned by Google as part of a project to make the world's books discoverable online.

It has survived long enough for the copyright to expire and the book to enter the public domain. A public domain book is one that was never subject to copyright or whose legal copyright term has expired. Whether a book is in the public domain may vary country to country. Public domain books are our gateways to the past, representing a wealth of history, culture and knowledge that's often difficult to discover.

Marks, notations and other marginalia present in the original volume will appear in this file - a reminder of this book's long journey from the publisher to a library and finally to you.

Usage guidelines

Google is proud to partner with libraries to digitize public domain materials and make them widely accessible. Public domain books belong to the public and we are merely their custodians. Nevertheless, this work is expensive, so in order to keep providing this resource, we have taken steps to prevent abuse by commercial parties, including placing technical restrictions on automated querying.

We also ask that you:

+ *Make non-commercial use of the files* We designed Google Book Search for use by individuals, and we request that you use these files for personal, non-commercial purposes.

+ *Refrain from automated querying* Do not send automated queries of any sort to Google's system: If you are conducting research on machine translation, optical character recognition or other areas where access to a large amount of text is helpful, please contact us. We encourage the use of public domain materials for these purposes and may be able to help.

+ *Maintain attribution* The Google "watermark" you see on each file is essential for informing people about this project and helping them find additional materials through Google Book Search. Please do not remove it.

+ *Keep it legal* Whatever your use, remember that you are responsible for ensuring that what you are doing is legal. Do not assume that just because we believe a book is in the public domain for users in the United States, that the work is also in the public domain for users in other countries. Whether a book is still in copyright varies from country to country, and we can't offer guidance on whether any specific use of any specific book is allowed. Please do not assume that a book's appearance in Google Book Search means it can be used in any manner anywhere in the world. Copyright infringement liability can be quite severe.

About Google Book Search

Google's mission is to organize the world's information and to make it universally accessible and useful. Google Book Search helps readers discover the world's books while helping authors and publishers reach new audiences. You can search through the full text of this book on the web at `http://books.google.com/`

UC-NRLF
B 3 732 629

UNIVERSITY OF CALIFORNIA
MEDICAL CENTER LIBRARY
SAN FRANCISCO



University of California
LIBRARY
Medical Department

2720

DEUTSCHE ZEITSCHRIFT
FÜR
CHIRURGIE.

HERAUSGEGEBEN

VON

PROF. ALBERT IN WIEN, PROF. BARDENHEUER IN KÖLN, PROF. v. BERGMANN IN BERLIN, PROF. H. BRAUN IN GÖTTINGEN, DR. v. BURCKHARDT IN STUTTGART, PROF. v. EISELSBERG IN KÖNIGSBERG, DR. G. FISCHER IN HANNOVER, PROF. GUSSENBAUER IN WIEN, PROF. HEINEKE IN ERLANGEN, PROF. HELFERICH IN GREIFSWALD, PROF. KOCHER IN BERN, PROF. KÖNIG IN BERLIN, PROF. KRÖNLEIN IN ZÜRICH, PROF. KÜSTER IN MARBURG, DR. C. LAUENSTEIN IN HAMBURG, PROF. MADELUNG IN STRASSBURG I. E., PROF. RIEDEL IN JENA, PROF. E. ROSE IN BERLIN, PROF. RYDYGIER IN LEMBERG, PROF. SCHEDE IN BONN, PROF. SCHÖNBORN IN WÜRZBURG, PROF. A. SOCIN IN BASEL, PROF. SONNENBURG IN BERLIN, PROF. TRENDELENBURG IN LEIPZIG.

REDIGIRT

VON

PROF. DR. E. ROSE IN BERLIN UND PROF. DR. H. HELFERICH IN GREIFSWALD.

Neunundvierzigster Band.

Mit 67 Abbildungen im Text und 6 Tafeln.

LEIPZIG,
VERLAG VON F. C. W. VOGEL.
1898.

Inhalt des neunundvierzigsten Bandes.

Erstes Heft

ausgegeben August 1898.

Seite

I. Aus der chirurg. Universitätsklinik in Leipzig.
Embryome und embryoide Tumoren des Hoden: Dermoide, Cystoide, Enchondrome, Mischgeschwülste. Von Dr. M. Wilms. (Mit 3 Abbildungen) 1

II. Aus dem Laboratorium der chirurgischen Universitätsklinik und Poliklinik des Charité-Krankenhauses in Berlin.
Experimentelle Untersuchung über die Entstehung der Hydronephrose und den Zusammenhang zwischen Hydronephrose und Wanderniere. Von Prof. Hildebrand und Dr. Haga, kaiserl. japan. Stabsarzt. (Mit 6 Abbildungen) 26

III. Ein Fall von traumatischer Hydronephrose. Von Dr. Zeller, früherer I. Assistenzarzt der chirurgischen Abtheilung des Krankenhauses Moabit-Berlin. (Mit Tafel I) 39

IV. Beitrag zur Chirurgie der Bauchhöhle. Doppelte Darmresection bei einem complicirten Anus praeternaturalis. Von M. W. af Schultén, Professor der Chirurgie in Helsingfors. (Mit 1 Abbildung) 51

V. Ueber Distorsionen im Fussgelenk. (Vortrag in der medicinischen Gesellschaft zu Christiania, den 6. April 1898.) Von Dr. Reinhardt-Natvig. (Mit 1 Abbildung) 61

VI. Zur Differentialdiagnose der Bauchgeschwülste. Ueber die Lostrennung und Wanderung der Ovarialcysten. Von Dr. F. de Quervain, Chirurg am Spital in Chaux-de-Fonds 67

VII. Ein Beitrag zur Casuistik und Histologie der sogen. Endotheliome. Von Dr. Dominik Pupovac, Assistent an der Klinik Gussenbauer in Wien. (Mit 9 Abbildungen) 77

VIII. Kleinere Mittheilungen.

1. Aus der chirurgischen Abtheilung des k. k. Kaiser Franz Joseph-Spitals in Wien (Vorstand: Primärarzt Dr. J. Schnitzler). Ueber einen Fall von Hernia cruro-properitonealis mit Incarceration im properitonealen Bruchsack. Von Dr. Armin Langer, Abtheilungsassistenten 94

2. Aus der chirurgischen Klinik zu Greifswald (Prof. Helferich). Beitrag zur Lehre der Luxation der Handwurzelknochen. Von Prof. Dr. Tilmann, Oberarzt an der chirurgischen Klinik. (Mit 2 Abbildungen) 98

2830

Seite

3. Aus der chirurg. Abtheilung des Stadthospitals zu Dorpat (Dr. W. Zoege v. Manteuffel).
Zur Kenntniss der subcutanen isolirten Talusluxation. Ein Fall auf blutigem Wege reponirt. Von Oscar v. Schiemann, chirurg. Assistenzarzt 105

IX. Besprechungen.
1. Dr. Gg. Müller, Kurz gefasstes Lehrbuch der Nachbehandlung von Verletzungen, nebst einer Anleitung zur Begutachtung von Unfallfolgen (Helferich) 110
2. Medical and surgical report of the Presbyterian Hospital in the city of New-York (Helferich) 110
3. J. Bland Sutton and Arthur E. Giles, The diseases of women (Helferich) 111
4. Hofmeier, Grundriss der gynäkologischen Operationen (Helferich) 111
5. E. Cestan, La thérapeutique des Empyémes (Helferich) . 111
6. Gustav Brühl, Das menschliche Gehörorgan in 8 topographischen Bildern mit erläuterndem Texte (Helferich) . 111
7. G. Gould und W. Pyle, Anomalies and Curiosities of medicine (Helferich) 111

Zweites und Drittes (Doppel-) Heft
ausgegeben September 1898.

X. Erfahrungen über Gastroenterostomie. Von Dr. G. Kappeler, Oberarzt des städtischen Krankenhauses in Konstanz. (Mit 9 Abbildungen) 113

XI. Aus der chirurgischen Universitätsklinik in der Charité zu Berlin (Geheimrath König).
Experimenteller Beitrag zur Kenntniss von der Ausheilung des Empyems. Von Stabsarzt Dr. Martens, Assistent der Klinik. (Mit 12 halbschematisch gezeichneten Abbildungen) 181

XII. Aus dem Laboratorium der chirurgischen Klinik in Bern.
Experimenteller Beitrag zur Aetiologie des angeborenen musculären Schiefhalses. Von Moritz Heller, Arzt. (Mit 7 Abbildgn.) 204

XIII. Ueber die Behandlung des Lupus mit Kalium hypermanganicum. (Vortrag, gehalten in der chirurgischen Section des XII. internationalen Aerztecongresses in Moskau.) Von P. Kaczanowski, Petersburg 242

XIV. Aus dem Cabinet der chirurgischen Pathologie des Herrn Prof. L. W. Orlow in Charkow.
Ueber den Werth einiger Wiederbelebungsmethoden beim Scheintod während der allgemeinen Narkose. Von Dr. S. W. Herzog 255

XV. Aus der chirurgischen Universitätsklinik zu Giessen (Geheimrath Prof. Dr. Bose).
Ueber den Mechanismus subcutaner Gefässrupturen im Anschluss an einen Fall von Zerreissung der Arteria poplitea. Von Stabsarzt Dr. Carl Bötticher, commandirt zur Klinik 267

XVI. Kleinere Mittheilungen. Seite

1. Mittheilung a. d. Privatpraxis des Herrn Dr. W. Zöge v. Manteuffel-Dorpat.
Zur Kenntniss der Pankreascysten. Ein Fall von Pankreascyste, Exstirpation, Heilung. Von Dr. med. A. v. Brackel . 293
2. Aus der chirurgischen Klinik zu Greifswald (Prof. Helferich).
Zur Kenntniss der nach Perforation eines Magengeschwürs auftretenden abgekapselten Intraperitonealabscesse. Von Dr. M. Gerulanos, Privatdocenten und Assistenten der Klinik. (Mit 1 Curve) 303
3. Ueber den jetzigen Stand der Lungenchirurgie. Von Dr. M. Gerulanos, Privatdocenten und Assistenten 312

Anzeigen litterarischer Neuigkeiten (Helferich) . . . 326

Berichtigung 328

Viertes und Fünftes (Doppel-) Heft
ausgegeben October 1898.

XVII. Aus dem pathologisch-anatomischen Institute des Herrn Prof. Dr. Weichselbaum in Wien und der chirurgischen Klinik zu Graz.
Beiträge zum feineren Bau und der Entstehung der carpalen Ganglien. Von Dr. Erwin Payr, Assistent der chirurgischen Universitätsklinik Hofrath Prof. Nicoladoni's in Graz. (Mit 1 Abbildung im Text und Tafel II—IV) 329

XVIII. Aus der chirurgischen Abtheilung des städtischen Krankenhauses Moabit zu Berlin (Director: Prof. Dr. Sonnenburg).
Beitrag zur Kenntniss der Geschwülste der Tunica vaginalis. Von Dr. Richard Mühsam, Assistenzarzt. (Mit Tafel V. u. VI) . 457

XIX. Aus der chirurgischen Universitätsklinik der Königlichen Charité zu Berlin (Geheimrath König).
Zur Behandlung der frischen Kniescheibenbrüche. Von Stabsarzt Dr. Doebbelin, Assistenten der Klinik. (Mit 9 Abbildungen) . 461

XX. Mittheilung aus dem Stuttgarter Katharinenhospital (Dr. v. Burckhardt).
Zur Behandlung der Thoraxverletzungen. Von Dr. A. Klett, Oberarzt im Gren.-Reg. 119, commandirt zum Katharinenhospital Stuttgart 179

XXI. Aus der chirurgischen Klinik der Universität Greifswald (Prof. Helferich).
Eine Studie über den operativen Pneumothorax im Anschluss an einen Fall von Lungenresection wegen Brustwandsarkom. Von Dr. M. Gerulanos, Privatdocenten und Assistenten. (Mit 3 Abbildungen) 497

Sechstes Heft

ausgegeben November 1898.

Seite

XXII. Die Ausräumung der Gallenwege an Stelle der Exstirpation der Gallenblase und der Choledochotomie. Von Prof. Dr. Edm. Rose 537

XXIII. Ueber Mal perforant du pied. Von Dr. Josef Lévai, Operateur, Primärarzt des Spitals der „Allgemeinen Arbeiter-Krankenkasse" in Budapest 559

XXIV. Aus der chirurgischen Abtheilung des Kölner Bürgerhospitals (Geh. Rath Prof. Bardenheuer).
Die Caries der Synchondrosis sacro-iliaca und ihre Behandlung. Von Dr. Oscar Wolff, Assistenzarzt. (Mit 2 Abbildungen) . 585

XXV. Kleinere Mittheilungen.
1. Aus der inneren Abtheilung des Krankenhauses Bethanien. Dirig. Arzt: San.-Rath Dr. von Steinau-Steinrück.
Ueber Pyämie bei Krebsgeschwüren. Von Dr. Ulrich Rose, Assistenzarzt in Bethanien 595
2. Zur Casuistik der Sinusthrombosen nach Mittelohreiterung. Von Dr. J. Herzfeld-Berlin. (Mit 1 Curve) 601
3. Eine Modification des Verfahrens von Laborde zur Wiederbelebung bei tiefer Asphyxie. Von Dr. W. Freudenthal, New-York 608
4. Autoplastik bei grossem Hautdefect der weiblichen Brust. Von Dr. Felix Franke, Oberarzt des Diakonissenhauses Marienstift zu Braunschweig 610
5. Aus dem Seemannskrankenhause zu Hamburg (Oberarzt Dr. C. Lauenstein).
Zur Frage des Haemarthros genu. Von Dr. Max Lübbe, früherem Volontärarzt 614

XXVI. Besprechungen.
1. P. v. d. Heyden, Ueber Resection der Synchondrosis sacro-iliaca (Dr. Kiderlen (Bonn)) 622
2. L. Schuhmacher, Ueber Versuche, nicht geheilte intracapsuläre Schenkelhalsfracturen zur Consolidation zu bringen (Dr. Kiderlen (Bonn)) 622
3. B. Görgens, Ueber Sehnennaht und Sehnenplastik (Dr. Kiderlen (Bonn)) 623
4. J. Hermann, Ueber Hirnverletzungen im Anschluss an zwei schwere Fälle aus der Bonner chir. Klinik (Dr. Kiderlen (Bonn)) 623
5. H. Königer, Beitrag zur Symptomatologie und Aetiologie des Mal perforant du pied (Dr. Kiderlen (Bonn)) 624
6. F. Schultes, Die Blutstillung bei seitlichen Verletzungen grosser Venenstämme mit besonderer Berücksichtigung der Venennaht (Dr. Kiderlen (Bonn)) 624
7. Spalteholz, Handatlas der Anatomie des Menschen (Helferich) 625
8. Le Dentu et Delbet, Traité de Chirurgie clinique et opératoire (Helferich) 625
9. Dr. E. Nebelthau, Gehirndurchschnitte (Helferich) . . . 625

Anzeigen litterarischer Neuigkeiten 626

Berichtigung 628

I.

Aus der chirurg. Universitätsklinik in Leipzig.

Embryome und embryoide Tumoren des Hoden.

Dermoide, Cystoide, Enchondrome, Mischgeschwülste.

Von

Dr. M Wilms.

(Mit 3 Abbildungen.)

Nachdem es mir durch ausgedehnte Untersuchungen und Studien der Mischgeschwülste und teratoiden Tumoren der Geschlechtsdrüsen gelungen war, sowohl für das Ovarium wie für den Testikel zwei bestimmte, scharf von anderen Geschwülsten abzutrennende Gruppen aufzustellen und in Bau und Entwickelung aufzuklären, hat sich ausser pathologisch-anatomischen Arbeiten eigentlich nur die gynäkologische Fachlitteratur zu der neuen Auffassung über die in ihr Ressort gehörigen Dermoide und Teratome des Eierstockes geäussert. Eine eingehende Bearbeitung hat in neuester Zeit Pfannenstiel[1]) und Krömer zu den gleichen Resultaten geführt.

Auch auf dem letzten in Braunschweig stattgehabten Kongress der Gesellschaft für pathologische Anatomie erlitten die diesbezüglichen Ausführungen betreffs des Ovariums keinen Widerspruch.

Es scheint damit anerkannt, dass im Eierstock zwei ganz bestimmte Tumorgruppen vorkommen, die regelmässig Producte aller drei Keimblätter enthalten, also aus einer dreiblättrigen Keimanlage und somit aus einer Geschlechtszelle entstehen. Die eine der beiden Gruppen umfasst alle früher unter den Namen Dermoide, complicirte Dermoide, Teratome und complicirte Teratome bekannten Geschwülste. Die gemeinsame Genese und Entwickelung aller dieser früher fälschlicher Weise getrennten Gebilde subsummirt sie unter eine einzige

1) Veit, Lehrbuch der Gynäkologie. 1898.

Geschwulstgruppe, für welche keiner der obigen Namen zutreffend ist, die ich deshalb mit dem Namen Embryome entsprechend ihrer embryonalen Natur, zu benennen vorschlage.

Bei meiner ersten Veröffentlichung[1]) suchte ich einen für das Wesen der Bildungen möglichst zutreffenden Namen und nannte sie „rudimentäre Ovarialparasiten", doch hat mir die Bezeichnung aus dem Grunde nicht mehr zugesagt, weil der Geschwulstbegriff durch den Namen nicht zum Ausdruck kommt.

Das eigentliche Charakteristische der ersten Geschwulstgruppe ist das Wachsthum einer rudimentären fötalen Anlage. Es entsteht aus einer Geschlechtszelle eine dreiblättrige Keimanlage und diese wächst beeinflusst durch die Wachsthumsstörungen in dem innerhalb des Ovariums gelegenen nur langsam dehnbaren Follikel in der Weise aus, dass nur die früh in jeder Keimanlage sich differenzirenden Gewebe, also speciell das äussere Keimblatt und die Kopfregion die prävalirenden Bildungen sind. All die genannten, noch bis vor kurzem nur ganz räthselhaften Tumoren im Ovarium, für die man nur das nichtssagende, aber für unser Wissen recht bezeichnende Wort „Teratom-Wunderbildung" anzuwenden pflegte, sind in ihrem Bau und ihrer Entwickelung auf Grund obiger Thatsache uns jetzt nicht mehr fremdartig; wir haben vielmehr verstehen gelernt, dass die Geschwülste gerade so und nicht anders wachsen und aussehen können. Jede normale dreiblättrige Keimanlage unter gleiche ungünstige Wachsthumsbedingungen in einer kleinen Cyste gesetzt, müsste eben solche Producte liefern, wie sie in den zottenartigen Vorsprüngen an der Wand von Embryomen (Dermoidcysten und Teratomen) im Eierstocke uns begegnen.

Die Definition eines Ovarialembryom würde also lauten: Das Embryom des Eierstockes ist eine aus einer dreiblättrigen Keimanlage, in letzter Instanz also aus einer Eizelle hervorgegangene Geschwulstbildung, welche durch die Entwickelung in einer kleinen Cyste in ihrem Wachsthum frühzeitig gehemmt, nur zu einem Rudiment eines Embryo auswächst. Das Embryom besteht demnach fast nur aus den sehr früh in der Anlage sich differenzirenden Gewebe, den Organen der Kopfpartie und der vorderen Körperregion und speciell den entodermalen Producten, also Kopfhaut, Gehirn, Zähne u. s. w. Die Organe des hinteren Körperendes und des Entoderm werden fast gänzlich durch die früher wuchernden und damit schon energischer wachsenden Zellen erstickt.

1) Wilms, Arch. f. klin. Medicin. 1895. LV. Bd.

Dieser ersten Geschwulstgruppe schliesst sich eine zweite, ihr im Wesen und Bau nahestehende an, die bis jetzt unter dem Namen der „soliden Teratome“ bekannt, als solides Embryom am besten zu bezeichnen ist. Auch diese Tumoren entstehen aus einer dreiblättrigen Keimanlage, also aus einer Eizelle. Im Beginn der Wucherung der dreiblättrigen Keimanlage macht sich ebenfalls die Wachsthumstörung durch Raumbeengung bemerkbar, denn auch hier sind nur die der vorderen Körperregion angehörenden Gewebe vorhanden, wie Gehirn, Kopfhaut, Schilddrüse, Zähne, Trachealpartien u. s. w. Ein Hauptunterschied zwischen den beiden Gruppen ist aber der, dass bei der ersten sich ein Rudiment eines Fötus ausbildet, bei der zweiten die einmal differenzirten embryonalen Gewebe **grenzenlos** weiter wuchern und sich in wirrem Chaos durcheinanderschieben. Dort ist das Wachsthum ein begrenztes, richtiger gesagt geregeltes, hier ein grenzenloses, völlig ungeordnetes. Wohl zu beachten aber ist, dass auch diese regellos wachsenden Gewebe in ihrer weiteren Differenzirung völlig normale Gewebe und Organe zu produciren im Stande sind.

Ich habe in letzter Zeit noch einmal kurz die wichtigsten Punkte dieser beiden eigenartigen Tumorformen, die in der Geschwulstlehre wegen ihres complicirten Baues als selbständige Gruppe hingestellt werden müssen, mit einer grösseren Reihe von Abbildungen in Martin's Lehrbuch der Gynäkologie zum Gegenstand einer ausführlicheren Besprechung gemacht.

Während also, wie oben gesagt, die Erklärung der embryoiden Geschwülste des Eierstockes von Pathologen und Gynäkologen durch Nachuntersuchungen bestätigt und anerkannt worden sind, haben die entsprechenden Arbeiten über die Hodengeschwülste in den interessirten Fachkreisen, speciell bei den Chirurgen weder Widerspruch, noch Anerkennung gefunden. Die neu festgestellten Thatsachen sind aber betreffs der Hodentumoren um deswillen viel auffallender, als die ganze Lehre von den Hodengeschwülsten durch die Ergebnisse meiner Untersuchungen von Grund auf ummodellirt werden muss, mithin der Wandel, der in der Eintheilung der Testikel-Geschwülste vorzunehmen ist, viel bewegender wirken sollte, als die veränderte Auffassung der gleichartigen Ovarialtumoren. Oder ist es nicht etwa auffallend, wenn die Existenz einer stets in allen Lehrbüchern discutirten Gruppe: der Hodencystoide völlig negirt werden muss, oder wenn bewiesen wird, dass die ganzen Gruppen der Mischgeschwülste, der Cystosarkome, Cystocarcinome, der Enchondrome, Rhabdomyome und wie sie alle bezeichnet worden sind,

als einzelne selbständige Geschwulstformen im Hoden nicht existiren, sondern unter eine gemeinsame Geschwulstform: der der embryoiden Tumoren zusammengefasst werden müssen?

Ohne jede Rücksicht auf die neu erhobenen Befunde wird nach wie vor in der chirurgischen Litteratur die Casuistik der vermeintlichen Cystoide vermehrt, genau wie früher alle Versuche der Erklärung weiter geführt, und die auswärtige, besonders die französische Litteratur liefert fast monatlich Beiträge zur Maladie kystique, ganz nach der alten Schablone.

In Anbetracht dessen halte ich es für zweckmässig, auf Grund zum Theil meiner alten, zum Theil neuer Präparate aus den Sammlungen der chirurgischen Klinik und des pathologischen Instituts in Leipzig noch einmal kurz das Wesen der neuen Auffassung der fraglichen Hodengeschwülste klarzulegen, zumal es mir gelungen ist, durch neue Präparate weitere und sichere Belege für die Richtigkeit meiner Ansicht beizubringen. Ich bemerke dabei von vornherein, dass es sich bei den hier in Betracht zu ziehenden Tumoren nicht allein um ganz complicirte Geschwulstbildungen handelt, sondern dass auch vermeintlich einfache Tumoren wie die Cystoide, Enchondrome, ja eine Reihe scheinbarer Carcinome und Sarkome in den Bereich unserer Abhandlung fallen.

I. Theil.

Hoden-Embryom (Dermoid).

Die typische Form der Embryome sind die sogenannten Dermoide des Hoden. In meiner[1]) ausführlichen Arbeit aus dem Jahre 1896 ist klargestellt, dass mit den Dermoiden des Hoden die im Scrotum oder am Damm vorkommenden scheinbar ähnlichen Bildungen nichts zu schaffen haben, sondern dass die sogenannte Dermoidcyste immer vom Hoden selbst ausgeht.

Der Hoden ist in der Capsel der Dermoidcyste flach comprimirt regelmässig nachzuweisen. Liegt zwischen Hoden und Dermoidcyste eine scheinbar trennende Bindegewebsschicht, so lässt sich leicht feststellen, dass diese erst secundär durch die Cystenwand und einen Theil des comprimirten Hoden gebildet ist. Ferner war es leicht darzuthun, dass im Hoden ebenso wenig wie im Eierstock reine Hautcysten, analog denen, welche als Einstülpungsdermoide der Haut bekannt sind, vorkommen. Vielmehr sind alle die unter dem Namen Dermoidcysten beschriebenen Bildungen von ganz bestimmtem complicirtem Bau, der sich in nichts von den gleichartigen Gebilden im Ovarium unterscheidet.

1) Wilms, Beitr. zur pathol. Anatomie von Ziegler. 1896. X. Bd.

Schneiden wir ein Hodendermoid an und entleeren durch Spülung die Talgmassen, so sehen wir an einer Stelle der Cystenwand eine Zotte aufsitzen, welche mit behaarter Cutis überdeckt ist. In den meisten Fällen sieht man auf der Zotte bei genauerer Betrachtung ausser der bekannten Haut noch eine kleine Fläche, die mit Schleimhaut überzogen ist, und zuweilen geht von dieser Schleimhautfläche ein feiner Kanal in die Tiefe der Zotte.

Untersucht man den zottenartigen, breit der Cystenwand ansitzenden Vorsprung, nachdem man ihn wegen der fast regelmässig darin sich findenden Knochenrudimente entkalkt hat, mikroskopisch, so erkennt man sofort, dass er sich aus einer ganzen Reihe von rudimentären Organanlagen zusammensetzt. Die Haut als Decke der Zotte enthält Haare, Talg- und Knäueldrüsen. Sie ist ausgestattet mit allen ihr zugehörigen Attributen, enthält glatte Musculatur, besitzt ein beträchtliches Unterhautfettgewebe. Die einer Schleimhaut ähnliche Fläche ist bedeckt mit Plattenepithel. Unter der Haut und dem subcutanen Fettgewebe liegt centrales Nervengewebe, eine Gehirnmasse, in welcher das nervöse Gewebe gegenüber der starken Gliawucherung sehr zurücktritt. Dass es sich in der That um eine rudimentäre Hirnanlage handelt, wird nicht nur durch das ganze Structurbild des Nervengewebes bewiesen, sondern auch durch die Anlage von Centralkanal oder Seitenventrikel, durch eine zuweilen vorkommende Abgrenzung von Rinde und Mark, endlich durch die ausgesprochene Bildung des Cranium, der Dura und Pia, die allerdings nicht regelmässig alle von einander abgrenzbar, aber bei genauer Untersuchung doch in ihrer Anlage nachweisbar sind. In dem Cranium treten nicht selten kleine Knochenbildungen auf, in Wucherung begriffene Knochen der Schädeldecke oder Basis je nach der dorsalen oder ventralen Lage. Im Gehirn liegen gewöhnlich reichliche concentrische Amyloidkugeln, wie sie sonst in Altersgehirnen vorkommen. Ventral vom Gehirn findet man, schon mit blossem Auge als kleines Cystenwerk kenntlich, eine Anlage, die sowohl durch ihre auskleidenden Schleimhäute wie durch das Zwischengewebe ihre Natur als Trachea- oder Darmrudiment kenntlich macht. Die auskleidenden Membranen bestehen zum Theil aus hohem Flimmerepithel, zum Theil aus Cylinderzellen oder cubischen Zellen. Das Auftreten von Becherzellen, von Lymphfollikeln in der Schleimhaut, ja die papillären mitunter Darmzotten ähnelnden Bildungen weisen mit Bestimmtheit auf eine rudimentäre Darmanlage hin. Die doppelt oder einfach geschichtete, circulär um jene Cysten gelagerte glatte

Musculatur verhält sich in Lage und Anordnung genau so wie die Muscularis des Darmes. Die Flimmerepithelkanäle zeigen ebenfalls durch das sie umgebende Gewebe an, dass sie die Anlage von Trachealpartien sind. Es finden sich nämlich in der Nachbarschaft der Flimmerkanäle hyaline Knorpelinseln, Schleimdrüsen und reichliche Züge glatter Musculatur. Sowohl in der Anordnung des Ganzen wie im Bau der einzelnen Organe ist also die ausgesprochenste Aehnlichkeit mit einer rudimentären Trachea erkennbar.

Der Aufbau der Zotte, deren Gewebe wir im vorigen kurz kennen gelernt, gestattet demnach keinen Zweifel mehr an der Thatsache, dass es sich in diesen Dermoiden um eine rudimentäre fötale Bildung handelt, denn wir haben Producte aller drei Keimblätter: Ectoderm: Haut, Gehirn, Entoderm: Darm, Trachea, Mesoderm: Knorpel, Knochen, glatte Musculatur u. s. w. in dem Tumor gefunden.

Das Verhältniss, in welchem die einzelnen Gewebe vorhanden sind, resp. welche Gewebe das Hauptcontingent zu dem embryoähnlichen Tumor stellen, ist schon aus den Citaten der Organe ersichtlich. Die Haut überkleidet die ganze Bildung, das Gehirn nimmt den Haupttheil der Zottendicke ein, also prävalirt das Ectoderm und zwar speciell, da Kopfhaut und Gehirn vorhanden sind, die vordere Körperregion. Von dem schwach entwickelten Entoderm ist die Tracheaanlage nicht nur am häufigsten, sondern regelmässig am weitesten ausgebildet, also auch hier prävaliren die der vorderen Körperregion angehörenden Gewebe.

Der Bau und das Aussehen der Bildung ist nicht zufällig so geworden, sondern die Bedingungen der Raumbeschränkung, unter denen die dreiblättrige Keimanlage zur Entwickelung kommt, müssen ein solches Product zur Folge haben. Da in dem engen Raum, in dem die Anlage wächst, durch Druck starke Wachsthumsstörungen sich geltend machen, so werden nur die zuerst bei der embryonalen Entwickelung sich differenzirenden Zellen und Gewebe zur theilweisen Ausbildung kommen, nämlich das früh wuchernde Ectoderm, und zwar hier wieder am meisten die Kopf- oder vordere Körperregion. Vom Entoderm wird nur so viel nachweisbar sein, als bei der frühen Entwickelungsstörung angelegt war. Es ist also selbstverständlich, dass in einem sogenannten Hodendermoid nichts von der hinteren Körperregion sich vorfindet, sondern dass Kopfhaut, Gehirn, Trachea regelmässig vorherrschen.

Diese Ausführung trifft nun nicht nur das Wesen der ganz complicirten teratoiden Bildungen, die durch ihre complicirte Anlage gleich ihre embryonale Natur verrathen, sondern sie hat Gültigkeit für alle Dermoidcysten des Hoden, deren etwas über 30 bis jetzt in der Litteratur bekannt gegeben sind. Nur aus reiner Haut bestehende Cysten, wahre Dermoidcysten giebt es im Hoden selbst nicht. Sichtet man die Litteratur richtig, so wird man keinen derartigen Fall auffinden können.

Alle Dermoidcysten des Hoden sind ohne Ausnahme Cysten, in denen eine rudimentäre embryonale Bildung, meist in Zottenform sich vorwölbend, angetroffen wird. Diese Zotten haben ohne Ausnahme einen dem oben beschriebenen Bild ähnlichen Bau, d. h. sie sind hervorgegangen aus einer dreiblättrigen Keimanlage, die wegen der mechanischen Wachsthumsstörung zu einer rudimentären Entwickelung gelangt.

Wir erkennen aus dem Gesagten, dass die sogenannten Dermoidcysten des Hodens auf das genaueste mit denen des Ovariums übereinstimmen. Ihr ganzer Bau, die Entwickelung der gleichen Organe, die vollkommen analoge Ausbildung der Zottenform, endlich die auffallende Aehnlichkeit der mikroskopischen Bilder von Gehirn, Trachea u. s. w. überzeugen jeden, der sich mit der Frage beschäftigt, sofort von der Gleichheit beider Bildungen. Diese Thatsache ist gleich nach dem Erscheinen meiner ersten Arbeit über die Ovarialdermoide an der Hand eines charakteristischen Präparates von Hodendermoid auch von Kockel[1]) festgestellt worden.

Wenn in der uns vorliegenden Litteratur nicht alle die genannten Befunde bei casuistischen Mittheilungen bis dahin verzeichnet worden sind, so liegt das nur allein an der ungenauen Untersuchung. Man kann constatiren, je eingehender die Präparate untersucht sind, desto mehr Organe und Gewebe sind festgestellt worden, desto complicirter erwies sich die Bildung.

Es ist klar, dass, wenn Wachsthumsstörungen für den Grad der rudimentären Entwickelung verantwortlich sind, unter besonders günstigen Verhältnissen die Entwickelung eine ausgebildetere sein kann, als die gewöhnliche, oben beschriebene Form. Ausser den citirten Organanlagen können dann augenähnliche Bildungen, Zähne, Skeletttheile u. s. w. zur Beobachtung kommen. Interessant ist, dass nur bei 4 Fällen aus der Litteratur centrales Nervensystem, bei sechs nur dem Larynx und der Trachea

1) Kockel, Festschrift für Benno Schmidt. 1896.

entsprechende Anlagen gefunden worden sind, während de facto diese Organrudimente in jedem Hodendermoid nachweisbar sind.

Betreffs der mikroskopischen Bilder werde ich mich hier kurz fassen. Im allgemeinen sucht die Anlage ihre Gewebe und Organe völlig normal zu entwickeln. Unter den ungünstigen Wachsthumsbedingungen gelingt ihr dies jedoch nicht in erwünschter Weise, vielmehr leiden auch die einzelnen Organe unter der allseitigen Störung. Das Gehirn enthält nur wenig nervöses Gewebe, die Zähne sind verkümmert, die Kopfknochen bleiben stark rudimentär, ungeformt. Auch treten Verschiebungen der einzelnen Organe gegen einander ein, so dass der Zusammenhang der einzelnen Bildungen nicht immer leicht festzustellen ist. Abgesehen von diesen Hinweisen erfordert die Erklärung der mikroskopischen Bilder weiter nichts als die Kenntniss der normalen mikroskopischen Anatomie.

Vor Vergleichen mit normalen Geweben und Organen des Embryo wird man sich nach Kenntniss der Entstehung und des Baues der Dermoide nicht mehr zu fürchten brauchen. Zwar sind einzelne noch immer der Meinung, dass eine nüchterne Kritik bei dem Studium der Teratome manches einfacher erscheinen liesse, als es hier hingestellt wird. Doch ist diese vorsichtige Mahnung völlig grundlos. Nicht allein nicht vorsichtiger müssen wir bei Vergleichen mit normalen Organen des Embryo sein, nein wir müssen unbedingt von dem Gehirn, von der Trachea, von der Kopfhaut, von dem Darm, von der Mundbucht, der rudimentären Anlage sprechen, weil die Dermoidcyste weiter nichts ist als ein rudimentärer Embryo mit rudimentären embryonalen Organen.

Der Ausdruck Dermoidcyste ist natürlich für unsere Bildungen nicht mehr anwendbar, denn sie haben mit Dermoidcysten weder genetisch, noch in Bau und Form etwas gemein. Früher hatte ich vorgeschlagen, die Gebilde ihrem Wesen und ihrer Natur entsprechend als rudimentäre Hodenparasiten zu bezeichnen, doch halte ich, ebenso wie bei den Ovarialtumoren, dieses Wort deshalb nicht für glücklich gewählt, weil die Beziehung zu den Geschwülsten darin nicht zum Ausdruck kommt, und der Name Parasit zu Verwechselungen oder unklaren Vorstellungen Anlass geben kann. Ich bezeichne deshalb jetzt die Tumoren mit dem Namen Embryom.

Mit der Feststellung der Thatsache, dass alle die genannten Hodendermoide aus einer dreiblättrigen Keimanlage hervorgehen, ist mit Sicherheit auch die Entwickelung aus einer Geschlechtszelle erwiesen. Die bis jetzt herrschenden Anschauungen über die Entstehung der vermeintlichen Hodendermoide und Teratome sind damit von selbst erledigt. Der unklare Begriff einer Heterotopie,

den Lebert zuerst herangezogen, fällt, da er in seiner Natur völlig unaufgeklärt ist, als irrelevant von selbst bei Seite. Eine Keimverirrung in den Hoden bei Bildung des Achsenstranges, wie irrthümlicher Weise angenommen wurde, kann deshalb nicht in Frage kommen, weil die Organe der vorderen Körperregion, die in der Bildung regelmässig sich finden, nicht von dem Achsenstrang sich mit derselben Regelmässigkeit abschnüren können. Von einer fötalen Inclusion endlich kann nicht die Rede sein, weil diese erstens regelmässig angeboren beobachtet sind, die Dermoide zum Theil erst später entstanden sind, zweitens die fötalen Inclusionen ganz anders gebaut sind als die Hodenembryome. Zwar sind es auch embryonale Producte mit fötalen Organen, aber da sie unter anderen Bedingungen wachsen wie die Embryome, kommt nicht das typische Bild dieser zu Stande: eine Zotte mit rudimentärer Entwickelung der Kopf- und vorderen Körperregion, sondern es ist ein mehr oder minder vollkommener Embryo, der ganz ungleichmässig in seinen einzelnen Theilen sich ausbildet. Bei dem Wachsthum der fötalen Inclusion spricht eben weniger die Raumbeengung mit als vielmehr die Beeinträchtigung der Ernährung durch den Stammfötus. Wie gesagt die Unrichtigkeit der bisherigen Erklärungsversuche ergiebt sich eigentlich aus der von uns aufgestellten Thatsache, dass die Embryome aus einer Geschlechtszelle hervorgehen, von selbst. Man konnte die einzig mögliche Genese überhaupt bis jetzt nicht discutiren, da die Auffassung über den Bau und die Entstehung der vermeintlichen Dermoide eine ganz irrige war.

Es drängen sich natürlich sofort weitere Fragen auf, erstens: Welcher Vorgang ist es, der die Geschlechtszelle zu einem derartigen Wachsthum anregt; zweitens: Ist diese Geschlechtszelle eine auf embryonaler Stufe stehende Zelle, oder ist es eine fertige Spermazelle?

So einfach diese Fragen sind, so schwer ist es, eine Antwort darauf zu geben. Es könnte scheinen, als liesse sich aus der Zeit des Auftretens der Embryome betreffs der zweiten Frage ein Aufschluss erwarten, doch auch hier gerathen wir in Speculationen. Nach Angaben der Litteratur sind eine Reihe von Hodendermoiden oder Embryomen angeboren gewesen, mehrere aber sollen erst im späteren Leben entstanden sein, so die Fälle von Santesson, Böckel, le Dentu u. s. w. Diese Daten lassen sich weder für, noch gegen die Annahme einer angeborenen Anlage verwerthen. Wer eine angeborene Anlage annehmen will, kann die spät auftretenden Fälle so deuten, dass die Anlage lange Zeit vor ihrer Ent-

wickelung im Ruhezustand verharrt hat. Andererseits muss eine Tumorbildung, auch wenn sie öfters angeboren beobachtet worden ist, doch nicht unbedingt mit Entwickelungsstörungen im Sinne unserer angeborenen Anlage zusammenhängen. Die Antwort auf die beiden Fragen muss ich also schuldig bleiben.

Von klinischem Interesse ist, dass wie bei anderen Tumoren auch hier äussere Verletzungen, speciell Stoss gegen den Hoden als veranlassendes Moment der Wucherung mehrmals angegeben worden sind. Die Möglichkeit eines solchen Zusammenhanges steht als wichtige Frage bei der Entstehung der Tumoren überhaupt noch zur Discussion.

Das Wachsthum der Hodenembryome ist ein weit langsameres als das der Ovarialembryome. Die Patienten, bei denen angeborene Tumoren exstirpirt wurden, waren $1\frac{1}{2}$, 5, 7, 15, 18, ja 19 Jahre alt, und die Geschwulst im Testikel war schon seit der Geburt langsam gewachsen.

II. Theil.

Embryoide Geschwülste (Mischgeschwülste, Cystoide, Enchondrome, Rhabdomyome) des Hoden.

Die den Ovarialembryomen (Dermoiden) entsprechende Geschwulst im Hoden ist das Hodenembryom (Dermoid). Beide Tumorbildungen gleichen sich sowohl in Bau wie Entwickelung völlig. Welche Geschwulstgattung im Hoden correspondirt nun mit den soliden Embryomen (soliden Teratomen) des Ovariums? Die ganze Litteratur kennt von einer zweiten derartig complicirten, als embryonale Gebilde gedeuteten Geschwulstform nichts. Und doch existiren eine nicht geringe Zahl hierher gehöriger Hodengeschwülste, nur sind sie mit unrichtiger Bezeichnung und Erklärung unter eine Menge anderer Tumorgruppen untergeordnet. Schon der Titel meiner früheren Arbeit: „Ueber die teratoiden Geschwülste des Hoden mit Einschluss der sogenannten Cystoide und Enchondrome", wies darauf hin, dass mehrere Gruppen von scheinbar einfachen Geschwülsten in nächstem Connex mit den embryoiden, sogenannten teratoiden Geschwülsten stehen. Aber nicht nur diese kurz im Titel bezeichneten Tumoren, nein auch ein Theil der Mischgeschwülste, der Rhabdomyome, der Cystosarkome und Carcinome fallen in den Bereich der embryoiden Geschwulstform. Am deutlichsten wird die für die ganze Geschwulstlehre des Hoden wesentliche Thatsache, wenn ich die bisherigen Benennungen der Tumoren aufzähle, die hier in Frage kommen. In den Sammlungen des pathologischen Institutes in Giessen

und Leipzig, sowie in der Sammlung der chirurgischen Klinik in Leipzig fanden sich Präparate, die als embryoide Geschwülste aufzufassen sind, eingereiht unter folgenden Namen:

Vier waren als Carcinome, zwei als Sarkome, zwei als Cystosarkome, vier als Kystome oder Cystoide, eins als Adenom, eins als Cystadenom, eins als Enchondrom, eins als Myxosarkoma plexiforme, drei als Cystosarkome mit epithelialen Bildungen und Knorpelkernen bezeichnet. Aus der Zahl dieser Namen, die nicht nach oberflächlicher Untersuchung so gewählt, sondern, dafür bürgen die Sammlungen, zum grössten Theil nach eingehenden mikroskopischen Studien aufgezeichnet worden sind, geht schon hervor, dass der Bau der neuen Geschwulstgruppe ein äusserst wechselnder oder wenigstens schwer definirbarer sein muss, sonst würde eine solche Variation der Benennungen nicht möglich sein.

Wenden wir uns zum Bau der Geschwülste selbst. Ebenso wie wir bei dem Ovarial- und Hodenembryom eine Art Schema festsetzen könnten, das uns das Wesen der Bildung klar legte und die Entwickelung aller übrigen complicirteren Producte verständlich machte, so müssen wir uns auch hier zuerst über das Charakteristische der genannten Geschwülste orientiren. Der gemeinsame Gesichtspunkt, von dem aus uns ein Verständniss erleichtert und möglich wird, ist nicht schwer zu finden.

Untersucht man die fraglichen Hodengeschwülste gründlich, d. h. auf Serienschnitten oder wenigstens auf Schnitten, welche durch die ganze Dicke des Tumors gehen, so fällt auf, dass in ihnen immer Producte aller 3 Keimblätter vertreten sind. Vom Ectoderm finden sich als Abkömmlinge diejenigen Produkte, welche als Cholesteatomkugeln in der Litteratur hin und wieder Erwähnung finden. Die Cholesteatomkugeln sind weiter nichts als geschichtete Kugeln der Hornschicht der Epidermis, also des Ectoderms. Das Ectoderm wächst zunächst als solider Zellstrang, der in der centralen Achse grosse, helle polyedrische Zellen aufweist. Diese Zellen erweichen, es entsteht ein Kanal, und in diesem schichten sich die dem Lumen anliegenden Zellen zu einer Hornschicht genau wie bei der Epidermis. Die unter der epidermoidalen Hornschicht gelegenen Zelllager charakterisiren sich durch ihre Formation als typische Epidermisschichten: Stratum cylindricum, dentatum, granulosum.

In der Regel beschränkt sich auf die Entwickelung der mit oberflächlich verhornter Epidermis ausgekleideten Kanäle die ganze Ausbildung des Ectoderms, während die anderen Keimblätter, wie wir noch hören werden, enorm entwickelt sind. Es ist diese Thatsache auffallend gerade im Verhältniss zu den embryoiden Geschwülsten des Eierstockes, worin das Ectoderm mit Haut und Gehirnbildung als das vorherrschende des ganzen Tumors sich gerirt. Sicherlich ist deshalb der Zweifel berechtigt, sind die genannten Cholesteatomperlen und mit verhornter Epidermis ausgekleideten Kanäle wirklich ectodermaler Natur.

von Recklinghausen äusserte auf dem Kongress für pathologische Anatomie 1897, dass, solange nicht Gehirn und Haut nachgewiesen würde, die Zugehörigkeit dieser Mischgeschwülste des Hoden zu den embryoiden Tumoren doch fraglich sei.

Ich habe an der ectodermalen Natur der genannten epidermoidalen Producte nach Untersuchung meiner Präparate nie gezweifelt. Die Thatsachen, dass alle Schichten der Epidermis sich nachweisen lassen, dass die Verhornung genau so vor sich geht wie normaler Weise durch die Bildung eines Stratum granulosum, lucidum und endlich corneum, waren für mich maassgebend, hier von einer Hautanlage, also von ectodermalen Producten zu sprechen. In der letzten Zeit nun ist es mir gelungen, an einem Präparat aus der hiesigen chirurgischen Klinik den sicheren Beweis für die Richtigkeit meiner Annahme zu erbringen. In einem Tumor, der, als Cystosarkom bezeichnet, im ganzen Aufbau den hier besprochenen Tumoren gleicht, ist an einer Stelle die Differenzirung so weit gegangen, dass es keinem Zweifel mehr unterliegt, dass die epidermoidalen Kanäle und Kugeln ectodermaler Natur sind. In der Geschwulst finden sich an ziemlich reichlichen Stellen die oben erwähnten, mit Hornschicht ausgekleideten Epidermiskanäle ganz in derselben Form, wie man sie regelmässig in unseren Hodentumoren antrifft. An einer Stelle aber geht aus einem solchen Epidermiskanal eine vollständige Hautanlage hervor. In der Haut, die einen kleinen Hohlraum einschliesst, sind Talgdrüsenanlagen und reichliche Haarbildungen nachzuweisen. Mit diesem Befund ist festgestellt, dass die mit Epidermis ausgekleideten Kanäle im Stande sind, bei günstiger Gelegenheit auch sich zu vollkommener Hautanlage weiter zu differenziren.

Wenn nicht Gehirn, nicht immer Haut nachweisbar ist und zur Ausbildung kommt, so kann das an irgend welchen Wachsthumsbedingungen liegen, die wir nicht kennen. Anzunehmen aber, dass die immer vorhandenen epidermoidalen Kanäle und sogenannten Cholesteatomkugeln nicht Bildungen des äusseren Keimblattes sind, ist nicht richtig und wird mit Sicherheit durch den Nachweis, dass aus den epidermoidalen Kanälen sich Haut entwickeln kann, widerlegt.

Papillenartige Bildungen an den Epidermiswucherungen habe ich nicht selten gesehen. Schon Virchow[1]) spricht bei Beschreibung eines Falles von Fibrocystoid mit Cholesteatom und Enchondrom von solchen Hautpapillen ähnlichen Producten. Fig. 1. sieht man von der mit dicker Hornhaut überdeckten Epidermis eine kleine Papille in die Tiefe sich senken als erste Anlage von Haaren oder Talgdrüsen.

Wie oben schon erwähnt, ist das Ectoderm in Form der bezeich-

1) Virchow's Archiv. 1855. VIII. Bd.

neten Kanäle oder Cysten gewöhnlich äusserst spärlich entwickelt, so dass man oft lange suchen muss, ehe man bei den zuweilen kindskopfgrossen Tumoren die einzelnen Kanäle findet. Es kommt vor, dass nur in einem kleinen Teil oder einer einzelnen Region der Tumoren das Ectoderm nachgewiesen werden kann, oder es durchziehen nur sehr vereinzelte Kanäle in langen Zügen den Tumor, um ganz isolirt an den verschiedensten Regionen aufzutauchen.

Fig. 1.

Womit diese spärliche Entwickelung des Ectoderms zusammenhängt, weiss ich nicht, ich bin am meisten geneigt, sie auf rein mechanische, ungünstige Wachsthumsverhältnisse innerhalb der Hodenkanäle zu beziehen.

Während die ectodermalen Gewebe nur in geringer Menge zur Ausbildung der Tumoren beitragen, bilden Ectoderm und Mesoderm mit cystischen und bindegewebigen Producten in allen möglichen Modificationen die Hauptmenge der Geschwülste. Es ist lange bekannt, dass die Epithelien bei den Hodencystoiden und den mit Cysten combinirten sogenannnten Mischgeschwülsten des Hoden ungemein variiren können. Bald sind es rein cubische, bald hoch cylindrische Zellen, bald Flimmerepithelien, bald Schleimzellen, bald Becherzellen. Schon dieser Hinweis genügt, um unsere Aufmerksamkeit auf die Frage zu lenken, können diese Hodencystoide reine Kystome wie eventuell Ovarialkystome sein? Niemals; denn bei den reinen Kystomen ist von einem solchen Wechsel der Epithelien nicht die Rede. Also schon hierin nehmen die cystoiden Geschwülste des Hoden eine separate Stellung ein. Die Eigenartigkeit der cystischen Bildungen wird weiter noch deutlicher durch zottenartige Vorsprünge der Cystenwände, die an Darmzotten erinnern. Besonders aber wird durch die direct mit der Cystenwand in Beziehung stehende Umgebung der Cyste der Nachweis erbracht, dass hier keine Cystom- oder Adenombildung wie gewöhnlich vorliegen kann. Während bei den gewöhnlichen Kystomen und Drüsencarcinomen der Schleimhäute die Epithelien auf einem rein bindegewebigen Stratum aufsitzen, fällt bei den Hodenmischgeschwülsten sofort auf, dass das interstitielle Gewebe nicht rein bindegewebig, sondern weit differenzirt und organisirt ist. Unter der Mucosa der Cysten liegt zunächst ein lockeres zellreiches, submucöses Gewebe. In diesem treten die Schleimhaut vorwölbende Lymphfollikel auf. Unter der Submucosa ziehen einfach oder doppelt geschichtete Lagen glatter Musculatur hin und bilden in Anordnung und Gruppirung eine Muscularis mucosae nach Art der Muscularis des Darmrohres.

Die Wand der mit Flimmerepithelien oder hohen Cylinderzellen ausgekleideten Hohlräume ist ähnlich zusammengesetzt. Von einer mit Lymphfollikel versehenen Submucosa und Muscularis umgeben, wird ihre specifische Natur noch durch Knorpelmassen, ähnlich den Bronchialknorpeln, bestimmt. Die Knorpel treten meist in Form ovaler Inseln auf von hyaliner Structur, auf deren Aehnlichkeit mit Bronchial-

knorpel schon Virchow hingewiesen hat. Die Zusammensetzung der letzt beschriebenen Region, in der hin und wieder auch Schleimdrüsen auftreten, lässt unzweifelhafte Beziehung zum Respirationstractus erkennen. Die mit den verschiedensten Epithelien bekleideten Cysten und Kanäle sind also nicht vergleichbar den gewöhnlichen Bildungen der Cystome oder vielleicht den Drüsenkrebsen, sondern ihr zusammengesetzter Bau weist auf eine complicirte Anlage hin, die in der Nachahmung bestimmter Organanlagen — Respirations- und Digestionstractus — ihre Beziehung zu embryonalen Bildungen an den Tag legt. Wir müssen demnach alle die mit Schleim ausgefüllten Cysten und Kanäle wegen ihrer weit differenzirten Wandung und Umgebung als Producte des Entoderms, des inneren Keimblattes einer dreiblättrigen Keimanlage auffassen. Zu dieser Annahme sind wir umsomehr berechtigt, als schon die regelmässige Entwickelung des Ectoderms in denselben Tumoren uns auf die embryonale Natur der Geschwülste aufmerksam gemacht hat.

Nachdem wir über Producte des äusseren und inneren Keimblattes orientirt sind, bedarf die Mesodermanlage nur einer kurzen Erklärung. Schon die Knorpelausbildung, das Auftreten von Lymphfollikel, von glatter Musculatur, die alle in Zusammenhang mit dem Entoderm Erwähnung gefunden, zeigen eine weite Differenzirung des inneren Keimblattes an. Ausserdem aber finden sich alle Formationen des Bindegewebes, reticuläres Fettgewebe, Myxomgewebe etc. Neben der glatten Musculatur tritt nicht selten quergestreifte auf und wuchert zu ganz bedeutenden Knoten heran. Also von allen 3 Keimblättern sind in mehr oder minder vollständiger Ausführung Producte in diesen Tumoren regelmässig vorhanden. Hiermit wäre, wenn ich so sagen darf, kurz das Schema aller dieser Bildungen in Kürze skizzirt. Als das Wesentliche der Untersuchung ergiebt sich also: Eine ganze Reihe von bis dahin unter den verschiedensten Gruppen eingereihten Hodentumoren gehören zu einer gemeinsamen Tumorform, deren Charakteristicum darin besteht, dass immer Producte aller 3 Keimblätter in ihnen nachweisbar sind.

Vom Ectoderm ist gewöhnlich nur Epidermis mit Hornperlen ganz selten vollkommene Hautanlage vertreten, vom Mesoderm können alle Formen des Bindegewebes zur Ausbildung kommen, dazu glatte und quergestreifte Musculatur, Knochen, Knorpel, vom Entoderm Cysten und Kanäle mit Cylinder,-Flimmer- oder Schleimepithel. Wenn hierin das Wesen aller dieser Bildungen fixirt ist, so fragt es sich, wie kommt es, dass solche Tumoren mit allen möglichen falschen Benennungen in der Litteratur und in den Sammlungen bezeichnet sind. Diese Erklärung ist leicht zu geben. Die erste Ursache für die falsche Bezeichnung ist die nicht ausreichende Untersuchung gewesen. Wer die Tumoren nur an einem Stückchen aus irgend einer beliebigen Stelle untersucht, wird keine Aufklärung über den ganzen in den einzelnen Regionen oft äusserst differenten Bau erhalten. Die zweite Ursache aber liegt in dem enorm verschiedenen Wachsthum oder der Ausbildung der einzelnen Gewebe und Organe der dreiblättrigen Keimanlage. Es ist klar, dass die Cystenentwickelung auf der mehr oder

weniger starken Secretion der Entodermanlage beruht. Wuchert das Entoderm stark, und treten die Schleimzellen in secretorische Thätigkeit, so wird fast die ganze Geschwulst cystisch werden, es entstehen Cystoide. Wuchert das Mesoderm in erster Linie, und wachsen währenddessen die ectodermalen und entodermalen Kanäle nur in engen, mit feinen Lumen versehenen Schläuchen, so wird die Geschwulst solide aussehen, und je nachdem die einzelnen Gewebe des Mesoderms vorherrschen, kommt die Bezeichnung: Enchondrom, Rhabdomyom etc. zu Stande. Sehr häufig kehrt der Name Carcinom oder Sarkom allein oder in Combination mit Cysto wieder. Es fragt sich, woher kommt diese Verwechselung? Hier Klarheit zu schaffen, ist schwierig, solange wir nicht das Wesentliche der Sarkom- oder Carcinomzelle kennen. Wenn das embryonale, chromatinreiche, lockere Mesoderm wuchert und sich als junges embryonales Gewebe vermehrt, so sind die Bilder, die dabei producirt werden, oft täuschend ähnlich wahren Sarkombildungen. Es ist aber sicherlich oft nur das embryonale Mesoderm, welches als Sarkom angesprochen worden ist. Ebenso können die Cylinderzellenkanäle oder in Anlage begriffene Drüsenbildungen, bei denen das Wachsthum in soliden Zellsträngen vorwärtsschreitet, an carcinomatöse Wucherung erinnern, und doch liegt auch hier nichts weiter vor als die in Entwickelung begriffene Entodermanlage, die in ihrem embryonalen Typus weiter wächst. Ich will nicht leugnen, dass aus diesen Wucherungen der mesodermalen und entodermalen Producte Carcinome oder Sarkome entstehen können. Es lässt sich nach unseren heutigen, äusserst mangelhaften Kenntnissen über das Wesen der malignen Geschwülste die Frage vorläufig nicht entscheiden. Für die Bestimmung unserer Tumoren kommt diese Unklarheit zunächst weiter nicht in Betracht; sie wird uns bei der Erklärung der Malignität der Geschwülste noch beschäftigen.

Alle die auffallend variablen Bezeichnungen der Hodentumoren lassen sich also sehr wohl mit dem verschiedenen Wachsthum und der wechselnden Ausbildung der Producte der dreiblättrigen Keimanlage erklären.

Die verschiedenen Benennungen: Cystoid, Cystocarcinom, Cystosarkom, Adenom, Cystadenom, Carcinom, Sarkom, Myxosarkom, Enchodrom Rhadomyom kommen dadurch zu Stande, dass die einzelnen Keimblätter der Anlage bei ihrer quantitativ und qualitativ verschiedenen vollkommenen Entwickelung ein äusserst wechselndes Bild zu produciren vermögen. Quantitativ insofern wechselnd, als nicht nur ein Keimblatt als ganzes, sondern auch einzelne Gewebe der Keimblätter wieder verschieden stark sich entwickeln. Ich kenne Fälle, in denen die Knorpelbildungen so in den Vordergrund traten, dass der ganze Tumor fast nur aus Knorpel zu bestehen schien. Auch Wucherung der quergestreiften Musculatur habe ich bis zu eigrossen Knoten auftreten sehen, so dass grössere Gebiete der Geschwulst nur aus quergestreiften Muskelfasern bestanden. Immer aber bleibt dabei zu betonen, dass diese Gewebe aus dem Mesoderm der Keimanlage entstanden sind, und dass neben ihnen immer, wenn auch spärlich entwickelt, Producte des Ectoderm und Entoderm sich nachweisen lassen. Ein Unterschied der qualitativen Thätigkeit der Keimblätter äussert

sich zumeist am Entoderm. Bleibt die Zellwucherung des inneren Keimblattes nahe der embryonalen Stufe stehen, d. h. differenziren sich die Zellen nicht weiter in die einzelnen Formationen der Epithelien, die sich durch Flimmerung oder Schleimsecretion als ausgebildete Schleimhautzellen bethätigte, so kann natürlich, da keine Secretion eintritt, keine Cystenbildung zu Stande kommen, es muss ein solider Tumor entstehen.

Tritt aber das differenzirte Entoderm in secretorische Funktion, so werden natürlich Cysten sich bilden, und aus dem soliden Tumor wird ein sogenanntes Cystoid. Es liegt demnach auf der Hand, dass bei den ungeheueren Variationen in der Entwickelung der einzelnen Keimblätter und ihrer Gewebe ein derartiger Wechsel der makro- und mikroskopischen Bilder möglich ist, dass dadurch eine so differente Bezeichnung, wie wir sie oben kennen gelernt, erklärlich wird.

Schon in der Bezeichnung der Mischgeschwülste, wie sie Virchow[1]) anwandte, ist ein Hinweis auf die dreiblättrige Keimanlage gelegen. Der Name Fibrocystoid und Cholesteatom und Knorpelkernen enthält, richtig gedeutet, alles das, was als Wesentliches der Geschwülste festgestellt ist. Dass Virchow dieses Factum nicht erkannte, liegt daran, dass er den Geweben der Tumoren nicht eine gemeinsame Genese gab, sondern verschiedene Ursprungsstellen derselben annahm.

Von einer richtigen Auffassung der Entstehung konnte früher keine Rede sein, da die Zusammengehörigkeit aller dieser Bildungen nicht erkannt war. Durch Heterotopie oder Heteroplasie aus einem Gewebe alle möglichen anderen Formen herleiten zu wollen, war und ist heute noch eine nichtssagende Hypothese.

Eine kurze Erörterung verlangen nur die Erklärungen, welche zuerst Billroth und Virchow gaben, und denen sich im allgemeinen die übrigen Untersucher anschlossen. Billroth war schon Mitte der 50. Jahre aufgefallen, dass eine äusserst mannigfache Form von Cysten in den Hodencystoiden sich vorfindet. Um nun einen gemeinsamen Ursprung dieser cystischen Bildungen annehmen zu können, dachte er sich, dass alle diese Cysten aus soliden Keimcylindern hervorgingen, die durch Zerfall ihrer centralen Zellen die verschiedenen Cystenformationen lieferten. Aus diesen Keimcylindern leitet Billroth auch die Entstehung der Knorpelinseln ab, indem sich eine Intracellularsubstanz zwischen die Zellen schieben sollte. Im Gegensatz dazu vertrat Virchow die Auffassung, dass die epithelialen Bildungen der Cystoide aus den Epithelien des Hoden, die bindegewebigen, wie Knorpel, Knochen, Musculatur, aus dem Bindegewebe des Hoden hervorgingen. Waren die Epithelien Flimmerepithelien, so musste die Annahme einer Versprengung von Keimen aus dem Wolff'schen Organ aushelfen, da man im Hoden keine Flimmerzellen kannte. Für das Vorkommen quergestreifter Muscu-

1) Virchow, s. oben.

latur nahm man Versprengungen aus dem Hunter'schen Band an, mischte also auf diese Weise eine ganze Reihe von Processen zur Erklärung der Genese je nach Bedürfniss durcheinander.

Es leuchtet von vornherein ein, dass die Menge der Vorgänge, die als Bedingungen zur Entstehung der complicirten Hodentumoren supponirt werden müssten, nicht für die Richtigkeit der Annahme sprachen, uns vielmehr skeptisch gegenüber der Versprengungstheorie machen mussten.

Nach Klarlegung des Baues der fraglichen Hodengeschwülste aber ist uns ein anderer Weg zur Aufklärung von selbst gewiesen, der uns das Vorkommen aller complicirten Organe im Hoden erklärt.

Es entstehen, wie wir nachgewiesen, die Gewebe der Geschwülste als Producte der dreiblättrigen Keimanlage. Die Schleimhautcysten sind nicht aus Hodenepithel entstanden nach Art der Adenome, sondern in allen ihren Variationen, sogar mit Flimmerepithel und darmschleimhautähnlichen Bildungen haben sie sich aus dem Entoderm der Keimanlage gebildet, die Knorpelmassen, glatte und quergestreifte Musculatur, Fettgewebe, Myxom- und embryonales Bindegewebe ist nicht aus dem Hodenbindegewebe gebildet oder auf Keimversprengung zurückzuführen, sondern entsteht aus dem Mesoderm der Keimanlage, endlich die Cholesteatomkugeln, die epidermoidalen Schläuche, mit Hautpapillen und in seltenen Fällen völlig entwickelter Haut werden gebildet von dem Ectoderm, der fötalen Anlage. Die Genese unserer Hodentumoren ist also eine weit einfachere, als sie früher angenommen wurde. Entstehen alle diese complicirten Geschwülste aus einer fötalen Anlage, so kann ihr Ursprung in letzter Instanz nur aus einer Geschlechtszelle hergeleitet werden.

Nach Fixirung dieser Thatsache ist es für die neue Eintheilung der Hodentumoren überhaupt von Wichtigkeit, sich klar zu legen, giebt es ausser den hierher gehörigen Kystomen, Enchondromen u.s.w. noch andere derartige Producte im Hoden, für welche die bisherige Bezeichnung als richtig bestehen bleiben muss. Ich kann von vornherein bemerken, dass sich hierüber auf Grund der bestehenden Litteratur keine maassgebende Erklärung geben lässt, da die beschriebenen Präparate nicht genügend in dem hier ausgeführten Sinne untersucht sind. Ein definitives Urtheil wird erst nach Jahren möglich sein, wenn ein gründliches neues Studium auf diesem Gebiete nach neuer Richtschnur vorgenommen worden ist.

Auf Grund der bisherigen Litteratur scheint es mir sehr wahr-

scheinlich, dass weder reine Kystome noch Enchondrome des Hodens beobachtet worden sind, dass wir also wahrscheinlich Kapitel in der Lehre von den Hodengeschwülsten ganz streichen müssen, die bis jetzt auf Grund falscher Lehren ein nicht kleines Contingent von Hodentumoren behandelten. Die grossen Gruppen der Mischgeschwülste und alle jene complicirten Bildungen, die angeblich Mischformen von Cystoid mit malignen Tumoren darstellten, haben als selbständige Gruppen ebensowenig Existenzberechtigung, sondern fallen alle unter das grosse Kapitel der embryoiden Geschwülste. Der Wandel, der dadurch in der ganzen Auffassung und Eintheilung der Hodentumoren geschaffen ist, wird, das darf ich wohl behaupten, viel umwälzender und eingreifender sein als meine neuen Erklärungen über die Genese der Ovarialembryome. Es ist für den Hoden nach meiner Meinung um deswillen weit interessanter, weil eine ganze Reihe scheinbar einfacher Tumoren eine andere Deutung erfahren haben, Tumoren, deren Zusammenhang mit embryonalen Bildungen man weder nach der makro-, noch mikroskopischen Structur früher vermuthet hat.

Bilden sich die Geschwülste aus einer Geschlechtszelle, so ist es ja von vornherein wahrscheinlich, dass sie innerhalb der Hodenkanäle sich entwickeln. Für diese Annahme spricht zunächst das schlauchartige Wachsthum der epithelialen Züge, so dann aber gelingt es in günstigen Fällen, bei jungen Tumoren das Weiterwachsen der Ento- und Ectodermanlage in den Hodenkanälen zu verfolgen. Ich habe einmal das Vorschieben von Epidermis (Ectoderm) und Cylinderepithel (Entoderm) zusammen in einem Hodenkanal in schönster Weise gesehen.

Das gemeinsame Wachsthum von Ecto- und Entoderm ist speciell bei den embryoiden Ovarialtumoren als häufiger Befund constatirt worden. Bei den Hodentumoren habe ich selten Gelegenheit gehabt, dieses für die Entstehung der Bildung interessante Factum festzustellen.

Dieses Zusammenwachsen beider Keimblätter, auf das ich bei der Frage der Malignität noch zurückkomme, weist darauf hin, dass die Keimblätter an einer Stelle sich entwickelt haben und von einem gemeinsamen Ursprung aus gewuchert sind. Keinesfalls darf man annehmen, dass vielleicht die eine Zellformation aus der anderen entstanden sei. Dagegen spricht mit Bestimmtheit die scharfe Grenze beider Zellformen. Zum Beweise dessen ist auf Fig. 1 (S. 13) ein Präparat aus einem vermeintlichen Cystosarkom des Hoden (embryoide Geschwulst) reproducirt, an dem man die Epidermis mit Hornschicht und beginnender Papillenbildung ganz scharf gegen das hohe Cylinderepithel des Entoderms abgrenzen sieht.

Um das Wachsthum der embryoiden Tumoren besser verstehen zu lernen, ist es notwendig, an gewissen Typen sich die Zellwucherung der

Keimblätter klar zu machen. Ich habe deshalb aus einem compacten und cystoiden Tumor 2 Abbildungen wiedergegeben, die das Verständniss der ganzen Entwickelung erleichtern.

Fig. 2.

Auf Fig. 2 fällt auf den ersten Blick ein ziemlich wüstes Chaos von den verschiedensten Zellformationen auf, deren Deutung ohne Kenntnis der oben auseinandergesetzten Thatsache von der Entwickelung der embryoiden Geschwülste wohl nicht leicht sein dürfte. Zunächst erkennt man, dass das Bild eine gewisse Gruppirung zeigt, indem Zellcomplexe als zusammengehörige Einheiten für sich hervortreten. Diese Zellcomplexe haben eine cystische Bildung im Centrum, um welche sich junges, kernreiches Bindegewebe lagert. Drei dieser centralen Zellschläuche a sind ectodermaler Natur. Rechts im unteren Quadranten liegt ein mit hellen polyedrischen Zellen erfüllter solider, auf dem Querschnitt getroffener Schlauch. Links von ihm eine entsprechende Bildung, bei welcher die centralen Zellen des soliden Schlauches erweicht sind, so dass ein Kanal mit feinem Lumen entstanden ist, der schon mit einer dünnen Hornschicht, also epidermisähnlicher Wand ausgekleidet ist. Eine gleiche Bildung liegt im oberen rechten Quadranten an der Grenze des Gesichtsfeldes. Das Centrum der übrigen Zellgruppen wird eingenommen von Schläuchen, die mit Cylinderepithel besetzt, zum Theil quer, zum Theil längs getroffen sind. Auch hier heben sich die einzelnen central gelegenen Schläuche mit ihrem submucösen lockeren Bindegewebe als für sich bestehende selbständige Zellcomplexe aus dem Bilde heraus, und die ganze Gruppirung zeigt unzweideutig, dass hier eine Reihe von

gewissen Wachsthumsanlagen, bei der Entwickelung sich aneinander vorbei schieben. Richtig gedeutet beweist dieses äusserst complicirte Bild, dass ectodermale und entodermale Producte mit ihren mesodermalen submucösen und subcutanen Gewebsmassen für sich weiter wuchern, und jedes für sich, ohne auf das Nachbargewebe Rücksicht zu nehmen, sich weiter zu entwickeln bestrebt ist. Aber nicht hiermit ist der Zweck dieser Abbildung erfüllt, das Wachsthum der einzelnen Keimblätter zu erklären, sondern dieses junge Stadium ist weiter geeignet, die Aehnlichkeit mit den maligner Tumoren zu demonstriren. Schon auf den ersten Blick hat die Abbildung bei oberflächlicher Betrachtung eine gewisse Aehnlichkeit mit einem Drüsencarcinom. Denke man sich nun die Entodermschläuche weiter und weiter wuchern und als Drüsenanlagen sogar in solide Zapfen sich vorschieben, wie das in Wirklichkeit öfter zu beobachten ist, so ist die Verwechselung mit einem Drüsencarcinom wohl erklärlich. Erweitern sich ausserdem hin und wieder Kanäle zu cystischen Hohlräumen, während andere noch im Beginn der Entwickelung mit ihrem lockeren submucösen Gewebe weiter wachsen, so kommen jene Bilder zu Stande, die man als Cystocarcinome aufgefasst hat. Tritt andererseits das embryonale, kernreiche Bindegewebe stark als mächtige Submucosa hervor, so ist eine Verwechselung mit Sarkom leicht möglich. Mitunter kann durch Schichtung um die Gefässe das embryonale Bindegewebe Aehnlichkeit mit einem plexiformen Angiosarkom zeigen. Es ist also gerade das embryonale Wachsthum der Zellen, das eine Aehnlichkeit mit malignen Tumoren vortäuscht. Ob nicht manchmal wirklich die Tumoren maligne sind, ist nach dem mikroskopischen Bild allein äusserst schwer zu sagen. Also nicht nur die Form der Entwickelung der Keimblätter, macht die Abbildung deutlich, sie erleichtert auch das Verständniss für die uns anfangs überraschende Einreihung einzelner embryoider Tumoren in die Gruppen der Sarkome und Carcinome.

Trotz der Kanal- und drüsenartigen Bildungen ist die Geschwulst, von der die Zeichnung stammt, ein compacter Tumor. Zu ausgedehnterer Cystenentwickelung ist es nirgends gekommen.

Secerniren aber die Schleimhäute des Entoderm, indem die embryonalen Zellen der Kanäle und Schläuche sich weiter zu funktionirenden, Schleim producirenden Epithelien differenziren, so geht aus derselben dreiblätterigen Keimanlage kein solider, sondern ein cystischer Tumor hervor, eines jener Präparate, die man als Cystoid bezeichnet hat.

Ein mikroskopisches Bild einer solchen Geschwulst giebt Fig. 3. wieder. Die verschiedenen schleimhaltigen Cysten (b) sind ausgekleidet mit hohem Cylinderepithel. An 2 Cysten treten papillenartige Vorsprünge in das Lumen der Cyste vor, die eine entfernte Aehnlichkeit mit Darmzottenanlagen haben. Die Cysten sind alle aus dem Entoderm entstanden. Das Ectoderm ist auf dem Bild nicht wiedergegeben. Mit der Differenzirung des Entoderms geht eine weitere Entwickelung des Mesoderm Hand in Hand. Während auf Fig. 2 das Mesoderm nur eine lockere, submucöse Zellschicht producirt hatte, finden sich hier als mesodermale Producte Anlagen einer einfach oder doppelt geschichteten Muscularis mucosae und hyaline Knorpelinseln. Zwischen Muscularis und Schleimhaut liegt ein lockeres, submucöses Zellgewebe. Die Diffe-

renzirung ist demnach hier im Mesoderm wie im Ectoderm weit vorgeschritten.

Die vermeintlichen Cystoide sind also nicht einfache Adenome des Hoden, sondern embryoide Tumoren, bei denen das Entoderm stark prävalirt und durch secretorische Thätigkeit seiner Zellen zu

Fig. 3.

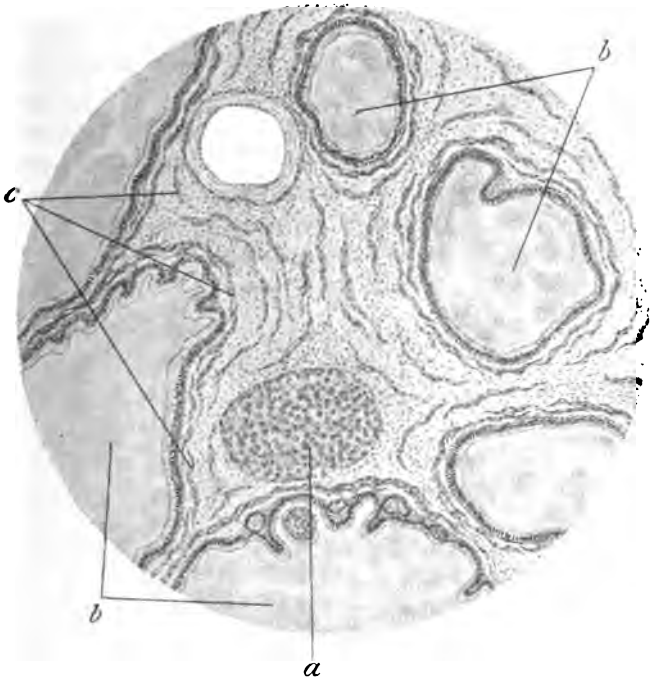

Cystenbildung Veranlassung giebt. Als das Endresultat der dreiblättrigen Keimanlage haben wir also hier einen cystischen Tumor, dort einen compacten vor uns. Nur in dem verschiedenen Wachsthum der einzelnen Keimblätter bestehen Differenzen, und nur in der Art der Entwickelung liegt der äusserlich so enorme Unterschied der beiden Tumorformen begründet.

Alle obengenannten Tumoren entwickeln sich aus einer Geschlechtszelle, sie entstehen nur im Hoden. Der restirende Hoden liegt, wie sich leicht feststellen lässt, als flache Decke gewöhnlich über einem Theil der Geschwulst: Welcher Vorgang es ist, der die Geschlechtszelle zu der Entwickelung anregt, ist unbekannt; auch lässt es sich nicht mit Sicherheit feststellen, ob die Geschwülste angeboren sind oder nicht. Die klinischen Daten, gemäss denen fast

90 Proc. der fraglichen Tumoren im mannbaren Alter entstanden sein sollen, machen es wahrscheinlicher, dass die Geschwülste nichts mit embryonalen Entwickelungsstörungen zu thun haben; aber wie schon bei den Dermoiden erwähnt, könnte man trotz der Entwickelung im späteren Leben doch eine angeborene, aber ruhende Anlage annehmen. Vier mir bekannte Fälle von embryoiden Hodentumoren waren bei der Geburt schon nachweisbar, müssen also als angeboren bezeichnet werden.

Als embryoide Geschwülste sind natürlich die hier erörterten Gebilde auf gleiche Stufe zu stellen mit den embryoiden Geschwülsten des Ovariums. Die Differenzirung des Ectoderms und überhaupt der einzelnen Keimblätter ist allerdings bei den embryoiden Geschwülsten des Hoden eine weit geringere als bei den Tumoren im Ovarium, doch ist dieser Unterschied wohl nur auf äussere mechanische Einflüsse zurückzuführen. Die Hodentumoren entstehen ebenso wie die embryoiden Geschwülste im Ovarium aus einer dreiblättrigen Keimanlage, und für ihr Wachsthum ist das regellose Durcheinanderwuchern der einzelnen Keimblätter ebenso charakteristisch wie für die entsprechenden Ovarialtumoren.

Ich glaube daher auch, dass diese embryoiden Geschwülste zu den eigentlichen Hodenembryomen (rudimentären Föten, Dermoiden) in dem gleichen Verhältniss stehen wie die soliden Ovarialgeschwülste zu dem Ovarialembryom (Dermoid). Wie dort, so sind nach meiner Meinung auch hier Störungen im Beginn der Entwickelung maassgebend für diese oder jene Ausbildung der Anlage. Es correspondiren also Ovarialembryom und Hodenembryom, andererseits embryoide Geschwülste im Hoden und solide embryoide Tumoren im Ovarium.

Für das Ovarium ist die bei weitem häufigere Geschwulstform das Embryom (Dermoid) für den Hoden aber umgekehrt die embryoide Geschwulst. Es scheint mir das einfachste, hierfür den Bau der Organe verantwortlich zu machen. Diesbezüglich verweise ich auf die Ausführung in meiner Arbeit über die soliden Teratome des Ovariums [1]). Zwei Fragen bleiben zum Schluss noch zu beantworten, nämlich sind die embryoiden Tumoren maligne, und wie stellen sie sich zu den Geschwülsten überhaupt?

Betreffs der ersten Frage muss ich mich nach meinen Erfahrungen sehr zurückhaltend aussprechen. In der französischen Litteratur findet sich unter den Hodentumoren regelmässig eine sogenannte Forme benigne de la maladie cystique angeführt. Diese Geschwulst

1) Ziegler's Beitr. z. pathol. Anatomie. XIX. Bd. 1896.

ist weiter nichts als unser sogenanntes Cystoid, das auch in allen unseren Lehrbüchern als gutartig hingestellt wird. Da wir das Cystoid aber als eine bestimmte Form der embryoiden Tumoren kennen gelernt, so wird man auch daran festhalten müssen, dass eine gewisse Gruppe dieser Geschwülste gutartig ist. Andererseits habe ich schon darauf hingewiesen, dass die mikroskopischen Bilder bei den embryoiden Tumoren, wenn die Bindegewebs- oder Epithelzellen in embryonalem Wachsthum begriffen sind, speciell die Epithelien im Begriff sind, Drüsenanlagen zu bilden, oft sarkomatösen oder carcinomatösen Bildungen täuschend ähnlich sehen. Das mikroskopische Bild in genanntem Sinne zu deuten, halte ich für äusserst schwierig, da wir kein Characteristicum der Zellform oder des Wachsthums maligner Tumoren kennen, das mit Sicherheit in diesen zweifelhaften Fällen entscheiden könnte. Langhans[1]) sagt schon, dass man bei der Entscheidung der Malignität der Hodentumoren den pathologisch-anatomischen Befund des mikroskopischesn Bildes nicht allein für beweisend ansehen kann, sondern dass man nebenbei die vollständige Integrität des alten Gewebes, den Mangel jeder Degeneration und regressiven Metamorphose, sowie das Wachsthum selbst berücksichtigen müsse. Diese Umschreibung heisst nichts anderes, als dass wir nicht wissen, was der springende Punkt bei dem bösartigen Wachsthum ist.

Dass embryoide Tumoren zum Theil maligne sind oder werden können, unterliegt keinem Zweifel. Warum aber der eine Theil dergleichen Bildungen gutartig, der andere bösartig wird, darauf muss ich eine bestimmte Antwort schuldig bleiben. Ich habe früher darauf hingewiesen, dass rein mechanische Verhältnisse zufälliges Hineingerathen der embryonalen Gewebe in Venen oder Lymphbahnen hier mit im Spiele sein könnten, doch bleibt diese Auffassung vorläufig noch eine Hypothese. Es ist mehr der Zweck dieser letzten Zeilen, auf die Unklarheiten unserer Geschwulstbegriffe hinzuweisen, um zu einem Studium dieser eigenartigen Verhältnisse aufzufordern.

Auch die klinische Beobachtung giebt keine genaue Aufklärung. Einige Präparate von embryoiden Hodentumoren sind nach ihrem ganzen Aeusseren gutartig, einige und selbst Cystoide haben Metastasen gemacht. Paget[2]) sah Metastasen von einem Hodenenchondrom in den Venen und der Lunge, welche Knorpel und Cysten enthielten. Ein Patient von Billroth starb nach Exstirpation eines Cystoides

1) Kocher, Langhans, Deutsche Chirurgie. 1887. 50b.
2) Litteratur siehe Wilms. Ziegler's Beiträge. 1896.

an retroperitonealem Lymphdrüsencarcinom. Waldeyer fand bei einer Mischgeschwulst des Hoden eine Myxomwucherung in den Venen des Plexus spermaticus. Breuss sah bei einer faustgrossen Hodenmischgeschwulst in den Venen bis zum Herzen Myxommassen mit eingelagerten Drüsenschläuchen und Cysten wuchern. Jacobi beschreibt eine Lymphdrüsenmetastase mit Cystenräumen, die nach dem Auftreten eines Hodentumors sich gebildet hatte. Adler und Hansemann entdeckten bei einem Cystadenom des Hoden in der Lunge cystische Bildungen, die als Schleimcysten und Epidermiscysten aufgefasst werden mussten.

Aehnliche Präparate habe ich selbst gesehen. Einmal war der ganze Plexus spermaticus erfüllt mit Massen, die aus allen drei Keimblättern sich aufbauten. Epidermiskanäle, Drüsenkanäle und Cysten mit Flimmerepithel, embryonales Bindegewebe mit Myxom- und Knorpelgewebe wucherten innerhalb der Venen durcheinander. Es wächst also in diesen Metastasen die dreiblättrige Keimanlage unter Umständen ebenso wie in der primären Geschwulst. In anderen Fällen haben nur einzelne Gewebe metastasirt.

In gewissem Sinne muss nach diesen Erfahrungen die Frage, sind die embryoiden Tumoren maligne, bejaht werden. Es bleibt also zu entscheiden, sind alle embryoiden Tumoren maligne, und bleibt ein Theil, z. B. die Cystoide, nur durch die mechanischen Wachsthumsbedingungen innerhalb der Hodenkanäle gutartig, oder sind alle gutartig, und werden nur diejenigen bösartig, die zufällig in Lymph- oder Gefässbahnen hineingerathen, oder endlich gehen vielleicht die Zellen der normalerweise gutartigen Tumoren eine maligne Degeneration ein, ein Modus, den wir ja durchgehends bei der malignen Degeneration gutartiger Tumoren annehmen. Alle diese Möglichkeiten, für die und gegen die man wohl einzelnes anführen kann, bleiben zu berücksichtigen. Ich wage mich vorläufig nicht zu entscheiden. Pfannenstiel macht sich die Frage neuerdings für die soliden embryoiden Geschwülste des Eierstockes, die diesen Hodentumoren entsprechenden Bildungen leicht, indem er sie einfach auf Grund klinischer Thatsachen für maligne erklärt, trotzdem hier völlig normal entwickelte Gewebe, wie Gehirn, normale Haut u. s. w. sich vorfinden. Auch hierüber möchte ich die Entscheidung vorläufig nicht gefällt haben aus dem einfachen Grunde, weil unser Begriff der Malignität nicht auf die Bildungen passt. Nicht die Tumoren richten sich nach unserem Schema, sondern wir müssen unsere Begriffe nach den Tumoren modelliren, und zwar nicht zum wenigsten, wie mir scheint, den Begriff maligne.

Die erste Gruppe der Hodenembryome (Dermoide), die nur eine rudimentäre fötale Bildung produciren, dürfen ebenso wie die Ovarialembryome (Dermoide), unbedenklich zu den gutartigen Geschwülsten gerechnet werden. Eine maligne Degeneration besonders Cacrinomentwickelung in der Haut der Embryome, wie sie im Ovarium mehrere Male beobachtet wurde, scheint im Hoden noch nicht festgestellt zu sein.

Wenn wir unsere 2 Tumorengruppen der Hodenembryome und embryoiden Geschwülste in Beziehung zu den Geschwülsten überhaupt bringen wollen, so müssen wir sie zusammen mit den entsprechenden Eierstockstumoren als die complicirteste Form aller Geschwülste ansprechen. Diese complicirte Form kommt nur in den Geschlechtsdrüsen vor, keine andere Geschwulst in anderen Körperregionen darf ihnen an die Seite gestellt werden. Trotz dieser separaten Stellung der genannten Tumoren haben sie dennoch nahe Beziehung zu allen Geschwülsten, eine Frage, die ich später mit Rücksicht auf die bindegewebigen Mischgeschwülste der Parotis, des Uterus u. s. w. noch zu beantworten gedenke.

Vorläufig sind wir mit der Fixirung der Thatsache, dass die Dermoide und Teratome des Hoden immer rudimentäre embryonale Bildungen sind, und dass eine ganze Reihe scheinbar einfacher Tumoren und Mischgeschwülste sich durch ihren Bau und Genese auch als embryoide Tumoren charakterisirt haben, in der Geschwulstlehre des Hoden aus einem wilden Chaos zu klareren und einfacheren Verhältnissen gelangt. Eine Reihe von Hodengeschwulstgruppen, Cystoide, Enchondrome, Cystokarsome, Cystocarcinome u. s. w. werden aufgehen in die neue Gruppe der embryoiden, aus einer dreiblättrigen Keimanlage und damit aus einer Geschlechtszelle entstehenden Geschwülste.

II.

Aus dem Laboratorium der chirurgischen Universitätsklinik und Poliklinik des Charité-Krankenhauses in Berlin.

Experimentelle Untersuchung über die Entstehung der Hydronephrose und den Zusammenhang zwischen Hydronephrose und Wanderniere.

Von

Prof. Hildebrand und Dr. Haga, kaiserl. japan. Stabsarzt.

(Mit 6 Abbildungen.)

Zur Pathogenese der Hydronephrose gehört im allgemeinen ein Hinderniss in den Abflusswegen des Harns, welches sowohl im Gebiete des Harnleiters von dessen Ursprung am Nierenbecken bis zu seiner Einmündung in die Blase wie auch im Bereich der Blase selbst und der weiteren harnleitenden Wege liegen kann. Wenn wir von den letzteren absehen und auch die Fälle ausschliessen, in welchen das Hinderniss zwar im Gebiete des Harnleiters liegt, aber erst durch Krankheiten der Nachbarorgane secundär infolge von Compression des Ureters entstanden ist, wie z. B. bei Erkrankungen und Neubildungen in weiblichen Geschlechtsorganen, sind es directe im Ureter selbst gelegene Canalisationsstörungen, welche die Hydronephrose hervorrufen. Unter diesen Durchgangsstörungen des Harnleiters spielen die Stricturen, Klappenvorrichtung, Einkeilung von Fremdkörpern, Winkelbildung und Abknickung u. s. w. die hervorragendste Rolle.

Virchow (Die krankhaften Geschwülste I., 1863, S. 267) hat zuerst auf das klappenartige Hinderniss aufmerksam gemacht, das bedingt ist durch eine Faltung der Wand infolge eines schiefen Ursprunges des Ureters aus dem Nierenbecken. Diesen schiefen Ursprung führte er auf eine angeborene Abweichung zurück. Sowohl Englisch (Deutsche Zeitschrift für Chir. XI. 1879) als Cohnheim (Allg. Pathologie, Bd. II, S. 88.) sprachen sich später auf Grund von Beobachtungen ebenfalls für die Annahme congenitaler Klappenvorrichtungen respectiv congenitaler Abknickungen des Ureters aus. Simon dagegen (Chirurgie der Nieren 1879, II., S. 176) kam durch seine eingehenden Untersuchungen zum Schluss, dass es sich doch

in den meisten Fällen dieser Art nicht um einen angeborenen Formfehler, sondern um ein erworbenes Leiden handle. Die spitzwinklige Einsenkung des Harnleiters sei erst eine Folge der Hydronephrose, nicht die Ursache derselben. Durch die Ausdehnung des Nierenbeckens erleide die Niere eine Drehung um ihre Längsachse in der Weise, dass die Einsenkung des Ureters eine schiefe und bei wachsender Geschwulst die Compression des Ureters vollständiger werde.

Nach Simon ist also die Ausdehnung das primäre, die Faltenbildung das secundäre Moment. Als Ursache dieser Ausdehnung nimmt er eine Verstopfung des Harnleiters etwa durch Stein an. Küster (Ueber Sackniere, Deutsche medicinische Wochenschrift 1888, Nr. 19—22) möchte noch zu Simon's Annahme hinzugefügt wissen, dass als Ursache zur zeitweiligen Verstopfung des Harnleiters nicht immer ein Stein angenommen werden muss. Nach ihm trägt die katarrhalische Schwellung der Schleimhaut im Nierenbecken die Hauptschuld, welche ihrerseits unter gewissen Umständen zu Verschiebung derselben und zu Faltenbildung führen und somit ein Hinderniss für den Urinabfluss schaffen kann.

Denselben Standpunkt vertritt auch Hansemann (Beitrag zur Mechanik der Hydronephrose, nebst einigen casuistischen Mittheilungen. Virchow's Archiv, Bd. CXII., H. 3, S. 539), der die Sectionsbefunde von 5 Fällen erworbener Klappenvorrichtung am Ureterursprung beschreibt. Er spricht dieselbe im Sinne Küster's als Ursache der Hydronephrose an.

Auf ein ganz anderes Moment machte Landau (über intermittirende Hydronephrose, Ber. klin. Wochenschr. 1888, Nr. 47) aufmerksam. Er theilte vier von ihm in der Frauenklinik beobachteten Fälle von intermittirender Hydronephrose mit und beschuldigte als Ursache derselben die bei Frauen öfters zu beobachtenden beweglichen Nieren. Er hält deshalb gerade die Hydronephrose mehr für ein erworbenes Leiden. Nach ihm macht die bewegliche Niere die Knickung und Torsion des Harnleiters, welche die Harnstauung zur Folge hat.

Auch Terrier u. Baudouin (de l'hydronephrose interrimittente, Paris 1892) führen in ihrer umfangreichen Monographie dies Moment als ein häufiges an. Sie unterscheiden bezüglich der Pathogenese die erworbene und congenitale Hydronephrose. In die erste Kategorie zählen sie ebenso wie andere Autoren, zunächst eine Anzahl von Hindernissen für den Urinabfluss: Nierenverlagerungen, Steine, Blutgerinnsel, Eiterpröpfe, Spasmus im Ureter, Umschlingung der Nierengefässe durch den Ureter; dann Störungen am unteren Ende des

Ureters, dazu gehört der Verschluss des Ureters durch Blasengeschwülste oder durch Erkrankung der weiblichen Geschlechtsorgane und die Hydronephrose bei beweglicher Niere. Die Autoren machen besonders darauf aufmerksam, dass zwischen Wanderniere und Hydronephrose ein inniger Zusammenhang besteht, und suchen denselben zahlenmässig zu veranschaulichen.

Diese letzte Frage hat dann Tuffier (Bull. et mém de la Soc. de chir. 1893, S. 685 und Ann. des maladies des organes gén.-urin., 1894, S. 17) aufgegriffen und ist ihr als erster exprimentell näher getreten. Auf Grund einer Anzahl experimenteller Untersuchungen und klinischer Beobachtung sieht er die nähere Ursache der Hydronephrose in einer durch die Dislocation der beweglichen Niere veranlassten Knickung des Ureters.

Anfangs fixirte er die künstlich erzeugte Knickung des Ureters durch eine Naht, später befestigte er nur die Niere an abnormer Stelle, in noch anderen Versuchen machte er sie nur beweglich und überliess sie sich selbst. 4 Versuche fielen negativ aus, bei 5 Hunden kam es zur Bildung einer Hydronephrose.

Er hat diesen Entstehungsmechanismus der Hydronephrose bei Thieren genau verfolgen können.

Wenn man bei einem Thiere die Niere künstlich mobilisirt, so tritt zunächst eine Krümmung des Harnleiters ein; die Niere functionirt weiter, die Ausdehnung des Nierenbeckens wächst bei gleichzeitiger Verminderung der Urinsecretion. Dehnt sich das Nierenbecken stärker aus, so tritt schliesslich eine Knickung des Harnleiters ein. Diese Knickung, sowie die dadurch hervorgerufene Hydronephrose können im Beginne der Erkrankung durch eine Reposition der Niere gehoben werden. Ist aber die Niere an einer abnormen Stelle fixirt, so kann die Knickung nur durch einen starken Druck der im Nierenbecken befindlichen Flüssigkeit überwunden werden.

Das sind, soweit wir wissen, die einzigen experimentellen Untersuchungen über diese specielle Frage, wenn wir absehen von den Versuchen, die Cohnheim, Straus und Germont, Albarran, Legueu, Lindemann anstellten, und deren Zweck es war, durch Ligatur des Ureters Hydronephrose zu erzeugen und die dadurch hervorgerufenen Veränderungen zu studiren. An klinischen Beobachtungen ist von den verschiedensten Autoren Material zusammengebracht worden, um den Zusammenhang zwischen Lageveränderung der Niere und des Ureters mit Hydronephrose wahrscheinlich zu machen. Das Problem schien uns interessant und wichtig genug, um es nochmals einer experimentellen Prüfung zu unterziehen.

Und weil in Bezug auf die diesbezüglichen Experimente der Weg, den Tuffier eingeschlagen hat, uns der natürlichste erschien, so haben wir denselben Gedanken wie Tuffier verfolgt, indem wir erstens das Hinderniss des Harnabflusses durch die Verlagerung oder Abknickung des Harnleiters und zweitens dasselbe durch die Mobilisirung der Niere zu erzielen suchten und so die ganzen Experimente zu Controlversuchen der Tuffier'schen gestalteten.

Wir haben bei Kaninchen die Abknickung des Ureters dadurch zu erreichen versucht, dass wir einen Faden um den Ureter herumschlangen und durch Zug an demselben den Ureter in Winkelstellung brachten und, um eine bleibende Abknickung zu bekommen, die beiden Fadenenden lose an die hinteren Rückenmuskeln annähten, und zwar stets an der leichter zugänglichen linken Seite, wo die Niere bei Kaninchen normalerweise viel tiefer liegt als die rechte.

Durch diese Fixation der den Ureter in sich fassenden Fadenschlinge an die hintere Rückenmusculatur wurde der Ureter mehr oder weniger S—förmig geknickt. Dabei haben wir in jeden von unseren 6 Experimenten das bezweckte Ziel erreicht, von einer einfachen Erweiterung des Ureters und Nierenbeckens bis zur sackförmigen Entartung der Nierensubstanz selbst.

Unsere diesbezüglichen Untersuchungen haben demgemäss die Tuffier'schen vollständig bestätigt, und wir sind nicht im mindesten in Zweifel, dass derartige Abknickung und Winkelbildung des Ureters sicher zur Urinverhaltung und somit zur Hydronephrose führen kann. Wir lassen hier die Protokolle von denjenigen unserer Experimente folgen, in welchen wir durch Abknickung des Ureters Erweiterung des Nierenbeckens und der Niere selbst erzielt haben.

Experiment 1. Kaninchen am 11. Februar 1897 operirt.

Bauchschnitt von dem linken Epigastrium abwärts gegen das Becken, linker Ureter blossgelegt, eine Fadenschlinge um denselben geführt und diese, ohne den Ureter direct einzuschnüren, an die dorsale Rückenmusculatur angenäht, damit der Ureter in seinem Verlaufe abgeknickt und in der geknickten Stellung fixirt wird.

Getödtet am 11. Januar 1898.

Obductionsbefund: Linke Niere ist ganz atrophisch 2,3:1,1:0,7 cm gross. Beim Aufschneiden der Niere findet man im Nierenbecken Harnconcremente; dieselben, zerrieben und mikroskopisch betrachtet bestehen aus verfetteten Epithelien der Harnkanälchen und des Nierenbeckens und vielen Concrementen.

Das Nierenbecken ist bedeutend erweitert und der Ureter bis zur Abknickungsstelle ebenfalls, er hat hier die Dicke eines dünnen Bleistiftes.

Linke atrophische Niere ist an der braunen Rinde 0,3 cm, das grauweisse Mark 0,5 cm dick, rechte gesunde Niere ist dementsprechend hypertrophisch und misst an der Rinde 1,1 cm, am Mark bis zur Spitze der Papille 1,1 cm. (Fig. 1.)

Mikroskropischer Befund: In der Marksubstanz sieht man fast gar keine Harnkanälchen, an deren Stelle nur Bindegewebe.

In der Rinde sind malpighische Körperchen zu sehen, aber keine gewundene Harnkanälchen, an vielen Stellen der Rinde Rundzelleninfiltration.

Fig. 1.

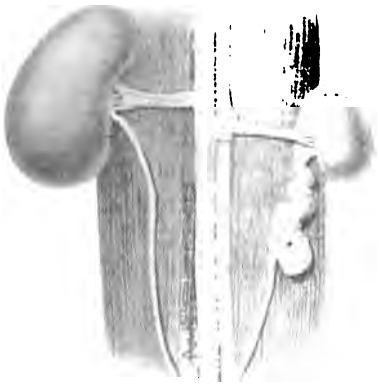

Fig. 2.



Experiment 2. Kaninchen am 13. Februar 1897 operirt.

Wie im vorigen Falle ist auch hier der linke Ureter in der geknickten Stellung an die hintere Rückenmusculatur fixirt.

Tod ohne bekannte Ursache am 19. Februar 1897.

Obductionsbefund: Der linke Ureter ist oberhalb der geknickten Stelle erweitert, im Nierenbecken befindet sich eine kleine Menge Flüssigkeit.

Experiment 3. Braunes Kaninchen am 6. Juni 1897 operirt.

Ganz wie im vorhergehenden Falle gemacht, der linke Ureter wurde einige Centimeter unterhalb des Nierenbeckens geknickt.

Tod ohne bekannte Ursache am 12. August 1897.

Obductionsbefund: merkliche Dilatation des Ureters und Nierenbeckens; an der Niere selbst makroskopisch keine wesentliche Veränderung (Fig. 2).

Mikroskopischer Befund an der linken Niere: circumscripte Rundzelleninfiltrate im Gewebe der Niere — frische interstitielle Nephritis, an den eigentlichen Harnkanälchen keine Veränderung.

Experiment 4. Braunes, junges Kaninchen, männlich, am 17. Juli 1897 operirt.

Linker Ureter wie bei den anderen Fällen, an der hinteren Rückenmusculatur fixirt.

Getödtet am 30. December 1897.

Obductionsbefund: Kaninchen hatte an der operirten Bauchseite eine grosse Darm- und Netzhernie.

Linke Niere ist eher verkleinert, ganz weich und sackförmig durch die Flüssigkeitsansammlung. Ureter war an die hinteren Rückenmuskeln genäht. Um den Nahtknoten herum hat sich ein bohnengrosser Knollen gebildet aus käsiger Masse bestehend. Beim Aufschneiden dieses Knollens befand sich darin der Seidenfaden. An dieser Stelle war der Ureter stark geknickt und von da aufwärts nach dem Nierenbecken zu war der Ureter und das Nierenbecken stark erweitert. Die Flüssigkeit, welche in der cystisch entarteten Niere und Nierenbecken angesammelt war, bewegte sich von einer Seite zur anderen. Der Ureter unterhalb der abgeknickten Stelle bis gegen die Blase hin ist zusammengefallen, sieht deshalb dünner und feiner aus, wie auf der anderen Seite (Fig. 3).

Fig. 3.

Die rechte Niere ist in jedem Durchmesser hypertrophisch und misst $4^1/_2 : 3 : 2$ cm.

In diesem Falle ist also die typische Hydronephrose eingetreten, welche nachträglich vielleicht wieder atrophisch wurde.

Experiment 5. Fuchsgelbes junges Kaninchen, männlich, am 20. Juli 1897 operirt.

Ganz dasselbe gemacht wie beim vorhergehenden Falle. Tod ohne bekannte Ursache am 12. August 1897.

Obductionsbefund: Colossale Erweiterung des Ureters und Nierenbeckens oberhalb der geknickten Stelle. Die ganze Niere ist sackförmig

Fig. 4.



entartet, und eine grosse cystische Hydronephrose liegt vor (Fig. 4 a), die Nierensubstanz ist total verschwunden. Balken und Leisten sind zurück-

geblieben (dieselbe Fig. b), eine dünne Schale bildet die äussere Hülle, sie ist mit Furchen und Buchten versehen und prall mit wasserklarer Flüssigkeit gefüllt. Die richtige Sackniere liegt vor. In diesem Falle ist keine Hypertrophie der anderen Niere eingetreten. Zum übersichtlichen Vergleich ist die relative Grösse derselben wiedergegeben (Fig. 4 c).

Mikroskopischer Befund: An der Stelle der Nierensubstanz sieht man nur fibröses Bindegewebe; in der unteren Schicht sind geringe Spuren von Harnkanälchen und viel extravasirtes Blut zu sehen.

Experiment 6. Braunes, junges Kaninchen, männlich, am 21. Juli 1897 operirt.

Ureter einmal etwas unterhalb des Nierenbeckens mit Catgut, ein zweites Mal weiter unten mit Seidenfaden an die hinteren Rückenmuskeln fixirt; in diesem Falle war also der Ureter zweimal geknickt.

Getödtet am 11. Januar 1898.

Obductionsbefund: Linke Niere ist etwas dicker, massiver als die rechte und misst 4:2,5:2 cm, die rechte Niere ist gross 4:2,5:1,4 cm. Der Ureter ist an 2 Stellen geknickt, und man sieht jedesmal oberhalb der geknickten Stelle eine Erweiterung des Ureters.

Fig. 5.

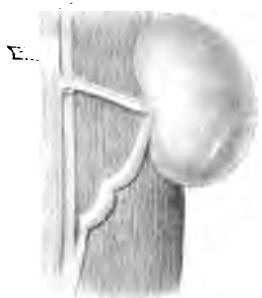

Zuerst ist das Nierenbecken bis zur ersten Knickungsstelle des Ureters erweitert, dann zweitens in der Strecke zwischen erster und zweiter Knickungsstelle (Fig. 5). Beim Aufschneiden der linken Niere fühlt man Harnconcremente im Nierenbecken, welche mikroskopisch betrachtet hyaline und granulirte Cylinder, verfettete Nierenepithelien und Epithelien des Nierenbeckens, ferner einige Krystalle von oxalsaurem Kalk aufweisen.

Wie man aus diesen Experimenten sieht, haben wir jedesmal bei der Abknickung des Ureters eine mehr oder minder ausgesprochene Hydronephrose erzielt.

Der erste Fall von Ureterabknickung, wo es zur Erweiterung des Nierenbeckens und Ureters kam, aber nicht zur cystischen Degeneration der Niere, sondern zu einfacher Atrophie derselben führte, ist der besonderen Erwähnung werth. Er gehört zu den bei Menschen öfters beobachteten, sehr interessanten Fällen, dass manchmal selbst bei vollständigem Verschluss des Ureters zwar die Flüssigkeitsansammlung eintritt, dann aber, wenn sie einen gewissen Grad erreicht, still steht. In vielen derartigen Fällen wird die Niere atrophisch, während die andere Niere hyperthrophisch bleibt. Auf diese interessante Thatsache hat zuerst wohl Englisch (Deutsche Zeitschrift f. Chir. Bd. XI. 1879) aufmerksam gemacht. Unser erster experimenteller Fall zeigt zufälliger Weise diese Thatsache ganz

eclatant. Die Niere war in toto verkleinert, Mark und Rinde noch zu unterscheiden. Mikroskopisch sieht man in der Rinde die Ueberreste der Malpighi'schen Körperchen, aber keine gewundenen Harnkanälchen; ferner sind in der Marksubstanz keine Harnkanälchen zu sehen, zwischen dem Bindegewebe nur wenig Reste derselben. In diesem Falle hat die Niere einen gewissen Grad der Hydronephrose erreicht, dann ist die Flüssigkeitsansammlung still gestanden, und die Niere der Atrophie heimgefallen.

Noch auf einem anderen Weg suchten wir dasselbe Resultat, die Abknickung des Ureters, zu erreichen. Wir verlagerten einmal beim Kaninchen die Niere und fixirten dieselbe an die vordere Bauchwand; das Thier bekam keine Hydronephrose.

Experiment 7. Schwarzes Kaninchen, weiblich, am 14. Mai 1897 operirt.

Linke Niere wird am äusseren Rande durchstochen und an die vordere Bauchmusculatur genäht, damit der Ureter geknickt wird. Der laterale Rand der Niere kommt dadurch nach unten zu liegen.

Weil das Experiment erfolglos blieb, so haben wir am 16. Nov. 1897 zum zweitenmal die Operation wiederholt. Der Befund beim Aufmachen des Bauches war folgendermaassen: die linke Niere ist mit der Bauchwand verklebt; sie zeigt eine deutliche Narbe, ist aber nicht vergrössert, der Gestalt nach ist sie prismatisch geworden, mit der Spitze nach der seitlichen Bauchwand zugekehrt. Am Ureter ist auch nichts Abnormes zu sehen.

Mit der zweiten Operation, die wir an diesem Thiere vornahmen, gingen wir zu einer neuen Experimentreihe über, zu der künstlichen Erzeugung von beweglichen Nieren, resp. Wandernieren. Es wurde nämlich bei der zweiten Operation diese linke Niere von der Verwachsungsstelle wieder lospräparirt und diesmal vollständig von der Fettkapsel befreit, dabei die Fettkapsel mit der Scheere abgetragen, damit die nachherige Verwachsung derselben mit der Umgebung vermieden wurde. Die Niere hing nun nur am Stiel und lag frei beweglich an ihrer Stelle. Das Thier starb leider 2 Tage nachher an der Verblutung.

Wir haben nun im weiteren Verfolg dieser Versuche bei Kaninchen sechsmal die Niere von ihrer Fettkapsel lospräparirt und frei beweglich gemacht, um zu sehen, ob wir eine bleibende bewegliche Niere, beziehungsweise eine Wanderniere erzeugen könnten, und ob diese Momente zur Entstehung der Hydronephrose abgeben könne. Wie oben von uns mitgetheilt wurde, hat Tuffier durch einfache Mobilisirung der Niere mehrmals die Hydronephrose, die intermittirende Form erzielt.

Wir haben in unseren sechs derartigen Experimenten keinen einzigen Erfolg gehabt und sind deshalb geneigt zu sagen, dass die Beweglichkeit und Verlagerung der Niere allein noch nicht zur Hydronephrose, resp. zu der Abknickung des Ureters, welche die Sackniere zur Folge hat, führt. Wir wissen ja, dass bei der beweglichen Niere die Möglichkeit zur Torsion und Verlagerung des Ureters viel mehr vorhanden ist als sonst. Unsere Experimente zeigen aber, dass bei der sonst gesunden Niere die freie Beweglichkeit allein nicht oft und leicht zu dieser Torsion, resp. Abknickung führt, sondern dass die Elasticität der Organe dieselbe auf irgend welche Weise wieder ausgleicht.

Ausserdem scheint bei Tuffier die Hydronephrose ziemlich schnell, binnen weniger Wochen eingetreten zu sein. Bei unseren Experimenten haben wir die Thiere mehrere Monate lang hindurch beobachtet. Trotzdem sind die Versuche immer negativ ausgefallen.

Man könnte vielleicht sagen: in unseren Fällen wäre intermittirende Hydronephrose eingetreten, und zur Zeit des Todes der Thiere wäre sie rückgängig geworden.

Das entspricht aber nicht der Thatsache, dass wir erstens die Thiere ab und zu untersuchten und keine angeschwollene Niere vorfanden, und zweitens auch nicht dem Obductionsbefund, welcher keine Spur von irgend welcher Veränderung zeigte. Im Folgenden lassen wir die Protokolle dieser Experimente folgen.

Experiment 8. Schwarzes Kaninchen, weiblich, am 12. Mai 1897 operirt.

Bauchschnitt an der linken Seite, linke Niere von der Fettkapsel lospräparirt, so dass die Niere jetzt nur noch locker an den Gefässen herumhängt und sich eventuell frei bewegen kann. Durch dieses Experiment wollten wir freie Beweglichkeit der Niere erzielen und sehen, ob dadurch die Hydronephrose zu Stande kommt. Ab und zu von der Bauchdecke aus betastet, bleibt die linke Niere sehr leicht beweglich, scheint aber nicht vergrössert zu sein.

Am 21. November 1897 zweite Operation. Diesmal wird die rechte Niere von der Fettkapsel befreit und so sich selbst überlassen. Bei der Operation blutete es ziemlich stark, wahrscheinlich aus dem vorderen Leberlappen. Getödtet am 5. März 1898.

Obductionsbefund: Die linke Niere ist vollständig beweglich ohne jede Verwachsung mit der Umgebung. Die Niere ist dabei vollkommen normal, gar nicht vergrössert und nicht hydronephrotisch, ebenso ist der Ureter ganz normal. Das Fettgewebe am Stiele der Niere, wo die Gefässe sich einbetten, ist ein bischen straff geworden, offenbar durch einen Zug, welchen die bewegliche Niere an dem Hilus ausgeübt hat. Auf der Schnittfläche ebenfalls keine Veränderung. Die rechte Niere, welche am 21. November 1897 ebenfalls von der Fettkapsel befreit worden war,

ist weitgehende Verwachsung mit dem unteren Rande des rechten Leberlappens eingegangen, und diese Leber ist mit dem Peritoneum parietale und Omentum majus fest verwachsen, so dass die Niere vollständig unbeweglich fixirt wurde, und deren Hilus mit in die inzwischen wieder entwickelte Fettkapsel eingebettet war. An der rechten Niere ist also der Zweck des Experimentes, dieselbe lose zu erhalten, gescheitert.

Experiment 9. Braunes, junges Kaninchen, männlich, am 29. Juli 1897 operirt.

Die linke Niere ist ebenso wie im vorigen Versuch von ihrer Fettkapsel lospräparirt. Getödtet am 30. December 1897.

Obductionsbefund: Keine merkliche Veränderung weder an der Niere, noch am Nierenbecken, allerdings ist die linke Niere grösser als die rechte.

Linke Niere 3,7:2,7:2,3 cm.
Rechte " 3,6:2,7:1,8 "

Die linke Niere ist sehr beweglich und etwas herabgesunken in ihrer Lage. Das geringe Uebermaass in der Grösse der linken Niere über die rechte hat nichts mit Hydronephrose zu thun.

Experiment 10. Braunes Kaninchen, weiblich, am 15. Jan. 1898 operirt.

Die linke Niere ist von der Fettkapsel lospräparirt, sie hängt nur am Stiel. Getödtet am 12. April 1898.

Obductionsbefund: Die linke Niere ist ganz locker und stark beweglich, sie ist mit Ausnahme des Stieles vollkommen frei von der Fettkapsel. Nur an einer Stelle des Stieles sass Fett, welches mit dem umgebenden Bindegewebe verwachsen war, aber in der Weise, dass die Niere stark beweglich bleibt.

Sowohl Niere, wie das Nierenbecken und Ureter zeigen keine merkliche Veränderung. Eine Knickung des Ureters war nicht vorhanden, daher auch keine Hydronephrose. Die Oberfläche der Niere zeigt einige graue bindegewebige Streifen und Flecken, Stellen, wo bei der Abschälung die Fettkapsel fester gesessen und geblutet hat.

Experiment 11. Braunes Kaninchen, weiblich, am 19. Jan. 1898 operirt.

Die linke Niere ist von der Fettkapsel lospräparirt, und die losgetrennte Masse unterbunden und abgetragen, damit die Niere vollkommen frei sich bewegen kann, und etwaige nachträgliche Verwachsung der zurückgebliebenen Fettkapsel mit der Umgebung nicht zu Stande kommt. Tod am 31. Januar 1898. Die linke Niere ist locker ohne jegliche Verwachsung mit der Umgebung, aber keine nennenswerthe Veränderung, sowohl an der Niere, wie am Nierenbecken und Ureter. Das Thier ist an Peritonitis gestorben, weil die Naht an der Bauchwand aufging.

Experiment 12. Schwarzweisses Kaninchen, weiblich, am 21. Januar 1898 operirt.

Linke Niere von der Fettkapsel lospräparirt, beweglich gemacht und so wieder in die Bauchhöhle gesenkt. Tod ohne bekannte Ursache am 1. Februar 1898.

Obductionsbefund: Die linke Niere zeigt Stauung des Blutes, ist locker geblieben ohne jegliche Verwachsung mit der Umgebung. Niere, Nierenbecken und Ureter zeigen keine Veränderung, nur in ihrer Lage ist die Niere herabgesunken. Der Stiel, woran die Niere befestigt ist, ist gedehnt und verlängert, fühlt sich ausserdem etwas derb und straff, offenbar durch den Zug von Seiten der beweglichen Niere (Fig. 6 a). In derselben Fig. b ist die Profilansicht wiedergegeben, welche zeigt, wie die bewegliche linke Niere schlaff an ihrem Stiel herabhängt, r = rechte Niere, l = linke Niere.

Fig. 6.

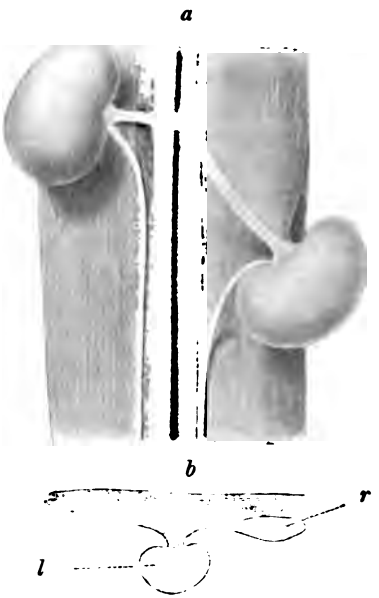

Experiment 13. Weissgraues Kaninchen, weiblich am 22. Jan. 1898 operirt.

Die linke Niere wird von der Fettkapsel lospräparirt, die Kapsel ist etwas schwer abziehbar, bei der Ablösung blutete es etwas. Getödtet am 12. April 1898.

Obductionsbefund: Die linke Niere ist lose und gut beweglich; Fettmasse hat sich an der medialen und oberen Spitze der Niere angesetzt, so dass dieselbe nicht so stark wie im vorigen Falle 12 beweglich war. Sowohl an der Niere als auch am Nierenbecken und Ureter ist keine merkliche Veränderung zu sehen.

Durch diese Experimente haben wir zwar bleibende Wandernieren erzeugen können, Hydronephrose haben wir aber nicht erhalten. Der Verlauf des Ureters ist zweifellos verändert worden dadurch, aber aus einem flachen Bogen ist nur ein stärker gekrümmter Bogen geworden. Das schafft, wie es scheint, kein genügendes Hinderniss für die Entleerung des Urins. Um nun zu sehen, ob die Hinzufügung eines mässigen Hindernisses am Ureter bei beweglicher Niere, vielleicht den gewünschten Effect hatte, machten wir noch einige Experimente, wir drehten die frei beweglich gemachte Niere zweimal um ihre Queraxe herum, so dass der Stiel und damit der Ureter zweimal um die Längsaxe torquirt wurde.

Experiment 14. Gelbes, junges Kaninchen, männlich, am 25. April 1898 operirt.

Die linke Niere wird von der umgebenden Fettkapsel lospräparirt, zweimal um ihre quere Axe gedreht, so dass der Ureter torquirt wird.

Um ferner die Niere in so torquirter Stellung zu fixiren, haben wir dieselbe mit der Nadel durchstochen und ganz lose an die hintere Musculatur angenäht.

Am 29. Mai Section: Die Niere ist durchaus in ihrer verdrehten Lage geblieben, nicht verwachsen, zeigt aber keine Spur von Vergrösserung oder Erweiterung. Das Nierenbecken ist normal. An den Nierengefässen nichts Abnormes.

Experiment 15. Braunes Kaninchen, männlich, am 28. April 1898 operirt.

Die linke Niere wird von der Fettkapsel lospräparirt, zweimal um ihren Stiel gedreht und so ihrem Schicksal überlassen. Dabei ist der Ureter um die Gefässe herumgewickelt.

26. Juni 1898. Bei der heutigen Untersuchung des Thieres findet sich ebensowenig wie bei der früher vorgenommen irgend eine Vergrösserung der Niere. Die Niere ist sehr beweglich. Das Thier bleibt am Leben, um später erst secirt zu werden.

Am 28. Juli Section: Linke Niere sehr beweglich, absolut frei. Sie liegt mit der Längsaxe quer, pendelt ebenfalls frei herum. Stiel hier nicht mehr verdreht. Keine Hydronephrose, keine Vergrösserung der Niere. Rechte Niere ebenfalls sehr beweglich, vollständig wie eine Wanderniere. Auch diese Niere ist nicht vergrössert.

Experiment 16. Braunes Kaninchen, weiblich, am 28. April 1898 operirt.

Die linke Niere von der Fettkapsel lospräparirt, frei beweglich gemacht. Darauf ist die Niere zweimal um ihren Stiel gedreht und, um dieselbe in der Stellung zu fixiren, an die seitliche Bauchwand angenäht.

26. Juni. Bei der heutigen Untersuchung findet sich die Niere durchaus in normaler Grösse frei verschieblich, von normaler Consistenz. Das Thier bleibt am Leben, um später secirt zu werden.

Am 28. Juli Section: Linke Niere sehr beweglich, vollständig frei. Sie liegt mit der Längsaxe quer, pendelt frei hin und her. Der Stiel ist verdreht, und zwar geht die centralwärts erweiterte Vene und die Arterie unter dem Ureter durch, der dadurch stark verdreht ist, dass der obere Pol nach rechts, der untere nach links sieht. Der Ureter ist also stark im Bogen verdreht, nicht geknickt. Es findet sich keine Spur von Hydronephrose. Die linke Niere ist kleiner als die rechte.

Zusammenfassung:

Aus unseren Experimenten geht hervor

1. dass winklige Abknickung des Ureters bei Thieren Hydronephrose erzeugt,

2. dass Erzeugung von Wanderniere allein bei Thieren nicht zu Hydronephrose führt, auch wenn die Wanderniere längere Zeit besteht,

3. dass selbst Wanderniere mit dauernder vollständiger Stieldrehung keine Hydronephrose macht.

Es muss also nach unseren Experimenten zu der Wanderniere noch ein Hinderniss am Ureter hinzukommen, und zwar ein Hinderniss, dass nicht eine Abbiegung sondern eine Abknickung bewirkt. Damit stehen unsere Experimente denen Tuffier's zum Theil entgegen. Erklärlich ist uns diese Differenz nur durch die Annahme, dass in den Tuffier'schen Versuchen, ohne dass der Autor es wollte, durch die Art des Experimentirens nicht nur Wandernieren, nicht nur Abbiegungen, sondern Abknickungen entstanden, vielleicht ähnlich wie in jenem Fall, den er später mitgetheilt hat[1]), in welchem bei einem Kranken ein Gefäss durch einen Bindegewebsfaden so fixirt war, dass der Ureter abgeknickt wurde.

Zum Schluss wollen wir noch Experimente erwähnen, in denen wir an 2 Kaninchen den Ureter direct unterbunden haben und, wie zu erwarten war, jedesmal Hydronephrose bekamen.

Experiment 17. Kaninchen, am 24. Januar 1897 operirt. Linker Ureter intraperitoneal unterbunden. Tod am 5 April 1897.

Obductionsbefund: linke Niere schimmert bläulich durch, ist stark vergrössert, fluctuirend, an der Oberfläche mit mehreren flachen Furchungen.

Grösse der linken Niere 5 : 3,5 : 2,8 cm
„ „ rechten „ 3,5 : 2,5 : 1,5 „
linkes Nierenbecken ist auch cystenartig erweitert.

Mikroskopischer Befund: Aussen die Capsula propria der Niere, darunter atrophische Nierensubstanz, welche aus fibrösem Bindegewebe und Spindelzellen besteht, und die Ueberreste der Harnkanälchen. Ferner einige Blutgefässe und viele Blutungen im Gewebe.

Experiment 18. Kaninchen, am 30. Januar 1897 operirt. Linker Ureter direct unterbunden. Tod am 3. März 1897.

Obductionsbefund: linke Niere ist vergrössert, fluctuirend, Nierenbecken sackförmig erweitert und Ureter bis an die unterbundene Stelle buchtig erweitert. An der Ligaturstelle fand sich ein Stein, welcher sich im Verlaufe gebildet hat.

Mikroskopischer Befund: Frische Blutung in den gewundenen und geraden Harnkanälchen. Gerade Harnkanälchen rosenkranzartig erweitert, offenbar durch die Stauung des secernirten Urins. Dabei Epithelien der Harnkanälchen gut erhalten.

Der erste dieser beiden Fälle lehrt deutlich, dass man auch bei vollständiger Unterbindung des Ureters hochgradige hydronephrotische Veränderung der Niere erhält.

1) La semaine médicale. 1896. No. 20.

III.

Ein Fall von traumatischer Hydronephrose.

Von

Dr. Zeller,

früherem 1. Assistenzarzt der chirurgischen Abtheilung des Krankenhauses Moabit-Berlin.

(Mit Tafel I.)

Das Präparat[1]), dessen Abbildung diesem Hefte beiliegt, habe ich am 25. Januar d. J. gemeinsam mit Herrn Dr. Oppenheim durch Nephrectomie gewonnen.

Die Trägerin, Lucy D., ein 6jähriges Mädchen, war am 14. October vorigen Jahres von einem 26 Centner schweren Wagen überfahren worden, und zwar auf den Rücken liegend, quer über den Bauch.

Sie war sofort wieder aufgesprungen und noch ein paar Schritt bis zum Trottoir gelaufen, hier aber ohnmächtig zusammengebrochen. Nach Haus gebracht, blieb sie etwa 10 Stunden in halbbewusstlosem Zustand, der jedoch von lichteren Augenblicken unterbrochen war. Bald nach der Verletzung entleerte sie etwas blutigen Urin. Das Blutharnen dauerte nur 2 Tage. Am nächsten Tage trat einmal Erbrechen auf. Der Stuhlgang war angehalten, soll, wie von den Eltern bestimmt versichert wird, keine Blutbeimengungen enthalten haben.

Eine äussere Verletzung war nicht am Leibe wahrzunehmen, hingegen wollen die Eltern am folgenden Tage eine Anschwellung in der rechten Bauchseite bemerkt haben, die anfänglich zunahm, dann etwas geringer wurde, jedenfalls aber, wie mir von dem behandelnden Arzt mitgetheilt wurde, noch ca. 6 Wochen als praller Tumor deutlich zu fühlen war.

Die Behandlung bestand in Bettruhe und Kühlung mit Eis, später in heissen Umschlägen.

Das Kind soll stets ungefähr die der Norm entsprechenden Urinmengen entleert, Fieber nicht gehabt haben.

Nach 7—8 Wochen stand es auf, lief umher, klagte auch nicht über Schmerzen.

Bei der ersten Untersuchung am 25 Januar 1898 fühlte ich unterhalb der Leber einen kindskopfgrossen, prall elastischen Tumor, der die ganze rechte Bauchhälfte ausfüllte und sich bis zur Mittellinie erstreckte.

1) Das Präparat ist am 14. Februar 1898 in der Fr. Ver. d. Chir. Berlins gezeigt worden.

Bei der Athmung war deutliches Auf- und Absteigen der Geschwulst, die an die vordere Bauchwand heranreichte, bemerkbar. Doch wurde dieselbe nach Aufblähen des Dickdarmes von diesem überlagert, schien sich auch von der Leber abzugrenzen. —

Da der Sack ausserordentlich prall gefüllt war und gleichmässig gefüllt blieb, da der Urin völlig normal war, die Urinmenge nicht schwankte, so glaubte ich, einen völligen Verschluss des rechten Ureters und eine normale Thätigkeit der linken Niere annehmen zu dürfen.

Am 27. Januar nahm ich die Exstirpation der rechten Niere von einem extraperitonealen Schrägschnitt aus vor. Ich habe, um die Muskelwunde bei den engen kindlichen Verhältnissen nicht allzuweit nach vorn und unten ausdehnen zu müssen, den freigelegten Sack punktirt und 800 ccm einer klaren, gelben Urinflüssigkeit mit ganz spärlichen weiss grauen Gerinnseln entleert, dadurch aber die Auslösung der ausserordentlich fest mit der Umgebung, besonders dem Peritoneum verwachsenen Geschwulst erheblich erschwert. Ich fand keinen Ureter, aus einem von von der medialen unteren Seite des Sackes im Bogen nach abwärts ziehenden dünnen Strang mit feiner Lichtung, den ich für ein Gefäss hielt und unterband.

Die Nierenarterie und Vene traten von der medialen Seite an das oberste Ende des Sackes heran. Hier, an dem äussersten oberen, lateralen und hinteren Ende fühlte man ein reichlich daumenballengrosses Stück festerer, anscheinend normaler Nierensubstanz in der Wand des Sackes, das aber an den Rändern von Ausstülpungen des letzteren überlagert wurde.

Die grosse Wundhöhle wurde theilweise tamponirt. Von leichten Temperatursteigerungen in den ersten Tagen und Abstossung einiger nekrotischer Gewebsstückchen abgesehen, war der Heilungsverlauf günstig. Das Kind ist jetzt dick und rund und fühlt sich vollkommen wohl. Die entleerte Urinmenge betrug am

	28	Januar	700	ccm
	29	„	800	„
	30	„	500	„
	31	„	500	„
ferner am	17	Febr.	700	„
	18	„	700	„ und so fort.

Eine nach der Operation aufgetretene leichte Albuminurie, wahrscheinlich reflectorischen Ursprunges, dauerte 3 Tage.

Das auf Tafel I abgebildete Präparat ist an der lateralen Seite aufgeschnitten und von hier aus gesehen.

Die Wand des ziemlich dicken, stellenweise mehrere Millimeter starken Sackes wird in dem hinteren oberen und lateralen Theil durch das stark gelappte Stück erhaltener Nierensubstanz gebildet, dessen Kelche in offener Verbindung mit dem Inneren des Sackes stehen, und in welches von der medialen Seite die Gefässe eintreten. Am unteren Ende findet sich in der medialen Wand ein kleineres gelbes Stück Nierensubstanz, dessen Convexität nach dem Inneren des Sackes schaut. Nachdem dasselbe von der convexen Fläche her durchschnitten war, zeigte sich zwischen

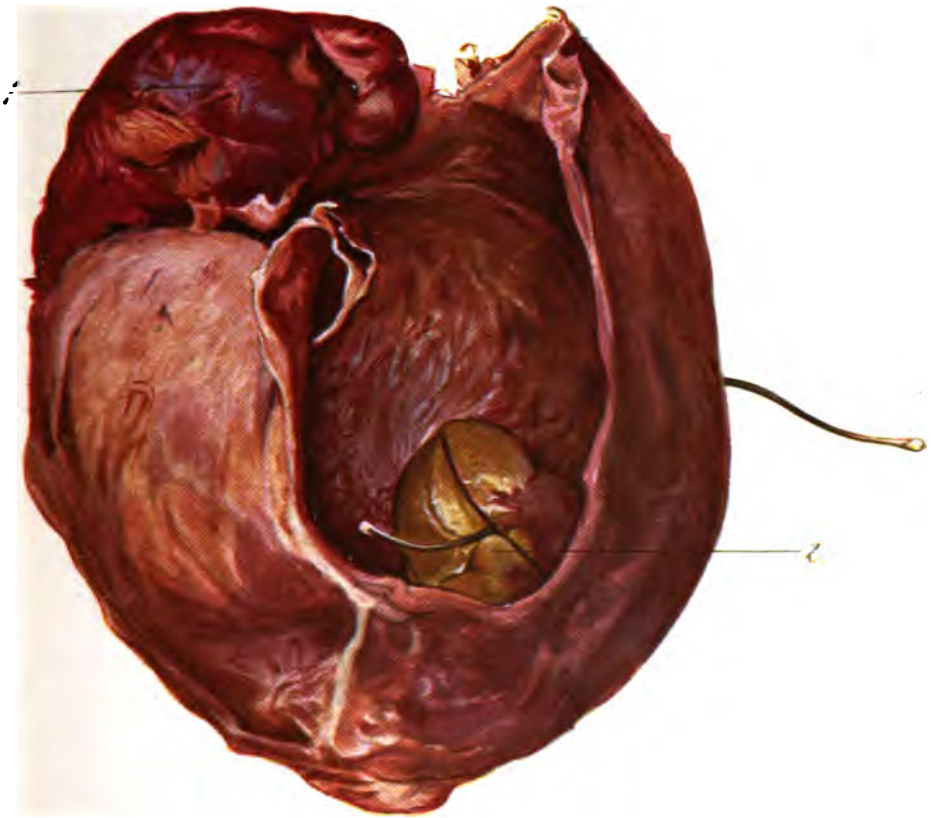

Zeller, traumat. Hydronephrose. Verlag von F. C. W. Vogel in Leipzig. Druck von A. Frisch, Leipzig.

University of California LIBRARY

ihm und der Wand des Sackes ein mit blasser, glänzender Haut ausgekleideter Hohlraum, der, wie die Sonde erwies, vom Inneren des Sackes völlig abgeschlossen war und als einzige Oeffnung die Lichtung jenes oben erwähnten dünnen Stranges hatte. Der Kanal ist mit feiner Silbersonde sondirt.

Das untere gelbe Stück ist also offenbar das völlig abgerissene, aus jeder Verbindung mit den Gefässen gelöste und daher dem Tode, der Fettmetamorphose, verfallene untere Nierenende, das aber mit dem Nierenbecken und Harnleiter im Zusammenhang geblieben ist. Der obere Nierentheil hingegen hat seine völlige Gefässversorgung erhalten, hat daher fernerhin Harn secernirt, aber aus den abgerissenen Kelchen in einen Sack, der sich vermuthlich aus der allmählich reactiv verdichteten und verdickten Kapsel oder auch der Fettkapsel der Niere gebildet hat. An dem Präparat ist der Zusammenhang des normalen Nierenstückes und seiner Kelche mit dem Sack ein so inniger, dass letzterer durchaus den Eindruck des erweiterten Nierenbeckens erweckt.

Es ist nicht leicht, für die Entstehung der in unserem Falle vorliegenden Form von Nierenverletzung nach den geltenden Theorien eine ausreichende Erklärung zu finden.

Eine sehr heftige, von vornherauf die Nierengegend direct auf treffende Gewalt ist die Ursache. Nach G. Simon und Herzog sollen bei „directer" Quetschung der Niere von vorn oder von der Seite her gewöhnlich Risse an der Vorderfläche oder unregelmässige Zerfetzungen mit Zerreissung des Bauchfellüberzuges eintreten, während bei „indirecter" Verletzung (nach Herzog Stösse und Schläge auf die Lendengegend oder deren Umgebung) Risse am Hilus und Blutungen ins retroperitoneale Gewebe die Regel bilden. Wir haben bei directer schwerer Gewalteinwirkung von vorn Abriss des Nierenbeckens, allerdings auch gänzliche Durchreissung der Nierensubstanz, aber keine Peritonealverletzung.

Küster bezweifelt überhaupt, dass selbst eine schwere Gewalt die Niere in ihrer verborgenen Lage zu erreichen und zu zerquetschen vermöge. Er stützt sich dabei auf die Thatsache, dass meistens in solchen Fällen nur radiäre Risse, keine Zermalmung des Organs gefunden werden, und dass complicirende Darmverletzungen meistens fehlen. Auch in unserem Falle blieb der Darm unversehrt. Dennoch möchte ich glauben, dass der Druck des schweren Wagens durch die nachgiebigen Rippen des Kindes so sehr parirt werden konnte, dass eine unmittelbare Quetschung der Niere verhütet wurde. Wohl aber muss man Küster beistimmen, dass die Wirkung der Quetschung auf das strotzend mit Blut gefüllte Organ infolge der hydraulischen Pressung eine viel eingreifendere sein muss, als auf ein blutleeres, wie es z. B. bei Leichenversuchen vorliegt. Die Ab-

reissung des gesammten Nierenbeckens wird aber meines Erachtens durch hydraulische Pressung allein nicht erklärt.

Von Gueterbock wird für das Zustandekommen von Nierenverletzungen ein Hauptgewicht auf die Annäherung der Pole gelegt, gewiss unter besonderen Umständen mit Recht. Aber diese Annäherung der Pole muss die stärkste Continuitätstrennung an der convexen Seite hervorrufen, während sie Zerreissungen des Nierenbeckens nicht erklärt. So glaube ich in unserem Falle als wirksame Momente die directe keilförmige Abquetschung durch das Rad in Verbindung mit der hydraulichen Pressung annehmen zu sollen. Wunderbar genug allerdings, dass der Darm und das Peritoneum dabei, soweit sich nachweisen lässt, unbeschädigt geblieben ist.

Wenn wir uns der Einteilung der Nierenverletzungen von Le Dentu anschliessen wollen, so stellt unser Fall eine Combination der 3. und 5. Gruppe dar: die Niere ist durch einen schräg zur Längsachse des Organs bis ins Becken verlaufenden Riss völlig in 2 Theile zerlegt, von denen der obere mit den Blutgefässen in Verbindung geblieben ist; das Nierenbecken ist gänzlich abgerissen, d. h. von dem lebensfähigen grösseren oberen Theile der Niere, während das der Blutversorgung beraubte untere Stück an ihm haftet.

Wir werden sehen, dass zuerst diese Combination die allerungünstigsten Bedingungen für eine Naturheilung schafft.

Einfache Risse des Nierenparenchyms können zweifellos heilen, zeigen sie doch das zur Sicherung der Diagnose nöthige Symptom des Blutharnens meist nur, wenn die Gewebstrennung sich bis ins Nierenbecken erstreckt. Sie bleiben daher während des Lebens sogar oft unentdeckt. Ist die ganze Niere durch Abreissung der Gefässe aus dem Blutkreislauf ausgeschaltet, so hört die Urinsecretion auf, die Niere verfällt dem örtlichen Tode und kann, durch Fettmetamorphose resorbirbar gemacht, verschwinden. Ist also, was immerhin möglich ist, durch Torsion oder durch die sehr heftige Quetschung ein Verschluss, bez. eine schnelle Thrombose der Nierengefässe eingetreten, so dass die Gefahr des Verblutungstodes abgewendet wird, so kann Naturheilung eintreten, d. h. eine Defectheilung, die ähnliche Verhältnisse schafft, wie die Nierenextirpation.

Die vom Nierenbecken abgerissene, aber mit dem Gefässsystem in Verbindung gebliebene, vom Blute durchströmte ganze Niere dagegen wird ihre secretorische Thätigkeit ungestört fortsetzen. Dennoch ist eine Naturheilung möglich, wenn nämlich durch die Vernarbung sich wieder eine offene Verbindung mit dem weit klaffenden Nierenbecken herstellt, sodass der Harn durch den Ureter abfliessen

kann. Die Wahrscheinlichkeit freilich spricht dafür, dass das nach dem Abreissen durch die Elasticität seiner Wandung sich einkrempelnde Nierenbecken durch die Ansammlung des Blut- und Harn-Ergusses in seiner Umgebung zugepresst und allmählich narbig verschlossen wird. Die Secretion geht fort, bis der Druck in dem sich aus der Nierenkapsel bildenden Sack dem Secretionsdruck des Organs gleichkommt.

Ist die Niere völlig in 2 Theile zerlegt, von denen nur einer mit dem Nierenbecken zusammenhängt, jedoch derart, dass beide Theile noch mit Blut versorgt werden, so darf man erwarten, dass der Druck des in das Nierenbecken secernirten Harns den Riss desselben offen erhält, und dass möglicherweise wieder eine Verbindung mit dem anderen Nierenstück sich ausbildet. So wäre eine Naturheilung denkbar.

Die allerungünstigsten Verhältnisse für eine Wiederherstellung des normalen Urinabflusses bietet eine Verletzung, wie sie in unserem Falle vorgelegen hatte. Es liegt auf der Hand, dass das aus dem gesunden Nierenstück austretende Blut und der von ihm gebildete Harn das blutleere Stück mehr und mehr von der Kapsel lösen, es dekapsuliren und dann gegen das Nierenbecken anpressen wird. Ist also unmittelbar nach der Verletzung noch einer kleinen Menge von Harn, etwa blutigem Harn der Abfluss möglich gewesen, so wird doch bald, und zwar um so früher, je stärker der Druck des ausgetretenen Blutes und Harns ist, der Abflussweg nach der Blase völlig verlegt werden. Es muss sich also eine Ansammlung von Urin bilden, und zwar wenn die Capsula propria der Niere oder oder wenigstens die Fettkapsel derselben unverletzt ist, ein eng begrenzter Urinsack, der in engem Zusammenhang mit dem funktionstüchtig erhaltenen Nierengewebe bleibt, bez. in einen solchen Zusammenhang tritt, und daher durchaus als erweitertes Nierenbecken imponirt. Ist dagegen die Kapsel und Fettkapsel mit zerrissen, so wird sich der Urin längs des Quadratus lumborum ausdehnen, ja selbst bis ins kleine Becken, bis zur Schenkelbeuge oder bis in den Leistenkanal seinen Weg finden. Auch diese Urinansammlungen können durch reactive Abkapselung begrenzt werden, so dass sie diagnostisch nicht von einer Hydronephrose zu unterscheiden sind, man sie also als Pseudohydronophrese bezeichnen kann. Doch möchte ich den Begriff der traumatischen Pseudohydronephrose nicht so weit, den der wahren traumatischen Hydronephrose nicht so eng ziehen, wie es Gueterbock thut. Er will als wahre traumatische Hydronephrose nur die Fälle gelten lassen, bei denen der mit

urinöser Flüssigkeit gefüllte Sack sich ohne Zerreissung des Nierenbeckens lediglich durch Dehnung desselben infolge einer durch Trauma bedingten Abflussbehinderung des Urins durch den Harnleiter entwickelt hat.

Als Abflusshindernisse dieser Art hat man Fremdkörper oder Blutgerinnsel, die den Ureter verstopfen, und unmittelbar die traumatische Hämonephrose in eine primäre Hydronephrose überführen, beobachtet; oder aber es kam infolge von Verletzungen zu narbiger Verengerung, selbst narbigem Verschluss des Ureters und so zu „secundärer" Hydronephrose. Eine solche kann sich auch allmählich herausbilden, wenn, was sich freilich selten ereignet, aber doch namentlich bei Frauen einige Male einwandsfrei beobachtet ist, eine subcutane Verletzung zu einer Lockerung der Niere geführt, eine Wanderniere erzeugt hat. Als Beispiele dieser Art nenne ich die Erfahrungen von Ch. Monod, P. Wagner und anderen.

Die Krankengeschichte einer durch traumatische Harnleiterverengerung hervorgerufenen Hydronephrose, auf die ich auch bezüglich der eingeschlagenen und einzuschlagenden Therapie zurückkommen werde, finde ich bei Gerster.[1])

Ein 9jähriger Knabe fiel im Jan. 1895 auf die rechte Lende. Etwa 1 Monat Fieber, Schmerzen und mässige Hämaturie. Pat. steht auf. Nach 6 Monaten Neigung zur linksseitigen Skoliose; kindskopfgrosse Geschwulst im rechten Hypochondrium; Punktion entleert 2000 g urinöse Flüssigkeit; desgleichen anfangs December.

31. Januar 1896. Hydronephrose rechts festgestellt, Harn normal.

3. Februar. Nephrectomie. Im Nierenbeckensack, 10 cm oberhalb seines tiefsten Punktes ragt die Harnleitermündung wie eine Brustwarze vor, indem sich die Schleimhaut umgeschlagen hat. Das Lumen ist im vorragenden Theil verengt.

6. Februar. Durch 3 Längsschnitte durch die vorragende und verengende Stelle der Harnleitermündung, quere Vereinigung dieser und Excision eines Lappens wird der warzenartige Vorsprung in eine leichte Delle umgewandelt. Einlegen eines Verweilkatheters in die Harnleiter, der aber schon am 7. Februar entfernt werden muss. Leichte Eiterung im Nierenbecken, leichtes Fieber.

20. Februar passirt zuerst Harn durch den operirten Harnleiter in die Blase. 3. Mai ist derselbe gut durchgängig, Juli die Fistel geschlossen, am 11. März 1897 jedoch wieder offen, Harnleiter wenig wegsam.

Alle die Fälle von Urinansammlung in der Capsula propria oder der verdichteten Fettkapsel der Niere bezeichnet Gueterbock als Pseudohydronephrose.

1) Gerster, Einige Beiträge zur Chirurgie der Niere und des Ureters. New-Yorker med. Monatsschr. 1897. Berichtet Centralbl. für die Krankh. der Harn- u. Sexualorgane. IX. Bd. 1. Heft.

Wie schon bemerkt, halte ich es für richtiger, nur abgekapselte Urinansammlungen oder abgekapselte Urinabscesse in der Umgebung der Niere, die also von Sacknieren diagnostisch kaum zu unterscheiden sind, als Pseudohydronephrosen, dagegen Sacknieren, deren Sack in engem Zusammenhange mit den grösseren oder kleineren Mengen erhaltenen Nierengewebes und in offener Verbindung mit den Kelchen dieses secernirenden Nierentheils steht, also ein vergrössertes Nierenbecken darstellt, als wirkliche traumatische Hydronephrosen aufzufassen. Die Urinsäcke sind, wenn auch erst infolge der pathologischen Veränderungen dazu geworden, Bestandtheile des secretorischen Nierenapparates: das ist meines Erachtens das Ausschlaggebende, namentlich auch bezüglich der Heilungsaussichten und der einzuschlagenden Therapie.

Urinsäcke, die von weiterem Harnzufluss abgeschnitten sind, können durch Resorption des Inhaltes und Schrumpfung des Sackes zur Heilung gelangen, wenn schon immer die Gefahr besteht, dass auf irgend einem Wege eine Infection des Inhalts stattfindet, die eine schwere Eiterung zur Folge hat. Spontanheilung durch Platzen des Sackes ist ebenfalls denkbar; doch bedeutet das Platzen ein sehr gefährliches Ereigniss; ergiesst sich der Inhalt in die Bauchhöhle, so wird meist ein schneller Tod erfolgen.

Für Hydronephrosen in dem oben von mir bezeichneten Sinne ist eine Naturheilung nahezu ausgeschlossen, sowohl wenn ein theilweiser, wie auch, wenn ein vollkommener Verschluss des normalen Harnabflussweges die Ursache ist.

Bei plötzlichem völligem Verschluss des Harnleiters hört zwar (Cohnheim, M. Herrm'ann) die Harnsecretion auf, ehe sich ein Sack von bedeutender Grösse gebildet hat, nämlich, sobald der Gegendruck des im elastischen Nierenbecken angestauten Urins stärker wird als der secretorische Druck. Bei Hunden fand M. Herrmann Aufhören der Secretion, wenn der Widerstand, der Gegendruck die Höhe des arteriellen Druckes (50—60 mm Quecksilber) erreicht hatte. Indessen rührt der Stillstand der Urinansammlung nicht blos von der Aufhebung des arteriellen Drucks durch den Gegendruck her, sondern es findet auch eine Resorption des abgesonderten Harns statt. Die Niere wird ödematös, jedoch nicht durch eine Stauung, vielmehr zeigen sich die Lymphgefässe und die Fettkapsel mit resorbirtem Harn erfüllt.

Nach Wegfall des Gegendruckes wird die Harnausscheidung eine Zeitlang sehr reichlich, der Harn sehr harnstoffarm.

Bei dauerndem völligem Ureterverschluss entwickelt sich, was nach dem Gesagten verständlich wird, nur mässige Hydronephrose. Wahrscheinlich gesellt sich (Cohnheim) zu der Harnstauung in den Nierenkanälchen durch den andauernden Druck sehr bald eine Circulationsstörung in den Nieren, zuerst in den von den Kelchen umfassten Markkugeln, dann in den neben dem Becken eintretenden Gefässen, besonders in den Septa Bertini. Man findet in diesem Stadium die Papillen abgeflacht, die ganze Niere anämisch und nicht mehr ödematös, sondern auffallend trocken: Stauung und Harnsecretion haben aufgehört.

In meinem Falle war das grosse Stück erhaltener Nierensubstanz zwar etwas blauroth, aber trocken. Die Harnsecretion wird, dem steten Gleichbleiben der prallen Geschwulst nach zu urtheilen, schon mehrere Wochen vor der Operation zum Stillstand gelangt sein. Der ganze Hergang und die resultirende verhältnissmässig grosse Hydronephrose weichen nur insofern von den bei plötzlicher, gänzlicher Unterbrechung des Harnabflusses zu erwartenden Verhältnissen ab, als offenbar, weil infolge des Risses der Aufnahmebehälter für den Urin anstatt durch das Nierenbecken durch die grössere Nierenkapsel, bez. Fettkapsel gebildet wurde, der Sack eine grössere Urinmenge aufzunehmen vermochte, bevor der Gegendruck die Harnsecretion aufhob. Auch die Blutstauung in dem erhaltenen Nierentheil war unter diesen Umständen geringer; daher die gute Erhaltung des Nierenparenchyms.

Wirklich grosse Hydronephrosen (Cohnheim) entstehen niemals bei raschem, vollständigem Ureterverschluss, sondern bei sehr langsam sich ausbildender Verlegung, bei hochgradiger Verengerung desselben und bei Widerständen, die mit freien Perioden wechseln. Bei allen diesen Ursachen ist die Wirkung die gleiche, der Umstand nämlich, dass nach längeren oder kürzeren Unterbrechungen der Harnabfluss und mit ihm auch die Harnabscheidung wieder in Gang kommt, und nun sich nach Entlastung der Glomeruli grosse Mengen leichten, klaren Harns in das Nierenbecken ergiessen. Besteht dieses Spiel Jahrelang, so erfährt das Becken durch die immer erneuten Dehnungen ganz gewaltige Erweiterungen.

Auch das Nierenparenchym selbst leidet, was auch in unserem Falle sich bestätigte, bei plötzlichem, vollkommenem Harnleiterverschluss viel weniger, als bei allmählicher oder unvollkommener Verlegung der Lichtung. Da der Gegendruck des sich stauenden Harns im letzteren Falle geringer ist, bleibt die secretorische Nierenthätigkeit lange erhalten. Gerade dieser allmähliche, langandauernde

oder oftmals wiederkehrende Druck bringt das Nierenparenchym zum Schwund. Zunächst tritt eine Dehnung der Nierensubstanz in der Fläche, eine Verdünnung in der Dicke, allmählich aber auch Verbreiterung der Interstitien, wirkliche Atrophie ein, die, wie es oft genug gesehen ist, so weit gehen kann, dass kaum noch durch die vorhandenen Reste der widerstandsfähigeren Glomeruli der Ursprung dieser Säcke aus der Niere nachgewiesen werden kann.

Selbst diese mit dünner, kaum noch harnähnlicher Flüssigkeit gefüllten Säcke, deren secretionsfähige Nierensubstanz längst geschwunden ist, lassen keine Neigung zur Resorption ihres Inhaltes und zur Schrumpfung einer theoretisch möglichen Form der Naturheilung erkennen. Auch die durch therapeutische Punktionen in einem Falle (Israël) erzielte Heilung wird wohl eine seltene Ausnahme bleiben.

Tritt durch Gewalteinwirkung auf den vermöge seiner Grösse und Prallheit sehr gefährdeten Sack ein Zerreissen desselben ein, so entsteht fast immer eine tödtliche Peritonitis. Nur in einem Falle hat Taylor durch rechtzeitige Laparotomie ein 15jähriges Mädchen gerettet, das allerdings eine Nierenbeckenfistel behielt.

Durch ihr blosses Vorhandensein macht die Hydronephrose Druck- und Stauungserscheinungen in der Nachbarschaft gleich anderen umfangreichen Bauchgeschwülsten. Auch kann sie den gleichen Einfluss auf Magen und Darm ausüben, wie manche Fälle von hochgradiger Wanderniere, Erschwerung der Durchgängigkeit des Duodenum, selbst mit secundärer Magenerweiterung, Lähmung des Dickdarms und andere mehr. Wiederholt habe ich im Laufe des letzten Jahres Fälle von Wanderniere mit ganz hochgradigen Beschwerden dieser Art, die auf Pylorustumoren deuteten, gesehen.

Bei längerem Bestehen entwickeln sich wohl in allen Fällen von Hydronephrose ähnliche Beschwerden, sei es durch den directen Druck auf die in Frage kommenden Darmtheile, sei es durch Zerrung an den Nervengeflechten des Darms.

Zudem ist der Patient durch Complicationen von Seiten der anderen Niere bedroht. Bartels (vgl. Cohnheim) sah vollständige Anurie bei plötzlichem Verschluss eines Ureters durch einen eingeklemmten bohnengrossen Stein, der nachher abging. Das Vorhandensein einer normalen zweiten Niere vorausgesetzt; müssen wir also eine reflectorische Contractur des anderen Ureters oder der kleinen Arterien annehmen. Unsere kleine Patientin ist von derartigen schweren Wirkungen der Nierenverletzung auf das Schwesterorgan verschont geblieben. Aber mit einer einfachen Hypertrophie

des letzteren, wie sie hier sich zum Glück ausgebildet hat, ist es besonders in Fällen offener Hydronephrose meist nicht gethan, sondern die wechselnde Inanspruchnahme der Funktion, die grössere Blutzufuhr und Congestion bewirkt auch eine meist allmähliche Herabsetzung der Widerstandsfähigkeit.

Bei doppelseitiger offener Hydronephrose entsteht nicht selten symptomlose Polyurie, bei eitriger Infection, sowie bei immer zunehmender Ausdehnung des Nierenbeckens kommt es zu Oligurie, selbst zu Anurie.

Harnveränderungen fehlen eigentlich nur in den seltenen günstigen Fällen einseitiger geschlossener Hydronephrose, in denen die andere Niere, wie in den unserigen, die gesammten Leistungen des erkrankten Organs mit zu übernehmen vermocht hat.

Wir sehen uns also zur operativen Beseitigung der Hydronephrose gedrängt durch die Erwägung, dass sie eine ständige Gefahr für ihren Träger bildet, dass sie die Funktionen des Darmtractus beeinträchtigt, und dass sie die gesunde Schwesterniere der Schädigung und Miterkrankung aussetzt.

Ob die operative Therapie eine Heilung herbeizuführen vermag durch Wiederherstellung eines ausreichenden Harnabflusses durch den Harnleiter mit Erhaltung des erkrankten Organs, oder ob sie dasselbe opfern muss, hängt davon ab, ob die Hydronephrose geschlossen ist, oder, wenn nicht, welcher Art die Verengerung des Harnleiters ist, ferner ob das Nierenparenchym bereits stark atrophisch geworden ist, endlich in allen Fällen, ob der Inhalt des Sackes inficirt ist.

Die Wiederherstellung einer völlig genügenden Verbindung des Nierenbeckens mit dem Ureter ist bei geschlossener Hydronephrose äusserst schwierig, jedenfalls nur in ganz vereinzelten Fällen möglich. So weit mir bekannt, ist der Versuch, sie herzustellen, überhaupt noch nicht unternommen worden. Er wäre meines Erachtens theorethisch gerechtfertigt, wenn sich das Nierenparenchym nur wenig verändert, das Nierenbecken erweitert, aber sonst normal, der Inhalt des Sackes aseptisch erwiese, und würde darin zu bestehen haben, den geschlitzten Ureter in einen an passender Stelle angelegten entsprechenden Schlitz des Nierenbeckens einzuheilen. Daneben wäre eine Verkleinerung des Nierenbeckens durch Faltung oder Excision und die Drainage nach aussen hin nöthig. Immerhin bleibt der Erfolg selbst in den verhältnissmässig günstigsten Fällen recht zweifelhaft, eine nachträgliche Verengerung der geschaffenen

Verbindung wahrscheinlich. Unter allen Umständen könnte die Heilung erst nach langem Krankenlager erfolgen.

Demnach wird man im allgemeinen am besten thun, die völlig geschlossene Hydronephrose durch Exstirpation des ganzen Organs zu beseitigen, wenn der secernirte normale Urin und das Fehlen urämischer Erscheinungen die Gewähr bietet, dass die andere Niere die Funktion der erkrankten mit übernommen hat und zu leisten vermag. In unserem Falle war dieser Weg der einzig gangbare. Denn schon die Betrachtung des Präparats lehrt, dass die Schaffung eines genügenden Verbindungsweges zwischen diesem Sack und diesem kleinen Ureter unmöglich war, und dass der Wand des Sackes die für das Nierenbecken erforderlichen Eigenschaften einer elastischen, musculösen Membran abgingen. Die Opferung des Stückes anscheinend normalen Nierengewebes war unbedenklich, da das Kind schon längere Zeit mit völliger Ausschaltung der rechten Niere ohne üble Wirkungen gelebt hatte.

Wo dagegen kein Verschluss des Ureters, sondern nur eine narbige Verengerung, eine Knickung oder ein Abgang desselben an einer für den Urinabfluss ungünstigen Stelle vorlag, sind Versuche, durch plastische Operationen annähernd normale Verhältnisse herzustellen, wiederholt und auch mehrmals mit Erfolg gemacht worden. Ich will auf die verschiedenen Verfahren, die zu dem Zwecke benutzt sind, Resectionen des verengten Ureterstückes (Küster, Well van Hook, Cramer), Spaltung des Ureters und Vernähung mit dem Schlitz des Sackes (Trendelenburg) Plastik nach Art der Pylorusplastik (Fenger, Israël), Faltung des ausgebuchteten unteren Theils des Nierenbeckens (Israël), die Annähung der Niere an normaler Stelle bei traumatischer Wanderniere, nicht weiter eingehen. Ob überhaupt eine solche Plastik, und welche besondere Art etwa Aussicht auf Erfolg bietet, ist je nach den besonderen Verhältnissen des einzelnen Falles zu entscheiden. Selbst in anfänglich günstig verlaufenden Fällen zwingt die wiedereintretende Stenose und das hartnäckige Bestehen einer Urinfistel nicht selten doch noch zur secundären Nephrectomie. Sobald man von dem Vorhandensein einer leistungsfähigen zweiten Niere überzeugt ist, sollte man demnach die Plastik nur unter den günstigsten Verhältnissen unternehmen, sonst aber durch primäre Nephrectomie eine schnelle Heilung herbeiführen.

(Tafelerklärung umstehend.)

Erklärung der Tafel I.

Traumatische Hydronephrose; rechte Niere (natürliche Grösse).

Das Präparat ist an der hinteren lateralen Seite aufgeschnitten und von hier aus gesehen.

1. Oberer Theil der Niere, der mit den Gefässen in Zusammenhang geblieben ist, dessen Kelche sich in den Sack öffnen. Die Gefässe mündeten auf der dem Beschauer abgewandten Seite.
2. Nekrotischer unterer Theil der Niere, der mit dem durch einen Schnitt eröffneten Nierenbecken und dem Harnleiter zusammenhängt. In letzterem liegt die Sonde.

University of California
RARY

IV.

Beitrag zur Chirurgie der Bauchhöhle.

Doppelte Darmresection bei einem complicirten Anus praeternaturalis.

Von

M. W. af Schultén,

Professor der Chirurgie in Helsingfors.

(Mit 1 Abbildung.)

Ohne Zweifel ist die am häufigsten vorkommende Ursache des Entstehens eines widernatürlichen Afters in einer incarcerirten Hernie mit consecutivem Brand des Darmes zu suchen. Ist nur ein geringer Theil der Darmwand incarcerirt worden und gangräniscirt, erfolgt sogar nicht selten eine spontane Heilung. Ist dagegen ein grösserer Theil der Darmwand oder eine ganze Darmschlinge zerstört, so kann es oft mit grosser Schwierigkeit verbunden sein, den so entstandenen widernatürlichen After zu heilen. Durch Anlegen des Enterotomes von Dupuytrens gelingt es in manchen Fällen, den Sporn zu zerstören, wonach die abnorme Oeffnung sich von selbst oder mit Hülfe einer plastischen Operation schliesst (bei einem in dieser Weise behandelten Fall gelang es mir letztes Jahr, Heilung zu erzielen). Doch ist man in den meisten Fällen darauf angewiesen, durch Resection und Sutur des Darmes den normalen Darmdurchgang wieder herzustellen — eine Behandlungsweise, deren Mortalitätsprocente bis jetzt erhebliche gewesen sind. Ist der widernatürliche After von complicirter Art, z. B. in Folge von Incarceration zweier Darmschlingen oder infolge von starker Verdrängung oder Obliteration der abführenden Schlinge, so kann ein glückliches Resultat nur durch eine eingreifende Operation gewonnen werden.

Da ich Gelegenheit hatte, einen derartigen besonders complirirten Fall durch operative Behandlung zum glücklichen Ausgang zu führen, und ich in der Litteratur keinen dem entsprechenden Fall gefunden habe, will ich hier zuerst eine Beschreibung desselben, wie auch einige Bemerkungen folgen lassen.

F. L., Arbeiter, 26 Jahre alt, wurde am 9. Februar 1895 in die chirurgische Klinik aufgenommen.

Anamnese: Vater des Patienten an Bruch leidend, wofür er eine Bandage gebraucht. Patient selbst war bis vor einer Woche vor letzten Weihnachten gesund gewesen, als er bei einer Gelegenheit eine schwere Last trug. Hierbei bemerkte er, dass eine Hernie auf der rechten Seite in den Hodensack gedrungen war. Gleichzeitig fühlte er Schmerzen und bekam kurz darauf Erbrechen. Er versuchte, die Hernie zu reponiren, doch gelang es ihm nicht, weshalb er sich am folgenden Tage an einen Arzt in Björneberg wandte, der gleich eine Operation vornahm. Der Arzt hatte nach der Operation angegeben, das die Darmschlinge, die in die Hernie eingedrungen, gangränös sei. Drei Tage nach der Operation fing Darminhalt aus der Wunde, welche tamponirt gewesen, auszufliessen an. Seitdem hat sich aller Darminhalt durch die Darmfistel entleert, und hat die normale Abführung vollkommen aufgehört. Während der Krankheit, Abnahme der Kräfte und bedeutende Abmagerung des Kranken.

Status praesens: Patient von gewöhnlichem Körperbau. Ernährungszustand schlecht, Hautfarbe blass. Vom Herzen und den Lungen nichts Bemerkenswerthes. Puls regelmässig, 80 Schläge. Urin klar, spec. Gewicht 1,022, albumin- und zuckerfrei. Temperatur normal. In der linken Inguinalfalte befindet sich eine parallel mit dem Lig. Pouparti laufende, 9 cm lange granulirende Wunde. Beim inneren Ende sieht man die prominirende Schleimhaut, beim äusseren befindet sich eine Fistel, durch welche sich Darminhalt von ziemlich dünnflüssiger, gelblicher Consistenz entleert.

Diagnose: Es war keinem Zweifel unterworfen, dass man es nicht mit einem widernatürlichen After nach einer incarcerirten Inguinalhernie zu thun hatte. Die zuführende Darmschlinge entleerte sich deutlich in die äussere Fistel, und der Schleimhauttheil, welcher beim inneren Ende der granulirenden Wunde prominirte, gehörte aller Wahrscheinlichkeit nach der abführenden Schlinge an. Das konnte doch erst durch Untersuchung in Narkose sicherer klar gelegt werden und wurde dieselbe am 8 Februar vorgenommen. Nach Wegkratzen der Granulationen wurde constatirt, dass die beiden Oeffnungen jede in ihre Darmschlinge führten, und die beiden verschiedenen Darmschlingen parallel von einander geschieden durch eine recht dünne Wand lagen. Es wurde als ganz natürlich angesehen, dass diese Zwischenwand den sogenannten Sporn zwischen der zu- und abführenden Darmschlinge bildete. Der Fall schien sich demnach gut zum Anlegen des Enterotomes von Dupuytren zu eignen, und wurde mit demselben die Zwischenwand bis zu einer Tiefe von 5 cm umfasst.

Am 2. Februar hatte sich das Enterotom gelöst und wurde am 16. Februar 4 cm tief auf die genannte Zwischenwand wieder angelegt. Am 20. Februar hatte sich dasselbe wieder gelöst. Bei Untersuchung am 27. Februar wurde der angenommene Sporn jetzt in einer Entfernung von 3—4 cm vom äusseren Niveau der Wunde gefunden. Die Wunde wurde etwas erweitert, und die Darmscheere noch einmal ungefähr 3 cm hoch auf die Zwischenwand angelegt.

Man vermuthete, dass die Faeces wenigstens nun theilweise ihren Weg in den abführenden Schenkel nehmen würden; jedoch erfolgte dieses in keiner sichtbaren Weise. Nur einige kleine harte Ballen konnten durch Lavement entleert werden und gingen auch am 14. März spontan ab. Nach Angabe unbedeutender Abgang von Gasen.

Es wurde am 28 März ein neuer Versuch gemacht, das Enterotom auf den Sporn, welcher deutlich auf der Tiefe von 3 cm fühlbar war, anzubringen, und umfasste dasselbe auch dieses Mal ungefähr 3 cm der Zwischenwand. Da sich das Instrument schon am 30. März gelöst, wurde dasselbe am 1. April wieder angelegt und am 8. April weggenommen. Auch jetzt erfolgte kein Abgang der Faeces auf normalem Wege. Nach einer Exploration der Fistel am 31. April, bei welcher man den Sporn in einer Entfernung von der äusseren Wunde auf gut eine Zeigefingerlänge fand, wurde beschlossen, keine weiteren Versuche mit dem Enterotom zu machen, da dasselbe seine Aufgabe erfüllt zu haben schien.

Aller Wahrscheinlichkeit nach musste irgend eine eigenthümliche Complication vorhanden sein, die den Abgang des Darminhaltes auf normalem Wege unmöglich machte. Die Art des Hindernisses war doch schwer zu bestimmen; als wahrscheinlich wurde Darmknickung durch Adhärenzen angenommen.

Bevor ein durchgreifender Eingriff durch Laparotomie vorgenommen wurde, wurde noch ein Versuch gemacht, die Fistelränder mit Chlorzink und Thermokauter zu ätzen, wie auch durch eine feste Tamponade die Fistel zu verkleinern und den Abfluss des Darminhaltes aus derselben zu verhindern, um dadurch zu erfahren, ob man einen Theil desselben zwingen könne, den Weg durch die abführende Darmschlinge zu nehmen. Auch diese Versuche erwiesen sich als resultatlos.

Nachdem der Darm, während einiger Tage mit Abführmitteln und Lavements durch die Fistel geleert worden, und der Kranke die letzten Tage flüssige Nahrung, wie auch Wismuth mit Opium erhalten hatte, wurde schliesslich am 31. Mai zu folgender Operation in Aethernarkose geschritten. Die umgebende Haut der Fistelöffnung wurde durch einen circulären Schnitt von dem unterliegenden Gewebe gelöst, umgebogen und neben der mit Jodoformgaze bedeckten Fistelöffnung zusammengenäht. Danach Fortsetzung durch alle Schichten der Bauchwand, so dass die Bauchhöhle um den widernatürlichen After herum geöffnet wurde. Hiernach wurde der Theil des Darmes, aus den der widernatürliche After mündet, aus der Bauchhöhle hervorgezogen und näher untersucht. Es zeigte sich nun: dass zwei verschiedene Dünndarmschlingen folgendermassen an der Bildung des widernatürlichen Afters theilnahmen, indem der zuführende Schenkel der einen (centralen) Schlinge, der andere zuführende Schenkel der anderen (periphereren) Schlinge zusammengewachsen war und mit demselben communicirte.

Der abführende Schenkel der letztgenannten Schlinge war vollkommen obliterirt und hochgradig zusammengefallen. In unmittelbarer Nähe des widernatürlichen Afters lag das obliterirte Ende durch Adhärenzen befestigt. Folglich stiessen 3 Darmschenkel in einem gemeinsamen Hohlraum, der wieder in den widernatürlichen After ausmündete, zusammen. Die Zwischenwand der beiden Schenkel wurde als Sporn

angesehen und gründlich mit dem Enterotom bearbeitet. Der aus den beiden Schenkeln der centraleren Schlinge gebildete Sporn lag mehr lateral und wurde nicht vom Finger palpirt. (Siehe die schematische Figur.)

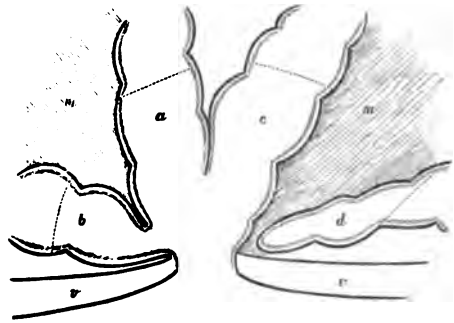

a Das zuführende Ende der centralen Darmschlinge.
b Das abführende Ende derselben Schlinge.
c Das zuführende Ende der peripheren Darmschlinge.
d Das abführende Ende derselben Schlinge, welche obliterirt ist.
mm Resp. Mesenterien.
v Bauchwand.
Die gebrochenen Linien deuten die Stellen, wo die Därme resecirt wurden, an.

Dieses complicirte Verhältniss erklärt vollkommen, warum die Arbeit mit dem Enterotom ohne Resultat verblieb.

Um die Fäcalpassage durch den Darmkanal in sicherer Weise wieder herzustellen, konnte kein anderer Ausweg hier in Frage kommen, als eine doppelte Darmresection mit circulärer Sutur jeder Schlinge — so langwierig und theilweise schwierig sich auch eine derartige Operation gestalten könnte, besonders infolge der Atrophie des obliterirten Darmschenkels und dessen stark zusammengefallene Beschaffenheit. Zuerst wurde eine Resection und Sutur an der centraleren Schlinge vorgenommen. Zwischen herumgeführten doppelten Kautschukschläuchen werden beide Schenkel durchschnitten nnd mit 3 Reihen, theils unterbrochenen, theils fortlaufenden Seidensuturen zusammengenäht, — erst eine Reihe Seromusculärsuturen um den hinteren Umfang, dann eine circuläre Schleimhautsutur und eine Seromusculärsutur auf der Vorderseite — schliesslich eine circuläre seroseröse Sutur. Die peripherere Schlinge wurde in derselben Art resecirt und zusammengenäht. Obwohl der obliterirte Schenkel mehrere Centimeter vom Obliterationspunkt entfernt abgeschnitten wurde, hatte derselbe fortsetzungsweise ein viel kleineres Lumen, wie der andere Schenkel. Infolge dessen wurde derselbe, um ein grösseres Lumen zu erhalten, schräg abgeschnitten, und gelang es, mit einiger Schwierigkeit die beiden Enden zusammenzupassen und mit 3 Reihen Suturen zu befestigen. Die beiden resecirten und zugenähten Schlingen wurden versenkt. Die Bauchwunde wurde während der ganzen Zeit durch feuchte Sublimatkompressen geschützt. Das Peritoneum wurde in der Umgebung der

Wunde etwas gelöst und mit Catgut zusammengenäht. Sonst Jodoformgazetamponade der Bauchwunde, welche nun durch einige Suturen verkleinert wurde.

Der Verlauf nach der Operation, welche ungefähr 2 Stunden gedauert, war im ganzen ein günstiger. Keine Temperatursteigerung (höchste Temperatur 37,5° C.). Nur der Puls zeigte die bei eingreifenden Operationen so gewöhnliche Steigerung der Frequenz. Den 1.—2. Juni hielt sich dieselbe sehr beschleunigt, bis zu 130—135 Schlag. Dann begann die Pulsfrequenz schnell abzunehmen. Den 5. Juni wurden 92—94 Schlag gezählt. Am 12. Juni Abnahme derselben bis auf 72—80 Schlag. Von da an nur geringere Variationen. Das Allgemeinbefinden während dieser Zeit kaum davon beinflusst. Anfangs wurde Patient mit Milch und anderer flüssiger Nahrung sparsam nutrirt. Nach der ersten normalen Abführung am 8. Juni wurde auch festere Nahrung gegeben. Von da an fast jeden Tag Abführung. Die Wunde heilte allmählich per Granulationen. Patient wurde als vollkommen geheilt und im guten Ernährungszustande am 25. Juni entlassen.

Ich habe diesen Fall etwas ausführlicher beschrieben, da derselbe ohne Zweifel ein lehrreicher ist. Da ursprünglich 2 Darmlumina, welche durch eine dünne Zwischenwand geschieden waren, in die äussere Wunde ausmündeten, war es natürlich, dass man dieselben für die zu- und abführenden Darmschlingen nahm. Der Fall schien demnach gut für eine Behandlung mit Enterotom geeignet zu sein, und erfüllte das Instrument auch alle an dasselbe gestellten Forderungen, indem die Zwischenwand allmählich bis zu einer Tiefe von 3—4 cm entfernt wurde. Thatsächlich war es jedoch die Scheidewand zwischen dem zuführenden Schenkel der centraleren Schlinge und dem zuführenden Schenkel der damit zusammengewachsenen peripheren Schlinge, welche in dieser Weise bearbeitet wurde.

Dass eine eigenthümliche Complication entstanden war, dadurch, dass 2 Schlingen incarcerirt gewesen und gangräniscirt, war unmöglich im voraus zu wissen. Das Ausbleiben aller normalen Stuhlgänge, trotzdem der Sporn entfernt zu sein schien, wies darauf hin, dass eine besondere Abnormität vorlag. Die Laparotomie löste schliesslich das Räthsel.

Dass nach dem Entstehen eines widernatürlichen Afters infolge eines incarcerirten Bruches, welcher sich entweder ganz allein hätte helfen müssen oder nur durch Oeffnen des Bruches operirt worden wäre, das periphere Ende obliterirt wurde, ist eine recht seltene Erscheinung, doch ist dasselbe in einigen Fällen notirt worden.

Nur sehr vereinzelte Berichte über ähnliche Fälle habe ich in der mir zugänglichen Litteratur finden können.

Kaufmann[1]), der 1888 einen eigenen von ihm operirten Fall beschreibt, giebt an, dass es ihm nicht gelungen wäre mehr wie 4 (vier) ähnliche Fälle von Obliteration des abführenden Darmendes zu finden, nämlich von Beginn[2]), Günther[3]), Gaillard[4]), und Riedinger[5]). Chaput rechnet in seiner Abhandlung über Anus praeternaturalis und Fistula stercoralis, die in „Traité de Chirurgie publié par Duplay et Rechus" Tome VI enthalten ist, noch elf solche Fälle auf, (Seite 857) beobachtet von Velpiau (2 Fälle), Laugier[6]), Chaput selbst (5 Fälle) Maisonneuve, Julliard, Bouilly. Leider giebt Chaput nur sehr kurze Aufklärungen über einige Fälle, wie auch sehr unvollständige oder überhaupt keine Citate (die dort vorhandenen, sind in den Noten angeführt) an. Noch weitere Publicationen über dieses Thema seit Kaufmann 1888 habe ich nicht finden können.

Ohne Anspruch auf vollständige Behandlung der Frage machen zu wollen, will ich mit Anschluss an die von Chaput, Kaufmann und mir operirten Fälle einige Erklärungen über die Complication bei widernatürlichem After, welche durch Obliteration der abführenden Schlinge entsteht, geben.

In erster Reihe werde ich ein Referat der ausführlicher beschriebenen Fälle folgen lassen.

Fall von Beginn: Es wird bei der Obduction eines 80jährigen Greises, welcher seit über 40 Jahren an einem widernatürlichen After in der linken Leiste gelitten, constatirt, dass nur die zuführende Schlinge in der Wunde ausmündete. Die abführende Schlinge war in ihrem Anfang, von der Bruchpforte an, in einer Ausdehnung von 6—8 cm vollkommen obliterirt, so dass keine Spur eines centralen Kanales bemerkt werden konnte. Auch in ihrem weiteren Verlauf war dieselbe in hohem Grade stricturirt — im Anfang nur von der Dicke einer Feder.

Fall von Günther: Bei einer Frau Anus praeternaturalis in der Nabelgegend mit Prolaps des Darmes. Nach ihrem, einige Monate später erfolgten Tode ergab die Obduction, dass beide Enden des Darmes durch eine mehrere Linien breite, feste, fibröse Masse von einander geschieden

---

1) Anus praeternaturalis mit Obliteration des peripheren Darmendes (Darmnaht, Heilung). Deutsche Zeitschr. f. Chirurgie. XXVIII. Bd. S. 250.

2) Dupuytren, Leçons, orales de clinique chirurgicale. T. II. 1832. S. 211.

3) Lehre von den blutigen Operationen am menschlichen Körper. 4. Abth. 2. untere Abth. 1861. S. 170 u. 176.

4) Observation d'un anus contre nature accidentel etc. Union médicale. III. sér. T. X. 1870. S. 529—533.

5) Chirurgische Klinik im königl. Juliushospital zu Würzburg vom 15. Juli 1877 bis 28. April 1878. S. 68—70.

6) Journ. hebd. des progrès des sciences médicales. 1836 und Gazette des hôspitaux. 1836.

7) In einer Thèse von Foucher. 1857.

8) Zu den genannten Fällen muss noch ein von Chaput und Marchant beobachteter Fall hinzugefügt werden (l. c. S. 853), bei welchem nach Einschnitt in einen gangränösen After das untere Ende obliterirt wurde (Thèse de Marin. Lyon 1891).

waren, wie auch dann jedes Ende für sich an die Bauchwand befestigt war. Der zuführende Schenkel führte in den widernatürlichen After; der abführende lag dagegen fest in die fibröse Masse eingebettet und war an der vorderen Bauchwand obliterirt, so dass eine für beide Schenkel gemeinsame Scheidewand überhaupt nicht vorhanden war.

Fall von Gaillard: Patient 18 Jahre alt mit einem incarcerirten Bruch, der 4 Tage später am 22. März 1867 operirt wurde, wobei die gangränöse Darmschlinge herausgezogen und an der Haut befestigt wurde. Am 6. Juli wurde eine circuläre Incision gemacht und bei derselben das abführende Ende 3 cm unter der Haut retrahirt und nur für einen weiblichen Katheter zugänglich gefunden. Ein Enterotom wurde angelegt. Da jedoch das abführende Ende bald wieder nicht zu finden war, wurde am 10. August eine neue Operation vorgenommen, bei welcher die zuführende Schlinge freigelegt und die abführende auf einer Tiefe von 10 cm mit obliterirtem Ende angetroffen wurde. Die zuführende Schlinge wurde bis zu dem Punkt, bei welchem die abführende Schlinge ein normales Lumen vorzeigt, gespalten. Dieser Punkt wurde mit 3 Suturen an die Bauchwand befestigt; 10 Tage später wurde von hier aus ein Enterotom auf die Scheidewand zwischen den beiden Därmen angelegt. In dieser Weise wurde der Darmweg wieder hergestellt. Schliesslich wurde die ursprüngliche Fistel wieder geschlossen, indem die Darmränder nach innen umgebogen wurden und Fistelwände und Haut festgenäht wurden. Vollständige Heilung.

Fall von Riedinger: 46jährige Frau. Dieselbe hatte einen spontan entstandenen widernatürlichen After in der rechten Leiste, aus dem sich ein grosser, 35 cm langer Schleimhautprolaps entwickelt hatte. Der Prolaps bedeckte die rechte und zum Theil auch die linke Leistengegend, und waren bei demselben peristaltische Bewegungen, welche theils spontan, theils durch Reizung hervorgerufen wurden, bemerkbar. Diese Bewegungen waren an dem auf der linken Seite liegenden Theile am stärksten. Am linken Ende des Prolapses traten Faeces hervor, und der eingeführte Finger bestätigte, dass man es mit dem zuführenden Schenkel zu thun hatte, dagegen konnte der abführende Schenkel nicht gefunden werden. Die Kranke starb an Kräfteverfall. Die Obduction ergab, dass eine Dünndarmschlinge und das Colon ascendens zur Bruchpforte strebten. Die Dünndarmschlinge gehörte zum linken Prolapstheil. Das Colon bildete dagegen den abführenden Darmschenkel und zeigte folgendes Verhältniss: dasselbe war vollkommen zusammengeschrumpft, mit der Umgebung zusammengewachsen, und konnte man ziemlich hoch neben dem Lig. Pouparti in demselben einen festen Fäcalballen fühlen. Unterhalb des Ligamentum Pouparti konnte man nicht einmal mit Sonde dem Darmlumen folgen. Erst durch einen kräftigen Wasserstrahl war es möglich, die fest miteinander verbundenen Schleimhautflächen zu scheiden und Wasser aus dem rechten Theil des Prolapses zum Herausfliessen zu bringen. Es geht aus dieser nicht ganz deutlichen Beschreibung (dem Aufsatz von Kaufmann entnommen) hervor, dass bei Riedinger's Fall ein widernatürlicher After mit grossem Darmprolaps aus sowohl der ab- wie zuführenden Schlinge vorlag — ein Verhältniss, welches in einigen Fällen beobachtet wird.

Gleichzeitig war der abführende Schenkel — Colon ascendens — zusammengeschrumpft, jedoch, soweit ich bemerken konnte, nicht obliterirt.

Fall von Kaufmann. Ein 17½ jähriger Jüngling hatte nach Incarceration einer rechtsseitigen Inguinalhernie, die vom Arzte für eine Testikel und Scheidestrangentzündung gehalten wurde, einen Anus praeternaturalis, der sich am 14. Tage spontan öffnete, erhalten. Nachdem die Oeffnung im Scrotum sich gereinigt, wurde 2 Monate nach dem Entstehen der Krankheit festgestellt, dass der Finger durch den Inguinalkanal in einen mit Schleimhaut bekleideten, gegen den Nabel sich fortsetzenden Raum, der das bedeutend erweiterte centrale Ende ausmachte, eindrang. Das periphere Ende war nicht fühlbar. Alle Faeces entleerten sich durch die abnorme Oeffnung. Einspritzungen von Wasser bis zu 1,5 Litern waren von keiner Wirkung. Ungefähr 3 Monate nach dem Entstehen der Krankheit wurde von Kaufmann folgende Operation vorgenommen. Die Ränder der Inguinalwunde wurden umschnitten, eine Fistel im Scrotum gespalten und vom äusseren Wundwinkel ein 8 cm langer Schnitt nach oben gemacht. Das Peritoneum wurde geöffnet. Die im Inguinalkanal adhärente Schlinge wurde comprimirt, gelöst und 10 cm weit hervorgezogen. Die Bauchhöhle wurde mit Jodoformgazecompressen geschützt. Die hervorgezogene Schlinge mass oberhalb der Oeffnung 3,5 cm im Diameter. 6 cm vom freien Darmende entfernt, war ein von der Grösse eines Hirsekornes beim Mesenterium adhärentes, blindschliessendes, 2 cm im Diameter messendes Darmstück sichtbar. Dessen Mesenterium lag oberhalb des herausgezogenen Darmschenkels. Diese Schlinge war deutlich die abführende. Die Adhärenzen wurden gelöst. Das freie Ende war vollkommen abgerundet mit einem kleinen Granulationspfropf auf der Spitze, der adhärenten Stelle entsprechend. Sowie dieselbe mit einer Pincette durchstossen worden, wurde das Lumen leicht restituirt.

Nun wurde zur Vereinigung der Darmenden geschritten. Dieselben wurden durch Klammern abgesperrt. Von der zuführenden Schlinge wurde 1 cm quer abgeschnitten und die abführende Schlinge wieder schräg in 45° Winkel aufgefrischt um die Ungleichheit des Durchmessers auszugleichen. Die Darmenden wurden in 3 Etagen genäht (durch Schleimhaut, Muscularis und Serosa, wie auch nur Serosa) mit zum Theil unterbrochenen, zum Theil fortlaufenden Seidensuturen. Der Darm wurde mit ½ pro Mille Sublimatlösung abgetupft und nachher reponirt. Die Bauchwunde wurde geschlossen, der Inguinalring verkleinert, kurzer Drain — im übrigen Jodoformgazetamponade —. Patient ist die ersten Tage nach der Operation angegriffen (Puls beschleunigt, Zunge trocken, Kolikschmerzen); doch trat nach einigen Tagen Verbesserung im Zustande ein. Der Kranke erhält am zweiten Tage Milchkaffee, am 6. Eier, am 7. Kalbfleisch. Stuhlgang am 4. Tage. Derselbe wurde nach 1½ Monat mit einer granulirenden Wunde entlassen und genas später vollständig.

Von den übrigen Fällen sind nur sehr sparsame Angaben vorhanden. In einem Fall von Velpeau hatte sich die abführende obliterirte Schlinge 1 Zoll von der Bauchwand, an welche dieselbe durch das Netz und durch falsche Membrane, welche eine Art von Trichter bildeten, befestigt war, retrahirt.

In einem anderen Fall von Velpeau kreuzten sich die beiden Darmenden zu einem X, und lag das obliterirte Ende beim unteren und inneren Theil des Annulus inguinalis internus. Dieselbe Kreuzung der Schlingen wurde auch im Falle von Laugier angetroffen. Nach Chaput sollten in anderen Fällen Dünndarmschlingen zwischen beiden Enden interponirt gelegen haben.

Die sparsame Casuistik ergiebt, dass wenn bei incarcerirten und gangränösen Hernien ein widernatürlicher After entweder spontan entsteht oder von Chirurgen angelegt wird (dieses traf wenigstens bei 3 Fällen ein), obliterirt zeitweise der abführende Darmschenkel vollkommen. Falls dasselbe bei einem spontan entstandenen Anus eintrifft, muss man wohl annehmen, dass das Darmgangrän im abführenden Schenkel sich etwas über die äussere Oeffnung der Bruchpforte erstreckt. Wenn dieser Schenkel später vollkommen ausser Funktion trat, obliterirte dessen Ende und wuchs an das umgebende narbige Gewebe fest. Dass der Zugang ein derartiger gewesen ist, wird auch dadurch unterstützt, dass in mehreren Fällen der obliterirte After ein gutes Stück, bis zu 6 cm vom widernatürlichen After selbst entfernt, retrahirt gewesen. Schwerer ist es, sich vorstellen zu können, wie eine Obliteration auch in solchen Fällen möglich gewesen, in denen der widernatürliche After künstlich angelegt worden, denn in diesem Fall wird gewöhnlich die angegriffene Schlinge bis zur gesunden Darmwand hervorgezogen und in der Bruchpforte fixirt. (In Gaillard's Fall wird auch ausdrücklich erwähnt, dass der Darm hervorgezogen und an der Haut fixirt wurde.) Wahrscheinlich hat sich in solchen Fällen die brandige Abstossung doch höher, als man vermuthet, erstreckt und der Darm sich nach der Abstossung retrahirt (in Gaillard's Fall bis zu 10 cm vom widernatürlichen After entfernt).

Die Obliteration scheint in recht kurzer Zeit eintreffen zu können — in meinem Fall innerhalb 7—8 Wochen, beim Fall von Kaufmann wurde dieselbe 3 Monate nach dem Entstehen des widernatürlichen Afters constatirt.

Bei einer solchen Obliteration des abführenden Schenkels ist natürlich das Charakteristische, dass nur ein Darmlumen zu fühlen ist, wie auch dass keine Spur von Excrementen aus dem After abgehen, abgesehen von der geringen Menge, die unterhalb der Incarcerationsstelle zu finden sein kann. Besteht jedoch die Complication, welche bei meinem Falle vorlag, dass 2 Schlingen zur Bildung des Anus gehören, und der abführende Schenkel der peripheren Schlinge obliterirt, so fällt das Erkennungszeichen, dass nur ein

Lumen fühlbar und sichtbar ist, weg; im Gegentheil fühlte man bei meinem Fall 2 Lumina mit deutlicher Zwischenwand, wogegen die dritte nicht palpirt wurde.

Ich habe zu dem von mir beobachteten Fall in der Litteratur kein Gegenstück finden können. Für den Chirurgen kann es von Werth sein, das Vorkommen einer solchen Complication zu kennen. Ueberhaupt muss man bei der Untersuchung eines widernatürlichen Afters im Gedächtniss die Möglichkeit der Obliteration des peripheren Endes haben.

Aus der Casuistik geht hervor, dass sowohl in dem Falle von Kaufmann, wie in dem meinigen der widernatürliche After durch Darmresection und Sutur behandelt und geheilt worden ist, — dagegen kam Gaillard auf einem Umweg, der das Anlegen eines Enterotomes ermöglichte, zum Ziel. Ohne Zweifel ist wohl in unseren Tagen die Resection der rechte Weg für Behandlung der Krankheit — auch wenn man, wie bei meinem Falle, eine doppelte Resection vornehmen müsste. Eine technische Schwierigkeit entsteht ohne Zweifel durch die starke Zusammenschrumpfung und Atrophie des obliterirten Schenkels. Im Falle von Kaufmann maass derselbe doch 2 cm im Durchmesser, der andere Darmschenkel 3,5 cm. In meinem Fall war der obliterirte Darm fingerdick, aber etwas dilatabel. Kaufmann und ich kamen beide zum Ziel durch schräges Abschneiden des obliterirten Darmes, worauf die Lumina mit circulärer Sutur mit einander vereinigt werden konnten. Sollte dasselbe nicht gelingen, kann man immer nach Braun eine laterale Enteroanastomose zwischen die Darmschenkel anlegen, nachdem man die Enden zusammengenäht, wobei natürlich die Därme in der Weise zusammengenäht werden, dass sie nicht mit den beiden geschlossenen Enden neben einander liegen, sondern im Gegentheil in entgegengesetzter Richtung.

V.

Ueber Distorsionen im Fussgelenk.

(Vortrag in der medicinischen Gesellschaft zu Christiania, den 6. April 1898.)

Von

Dr. Reinhardt-Natvig.

(Mit 1 Abbildung.)

Obgleich die Distorsion im Fussgelenk wohl als ein in der täglichen Praxis allgemein vorkommendes Leiden bezeichnet werden muss, und man vermuthen sollte, dass die Diagnose und die pathologische Anatomie klar genug wären, habe ich durch eine genaue Untersuchung der Fälle, die ich in den letzten Jahren behandelt habe, mir einige Eigenthümlichkeiten notirt, die einer Erwähnung in der medicinischen Gesellschaft vielleicht werth sind.

Es ist ja ein altes wohlbekanntes Wort, dass eine Distorsion bisweilen schwerer zu behandeln sein kann als ein reeller Knochenbruch, und diese Erfahrung muss natürlicherweise ihren Grund haben.

Meine Statistik ist leider nicht gross, 28 Fälle, aber diese sind mit Ausschliessung der Fälle, mit denen ich auf einem früheren Stadium meiner Praxis zu thun gehabt habe, sorgfältig untersucht worden mit den Eigenthümlichkeiten vor Augen, der ich näher erwähnen werde.

Zuerst muss ich mir indessen erlauben eine Frage aufzuwerfen. Was haben wir eigentlich unter dem Begriffe Distorsion zu verstehen?

Die Lehrbücher, die ich zu meiner Verfügung gehabt habe, Chirurgien und Handbücher in Mechanotherapie, bewegen sich eben in diesem Kapitel in schwebenden Ausdrücken, und es ist meine Auffassung, dass mancher Fall während der täglichen Arbeit unter dieser Kategorie eingeführt wird, Fälle, die stricte genommen anderswohin gehören.

In einer der letzten Arbeiten aus 1896 wird unter dem Kapitel von Distorsion im Talo-crural-Gelenk erklärt, dass der Patient sich zuerst davor hüten muss, den Fuss auswärts zu rotiren, um den

Einriss in das Ligament zu schonen. In Parenthese wird zugefügt: wohl zumeist im Ligamentum Talo-fibulare anticum, und es ist eben diese Vorsicht in der Ausdruckweise, auf die ich zu zeigen wünsche. Spricht man mit Collegen von der Sache, wird man im allgemeinen hören, dass wohl das eine oder andere Ligament zerrissen ist, und dasselbe kommt natürlicherweise zurück von Seite des Publicums. Doch muss ich hervorheben, dass Dr. Hoffa in seinem Lehrbuche über Fracturen und Luxationen ausspricht, dass gewiss viele Distorsionen in der That Brüche sind.

Ich habe mich in keinem einzigen meiner 28 Fälle davon überzeugen können, dass das Bersten eines Ligamentes das Essentielle der Distorsion ist, und vor allen Dingen, dass dies die Ursache aller Beschwerden ist, die sie begleiten. Es würde thöricht sein, zu verneinen, dass ein Ligament unter diesen Umständen bersten kann, das kennen wir ja aus pathologisch-anatomischen Präparaten, was ich aber hervorzuheben wünsche, das ist, dass die Vorstellung von dem Bersten des Ligamentes bis jetzt unseren Distorsionsbegriff beherrscht.

Die eine Hälfte sämmtlicher Fälle, die ich behandelt habe, ist kurze Zeit nach der Distorsion zu mir gekommen, die andere Hälfte Wochen, Monate, Jahre nachher wegen der Beschwerden, die sie quälten.

Um kurz und gut das Endergebniss der Untersuchung zu summiren: Von den 28 hatten 20 Ritze, Fissuren in dem Knochen; nur bei 8 konnte ich nichts in den ossösen Theilen finden. Indem ich vorläufig die 20 überspringe, bei denen die Diagnose sicher ist, haben wir 8 Fälle zurück, wo der Aufschluss mehr unsicher sein kann. Dennoch werde ich mir erlauben, auf einzelne Momente zu zeigen, die als ein Schlüssel zum Verständniss des Wesens dieser Distorsionen dienen können. Nicht so selten sieht man einen Hämarthros als Folge einer „Distorsion“. Dazu wird natürlicherweise ein gewisser Continuitätsbruch der Weichtheile der Kapsel gefordert, wenn unsere groben physikalischen Untersuchungsmethoden den Zustand erkennen sollen, und zwar durch die Blutung im Gelenk. Umgekehrt muss man sich aber denken können, dass ein Kapselriss an einer solchen Stelle eintreten kann, dass keine bedeutenden Gefässe zerrissen werden, und dass die Blutung nicht so copiös wird, dass wir diese Diagnose machen können.

Zur Beleuchtung dieser Seite der Frage hat der Prosector der Universität einen Fuss mit zugehörender Fussgelenkkapsel injicirt. Das

Gelenk ist von hinten durch einen Schnitt geöffnet; hält man den Fuss gegen das Licht, leuchtet dies durch grössere Flächen der Kapsel, die mit Blutgefässen spärlich ausgestattet sind. Weiter, mitunter sehen wir eine seröse Synovitis als Begleiter einer Distorsion. Das Schmerzgefühl ist eins der am meisten ausgeprägten, subjectiven Phänomene der Distorsion. Dass das Bersten eines Ligamentes aber excessiv schmerzvoll sein soll, dafür finden wir im Bau des Ligamentes keinen Anhalt. Endlich liess sich in allen älteren Fällen eine Hyperplasie der Gelenkkapsel nachweisen. Zum Theil in der Form einer diffusen, glatten Hyperplasie eines bestimmten Kapselabschnittes, sowohl in der Beziehung anderer Kapselgebiete im selben Gelenk als mit correspondirenden Stellen der anderen Seite verglichen; zum Theil in der Form villöser Excreszenzen, die dem palpirenden Finger diese eigenthümliche, weiche Empfindung giebt, die man etwa durch das Zerquetschen rohen Fischrogens erhält.

Diese pathologisch-anatomischen Verhältnisse scheinen mir auf die Kapsel selbst zu zeigen.

Indem ich mich zu den Fissuren im Knochen zurückwende, kann ich mittheilen, dass ich sie sechszehnmal im Malleolus ext., dreimal im Malleolus int. und einmal in beiden fand. In 2 Fällen war die Fissur im Malleolus mit Fissur in der Fibuladiaphyse verbunden.

Es ist mir auffällig gewesen, dass man diese Fissuren oft so lange Zeit nach dem Trauma palpiren kann. Zum Beispiel habe ich notirt 2½, 3, 4, 6 Monate, 1½ Jahr und als extreme 2 Fälle 12 Jahre nachher. Die wahrscheinliche Ursache dazu werde ich nicht berühren; ich wünsche nur zu pointiren, dass wir in vielen Fällen von Distorsion eine Fissur im Knochen palpiren können, dass diese oft lange Zeit nach dem Trauma zu fühlen ist, und dass wir eben hierdurch ein Mittel in Händen haben, um zu einer richtigen Erkenntniss des Zustandes zu kommen. Das Oedem wird natürlicherweise die ersten Tage die Palpation einer Fissur oft erschweren. Dass die Erkenntniss eines Continuitätsbruches aber von Wichtigkeit ist, das ist selbstverständlich. Fünf dieser Patienten hatten einen secundär traumatischen Plattfuss, unter ihnen einen so schmerzvoll, dass die Stellung durch eine Aufmeisselung corrigirt werden musste. Dass die mehr specielle Diagnose, die von diesem unklaren, elastischen Begriffe, Distorsion, überdeckt wird, bisweilen ganz schwer zu machen sein kann, ist gewiss, und ich werde in dieser Hinsicht ein ganz illustrirendes Beispiel anführen.

Eine Dame, ca. 40 Jahre alt, hatte vor 12 Jahren ihren linken Fuss „distorquirt". Später hat sie während des Ganges immer Schmerzen im Fusse gehabt.

Die Schmerzen kommen, wenn sie mit dem Fusse ein wenig wackelt, und dauern 3—4 Stunden. Bisweilen ist sie aus demselben Grunde bettlägerig gewesen.

Die Folge dieser Schmerzen war, dass sie sich davor fürchtete, auf den Fuss zu treten, und im Laufe der Jahre ist sie unangenehm corpulent geworden.

Fünf Jahre nach der Distorsion wurde von einem fremden Kollegen Dampfschrank und Massage empfohlen — ohne Erfolg. Hier ist ein Zerquetschen eines Fusswurzelknochens vermuthet worden. Nach wiederholten Untersuchungen konnte ich nur eine bedeutende Hyperplasie der Fussgelenkkapsel constatiren, bis der palpirende Finger eines Tages über den Nervus plantaris unter der Spitze des Mall. int. gleitet. Im selben Augenblicke wurde ein intensiver Schmerz im Fusse ausgelöst, bis in die Zehen ausstrahlend. Hierdurch war es gegeben, dass der Nervus plantaris leidend war. Mit früheren Erfahrungen über Distorsionen vor Augen, dachte ich mir als mögliche Ursache einen Bruch des Malleolus vor 12 Jahren, und dass das untere Fragment möglicherweise durch eine schiefe Heilung mit seiner Spitze auf den Nerven einen Druck ausüben konnte, wenn der Fuss in eine bestimmte Stellung kam. Universitätsstipendiat B. durchleuchtete gütig den Fuss mit Röntgenstrahlen. Die Bariumplatincyanürplatte zeigte nichts. An der photographischen Platte aber liess sich einige Centimeter über der Spitze eine transverselle, hellere Linie erkennen. Diese konnte vielleicht als einen Ausdruck einer wenigeren Dichtigkeit des Knochens in loco gedeutet werden. Entsprechend der Lage des Streifens liess sich auch eine seichte Grube in der hinteren Kante der Tibia fühlen.

Unter diesen Umständen musste ich ihr eine Incision anrathen. Durch diese wurde ausserdem ein ganz kleines losgesprengtes Knorpelstück gefunden, das direct auf dem Nerven lag, ihn flach gedrückt und zur Atrophie gebracht hatte. Die Patientin ist schmerzfrei und funktionstüchtig geworden.

Ich hatte gehofft, ein grösseres Material zu erhalten, ehe ich diese Mittheilungen in der Gesellschaft veröffentlichte, obgleich die Untersuchungen mit meinem Privatclientel mehrere Jahre umfassen, aber die Veranlassung ist indessen gegeben durch ein Referat im Centralblatt für Chirurgie, September 1897, auf welches ich neulich aufmerksam gemacht worden bin. Es wird dort eine Arbeit von Gocht aus den Hamburger Staatskrankenanstalten referirt. Die Ueberschrift des Aufsatzes ist: Seltenere Fracturen in Röntgenscher Durchleuchtung, und lautet wie folgt: „Die Vermuthung, dass alte Distorsionen, die keine Tendenz zur Heilung zeigen, nicht diagnosticirte, vielleicht nicht diagnosticirbare Fracturen sind, wird durch die Gocht'sche Veröffentlichung fast zur Gewissheit. Ganz in Ueber-

einstimmung mit der Erfahrung des Ref. (Dumestrey, Leipzig), der ähnliche, wenn auch nicht so zahlreiche Beobachtungen gemacht hat, betont Gocht, dass viele sogenannte Distorsionen der Hand, des Fusses nichts weiter sind als Brüche einzelner Knochen des Hand- und Fussgelenks u. s. w."

W. Kümmel[1]) spricht sich gegenüber der Diagnose sehr exclusiv aus: „Durch kein anderes diagnostisches Hilfsmittel zu ersetzen ist die neue Art der Untersuchung (s. pr. Röntgenstrahlen) für diejenigen selteneren Fracturen, welche überhaupt auf keine andere Art, auch nicht durch die Narkose zu erkennen sind, welche als Distorsionen oder schwere Contusionen behandelt werden und lange dauernde Beschwerden in ihrem Gefolge haben u. s. w."

Was die Behandlung betrifft, liegt über die mobilisirende und immobilisirende Methode eine vergleichende Statistik vor, aus der ich mir erlauben werde, ein paar Data zu citiren. Gassner konnte bei mobilisirender Behandlung ein Sinken der durchschnittlichen Behandlungsdauer von 28 bis 8,3 Tagen constatiren. Müllier von 25 bis 9. Aus der Statistik Berghmann's von 145 traumatischen Gelenkleiden geht hervor, dass je früher das Gelenk behandelt wird, desto kürzer die Behandlungszeit. Es wird uns wohl deswegen nicht einfallen, zu der immobilisirenden Methode zurückzukehren, aber die früher erwähnten fünf traumatischen Plattfüsse unter 20 Fällen nach der generellen Diagnose Distorsion mit nachfolgender mobilisirender Behandlung weisen darauf hin, dass man jedenfalls Vorsicht und Individualisirung anwenden muss. Und vor allen Dingen, dass man die Fissuren diagnosticirt. Das einfachste Mittel, um in vielen Fällen jedenfalls das Ziel zu erreichen, scheint mir eine gewissenhafte, sorgfältige Palpation zu sein. Jeder von uns hat zu einem Röntgenapparat nicht den Zutritt.

Mit Ausnahme des oben referirten Falles liessen sich die Fissuren in den übrigen neunzehn doch palpiren.

Die Kapselhyperplasien, die man gemeiniglich als Ueberreste nach einer alten Distorsion findet, verdienen eine specielle Aufmerksamkeit. Es ist mein Eindruck nach den zahlreichen Synovialleiden, die ich behandelt habe, dass, wenn man sich damit begnügt, zum Beispiel einen serösen Gelenkinhalt zu punktiren oder wegzumassiren, ohne sich um die Kapselhyperplasien zu bekümmern, nicht viel dazu gehört, um eine Aufloderung der Entzündung aufs neue zu erhalten.

1) Bericht über die Verhandlungen der deutschen Gesellschaft für Chirurgie. XXVI. Congress (21.—24. April 1897) im Langenbeck-Hause.

Ich habe davon mehrere Beispiele gesehen, dass dies sich bei demselben Individuum das eine Jahr nach dem anderen wiederholt hat. Umgekehrt, wird es uns gelingen, die Kapselhyperplasien vollständig zu reduciren, dann ist das kranke Gelenk künftig in dieselbe Klasse wie ein Normales zu stellen. Mit Ausschluss excessiver Grade der Kapselhyperplasien überhaupt, die ein Ausschälen der Kapsel indiciren können, haben wir, soweit mir bekannt, kein anderes Mittel, zu dem wir unsere Zuflucht nehmen können, als die Mechanotherapie. Bei gewöhnlichen Kapselhyperplasien, die eine scheinbare deforme Gelenkkapsel zeigen, muss man den Patienten auf eine mehrmonatliche Behandlung vorbereiten.

Im Anschluss an diese Bemerkungen von den Distorsionen im Fussgelenk werde ich mir erlauben, ein kleines Knochenpräparat aus dem Handgelenk vorzuzeigen.

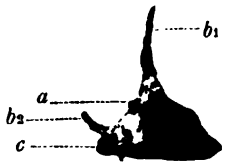

Ein abgerissenes Gelenkknochenstückchen.
a = Basis proces. styl. radii.
b_1 = Fasern aus dem Lig. radiale laterale.
b_2 = do.
c = Die abgebrochene Spitze des Proc. styl. radii.

Es ist das resecirte untere Radiusende des linken Armes. Am Ende Juni 1897 wurde ich von einem 19 Jahre alten Manne consultirt. Er war 1½ Jahre früher während des Turnens beim Uebersprungen eines „Pferdes" auf die dorsalflectirte linke Hand gefallen. Der Zufall war als „eine Distorsion" aufgefasst und darnach behandelt worden.

Der Extensionswinkel des lädirten Handgelenks war passiv nicht so gross, als der der normalen anderen Seite; gleichzeitig hatte ich die Empfindung eines kleinen knochenharten Körpers, der sich gegen die Kante des Os scaphoideum anstemmte und die Extension hinderte. An diesem Orte liess sich eine seichte Furche fühlen, in die eine Nagelspitze gelegt werden konnte. Der Patient war an dieser Stelle für Palpation empfindlich.

Die Diagnose war: Fractura processus styloidei radii.

Ich habe mir erlaubt, dieses Präparat zu demonstriren als einen sichtbaren Beweis dafür, dass die Veränderung in oberflächlich gelegenen, leicht erreichbaren Knochenpartien nicht gross sein muss, um der Palpation zugänglich zu sein.

VI.

Zur Differentialdiagnose der Bauchgeschwülste.

Ueber die Lostrennung und Wanderung der Ovarialcysten.

Von

Dr. F. de Quervain,

Chirurg am Spital in Chaux-de-Fonds.

Obwohl schon im Jahre 1860 von Rokitansky[1])*) beschrieben, ist die Ablösung der Ovarialtumoren von ihrem ursprünglichen Sitz und ihre Wanderung in der Bauchhöhle ein verhältnissmässig noch wenig gekannter und besonders für die Differentialdiagnose der Bauchgeschwülste wenig berücksichtigter Vorgang. So finden wir dieselbe z. B. in König's Lehrbuch der Spec. Chirurgie (6. Auflage) nicht erwähnt, und auch in Lehrbüchern der Gynäkologie wird sie z. Th. nur kurz angedeutet. Es sei uns deshalb gestattet, hier eine diesbezügliche Beobachtung kurz mitzutheilen, besonders da der genannte Vorgang nicht nur den Gynäkologen, sondern auch den Chirurgen interessiren muss, dem ja in der Regel die vom Genitalapparat unabhängigen Tumoren der Bauchhöhle verfallen.

Bevor wir auf unseren Fall eingehen, seien die wichtigsten, sich mit diesem Gegenstand befassenden Arbeiten erwähnt.

Wie schon eingangs gesagt, wurde die Lostrennung der Ovarien und Ovarialtumoren von ihrem ursprünglichen Sitz zuerst im Jahre 1860 von Rokitansky[1]) beschrieben, und zwar auf Grund von sieben Leichenbefunden. Weitere Fälle, theils ebenfalls Leichenbefunde, theils Beobachtungen an den Lebenden, wurden von Heschl, Fränkel, Baumgarten, Doran, Turner, Thornton, Koeberlé, Spencer Wells, Veit, Malius, Smith, Keith, Tauffer, Terrillon, Heurtaux mitgetheilt und von Chalot[2]) bei Anlass einer eigenen Beobachtung zusammengestellt. Wir verweisen für die Litteratur vor 1886 auf die letztgenannte Arbeit. Olshausen[3]) hält (1886) bei Besprechung der Folgen der Stieltorsion die völlige Loslösung des Ovariums vom Uterus für ein in „nicht wenigen Fällen"

*) Die Litteraturangaben befinden sich am Schlusse der Arbeit.

vorkommendes Ereigniss und bemerkt, dieselbe sei besonders oft bei Dermoidcysten beobachtet worden. Chalot dagegen kommt nach Zusammenstellung der diesbezüglichen Mittheilungen (1887) zu dem Schluss, dass, im Gegensatz zur Ansicht Olshausen's, die völlige Ablösung der Ovarialcysten ein sehr selten beobachtetes Vorkommniss sei. Er bringt es in seiner Zusammenstellung auf 28 Fälle (eine Beobachtung von Hofmeier ist übersehen), von denen die Hälfte Leichenbefunde darstellen. Ein Viertel der Beobachtungen betrafen Dermoidcysten. Mehrfach handelte es sich nicht um Lostrennung von eigentlichen Ovarialtumoren, sondern von (wohl secundär) mehr oder weniger degenerirten Ovarien.

Die Zahl der seit Chalot's Arbeit veröffentlichten Fälle ist nicht erheblich. Wir konnten nur diejenigen von Sacchi[4]), Smith[5]), Brewis[6]) und Tóth[7]) auffinden. Ueberdies erwähnt Pozzi[8]) einen selbstbeobachteten Fall.

Die Gelegenheit, den hier mitzutheilenden Fall zu beobachten, verdanke ich den Collegen de Montmollin und Mauerhofer, welche mir ebenfalls die Krankengeschichte der Patientin gütigst zur Verfügung gestellt haben. Es sei denselben hier bestens dafür gedankt.

Anamnese: Die 41 Jahre alte Patientin C. U. war früher nie schwer krank. Menses meist unregelmässig, schmerzhaft, alle 2 bis 3 Wochen wiederkehrend. Am 17. August 1897 Ausschabung der Gebärmutter durch Dr. Mauerhofer wegen unvollständigem Abortus mit septischer Endometritis. Im December desselben Jahres neuer Abort, nicht ärztlich behandelt. Daran sich anschliessend anhaltende Blutungen, wegen deren sich Patientin am 14. Jan. 1898 im Hospital de la Providence in Neuenburg aufnehmen liess. Gleichzeitig gab sie an, seit Ende Oct. 1897 die Bildung einer Geschwulst in der rechten Bauchseite bemerkt zu haben. Am 28. Januar wurde ein Curetement in Aethernarkose ausgeführt und bei diesem Anlass constatirt, dass sich im rechten Mesogastrium, in der Gegend des Colon ascendens, ein etwa kindskopfgrosser Tumor fand, der nach rechts die Mittellinie nicht überschritt. Derselbe liess keine Beziehungen zu den inneren Genitalien erkennen. Die vaginale, bimanuelle Untersuchung ergab, dass der Uterus, metritisch vergrössert, in Anteflexion stand. Die rechtsseitigen Adnexe waren normal, das rechte Ovarium deutlich fühlbar. Links dagegen konnte das Ovarium nicht gefühlt werden.

Der weitere Verlauf in Bezug auf die Endometritis war völlig normal, dagegen trat immer hartnäckiger werdende Stuhlverhaltung auf, mit Anfällen von Durchfall und häufigen Kolikschmerzen. Dabei bestanden anhaltende Schmerzen in der Gegend der Geschwulst, mit Unmöglichkeit zu sitzen. Der Appetit verminderte sich, und Patientin magerte zusehends ab.

Am 22. Febr. 1898 machten Dr. de Montmollin und Dr. Mauerhofer einen Versuch, die Neubildung zu entfernen. Mediane Laparotomie. Eingehen auf die rechts von der Mittellinie sitzende Geschwulst.

Dieselbe zeigte sich so ausgedehnt mit Bauchwand und Darm verwachsen, dass von weiterem Vorgehen Abstand genommen wurde. Eine Probepunktion ergab ein negatives Resultat. Der Wundverlauf war normal, jedoch bestanden die oben erwähnten Beschwerden weiter, und die Entleerung des Darmes wurde immer mehr gehemmt, ohne dass immerhin eigentliche Ileuserscheinungen eingetreten wären. College Mauerhofer bat mich unter diesen Umständen, die Patientin zu untersuchen und eventuell noch eine weitere Operation zu wagen. Ich fand am 19. März folgenden Status:

Die abgemagerte, fieberfreie Patientin zeigt ein nicht erheblich über die Norm ausgedehntes Abdomen, in dessen rechter Hälfte eine leichte, diffuse Vorragung besteht. In der Mittellinie findet sich eine von der Symphyse zum Nabel und von da etwas schräg nach rechts aufwärts verlaufende Narbe, welche in der Mitte noch einige granulirende Stellen aufweist. Bei der Palpation zeigt sich das rechte Mesogastrium von einer über kindskopfgrossen sich prall-elastisch bis derb anfühlenden Geschwulst eingenommen, welche den Bauchdecken gegenüber unverschieblich erscheint, sich dagegen in mässigem Grade auf der Unterlage hin und her bewegen lässt. Nach oben reicht die Geschwulst bis nahe an den Leberrand, nach innen bis zur Medianlinie, nach unten bis an die Ileocöcalgegend, nach aussen etwa bis zu einer senkrecht von der Sp. ilei ant. sup. aufwärtsgezogenen Linie. Die Percussion ergiebt, dass nur ein geringer Bezirk des Tumors völlig gedämpft schallt. Nach aussen und oben besteht deutlicher Darmschall, offenbar vom Colon ascendens und transversum herrührend, nach innen und unten scheint ebenfalls ein Theil Darm vorgelagert. Im übrigen Abdomen kein Flüssigkeitserguss. Eine Beziehung zu den inneren Genitalien lässt sich in keiner Weise auffinden. Die Geschwulst ist vielmehr nach unten hin gut abgegrenzt und zeigt keinerlei Stielbildung nach der Gegend des Uterus oder der Adnexe. Auch gegen die Leber hin fehlte ein Stiel völlig. Die Geschwulst lässt sich ferner nicht nach der Nierengegend hin zurückdrängen Es sei noch beigefügt, dass weder im Stuhlgang, noch im Urin je Blut oder Eiter bemerkt worden war.

Die Diagnose war unter diesen Umständen nicht leicht. Ein Nierentumor (Geschwulst einer fixirten Wanderniere), woran bei der ersten Operation gedacht worden war, konnte kaum vorliegen, da das Colon nach aussen und oben von der Neubildung lag. Ein von Leber oder Gallenblase ausgehendes Gebilde schien beim Fehlen eines Stieles nach oben ebenfalls ausgeschlossen. Zu den Genitalien zeigte der Tumor ebenfalls, wie gesagt, keine Beziehungen. Für einen Echinokokkus des Netzes oder eine Netzcyste überhaupt war die Geschwulst zu derb und zu unbeweglich. Ueberdies hatte die Punktion ein negatives Resultat ergeben. Blieb also nur noch eine mehr oder weniger solide Neubildung des Darmes, bezw. des Netzes oder Mesenteriums. Eine solche vermuthete ich denn auch, und zwar nahm ich bei der angeblich verhältnissmässig kurzen Dauer der Affection und dem kachektischen Aussehen der Patientin eine maligne Geschwulst an. Da noch eine gewisse Beweglichkeit gegenüber der hinteren Bauchwand bestand, so beschlossen wir, noch einen Versuch zu machen, die Neubildung zu exstirpiren.

Dem Operationsberichte vorgreifend, sei hier noch bemerkt, dass bei Untersuchung der Patientin in Narkose die Geschwulst auf der Unterlage merklich beweglicher wurde. Dagegen liess sich ihre Stellung zu den Bauchdecken nicht verändern.

Operation: Aethernarkose. Feuchte Asepsis. Nach Verschorfung der noch granulirenden Stellen der früheren Operationsnarbe mit dem Paquelin wird ein schräg von oben aussen nach unten innen gehender Hautschnitt angelegt, der über die äussere Hälfte der Geschwulst verläuft. Von einem Eingehen in der Medianlinie wurde in Anbetracht der von Dr. Mauerhofer bei der ersten Operation angetroffenen Verhältnisse abgesehen. Nach Durchtrennung der Bauchdecken gelangt man gleich auf die mit denselben verwachsene Geschwulst, welcher nach aussen das Colon ascendens fest anliegt. Nach innen und unten ist der Tumor von fest verwachsenen Dünndärmen umgeben, und oben hängt er mit dem Colon transversum zusammen. Die Oberfläche der Geschwulst trägt mehrere haselnuss- bis hühnereigrosse, dünnwandige, mit klarem Inhalt gefüllte Cysten. Mit Mühe gelingt es, sich ohne Darmverletzung nach oben bis in die freie Bauchhöhle durchzuarbeiten. Unter beständiger Lösung von sehr festen Verwachsungen wird dasselbe auch nach unten und z. Th. nach innen erreicht. Bei einem Versuch, nun von unten her das ganze Convolut von Darm, Netz und Tumor vor die Bauchhöhle hinaus zu luxiren, platzt die Geschwulst nach unten, und es entleert sich eine dunkelgrünbraune, ziemlich consistente Masse, wie Faeces aussehend, aber geruchlos. Der Befund von zahlreichen Haaren in derselben lässt sofort die Diagnose auf Dermoid stellen. Die dickwandige Cyste wurde nun von unten und innen her ausgeschält. Es zeigte sich dabei, dass sie mit der medialen Fläche des sehr langen Mesocolon ascendens und Mesocoecum und mit einem Theil des Dickdarmes selbst ausserordentlich fest verwachsen war. Nach Entfernung der kindskopfgrossen Hauptcyste sammt den dünnwandigen, serösen Nebencysten fanden sich, dem Dickdarm fest adhärent, noch mehrere dermoide Nebencysten vor, deren Ablösung stellenweise nur unter Ablösung der Darmserosa möglich war, da die derb-schwartige Wand der Cysten es nicht möglich machte, eine äussere Schicht derselben am Darm sitzen zu lassen. Nach oben innen endlich waren dermoide Partien fest mit dem Hinterblatt der Rectusscheide verwachsen, so dass letztere in Handtellerausdehnung resecirt werden musste. Nach völliger Entfernung aller Dermoidtheile und Lösung sämmtlicher Verwachsungen zwischen Darm und Bauchwand wurden die Eingeweide noch einmal genau nachgesehen. Es zeigte sich erstlich, dass Colon ascendens, Coecum und Ileum ein gemeinsames, langes Mesenterium besassen. (Mesenterium commune.) Ueber das Verhalten desselben in der Gegend des Duodenum und Jejunum wurden keine Nachforschungen angestellt, da es sich darum handelte, die Operation möglichst rasch zu beendigen. Die genaue Inspection des Colon ascendens und des Anfangstheiles des Colon transversum erwies, dass, wie schon bemerkt, die Serosa an mehreren Stellen defect war. Eine Uebernähung dieser Stellen war bei ihrer Ausdehnung unthunlich, da das Darmlumen zu sehr beeinträchtigt worden war. Eine Resection der ganzen Dickdarmpartie wäre für die schwache Patientin zu viel gewesen. Es blieb also nur noch entweder eine Tam-

ponade nach Mikulicz oder einfacher Schluss der Bauchhöhle unbekümmert der Serosadefecte. Da nirgends eine auf die Muscularis übergreifende Darmläsion vorhanden war, und die freiliegende Muscularis selbst sich überall als gut vascularisirt erwies, so wurde letzteres vorgezogen. Vor Schluss der Bauchhöhle wurde noch eine sorgfältige Reinigung des kleinen Beckens von dem dorthin gelangten Dermoidinhalt vorgenommen und dabei das Verhalten der inneren Genitalien untersucht, da mir wahrscheinlich war, dass das Dermoid einem Ovarium entstammte. Rechts fanden sich normale Verhältnisse vor. Tube und Ovarium boten nichts besonderes. Der Uterus war etwas gross, etwa wie ein metritischer Uterus. Die linke Tube, etwa 5 cm lang, verlief in scharfem Bogen nach oben, um dort blindsackförmig zu enden, durch einen dünn auslaufenden Strang mit dem S. Romanum verwachsen. Vom linken Ovarium war keine Spur vorhanden. Die Bauchhöhle wurde nun durch eine Naht in zwei Etagen mit Seide geschlossen und ein Collodialverband angelegt.

Verlauf: Abgesehen von einer Steigerung der Temperatur auf 39,1° am 21. März war der Heilungsverlauf völlig normal. Die Wunde heilte per primam, Reactionserscheinungen von Seiten des Peritoneums fehlten fast völlig, und Patientin verliess das Spital am 17. April in vorzüglichem Befinden.

Eine am 23. Juni durch Dr. Mauerhofer vorgenommene Nachuntersuchung ergab, dass sich die Patientin gut erholt hatte. Die Untersuchung der Genitalien ergab, abgesehen vom Fehlen des linken Ovariums, einen normalen Befund. Die Narbe zeigt nichts besonderes, ausser einer etwas verhärteten und leicht empfindlichen Stelle in der Mitte. — Dieser letztere Befund dürfte darauf deuten, dass sich ein Faden der tiefen Naht auszustossen droht, was nicht so sehr verwunderlich wäre, da zur Zeit der Operation die erste Operationswunde an einzelnen Stellen noch granulirte und so die Asepsis gefährdete.

Beschreibung des Präparates.

Makroskopischer Befund: Der exstirpirte Cystenbalg besitzt eine derb-fibröse Wand, deren Dicke zwischen 3 und 10 mm schwankt. Die Innenfläche ist stellenweise weisslich, glatt, stellenweise unregelmässig, an der Oberfläche erweicht und grünlich verfärbt, stellenweise endlich — und zwar in ziemlich grosser Ausdehnung von einer dünnen Schicht verkalkten Gewebes bedeckt, in dem zahlreiche Haare stecken. Nirgends sind Zähne vorhanden, dagegen findet sich ein dünner, platter Knochen von 4½ cm grösster Ausdehnung vor. Der Inhalt der Cyste besteht aus einer zähbreiigen, dunkelgrünbraunen, mit zahlreichen blonden, mehrere Centimeter langen Haaren vermischten Masse.

Histologische Untersuchung: (Färbung der Schnitte mit Hämatoxylin-Eosin). Die Wand der Hauptcyste besteht aus einem in den peripheren Schichten mehr oder weniger kernarmen fibrillären Bindegewebe, in welches, besonders in der Nachbarschaft der grösseren Blutgefässe, Herde von Kleinzellinfiltration eingelagert sind. Dieses Bindegewebe schliesst an einzelnen Stellen kleine Blutergüsse ein, in denen die rothen Blutkörper stellenweise erhalten sind, während sich an anderen Stellen bloss amorphes Blutpigment findet.

An einer Stelle enthält die peripherste Bindegewebsschicht einige kleine Bündel von glatten Muskelfasern. Diese muskelfaserhaltige Schicht ist stellenweise von dem einwärtsliegenden Bindegewebslager durch eine etwas lockerere Zellschicht getrennt, während sie an anderen Punkten direct in das erstere übergeht. Auch zwischen diesen Bündeln glatter Muskelfasern finden sich Herde von Rundzellinfiltration. Gegen das Innere der Cystenwand hin nimmt der Kernreichthum zu, und das fibrilläre Bindegewebe wird in mehr oder weniger scharfem Uebergang durch ein sehr kernreiches Granulationsgewebe ersetzt, in welchem im ganzen die kleinen Rundzellen mit stark gefärbten Kernen vor den grossen blasskernigen Bindegewebszellen vorherrschen. Dieses Granulationsgewebe schliesst ziemlich zahlreiche Blutergüsse und mehr oder weniger ausgedehnte nekrotische Partien ein. Ausnahmsweise findet sich in demselben ferner ein Schnitt durch einen Haarschaft, nirgends gelingt es dagegen, eine deutliche Haarwurzel aufzufinden.

Auf keinem der von acht verschiedenen Stellen der Cystenwand entnommenen Schnitte ist es möglich, eine Epithelschicht nachzuweisen. Von quergestreifter Musculatur, Nervengewebe, Talg- oder Schweissdrüsen ist keine Spur zu finden.

Die frische Untersuchung des Cysteninhaltes ergiebt neben Detritus und braungelbgefärbten Blutpigmentschollen das Vorhandensein von kernlosen, mehr oder weniger deutlich erkennbaren Plattenepithelzellen, sowie von zahlreichen Haaren.

Die Wand der serösen Nebencysten besteht aus Bindegewebe mit einer glatten, keine Epithelzellen tragenden Innenfläche. Eine deutliche Endothelschicht liess sich nicht erkennen.

Es ergiebt sich aus dem Mitgetheilten, dass der ovarielle Ursprung der Geschwulst wohl kaum auf Zweifel stossen dürfte. Das Fehlen des linken Eierstockes, das Vorhandensein eines blindsackförmigen, am Darm adhärenten Tubenstummels und endlich der Sitz der Cyste — Anlagerung an das Mesenterium, nicht Einlagerung zwischen die Blätter desselben — bilden genügende Beweisgründe. Dass das periphere Tubenende nicht, wie in mehreren in der Litteratur mitgetheilten Beobachtungen, an der Cyste sitzend gefunden wurde, ist kein Gegenbeweis, da dasselbe sehr wohl, auch wenn es mit abgedreht worden, nachträglich in den Adhäsionen zu Grunde gegangen sein konnte. Wir gehen also auf die diagnostische Seite hier nicht näher ein, sondern wollen nur noch einige die Pathogenese betreffende Punkte berühren.

Dass die Geschwulst als Dermoid congenital angelegt war, ist selbstverständlich. In welche Zeit fällt aber ihr Hauptwachsthum und die Ablösung von der Ursprungsstelle?

Der Umstand, dass der Tumor bei Anlass des ersten Curettements im August 1897 den Aerzten nicht auffiel, lässt sich wohl nur so deuten, dass er nicht mehr an seiner ursprünglichen Stelle sass,

sondern sich schon abgelöst hatte. Die Angabe der Patientin, nach welcher sie die Geschwulst erst im October bemerkt hätte, ist in dieser Hinsicht keineswegs maassgebend, da sich die Kranke sehr wenig beobachtete, und ihre Aussagen deshalb mit Vorsicht aufzunehmen sind. Ich glaube vielmehr, wie oben bemerkt, dass die Ablösung schon früher stattgefunden hatte, dass aber vom Herbst 1897 an durch zunehmende Verwachsungen mit dem Darm und durch Bildung der im Operationsbericht beschriebenen serösen Cysten, weniger wohl durch eigenes Wachsthum, die Geschwulst sich mehr und mehr bemerklich machte. Für die Annahme eines längeren Bestehens spricht auch die auffallende Derbheit der Verwachsungen und die Mächtigkeit des sie bildenden Bindegewebes.

Wie kam nun die Ablösung zu Stande? Als gewöhnlichster Mechanismus wird Stieldrehung angenommen, daneben aber auch Abschnürung des Stieles durch Narbenstränge, ferner allmähliches Ausziehen desselben durch Verwachsung des Tumors mit Organen der Bauchhöhle. Der zweitgenannte Ablösungsmodus dürfte wohl hier ausgeschlossen werden, da im Gebiet der Beckenorgane keinerlei Stränge vorhanden waren. Auch ein Ausziehen des Stieles durch Verwachsung der Geschwulst mit dem Darm und daher beständige Zerrung erscheint als recht unwahrscheinlich, da die Einpflanzungsstelle — die Flexura coli dextra — trotz des in unserem Falle sehr langen Mesenteriums durch vom ursprünglichen Sitz des Dermoids zu weit ablag, um vor der Ablösung desselben mit ihm zu verwachsen. Abgesehen von der Entfernung hätte ferner die Dazwischenlagerung von S. Romanum und Dünndarm eine solche Verlöthung eines verhältnissmässig nicht grossen Tumors des kleinen Beckens in diagonaler Richtung mit dem entferntesten Punkte der Bauchhöhle mit ziemlicher Sicherheit vereitelt. Es bleibt uns also nur noch die Annahme einer Abdrehung mit secundärer Implantation nach Wanderung durch das Abdomen. — Auf die Frage der Ernährung der Cyste an der Implantationsstelle und den von Segond [9]) erhobenen Einwand werde ich unten zu sprechen kommen. Der Umstand, dass in der Vorgeschichte der Patientin von acuten Stieldrehungserscheinungen nichts berichtet wird, lässt uns vermuthen, dass sich die Abdrehung langsam vollzogen hat, ohne das Bild peritonitischer Reizung hervorzurufen. Die im weiteren Verlauf auftretenden Störungen der Darmfunktion erklären sich ohne weiteres aus dem Vorhandensein von sehr ausgedehnten Verwachsungen.

Was die kleinen serösen Cysten, von denen wir oben berichtet haben, betrifft, so dürfte es sich wohl am ehesten um Lymphcysten handeln,

bedingt durch Störung der Lymphcirculation infolge der Verwachsungen. Unser erster Gedanke, es könnte eine cystische Entartung des nicht im Dermoid aufgegangenen Ovarialrestes oder des damit vielleicht im Zusammenhang gebliebenen Parovariums vorliegen, wird durch das Fehlen jeglicher epithelialen Auskleidung dieser Nebencysten ausgeschlossen.

Von Interesse ist das mikroskopische Verhalten des Haupttumors. Die braungrüne Verfärbung des Inhaltes mit dem mikroskopischen Nachweis von Blutpigment lässt auf eine stattgehabte Blutung in die Cyste schliessen, wie sie bei Torsion Regel sind. Das völlige Fehlen einer Epithelschicht kann wohl nur so gedeutet werden, dass dieselbe bei Abtrennung der Cyste, ihrer Ernährung beraubt, in ganzer Ausdehnung nekrotisch wurde und einem mehr oder weniger üppig wuchernden granulationsähnlichen Gewebe — einer aseptischen Ulceration — Platz machte. Auf einer ziemlich weiten Fläche war diese letztere, wie gesagt, noch überlagert von einer dünnen, Haare tragenden Kalkplatte — offenbar der nekrotisch gewordenen und verkalkten Innenschicht. Die secundär von den Verwachsungen mit dem Peritoneum her sich einstellende Vascularisation hatte also nicht genügt, um die Ernährung des Epithels aufrecht zu erhalten, während sie hinreichte, um die Bindegewebsschicht der Dermoidwand zu ernähren und stellenweise sogar kräftig wuchern zu lassen. Es spricht dieser Befund ebenfalls eher dafür, dass die Cyste vor ihrer Ablösung noch nicht mit ihrem späteren Sitz verwachsen war, sondern dass sie sich erst nach erfolgter Abtrennung und durchwanderung der Bauchhöhle daselbst implantirte.

Segond weist die Ansicht von L. Tait zurück, als ob sich abgelöste Cysten ohne vorherbestehende Verwachsungen durch einfachen Contact wieder frisch ernähren könnten. In unserem Fall, wo alles gegen vorgängige Verwachsungen spricht, scheint doch durch einfachen Contact eine secundäre Einpflanzung stattgefunden zu haben, welche wenigstens insoweit genügte, als sie die Bindegewebsschicht zu ernähren vermochte. Einer weiteren Ausdehnung des Dermoides durch Vermehrung des Inhaltes war bei dem Untergang des Epithels der Boden abgeschnitten. Dies hinderte freilich nicht, dass die Cysten infolge der Verwachsungen erhebliche Störungen verursachte und die Existenz der Patientin in Frage stellte, bevor noch der vielleicht mit der Zeit zu erwartende Schrumpfungsprocess eintreten konnte.

Die Operation bot als wichtigste Besonderheit die ausserordentlich feste und breite Verwachsung des Balges mit dem Darm, welche

trotz aller Vorsicht zu stellenweiser Entblössung der Darmwand von ihrer Serosa führten. Dem hier von rascher Heilung gefolgten primären Schluss der Bauchhöhle dürfte in den meisten derartigen Fällen als sichererer Weg doch die Tamponade nach Mikulicz vorzuziehen sein. Immerhin beabsichtige ich, Thierversuche anzustellen, um zu untersuchen, bis zu welchem Grade die Darmwand ungestraft von ihrer Serosa entblösst werden darf.

Den Chirurgen interessirt die Wanderung der Ovarialtumoren hauptsächlich in diagnostischer Hinsicht, und es lohnt sich der Mühe, nachzusehen, wo sich in den bisher beobachteten Fällen die Geschwulst implantirt hat, soweit Angaben über diesen Punkt vorliegen.

In erster Linie kommt der Douglas'sche Raum in Frage. In demselben wurden viermal abgelöste Ovarien oder kleinere Ovarialtumoren theils frei, theils adhärent gefunden. In 3 Fällen verirrte sich der Tumor in die Gegend des Ligamentum latum der anderen Seite, während zweimal eine von ihrem Ursprung abgelöste kleine rechtseitige Ovarialcyste mit den Gebilden der Ileocoecalgegend verwachsen gefunden wurde. Einmal fand sich die Cyste im oberen Beckeneingang sitzend, mit Wirbelsäule und Netz verwachsen, ein anderes Mal im Hypogastrium, der Bauchwand und dem Mesenterium adhärent. In einem anderen Fall bestanden Verwachsungen zwischen Bauchwand, Dünndarm und Netz. In 10 Fällen werden Verwachsungen mit Netz, Darm und Mesenterium in den verschiedensten Combinationen angegeben. Besonders bemerkenswerth sind 2 Fälle, von denen der erste von Doran[1]) mitgetheilt wurde. Ein anfänglich links vom Nabel beobachteter Tumor bei einer 33jährigen Frau wanderte nach einer Schwangerschaft nach der rechten Seite. Bei der Percussion fand sich nach aussen noch Darmton. Die Operation ergab das Vorhandensein einer mit dem Mesocolon ascendens und dem Netz fest verwachsenen Dermoidcyste. Das rechte Ovarium war normal, das linke wurde nicht untersucht. Stammt das Dermoid, wie Doran annimmt, vom letzteren, so läge ein ähnliches Verhalten vor, wie in unserem Fall, nämlich diagonales Durchwandern der Bauchhöhle vor der secundären Implantation der Cyste. Noch eigenthümlicher ist die von Sacchi am internationalen Congress in Rom mitgetheilte Beobachtung: Die 45jährige Patientin war Trägerin einer kugeligen Geschwulst in der Nabelgegend, etwas nach links. Bei der Operation fand sich, dass eine zwischen Pankreas und Ligamentum gastrocolicum sitzende Cyste vorlag, deren nachherige mikroskopische Untersuchung die Diagnose auf eine Ovarialcyste stellen liess. (Warum, wird nicht angegeben.) Patientin starb einige Zeit

darauf an Leberkrebs. Die Autopsie zeigte, dass beide Ovarien vorhanden waren, jedoch fand sich am rechten Ovarium eine kleine, gestielte Cyste. Sacchi nimmt nun an, die früher in der Bursa omentalis gefundene Cyste sei in gleicher Weise, wie die bei der Autopsie gefundene am rechten Ovarium entstanden, habe sich dann abgelöst und sei schliesslich durch das Foramen Winslowi in die Bursa omentalis gewandert, um sich dort festzusetzen und weiter zu entwickeln. Entscheidend ist der histologische Befund, über den jedoch nichts genaueres mitgetheilt wird.

Es geht aus dieser kurzen Uebersicht hervor, dass man im ganzen Abdomen erratische Ovarialcysten antreffen kann. Wenn auch die Diagnose nie mit Bestimmtheit wird gestellt werden können — es sei denn, dass man die Wanderung eines sicher diagnosticirten Ovarialtumors an eine weit entfernte Stelle des Abdomens erfolgen konnte —, so wird man doch bei allen unabhängig in der Bauchhöhle vorhandenen Cysten an einen ovariellen Ursprung denken müssen. Unwahrscheinlich wurde diese Annahme in dem Fall, wo beide Ovarien mit Sicherheit nachweisbar sind — wenn nicht ein Verhältniss vorliegt, wie im Fall von Sacchi. Die Unmöglichkeit, das eine oder andere Ovarium palpatorisch nachzuweisen, die in unserem Falle vorlag, hat dagegen weniger Beweiskraft, da ein kleines oder plattes Ovarium der genauesten bimanuellen Untersuchung entgehen kann.

Litteratur.

1) Rokitansky, Allgemeine Wiener med. Zeitschr. 1860. Nr. 2—4.
Chalot, Annales de gynécologie. 1887. T. XXVII. p. 161.
3) Olshausen, Die Krankheiten der Ovarien. 1886. Deutsche Chirurgie. 58. Lieferung. S. 110.
4) Sacchi, Atti dell XI congretto medico internazionale Roma. 1894. vol. IV. p. 546.
5) Smith, Lancet. 1895. I. p. 578.
6) Brewis, Edinb. med. Journ. 1896. März, nach Centralbl. für Gynäkologie. 1897. p. 226.
7) Tóth, Centralbl. f. Gynäkologie. 1897. S. 1158.
8) Pozzi, Traité de gynécologie. III ed. Paris 1897. p. 812.
9) Segond, In Duplay et Reclus, Traité de chirurgie. T. VIII. p. 643.
10 Doran, Lancet. 1885. I. p. 798.

VII.

Ein Beitrag zur Casuistik und Histologie der sogen. Endotheliome.

Von

Dr. Dominik Pupovac,

Assistent an der Klinik Gussenbauer in Wien.

(Mit 9 Abbildungen.)

Eisenmenger theilt in seiner Arbeit: „Ueber die plexiformen Sarkome des harten und weichen Gaumens und deren Stellung zu den anderen dort vorkommenden Geschwülsten", 5 Fälle eigener Beobachtung mit, bei welchen er histologisch und klinisch eine Form von Tumoren bestimmte, die mit den sogenannten Mischgeschwülsten der Parotisgegend übereinstimmen.

Er fasst sie als eine besondere, verhältnissmässig nicht seltene Localisation der Mischgeschwülste der Parotisgegend auf, unterzieht die in der Litteratur verzeichneten Fälle von Gaumentumoren einer Kritik und kommt zu der Ansicht, dass auch die von den Franzosen als Adenome des Gaumens bezeichneten Geschwülste in dieselbe Kategorie gehören. Aus der Litteratur konnte er nicht weniger als 76 Fälle zusammenstellen, welche nach seiner Ansicht in dieselbe Gruppe von Geschwülsten gehören.

Kurze Zeit nach der Arbeit Eisenmenger's erschien die Arbeit Volkmann's: „Ueber endotheliale Geschwülste zugleich ein Beitrag zu den Speicheldrüsen und Gaumentumoren, in welcher genannter Autor 138 Tumoren des Gaumens aus der Litteratur anführt, die ebenfalls in klinischer und anatomischer Beziehung grosse Analogien mit den Tumoren der Parotis zeigen.

Ausserdem konnte er noch 4 Fälle von Gaumentumoren selbst genau histologisch untersuchen. Ferner theilt er 5 Fälle eigener Beobachtung mit, in denen er den Speicheldrüsentumoren analoge, endotheliale Geschwülste des Kopfes beobachtete, und zwar 2 Fälle von der Oberlippe, 2 Fälle von der Wange und einen von der Nasenspitze. Mikroskopisch glichen sich alle 5 Geschwülste vollkommen und ähnelten ebenso den Parotistumoren.

Im Verlaufe der letzten 2 Jahre hatte ich Gelegenheit, 4 Fälle von Tumoren zu beobachten, die sowohl in klinischer als auch in histologischer Beziehung grosse Uebereinstimmung mit den in den citirten Arbeiten beschriebenen Fällen zeigen. Da das Kapitel über diese Art von Geschwülsten noch keineswegs abgeschlossen erscheint, und die einzelnen Autoren über die Genese dieser Tumoren noch nicht einig sind, so halte ich die Mittheilungen meiner Beobachtungen für berechtigt, wenn ich auch nicht viel Neues über die Genese der Tumoren zu bringen im Stande bin, sondern wesentlich zu denselben Untersuchungsresultaten und Schlüssen komme, wie obengenannte Autoren, namentlich aber Volkmann. Ich gehe also zunächst an die Mittheilung meiner beobachteten Fälle.

Fall 1. Submucös gelegener Tumor des harten Gaumen.

Die Anamnese dieses Falles lautet: Am 27. November 1896 wurde auf die Klinik eine 30jährige Frau aufgenommen. Der Vater der Patientin lebt und ist gesund, die Mutter starb an Cholera, eine Schwester an Auszehrung, ein Bruder lebt und ist gesund. Patientin selbst stand im 13. Lebensjahre mit einer Hundebisswunde der rechten Gesässhälfte in ärztlicher Behandlung und war damals 2 Monate bettlägerig. Sie heirathete mit 25 Jahren und gebar zweimal normal. 1 Kind starb unter Fraisen, eins lebt und ist gesund. Als Patientin 12 Jahre alt war, wurde sie gelegentlich einer Zahnextraction von dem behandelnden Arzt auf das Vorhandensein einer Geschwulst am harten Gaumen aufmerksam gemacht, dieselbe war damals pfefferkorngross und erreichte nach 2—3 Jahren Haselnussgrösse, wurde in der Folge allmählich grösser, ohne jedoch irgendwelche Beschwerden zu verursachen. Am 14. November 1896 consultirte Patientin wegen ihrer Gaumengeschwulst einen Arzt, der sie behufs Operation an die II. chir. Klinik in Wien wies.

Status praesens: Kräftige Frau mit gesunden inneren Organen. An der linken Seite des harten Gaumens einwärts von der Zahnreihe findet sich ein kuppenförmiger, hühnereigrosser Tumor, über dem die Schleimhaut normal ist. Consistenz des Tumors im allgemeinen derb, stellenweise elastisch ohne Fluctuation. Auf der Unterlage etwas verschiebbar. Regionäre Lymphdrüsen nicht vergrössert.

Diagnose: Myxofibroma palati. Am 30. November 1896 nahm Herr Professor Gussenbauer die Exstirpation der Geschwulst vor. Narkose mit Billroth'scher Mischung. Längsschnitt über die Höhe der Geschwulst, Zurückschieben der Schleimhaut nach beiden Seiten und Enucleation der überall scharf umschriebenen Geschwulst mit dem Elevatorium. Der harte Gaumen zeigt eine von Periost überzogene Delle. Geringe Blutung, die auf Tamponade mit Jodoformgaze stand. Reactionslose Heilung.

Am 7. December 1896 wurde Patientin mit granulirender Wunde entlassen.

Der exstirpirte Tumor ist von der Grösse und Gestalt eines Hühnereies. Seine Oberfläche ziemlich glatt. Auf dem Durchschnitte

zeigt er gelblichweisse Färbung und feinkörniges Gefüge; an einer Stelle eine glatte, glänzende Fläche, als ob man den Durchschnitt von Knorpel vor sich hätte.

Fig. 1.



Vom Falle 1. (Ocular 4, Objectiv 3, ausgezogener Tubus.) Knorpeliger Antheil der Geschwulst und dessen Verhalten zum zelligen Antheile.

Behufs mikroskopischer Untersuchung wurde der Tumor zerschnitten und in ein Gemisch Müller'scher Flüssigkeit und 10 Proc. Formalinlösung zu gleichen Theilen eingelegt. Härtung in Alkohol allmählich steigender Concentration und Anfertigung continuirlicher Schnittserien mittels der Paraffinmethode. Färbung der Serien theils mit Hämalaun-Eosin, theils mit Thionin, theils nach der Methode van Giesson's, theils nach Gramm.

Die mikroskopische Untersuchung ergab nun folgenden Befund:

Seiner Hauptmasse nach besteht der Tumor in einer gegebenen Durchschnittsebene aus einem Gewebe, welches von mehr oder minder spindeligen Zellen, die wenig Protoplasmaleib besitzen, ge-

bildet wird. Diese Zellen treten zu Strängen zusammen, die ein dicht geflochtenes Maschenwerk bilden. Geschieden sind die Zellstränge bald durch Züge kernarmen Bindegewebes, bald durch Fettgewebe, bald durch myxomatöses Gewebe, bald aber durch Knorpelgewebe in verschiedenen Entwickelungsstadien. Bezüglich des Knorpelgewebes ist zu bemerken, dass es sowohl vom interstitiellen Bindegewebe als auch von den Zellsträngen nicht scharf abgrenzbar ist, so dass ein scheinbarer Uebergang von Knorpelgewebe in die beiden Gewebsformen und umgekehrt bemerkbar ist. Dort, wo das Knorpelgewebe voll entwickelt ist, trägt es den Charakter des hyalinen Knorpel.

Fig. 2.

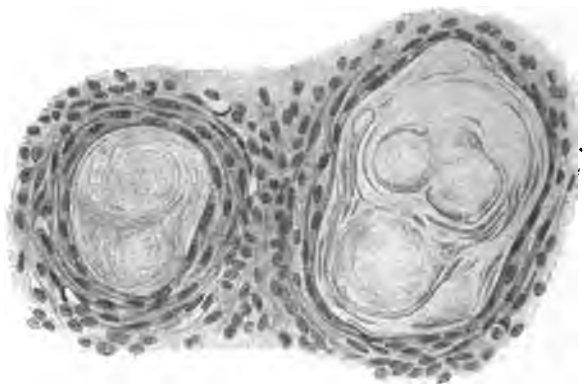

Vom Falle 1. (Ocular 4, Objectiv 5, ausgezogener Tubus.) Zelliger Antheil mit 2 Schichtungskugeln.

Die den Tumor der Hauptmasse nach constituirenden Zellstränge sind nicht von gleicher Stärke; an manchen Stellen erfüllt der gegebene Längs- oder Querschnitt der Zellstränge das ganze Gesichtsfeld bei gleichbleibender Linsenstärke. Hierbei wechseln die Zellen auch ihre Gestalt, indem sie mehr oder minder polygonal erscheinen und einen grösseren Protoplasmaleib zeigen als in den schmalen Strängen. In den centralen Partien der Zellstränge erkennt man meist Lumina, die bald von einer homogenen an den Rändern zackigen, im Inneren Hohlräume von rundlicher Gestalt enthaltenden Masse, bald jedoch von concentrisch geschichteten Zellhaufen ausgefüllt sind. Diese Lumina sind direct begrenzt von den spindeligen Zellen der Zellstränge, und zwar sind die Zellen bei jenen Hohlräumen, die die homogenen Massen enthalten, nach Art eines einfachen Endothels angeordnet, während sie bei den Hohlräumen, die die concentrisch geschichteten Zellhaufen enthalten, allmählich in

dieselben überzugehen scheinen, wobei die Zellen gegen das Centrum sowohl wesentlich ihre Gestalt ändern als auch ihre Färbbarkeit einbüssen.

Oberflächlich besitzt der Tumor eine bindegewebige Kapsel, die an der der Mundhöhle zugekehrten Fläche aufgelagerte Schleimdrüsen erkennen lässt. Auffallend ist die geringe Menge der dem Tumor zugehörigen Blutgefässe. Man findet nur ab und zu ein schwächeres Gefäss im Schnitte getroffen.

Bei der Färbung mit Thionin färbte sich das interstitielle Gewebe und der Knorpel schön roth, während sich die Zellstränge und der Inhalt der von ihnen umschlossenen Hohlräume blau färbten. Bei Versuchen der Färbung nach Gram entfärbten sich die Schnitte vollends.

Fall 2. Submucöser Tumor der linken Wange.

Anamnese: Von leichten Katarrhen der Luftwege abgesehen machte der 10jährige Knabe im Jahre 1893 in Hamburg eine heftige Influenza durch. Im 7. Lebensjahre des Patienten bemerkte man an der linken Wange desselben eine circa linsengrosse Geschwulst, die sich im Laufe der Jahre allmählich vergrösserte, was auch am inneren Theile der Wange fühlbar wurde. Die damals befragten Aerzte hielten dafür, dass die Geschwulst infolge von Speicheldrüsenabsonderung entstanden sei. Obwohl die Geschwulst den Knaben genirte, hielten die Aerzte damals eine Operation nicht für nöthig. Im Jahre 1894 machte Patient Masern durch. Da sich die Geschwulst stetig, aber langsam vergrösserte, consultirten die Eltern des Patienten Herrn Professor Gussenbauer, der die Exstirpation vorschlug.

Status praesens localis: An der Innenfläche der linken Wange und zwar nach ab- und vorwärts von der Ausmündungsstelle des Ductus Stenonianus eine im allgemeinen gelblichweisse, an einer Stelle jedoch bläulich gefärbte Geschwulst von der Grösse einer Mandel bemerkbar. Die Schleimhaut darüber von normaler Beschaffenheit und in Fältchen abhebbar, die Geschwulst selbst auf ihrer Unterlage verschieblich, Consistenz weich elastisch an einer Stelle, gegen die Mitte zu, exquisit fluctuirend.

Diagnose: Cystadenoma der Schleimdrüsen.

Am 14. November 1896 nahm Herr Professor Gussenbauer die Exstirpation des Tumors im Sanatorium (Dr. Fürth) vor.

Narkose mit Billroth'scher Mischung. Schrägschnitt über die Geschwulst und Zurückpräparirung der Schleimhaut, Exstirpation der Geschwulst sammt der sie umgebenden Kapsel, wobei die Geschwulst einreisst und etwas klare Flüssigkeit sich entleert. Nach aussen zu war die Geschwulst etwas mit der Wangenmusculatur verwachsen, so dass ein geringer Antheil derselben mit entfernt werden musste. Unterbindung mehrerer kleiner Gefässe. Vollständige Naht. Heilung per primam intentionem. Die exstirpirte Geschwulst besitzt eine deutliche Kapsel, ist auf dem Durchschnitte gelbröthlich und hat körniges Gefüge, an einer Stelle im Centrum zeigt sie eine von zerklüfteter Wandung umgebene Höhle.

Anfertigung der histologischen Präparate wie im Falle 1.

Das Resultat der mikroskopischen Untersuchung lautet:

Der Tumor besteht aus mehr minder spindeligen Zellen, die zu dichtem Plexus miteinander vereinigt sind. Geschieden sind die Zellstränge durch hyaline, wenig Kerne enthaltende, sich mit Eosin lebhaft färbende Massen, die bald in Form von Strängen, bald in kolbigen Gebilden angeordnet sind. Diese hyalinen Massen zeigen in ihren centralen Partien sehr häufig Blutgefässe, deren Wandung nur von einem zarten Endothelschlauch gebildet werden, so dass es den Anschein hat, als sei die hyaline Masse durch hyaline Degeneration zum Theil des Bindegewebes, zum Theil der peripheren Gefässwände entstanden. An vielen Stellen, besonders gegen die Peripherie zu, ist das eben beschriebene Bild des Tumors wesentlich verändert, durch das Auftreten von zahlreichen Leukocyten, die ihn durchsetzen. Die bindegewebige Kapsel, die ihn umgiebt, ist von der Tumormasse an manchen Stellen durchbrochen, so dass diese an jenen Stellen, wo eben die Musculatur mit entfernt wurde, an dieselbe herangerückt ist.

Fall 3. Submucöser Tumor der Unterlippe.

Anamnese: Am 23. August 1897 kam ein 24jähriges Dienstmädchen in das Ambulatorium der II. chir. Klinik wegen eines Ganglions am linken Handrücken. Dasselbe wurde mit Compression und Massage behandelt. Bei dieser Gelegenheit machte uns die Patientin auf eine Geschwulst an der Innenfläche der Unterlippe aufmerksam, die sie seit längerer Zeit bemerkte, und die ihr nie Beschwerden verursachte. Die Untersuchung ergab: an der Schleimhautfläche der Unterlippe etwas links von der Mittellinie eine circa kirschkerngrosse, von normaler Schleimhaut bedeckte, auf der Unterlippe verschiebbare Geschwulst von weichelastischer Beschaffenheit. Die Diagnose wurde auf Adenom der Schleimdrüsen gestellt und die Exstirpation des Tumors unter Cocainanästhesie vorgenommen. Es gelang leicht, von einer medialen Incision aus die Schleimhaut zurückzuschieben und den Tumor sammt der ihn umgebenden Kapsel zu entfernen. Vollständige Naht. Nach einigen Tagen Entfernung der Nähte. Heilung per primam.

Als ich nach vorgenommener Exstirpation den Tumor besichtigte und einen Durchschnitt durch denselben machte, sprach ich mit Rücksicht auf die Angabe der Patientin und den Sitz und die Beschaffenheit der Geschwulst die Vermuthung aus, dass es sich nicht um ein Adenom der Schleimdrüsen, sondern um einen ähnlichen Tumor handle, wie in den ersten 2 Fällen. Die mikroskopische Untersuchung, die in gleicher Weise wie in den beiden ersten Fällen durchgeführt wurde, bestätigte die Richtigkeit meiner Vermuthung. Sie ergab einen dem zweiten Falle analogen Befund. Der Tumor besteht aus einem Flechtwerk von spindeligen Zellen. Die Maschen des Flechtwerkes sind geschieden, bald durch hyalines

Gewebe, bald jedoch durch ein aus sternförmigen Zellen mit reichlicher homogener Zwischensubstanz, die sich mit Hämalaum blassblau färbt, zusammengesetztes Gewebe.

Die aus spindeligen Zellen zusammengesetzten Stränge enthalten in ihren centralen Partien zahlreiche, mit einer bald homogenen bald feinkörnigen Masse erfüllte Hohlräume von meist kreisrunder Gestalt, die bald von einem niedrigen Endothel, das direct an die Tumorzellen angrenzt, bald jedoch von einer Lage cubischer Zellen ausgekleidet sind. Der Tumor ist scheinbar arm an Gefässen. Bei genauer Beobachtung sieht man jedoch, dass in den hyalinen Massen feine Gefässe verlaufen, deren Wandung nur aus einem Endothelschlauch besteht. Der Tumor besitzt eine deutliche bindegewebige Kapsel.

Fall 4. Submucöser Tumor der Oberlippe.

Anamnese: 30. November 1897. Der nunmehr 30 Jahre alte Pat. giebt an, vor circa 16 Jahren eine erbsengrosse Geschwulst an der Innenfläche der Oberlippe bemerkt zu haben, die ihm niemals irgendwelche Beschwerden verursachte. Seit Frühjahr des Jahres 1897 zeigte die Geschwulst stärkeres Wachsthum, weshalb er die Klinik aufsuchte.

Status praesens localis: Die Oberlippe besonders in ihrer rechten Hälfte aufgetrieben. Diese Auftreibung ist bedingt durch eine unter der Schleimhautfläche der Lippe sitzende circa taubeneigrosse Geschwulst. Farbe derselben gelblichweiss, Oberfläche glattgrobhöckerig, Consistenz weich elastisch. Die Schleimhaut darüber verschieblich. Die Geschwulst selbst auf der Unterlage verschiebbar. Mit Rücksicht auf die Anamnese und den Befund stellte ich die Diagnose auf einen Tumor, wie in den vorigen 2 Fällen.

Operation unter Localanästhesie (Cocain). Längsschnitt über die Geschwulst, Zurückschieben der Schleimhaut. Es zeigt sich, dass die Geschwulst scharf abgekapselt ist und sich sammt ihrer Kapsel leicht enucleiren lässt. Unterbindung zweier kleiner Gefässe und Naht.

Nach 5 Tagen Entfernung der Nähte. Heilung per primam.

Der durch die Exstirpation gewonnene Tumor hat die Grösse und Form eines Taubeneies; er besitzt eine bindegewebige Kapsel und ist auf dem Durchschnitte von gelbröthlicher Farbe und körnigem Gefüge. Behandlung des Objectes und Anfertigung der histologischen Präparate wie in den ersteren Fällen.

Die mikroskopische Untersuchung ergab in diesem Falle ein den vorigen Fällen analoges Resultat. Da sich die Präparate als besonders gelungen repräsentirten, habe ich sie vorzüglich als Substrat für die beigegebenen Abbildungen benützt. Der Tumor zeichnete sich durch ein überreiches Vorkommen von Hohlräumen in den Zellsträngen aus, die bald von niederen Zellen, bald von cubischen

Zellen ausgekleidet waren, in denen man neben jener bald homogenen, bald feinkörnigen Masse auch abgestossene Zellen in bald geringerer, bald grösserer Menge nachweisen konnte.

Als gemeinsames Resultat der pathologisch-anatomischen und histologischen Untersuchung in den vier vorliegenden Fällen ergiebt sich also Folgendes:

Fig. 3.

Vom Falle 4. (Ocular 4, Objectiv 3, ausgezogener Tubus.) Zellstränge und hyaline Balken in ihren Beziehungen zu einander.

Es handelt sich in allen Fällen um submucös gelagerte, von der Umgebung durch eine bindegewebige Kapsel in der Regel scharf abgegrenzte Tumoren. Eine Ausnahme hiervon macht Fall 2, wo der Tumor nach der Musculatur der Wange hin die Kapsel bereits durchwachsen hatte und an die Musculatur herangerückt war.

Mit drüsigen Bestandtheilen der Mundhöhle stehen die Tumoren in keinerlei Zusammenhang, in allen 4 Fällen ergiebt die Untersuchung, dass sie von den Schleimdrüsen der Mundschleimhaut scharf abgegrenzt sind.

Bei der mikroskopischen Untersuchung finden wir, dass eine besondere Art von Zellen mehr minder spindeliger Gestalt in allen 4 Fällen den Hauptbestandtheil der Tumormasse ausmacht.

Als gemeinsames morphologisches Merkmal für diese Tumoren fällt uns vor allem die eigenthümliche Anordnung der Zellen zu Zellsträngen, die ein Flechtwerk bilden, auf. Ferner die Beziehung der Zellen zu den von ihnen eingeschlossenen Hohlräumen, deren Auskleidung als direct zu den Geschwulstzellen gehörig zu betrachten ist. Fasst man diese Hohlräume als dilatirte Lymphräume auf, so

Fig. 4.

Vom Falle 4. (Ocular 4, Objectiv 3, ausgezogener Tubus.) Zelliger Antheil und myxomatöses Gewebe in ihren Beziehungen zu einander.

wäre die Bezeichnung der Tumoren als Endotheliome gerechtfertigt. In allen 4 Fällen betheiligen sich jedoch noch andere Gewebe am Aufbaue der Tumoren. So finden wir noch eine andere, nämlich jene aus sternförmigen, durch eine homogene Zwischensubstanz geschiedene Zellen aufgebaute Gewebsart vor, die wir als myxomatöses Gewebe bezeichnen müssen. Im Falle 1 betheiligt sich auch Knorpel- und Fettgewebe am Aufbaue. Im Falle 2, 3 und 4 finden wir auch hyalines Gewebe in Beziehung zur Tumorbildung zu treten, so dass

jene eigenthümlichen Formen entstehen, die mit dem Namen Cylindrome (Billroth) belegt werden.

Was das Verhalten des Knorpels im Falle 1 betrifft, so ist zu ersehen, dass das Knorpelgewebe sowohl vom interstitiellen Gewebe als auch von den den Tumor hauptsächlich aufbauenden Zellsträngen nicht scharf abzugrenzen ist, sondern dass Uebergangsformen in den Zellen zu bestehen scheinen.

Myxomatöses Gewebe, hyalines Gewebe und Zellstränge sind allenthalben auch nicht scharf von einander zu scheiden. Bei genauerer Beobachtung sieht man, dass die Zellstränge sich in der Weise zum myxomatösen Gewebe verhalten, dass sie sich an der Peripherie allmählich in das myxomatöse Gewebe auflösen; das

Fig. 5.

Vom Falle 4. (Ocular 4, Objectiv 5, ausgezogener Tubus.) Querschnitt zweier mit verschiedenen Zellen ausgekleideter Hohlräume.

heisst, die in den Strängen selbst dicht aneinander gelagerten spindeligen Zellen grenzen gegen das myxomatöse Gewebe nicht scharf ab, sondern treten immer mehr und mehr aus einander; zwischen ihnen tritt jene mit Hämalaun sich blaufärbende Substanz auf, die Zellen ändern ihre Gestalt, sie werden sternförmig und hängen miteinander durch feine Ausläufer zusammen. Das hyaline Gewebe verhält sich, wie schon gesagt, in der Weise, dass es zwischen den Zellsträngen homogene Balken bildet, in denen ab und zu ein spindeliger Kern erkennbar ist. Auch bezüglich letzteren Gewebes muss man bei genauerer Betrachtung des Verhaltens der Zellstränge zu den hyalinen Balken die Ansicht acceptiren, dass das Hyalin grösstentheils ein Ausscheidungsproduct der Zellen der Zellstränge ist, da an manchen Stellen sich die Zellstränge förmlich auffasern und zwischen den Zellen, dieselben immer mehr auseinander drängend, jene hyaline, sich mit Eosin schön roth färbende Masse auftritt. Demnach wären Hyalin und myxomatöses Gewebe als Producte der

Zellen aufzufassen. Sehr häufig sind beide Producte innig mit einander vermischt, so dass das mikroskopische Bild sich noch complicirter gestaltet. In der Umgebung jener bald auf dem Querschnitte, bald auf dem Längsschnitte Getroffenen, oft miteinander anastomosirenden Hohlräume, die die geronnener Lymphe ähnliche Masse enthalten, sind die Zellen stets in ihrer dicht aggregirten Anordnung beisammen. Gegen das Lumen jedoch verändern sie, wie schon gesagt, oft ihre Gestalt, indem häufig statt einer aus niederen Zellen bestehenden Auskleidung eine solche aus cubischen, ja sogar cylindrischen Zellen auftritt.

Fig. 6.

Vom Falle 4. (Ocular 4, Objectiv 3, eingeschobener Tubus.) Eine an Hohlräumen reiche Stelle des Tumors.

Die Hohlräume selbst wechseln ausserordentlich in ihrer Grösse und Gestalt. Während an manchen Stellen nur vereinzelte relativ kleine Hohlräume sichtbar sind, sind dieselben an anderen Stellen in sehr grosser Zahl vorhanden, relativ sehr gross und nur durch schmale Septa von einander geschieden. An manchen Stellen sind diese Septa durchbrochen und die Hohlräume mit einander in Communication. Verfolgt man die einzelnen Hohlräume in der Schnittserie, so kommt man zur Ansicht, dass es sich nicht um cystische Bildungen, sondern um ein den Tumor durchziehendes Kanalsystem handelt, wie man sich gelegentlich auch an einem einzigen Schnitte,

in welchem man zufällig den Längsschnitt von derlei Kanälen vor sich hat, überzeugen kann.

Namentlich im Falle 4, wo mit cubischen oder cylindrischen Zellen ausgekleidete Hohlräume in grosser Anzahl oft dicht nebeneinander im Schnitte zu sehen sind, könnte man leicht verleitet werden, den Ursprung dieser Tumoren von drüsigen Gebilden herzuleiten. Doch widerspricht dieser Auffassung die Betrachtung der

Fig. 7.

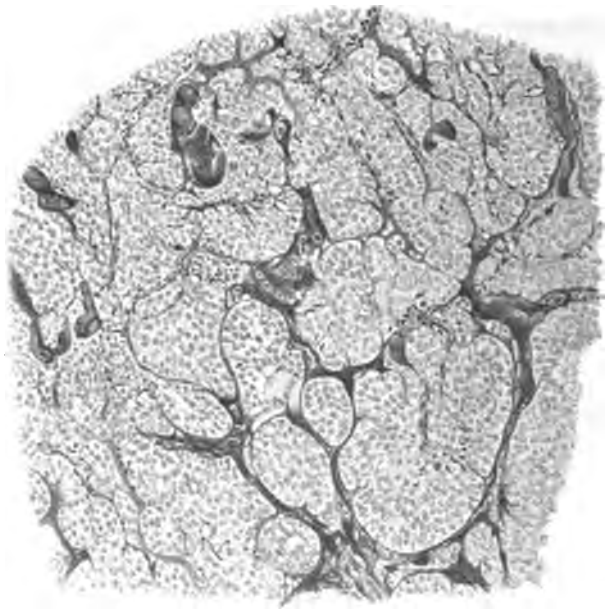

Vom Falle 5. (Ocular 4, Objectiv 3, eingeschobener Tubus.) Alveolär gebauter Antheil des Tumors.

Tumoren in ihrem Gesammtbilde, so wie die Herbeiziehung jener Fälle (Fall 2), in denen bei sonst völliger Uebereinstimmung derlei Bildungen vollständig fehlen.

Im Falle 1 sehen wir die Zellen mitunter eine eigenthümliche Umwandlung in der Weise eingehen, dass sie an Färbbarkeit allmählich einbüssen und sich zu concentrisch geschichteten Kugeln zusammenballen, ein Verhalten, welches in keinem der drei anderen Fälle vorliegt.

Hinsichtlich der Aetiologie dieser Geschwülste, kann ich selbstverständlich nicht einmal nur Vermuthungen hegen. Doch ist es möglich bei genauem Studium der dem Anscheine nach jüngsten

Tumorpartien i. e. der Peripherie derselben, besonders in ihrem Verhalten zur bindegewebigen Kapsel sich eine Ansicht bezüglich der Genese dieser Geschwülste zu bilden, die mit der von Volkmann aufgestellten Theorie über die Histogenese dieser Geschwülste vollkommen übereinstimmt.

Man sieht, dass die Zellproliferation von den platten Endothelzellen der Saftspalten in der bindegewebigen Kapsel und den bindegewebigen Septen der Geschwulst ausgeht und durch mannigfache Veränderungen der Zellen selbst und Verschiedenheit in ihren Gruppirungen jene complicirten Bilder entstehen, die wir schliesslich bei dem voll entwickelten Tumor vorfinden. Ich glaube, dass dabei jedoch auch die Endothelzellen der Lymphgefässe selbst eine hervorragende Rolle spielen. Dass es hierbei zur Transformation von platten Endothelzellen zu cubischen ja selbst cylindrischen Zellen kommen kann, nimmt uns nach unseren bisherigen Erfahrungen über das Verhalten der Lymphgefässendothelien nicht Wunder. Sehen wir doch, dass eine derartige Transformation bei lange bestehender Lymphstauung eintreten kann. Demnach halte ich die Bezeichnung dieser Tumoren als Endotheliome vollständig gerechtfertigt, da wir gewiss gegenwärtig keine bessere Bezeichnung für die in Rede stehenden Tumoren finden können, und bei allen diesen Tumoren, mögen sie auf der Höhe ihrer Entwickelung noch so verschiedenartige Bilder darbieten, das Anfangsstadium in der Entwickelung ein gemeinsames charakteristisches Merkmal bildet.

Die zweite Art der Entstehung der Hohlräume in diesen Tumoren nach der Ansicht Volkmann's, dass nämlich die „zelligen Elemente in schon grösseren soliden Zellsträngen sich ohne ersichtliche Ursache radiär um den Querschnitt ordnen und in der Mitte auseinanderweichen und nachträglich hyaline Producte in den Hohlraum ausgeschieden werden, die in der Regel nicht confluiren, sondern ballenartig liegen bleiben, erscheint mir als eine gezwungene Annahme, umsomehr, als mir die Erklärung dieser Bildungen als dilatirte Lymphspalten, beziehungsweise Lymphgefässe immer als die näher liegende erschien.

Auf der Höhe ihrer Entwickelung können diese Tumoren, wie schon erwähnt, die verschiedensten Bilder zeigen und so zu Verwechselungen mit anderen Tumoren namentlich mit Carcinomen Anlass geben. Nur auf diese Weise ist es zu klären, warum über die Classification dieser Geschwülste so verschienartige Ansichten vorliegen, umsomehr wenn die Neubildung bereits ihre Kapsel durchbrochen hatte und in nachbarliche Beziehung zu epithelialen Formationen getreten war. Als eine derartige missglückte Deutung eines

Gaumentumors von gleicher Beschaffenheit, wie mein Fall 1, scheint mir die Arbeit Hoffmann's zu sein, der seinen Gaumentumor von den drüsigen Gebilden des Gaumens herleitet und zu einer ganz eigenartigen Ansicht bezüglich der Genese des Knorpels kommt.

Ich stimme auch hierin Volkmann bei, wenn er den Versuch Hoffmann s, den Tumor von den Schleimdrüsen des Gaumens abzuleiten, als einen missglückten bezeichnet. Volkmann macht darauf aufmerksam, dass in seinen Fällen nirgends ein Zusammenhang mit drüsigen Gebilden nachweisbar war. Ebenso verhielten sich die Tumoren in meinen Fällen. Auch er erwähnt die grosse Aehnlichkeit der Tumoren mit Adenomen, die dann auftritt, wenn jene mit cylindrischem oder cubischem Endothel ausgekleideten Hohlräume in dichter Anzahl nebeneinander auftreten. In jüngster Zeit ist eine Arbeit von Berger erschienen (Revue. de Chir. 1897) Tumours mixters du voile de palais, in welcher genannter Autor 3 Fälle von Tumoren des Gaumensegels untersuchte, die er als epitheliale Geschwülste mit verschiedenartig entwickeltem Stützgerüst, das die verschiedensten Arten des Bindegewebes als besonders myxomatöses und cortilaginäres Gewebe enthält, charakterisirt. Nach seiner Ansicht sind diese Geschwülste gutartiger Natur, ein Umstand, der durch das Ueberwuchern des Knorpel- und Schleimgewebes mit Ertödtung (etouffement) der epithelialen Elemente bedingt zu sein scheint. Auch die am harten Gaumen vorkommenden Geschwülste gehen nach seiner Ansicht zum Theil von Drüsen aus, zum Theil seien sie Sarkome und plexiforme Sarkome und Angiosarkome. Diese letzteren dürften nicht mit den von ihm beschriebenen Tumoren des weichen Gaumens verwechselt werden. Berger greift heftig die Ansicht Volkmann's an, dass diese Geschwülste endothelialen Ursprungs seien. Die Kapsel sei öfters nicht vollständig, sondern das pathologische Gewebe stehe direct im Zusammenhang mit den Drüsenläppchen, seiner Ansicht nach ist die Abkapselung kein Beweis gegen die Annahme, dass der Tumor aus Drüsen hervorgegangen ist. Die Kapsel sei das verdichtete Bindegewebe des Läppchens, welches Ursprung des Tumors ist. Die von Volkmann als Beginn der endothelialen Wucherung aufgefassten schmalen Zellzüge zwischen dem Bindegewebe sind nach den Untersuchungen Bezancon's epitheliale Züge, welche durch das fibröse oder myxomatöse Gewebe erdrückt wurden.

Wenn ich ganz objectiv urtheile nach dem, was ich an meinen Präparaten ersehen konnte, so muss ich sagen, dass Volkmann viel deutlicher den endothelialen Ursprung dieser Geschwülste dar-

gelegt hat, als Berger ihn widerlegte. Sicherlich ist durch die Arbeit Berger's ebensowenig der epitheliale Ursprung der Geschwulst bewiesen, als der endotheliale Ursprung negirt ist. Schon die Annahme einer eigenen Klasse von gemischten Tumoren, in denen die epithelialen Elemente durch Ueberwuchertwerden von Seite der bindegewebigen gewissermassen erstickt werden sollen, erscheint mehr als gesucht. Dieses scheinbare Erdrücktwerden der epithelialen Elemente sehen wir jedoch nur in der Peripherie der Tumoren, also gerade dort, wo wir nach unseren pathologisch anatomischen Erfahrungen den Beginn der Neubildung zu suchen haben. Gerade dort beginnt eben erst die endotheliale Zellwucherung, und durch deren weitere Entwickelung entstehen jene complicirten Formationen, die wir in den centralen Partien der Geschwulst vorfinden. —

In klinischer Hinsicht gilt für diese Tumoren als charakteristisch ihr äusserst langsames Wachsthum, gaben doch im Falle 1 und 4 die betreffenden Patienten an, dass der Tumor schon in der Kindheit bestand. Charakteristisch ist ferner der Sitz der Geschwülste und ihre physikalische Beschaffenheit. Sie sassen alle unter der intacten Schleimhaut und waren gegen ihre Umgebung verschieblich. Zur Infection der regionären Lymphdrüsen kam es in keinem der 4 Fälle; wenigstens konnte man klinisch keine Veränderung der regionären Lymphdrüsen constatiren. In therapeutischer Hinsicht ist zu bemerken, dass die einzig rationelle Therapie die Exstirpation des Tumors mitsammt seiner Kapsel ist, da gerade in letzterer histologisch die jüngsten Stadien der Entwickelung nachweisbar sind. Fall 2 ist nach einer mir brieflich zu Theil gewordenen Mittheilung bis nun vollständig geheilt. Von den anderen 3 Fällen liegen bisher keine Nachrichten vor.

Zum Schlusse möchte ich noch einen Fall mittheilen, der auch in dieselbe Gruppe einzureihen ist, wie die vier mitgetheilten Fälle, und den ich im März des Jahres 1898 zu beobachten Gelegenheit hatte.

Es handelte sich um eine 41jährige Patientin, die angab, vor 2 Jahren eine Geschwulst in ihrem Munde bemerkt zu haben, die angeblich nach Druck von Seite eines künstlichen Gebisses entstanden sei. In letzter Zeit zeige die Geschwulst rascheres Wachsthum, weshalb die Patientin Herrn Professor Gussenbauer consultirte, der die Exstirpation des Tumors den 3. März 1898 vornahm.

Bei der Inspection der Mundhöhle gewahrte man in der linken Uebergangsfalte zwischen Tuber maxillae und aufsteigendem Unterkieferast einen nussgrossen Tumor, der mit rothweisslicher Farbe durch die intacte Schleimhaut durchschimmerte und gegen seine Unterlage leicht verschieb-

bar war. Consistenz des Tumors weich, elastisch. In Chloroformmischungsnarkose (Billroth) wurde durch eine quere Incision die Schleimhaut über dem Tumor durchtrennt und zurückgeschoben, der Tumor erwies sich als abgekapselt, konnte jedoch nur stückweise entfernt werden; er reichte mit seiner Kapsel bis dicht an die umgebende Musculatur (Pterygoideus internus) heran. Tamponade der Wundhöhle mit Jodoformgaze, Heilung reactionslos per granulationem. Auf dem Durchschnitte zeigte der Tumor deutlich lappigen Bau und hatte eine grauröthliche Farbe.

Fig. 8.

Vom Falle 5. (Ocular 4, Object. 3, ausgezogener Tubus.) Papillär gebauter Antheil des Tumors.

Fig. 9.

Vom Falle 5. (Ocular 4. Object. 5. ausgezogener Tubus.) Eine einzelne Papille bei stärkerer Vergrösserung.

Die mikroskopische Untersuchung, die in derselben Weise durchgeführt wurde wie in den mitgetheilten 4 Fällen, ergab folgenden Befund: Der Tumor ist hauptsächlich aus 2 Antheilen, einem zelligen und einem bindegewebigen aufgebaut. Beide Antheile stehen in innigem Connex zu einander. Der bindegewebige Antheil formirt zunächst die den Tumor einschliessende Kapsel und sendet zwischen die aus dem zelligen Antheile gebildeten Partien sich dichotomisch verzweigende, oft auch mit einander anastomosirende, immer feiner werdende Fortsätze, deren feinste Ausläufer jedoch in innigem Zusammenhang mit den Zellen selbst stehen. Durch dieses Zusammentreten des bindegewebigen und des zelligen Antheiles erhält der Tumor an vielen Stellen einen exquisit alveolären Bau. Die Zellen selbst besitzen einen ovalen Kern und ziemlich grossen Protoplasmaleib. Bald liegen sie dicht einander an, bald sind sie durch eine homogene mit Hämalaun sich blaufärbende zahlreiche Blasen enthaltende Masse auseinander gedrängt. Diese homogene Masse scheint theils Product der Zellen, theils aus den zwischen den Zellen verlaufenden Bindege-

webszügen durch eine Degeneration derselben hervorgegangen zu sein. An anderen Stellen sehen wir die Zellen Hohlräume, die eine homogene Masse enthalten, auskleiden. Wieder an anderen Stellen ragen in diese mächtig erweiterten Hohlräume zottenartige Wucherungen der die Wand bildenden Zellen hinein, wobei die Zellen ihre innige Beziehung zu den den Tumor durchziehenden Bindegewebssträngen insofern beibehalten haben, als wir im Centrum einer derartigen Zotte einen gegen die Spitze zu allmählich dünner werdenden Strang verlaufen sehen, mit welchem die Zellleiber selbst durch feinste Ausläufer in innigem Zusammenhang stehen, sie sitzen ihm auf „wie die Körner der Kornähre."

Durch dieserlei Bildungen erhält der Tumor an vielen Stellen einen papillären Bau.

Die den Tumor durchziehenden Gefässe folgen den Verzweigungen der Bindegewebsstränge.

Sieht man nun nach dem Beginne dieser eigenthümlichen Bildungen, so ist zunächst zu constatiren, dass sie in keinerlei genetischen Zusammenhang mit den dem Tumor benachbarten Schleimdrüsen zu bringen sind. Allenthalben, wo ich Schleimdrüsen vorfand, zeigten dieselben normales Verhalten und waren von der Neubildung stets scharf abzugrenzen, stehen also gewiss nur in nachbarlicher Beziehung hierzu. Die Anfänge dieser Bildungen sind vielmehr wiederum in der den Tumor umgebenden Kapsel zu suchen. Da sieht man, wie in den Endothelzellen der Lymphspalten Vorgänge Platz gegriffen haben, die uns alle Stadien der Entwickelung von der einfachen Zellproliferation bis zur Bildung alveolär gebauter Tumorpartien und papillärer Excrescenzen darstellen.

Ich halte demnach auch diesen Tumor für einen, der durch Wucherungsvorgänge der Endothelzellen der Saftspalten und des Bindegewebes hervorgegangen ist. Er zeigt uns wiederum deutlich, in wie mannigfacher Weise diese Art von Tumoren variiren können. Ein Verzeichniss der reichlich einschlägigen Litteratur dieser Tumoren brauche ich nicht zu bringen, da dies bereits in Volkmann's Arbeit enthalten ist.

VIII.

Kleinere Mittheilungen.

1.

Aus der chirurgischen Abtheilung des k. k. Kaiser Franz Joseph-Spitals in Wien (Vorstand: Primararzt Dr. J. Schnitzler).

Ueber einen Fall von Hernia cruro-properitonealis mit Incarceration im properitonealen Bruchsack.

Von

Dr. Armin Langer,

Abtheilungsassistenten.

Seitdem Krönlein[1]) auf das Vorkommen von in Zusammenhang mit äusseren Brüchen stehenden, intraabdominalen Bruchsäcken hingewiesen hat, sind wiederholt gleichartige Beobachtungen in der Litteratur verzeichnet. Nach einer neueren aus der Schule Krönlein's stammenden Arbeit[2]) wurden seither an inguino-properitonealen Hernien 28 (ausserdem 8 wahrscheinliche Fälle) und an cruro-properitonealen Hernien 7 (ausserdem 2 wahrscheinliche Fälle) beobachtet. An die Reihe der letzteren soll im Folgenden ein weiterer Fall angeschlossen werden, der, wie uns scheint, auch durch ein eigenartiges, im Krankheitsverlaufe aufgetretenes Phänomen beachtenswerth sein dürfte.

H. Rudolf, 57jähr. Hausbesorger. Patient giebt an, vor 6 Tagen plötzlich von heftigen Schmerzen im Abdomen befallen worden zu sein. Unmittelbar vorher soll ein linksseitiger Bruch, welcher schon seit vielen Jahren bestanden hatte, spontan verschwunden sein. Während die Schmerzen anhielten, trat in der folgenden Nacht heftiger Singultus und Brechreiz hinzu; schliesslich kam es zu Erbrechen. Trotz Anwendung entsprechender Mittel bekam Patient keinen Stuhlgang, auch Winde gingen seit Beginn seiner Krankheit nicht ab. Grosser allgemeiner Schwächezustand stellte sich ein. Seit 2 Tagen hat das Erbrochene fäculenten Charakter. — Patient soll vor 2 Jahren unter ähnlichen Symptomen erkrankt sein, doch gingen damals die Beschwerden nach 3 Tagen spontan zurück.

---

1) Krönlein, Weitere Mitth. üb. d. Hernia inguin.-properit. Langenbeck's Archiv. XXV. Bd. 1880.

2) Breiter, Ueber die Hernia inguino- und cruro-properitonealis. Beiträge zur klinischen Chirurgie. XIII. Bd. 1895.

Status praesens: Mittelgrosser, gracil gebauter Patient von geringem Ernährungszustand. Augen halonirt, Puls 108; seine Spannung stark unter der Norm. Kein Fieber. Lungen und Herz geben normalen Befund. Abdomen im Niveau des Thorax; die Bauchdecken mässig gespannt. Man sieht durch die dünnen Bauchdecken an den Därmen peristaltische Bewegungen ablaufen. Eine stärkere Vorwölbung einer Bauchregion besteht nicht; nirgends eine besondere Resistenz zu tasten, ebensowenig besteht eine locale stärkere Druckschmerzhaftigkeit; doch ist das ganze Abdomen etwas druckschmerzhaft. Ueber dem ganzen Abdomen tympanitischer Schall. Patient erbricht wiederholt in kurzen Intervallen; das Erbrochene von fäculenter Beschaffenheit. An den Bruchpforten nichts Abnormes tastbar.

Unmittelbar nach der Aufnahme schreitet man zur Laparotomie in Chloroformnarkose. Bauchschnitt von 8 cm Länge in der Linea alba unter dem Nabel. Nach Eröffnung des Peritoneum fliessen einige Cubikcentimeter einer leicht getrübten serösen Flüssigkeit ab. Das Peritoneum der vorliegenden Därme injicirt. Bei Eingehen mit den Fingern fühlt man nach links unten vom unteren Schnittende, oberhalb des Poupartschen Bandes eine incarcerirende Bruchpforte. Behufs Freilegung derselben wird der Bauchdeckenschnitt in der Richtung nach links unten verlängert. Die Bruchpforte wird sodann eingeschnitten, und aus dem Bruch eine mässig geblähte, glanzlose, blaugrau verfärbte Dünndarmschlinge von der Länge von ca. 14 cm hervorgezogen. Zum Zwecke der Resection dieser Darmpartie wird zwischen dem zu- und abführenden Darmschenkel durch laterale Apposition eine Anastomose hergestellt; die beiden Darmstümpfe werden nach vollführter Resection in der Art, wie es von v. Frey angegeben wurde, versorgt. Der Bruchsack erstreckt sich subserös gelegen nach unten und hinten entlang der Seitenwand des Beckens. Mit Rücksicht auf den Verfallszustand des Patienten wird von einer Weiterführung der Operation abgesehen, der Bruchsack mit Jodoformgaze tamponirt, und die Operationswunde bis auf die Drainagelücke durch Etagennaht geschlossen.

Im Verlaufe der auf die Operation folgenden Stunden sistirte zwar das Erbrechen, der Collaps nahm jedoch zu. 10 Stunden nach der Operation trat der Tod ein.

Die anatomische Diagnose lautet: Peritonitis acuta diffusa ex incarceratione intestini tenuis in hernia cruro-properitoneali sinistra. Resectio intestini decem horas ante mortem facta.

An der Hernie wurde folgender Befund erhoben: Linkerseits unter dem Poupart'schen Bande eine nagelgliedgrosse Bruchsackhöhle, welche in breiter Communication steht mit einem apfelgrossen, innerhalb des Bauchraumes gelegenen, subserös entwickelten Bruchsack, der sich von der Gegend des Schenkelkanales entlang der seitlichen Beckenwand bis an die Insertion des Mesocolon erstreckt. Durch eine für einen Finger bequem passirbare Pforte, die etwas nach ein- und rückwärts vom Schenkelkanal gelegen ist, communicirt er mit dem übrigen Bauchraum.

Um in Kürze auf die Situation, vor die man sich bei der Aufnahme des Kranken mit Rücksicht auf die einzuschlagende operative Therapie gestellt fand, einzugehen, so bestanden die Zeichen eines vorgerückten Stadiums einer Darmeinklemmung mit consecutiver Peritonitis. Da ein äusserer Bruch gegenwärtig nicht bestand, musste auf innere Einklemmung geschlossen werden. Betreffs der Localität derselben waren weder aus der Anamnese, noch aus dem gegenwärtigen Befund Anzeichen zu entnehmen; nur lag die Angabe des Kranken vor, dass zu Beginn der Erscheinungen ein schon früher vorhandener (Schenkel-)Bruch spontan zurückgegangen sei. Aus diesem Umstande konnte mit Wahrscheinlichkeit darauf geschlossen werden, dass die Einklemmung eine distal von der im Bruch prolabirt gewesenen Schlinge gelegene Stelle am Darm beträfe. Denn es erschien von vornherein plausibel, für das Zurücktreten des Bruches die Blähung des hinter der Obstructionsstelle befindlichen Darmes verantwortlich zu machen. Da aber weitere Anhaltspunkte für die Erkenntniss des Ortes der Einklemmung nicht zu entnehmen waren, wählte man als Incisionsstelle die Mittellinie, und zwar unterhalb des Nabels, um der Bruchpfortenregion nahe zu sein. In der That erwies sich diese Wahl als zweckmässig, da man bei der Operation in der Lage war, die Verhältnisse der Einklemmung zu erkennen und deren Grund zu beheben.

Aber es drängt sich der Gedanke auf, ob man in Zukunft in ähnlichen Fällen, in denen das genannte Phänomen der spontanen Reduction von äusseren Brüchen aufgetreten ist, nicht zu weitergehenden Schlüssen betreffs der Localität der Einklemmung berechtigt sein wird.

Zum Zweck der Untersuchung, ob und wie weit sich dieser Gedanke bewährt, wollen wir zunächst den mechanischen Momenten, die diese Erscheinung vollbringen können, nachgehen. Als solches stellt sich in erster Linie die Blähung des Darmes dar, die naturgemäss das Bestreben hat, Knickungen des Rohres auszugleichen, was gegebenen Falles das Zurücktreten einer vorgefallenen Schlinge zur Folge haben kann. Am leichtesten wird dieses Resultat bei Darmwandbrüchen herbeigeführt werden können, und es wäre bei der Kleinheit des äusseren Bruchsackes nicht unmöglich, dass dieser Fall gerade bei unserem Kranken zutraf.

Die Voraussetzung für diesen Vorgang wäre schon gegeben durch eine distal vom Bruche befindliche Stenosirung des Darmes und die daraus resultirende rückläufig fortschreitende Blähung; sie ist aber noch vollkommener erfüllt in dem Falle einer inneren Incarceration einer Darmpartie, die mit einem peripheren Theil einen äusseren Bruchsack erfüllt, also unter Verhältnissen, welche besonders bei properitonealen Hernien zusammentreffen. Denn hier sind die zum äusseren Bruch führenden Darmschenkel einer durch Entwickelung von Fäulnissgasen und durch Transsudation von Bruchwasser bedingten Blähung unterworfen, die, wie v. Wahl[1]) und Kader[2]) gezeigt haben, einen viel höheren Grad erreicht, als an Darmschlingen, die lediglich unter dem Einflusse einer Darminhaltsstauung stehen. In der That braucht man sich nur an die

1) v. Wahl, Centralbl. f. Chir. 1889. Nr. 9.

2) Kader, Ueber localen Meteorismus. Centralbl. f. Chir. 1891. S. 106.

Bilder zu erinnern, welche strangulirte Darmpartien nach Eröffnung der Bauchhöhle geben, wie sie infolge der Dehnung in ihrer Längsrichtung einen möglichst weiten Bogen im Bauchraum beschreiben, sich so möglichst dem gestreckten Verlaufe nähernd, um die Vorstellung eines Rücktrittes eines Theiles einer solchen Schlinge aus einer vorgeschobenen Bauchfelltasche nicht befremdlich zu finden.

Weiters wäre es denkbar, dass die im Momente der Einklemmung und im Anschluss darauf sich vollziehenden Verschiebungen und Volumsänderungen in den einzelnen Theilen des Inhaltes einer properitonealen Hernie durch Zugwirkung sei es an den Darmschenkeln, sei es am Mesenterium der im äusseren Bruchsack vorgefallenen Darmschlinge zur Spontanreduction der letzteren führen.

Obwohl nun, wie erwähnt, die Möglichkeit des spontanen Rückganges äusserer Brüche auch bei an beliebiger Stelle des Bauchraumes sitzendem Darmverschluss gegeben ist, so scheint es mir nach dem Gesagten sicher, dass sich die dahin wirkenden mechanischen Momente intensiver werden geltend machen, wenn sich unmittelbar hinter der äusseren Bruchpforte und im äusserem Bruch selbst eine Darmeinklemmung mit ihren Folgeerscheinungen abspielt.

Die Richtigkeit dieser Darlegung vorausgesetzt, würde demnach das spontane Zurückgehen eines äusseren Bruches bei Bestehen einer inneren Incarceration dafür sprechen, dass jener selbst zum Bezirk der letzteren gehört, und mit Rücksicht darauf, dass diese Umstände am häufigsten bei properitonealen Hernien zusammentreffen, mit einiger Wahrscheinlichkeit für das Vorhandensein einer solchen.

Ganz im allgemeinen hat Naunyn[1]) aus der Durchsicht der einschlägigen Litteratur die Schlussfolgerung gezogen, dass in Fällen mit Ileus (aus inneren Ursachen), bei denen überhaupt ein Bruchschaden vorliegt, das Hinderniss in der Regel in der Nähe des letzteren gelegen ist, woraus sich die Lehre ergiebt, bei Mangel von Zeichen, die auf eine andere Localisation des Hindernisses hinweisen, dasselbe zunächst in der Nähe des Bruches zu suchen. Diese Lehre hätte umso bestimmtere Geltung in Fällen, bei denen das Phänomen des Rückganges eines äusseren Bruches aufgetreten ist, weil dieses nach dem Gesagten in ein directes causales Verhältniss zu dem unmittelbar hinter der Pforte des äusseren Bruches und in diesem selbst sich abspielenden Einklemmungsprocess zu bringen ist.

Die Durchsicht der bisher beobachteten Fälle ergiebt zwar, dass ein derartiges Vorkommniss wie in unserem Fall bisher nicht constatirt wurde; wohl aber finden sich mehrere Fälle, bei denen bei Incarceration im properitonealen Bruchsack kein äusserer Bruch vorlag, obwohl die Anamnese berichtet, dass ein solcher zur properitonealen Hernie gehöriger Bruchsack vorhanden war. Es könnte dies so erklärt werden, dass hier die Reduction (wie in unserem Falle) schon vor der Beobachtungszeit zu Beginn der Erscheinungen stattgefunden habe; in der That sind in diesem Zeitpunkt die Bedingungen für das Zustandekommen der Reduction nicht ungünstig;

1) Naunyn, Ueber Ileus. Mitth. aus den Grenzgebieten d. Med. u. Chir. I. Bd. 1896.

jedenfalls sprechen diese Beobachtungen dafür, dass bei Incarceration im properitonealen Bruchsack das Prolabiren des Bruches erschwert ist, was wohl in der Blähung und Starrheit des eingeklemmten Theiles des Darmrohres seinen Grund hat.

Was die Diagnose der properitonealen Hernien anbelangt, so gehört sie im allgemeinen zu den schwierigeren. Dies erhellt schon aus der von Breiter angeführten Thatsache, dass unter 28 Fällen von Hernia inguino-properitonealis, respective 7 Fällen von Hernia cruro-properitonealis die richtige Diagnose nur in sechzehn, respective 2 Fällen gemacht wurde. Die Möglichkeit der Diagnosenstellung hängt, wie dies Breiter darlegt, hauptsächlich davon ab, ob das wichtigste Merkmal der properitonealen Hernien, nämlich die örtliche Auftreibung des Abdomens, in der Gegend einer Bruchpforte zum Ausdruck gelangt ist oder nicht. In letzterem Falle kann der Grund dafür in der tiefen Lage der properitonealen Hernie im Becken oder in bedeutenderem allgemeinen Meteorismus gelegen sein. In unserem Falle dürften beide Momente zusammengewirkt haben, den intraabdominalen Bruchsack dem Blick und dem tastenden Finger zu entziehen.

Anhangsweise möchte ich noch auf die Eigenthümlichkeit hinweisen, dass unser Fall die erste bei einem Manne beobachtete Cruro-properitonealhernie darstellt.

2.

Aus der chirurgischen Klinik zu Greifswald (Prof. Helferich).

Beitrag zur Lehre der Luxation der Handwurzelknochen.

Von

Prof. Dr. Tilmann,

Oberarzt an der chirurgischen Klinik.

(Mit 2 Abbildungen.)

In der grossen Litteratur, die sich im Laufe der Jahre über Fracturen und Luxationen angesammelt hat, bilden die Luxationen der Handwurzelknochen stets Raritäten, die infolge dessen auch meist in Einzelveröffentlichungen zur allgemeinen Kenntniss kommen. Sieht man von den Verrenkungen der ganzen Hand im Antibracchio-Carpalgelenk, sowie von den Luxationen der Meta-Carpalknochen ab, so lassen sich alle Fälle in zwei grössere Gruppen scheiden, in Luxationen einzelner Knochen und in Luxationen im Intercarpalgelenk. Letztere werden von den Franzosen[1]) Luxations medio-carpiennes genannt, während wir dieselben nach dem üblichen Gebrauch als Verrenkungen der zweiten Handwurzelreihe bezeichnen müssen. In den Lehrbüchern über Fracturen und Luxationen (Hoffa, Lossen, Gurlt), sowie namentlich bei Bardenheuer[2]) und Duplay sind die Fälle einzeln und ausführlich zusammengestellt. In

1) Duplay et Reclus. III. Bd. p. 187.

2) Bardenheuer, Deutsche Chirurgie. LXV. Bd. S. 592.

den letzteren Jahren sind nun noch neun Fälle berichtet von Körte[1]) und Gampée[2]). Ersterer beobachtete einen Kranken, der in der Weise zu Schaden gekommen war, dass, als ein Mauerwerk einstürzte, er mit dem Ellbogen gegen einen Widerhalt fest aufgestützt war, und umstürzende Balken und Trümmer ihm die Hand nach hinten in Hyperextension drängten. Die Hand stand ähnlich, wie bei einer Radiusfractur. Aus einer Wunde an der Volarseite ragte das Os lunatum heraus, das nur noch an einzelnen Fetzen hing. Die beiden anderen Knochen der ersten Handwurzelreihe waren nach dem Dorsum der Vorderarmknochen luxirt. In dem zweiten Fall von Gampée handelte es sich auch um eine Luxation des Os lunatum volarwärts durch Hyperextension in der Weise, dass dem betreffenden Individuum auf den Rücken der gegen eine Last gelegten Hand eine Last aufschlug. Ebenso wie in diesen beiden waren auch die sämmtlichen früher bekannten Fälle von Luxation einzelner Handwurzelknochen stets durch eine erhebliche Gewalt bedingt, waren meist complicirt oder doch von ausgedehnteren Zerreissungen und Quetschungen der benachbarten Weichtheile oder Knochen begleitet. Es ist deshalb auch nach Durchsicht der Originalabhandlungen schwer, sich ein Bild vom Zustandekommen der Luxationen zu machen, da die meist angegebene rohe Gewalt direct eingewirkt hat und weder nach Stärke und Richtung der Gewalt, noch nach den in Betracht kommenden Widerständen sich genau feststellen lässt.

Eine Ausnahme hiervon machen eine besondere Kategorie von subcutanen Luxationen des Os capitatum, bez. hamatum nach dem Handrücken zu. Bardenheuer erwähnt, dass bei Webern die Beweglichkeit zwischen erster und zweiter Handwurzelreihe bedeutend vermehrt ist, und dass infolgedessen auch die Festigkeit dieser Gelenksverbindung sehr leidet. Bei jeder starken Flexion springe der Kopf des Os capitatum am Handrücken bedeutend vor. Roser[3]) erwähnt dieses Vorkommen von Spontanluxation bei Erschlaffung des Carpus in der gedachten Richtung ebenfalls. Nach Richeraud entstand die Luxation bei einer Frau durch krampfhaftes Umfassen des Bettrandes beim Verarbeiten einer Wehe. Cooper, Bardenheuer, Hüter sahen sie durch Fall auf die flectirte Hand entstehen. In diesen Fällen ist die Luxation entweder eine habituelle, indem sich der Kopf allmählich durch die häufig wiederkehrenden Flexionen der Hand verrenkt, oder beim Fall auf den Handrücken zerreissen die Lig. carpidorsalia, und der Kopf des Os capitatum luxirt nach dem Handrücken zu.

Zur zweiten Gruppe der Luxationen der Handwurzelknochen, der Luxatio intercarpea, gehören bisher 7 Fälle. Malgaigne[4]) beobachtete einen Fall, der dadurch entstanden war, dass das betreffende Individuum mit der Hand in eine Maschine gerathen war. Die Handwurzelknochen der zweiten Reihe waren an der Volarseite an den Vorderarmknochen nach oben gewichen. Auch der Bardenheuer'sche Fall[5]) entstand

1) Körte, Deutsche med. Wochenschr. V. B. 1898. S. 31.
2) Gampée, The Lancet. 1895. 6/7.
3) König. Lehrbuch der spec. Chirurgie. III. Bd. S. 319.
4) Malgaigne, Des fractures et luxations. p. 431.
5) Ibidem. p. 393.

durch Maschinenverletzung und war mit ausgedehnter Weichtheilzerstörung complicirt; durch eine grosse Wunde der Palma manus konnte man den freien Kopf des Os hamatum abpalpiren und bis zu den Metacarpalknochen verfolgen. Drei weitere Fälle von Luxation der ersten Handwurzelreihe volarwärts berichtet Deprès [1]), Claudot [2]) und Richmond [3]), infolge Falles von einer Leiter, vom Pferde und aus 10 m Höhe auf die Hand. Luxationen nach der Dorsalseite des Handgelenkes berichten Maisonneuve [4]) und Tillmanns [5]) infolge Sturzes aus grosser Höhe. Bis auf den Deprès'schen hat es sich bei allen diesen Fällen um ausgesprochene Luxationen gehandelt, die der Diagnose leicht zugänglich waren. Der von Deprès beobachtete Fall ist Gegenstand einer genauen Untersuchung der Academie de médicine in Paris gewesen und deshalb genau beschrieben. Die Luxation war eine unvollständige nach der Vola manus hin.

In der chirurgischen Poliklinik in Greifswald wurde nun ein Fall von Luxation der zweiten Handwurzelreihe beobachtet, der sich etwas an den von Deprès beschriebenen anschliesst, der aber in der Aetiologie und damit in der Erklärung seines Zustandekommens von allen bisher bekannten abweicht.

Ein junges Mädchen im Alter von 22 Jahren, die als Wirthschafterin auf einem Gute thätig war, wollte einen Eimer mit Sahne gefüllt in ein anderes Gefäss umgiessen. Zu dem Zwecke fasste sie mit der linken Hand den über der oberen Oeffnung des Eimers befindlichen bogenförmigen Griff. Die in Beugestellung befindlichen Finger des völlig gestreckt gehaltenen rechten Armes fassten am untersten Rand des Eimerbodens an. Die zum Umschütten des Eimers erforderliche Hebung des Bodens des Gefässes wurde dadurch erreicht, dass zunächst die bis dahin gestreckt gehaltene Hand dorsalwärts so stark wie möglich flectirt wurde.— Ich habe mich überzeugt, dass die meisten Landmädchen auf dieselbe Art Eimer ausgiessen. — Dann wurde der ganze Arm gehoben, ohne dass die Hand ihre Stellung änderte. Hierbei fühlte das Mädchen plötzlich ein reissendes Geräusch, einen äusserst heftigen Schmerz in der rechten Hand, der Eimer fiel zu Boden. Dann bemerkte sie, dass die Hand und die Finger steif waren und nur mit Schmerzen bewegt werden konnten. Sie ging zum Arzt. Da nach 14tägiger Behandlung (Massage, Verbände) keine Besserung eintrat, kam sie zur Poliklinik. Erwähnt sei noch, dass das Mädchen bisher stets gesund war und noch nie ähnliche Verletzungen erlitten hat.

Die Untersuchung der Patientin ergab Folgendes:

Die Kranke ist nur mittelkräftig gebaut, von mässig kräftiger Musculatur und wenig entwickeltem Fettpolster. Knochenbau wenig kräftig.

Die ganze Gegend des rechten Handgelenkes ist gleichmässig verdickt und geschwollen, die Messung ergiebt rechts einen um 1,5 cm

1) Deprès, Bull. de la méd. soc. de chir. 1875. p. 412.
2) Claudot, Arch. de méd. milit. 1885. p. 136.
3) Richmond, The Lancet. 1879. p. 844.
4) Maironneuve, Mém. de la soc. de chir. 1851.
5) Tillmanns, Arch. f. Heilkunde. 1874. Heft 3 u. 4.

University of California LIBRARY

grösseren Umfang als links, die Hand steht in leichter Pronations- und ulnarer Flexionsstellung. Das radiale Ende des Unterarmes steht dorsal etwas vor, während das ulnare Ende nicht vorspringt. Verfolgt man die durch die gestreckten Finger und Mittelhandknochen gegebene Linie nach oben, so bildet ihre Verlängerung über das Handgelenk nach oben mit der Längsaxe des Unterarmes einen Winkel von 20—25°, während dieselbe auf der gesunden Seite links sich in letztere direct fortsetzt. Der Scheitelpunkt des Winkels liegt in den Handwurzelknochen. Betastet man nun die Hand, so fühlt man vor der dorsalen peripheren Kante der Unterarmknochen in ihrer ganzen Breite eine dieser parallel laufende quere vorspringende Leiste und vor derselben eine tiefere Einsenkung, dann nach vorn normale Verhältnisse. An der Volarseite der rechten Hand fühlt man in der Gegend der Handfalte einen kugelförmigen Vorsprung deutlicher als links. — Die Entfernung des Proc. styl. radii von der Spitze des Daumens betrug rechts 11,5, links 11,0 cm; die Entfernung des Proc. styl. ulnae von der Spitze des 5. Fingers rechts 13, links 14 cm.

Activ können alle Bewegungen in den Fingern ausgeführt werden, auch die Pro- und Supinationsbewegungen des Unterarmes sind in fast normaler Ausdehnung möglich. Im Handgelenk sind activ nur ganz minimale Flexions- und Extensionsbewegungen möglich; passiv fühlt man bei jedem Versuch, ausgiebigere Bewegungen zu erzielen, einen festen, hart federnden Widerstand. Auch die ulnare und radiale Flexion ist activ und passiv nur in minimaler Ausdehnung möglich.

Um nun grössere Klarheit über die Lage der einzelnen Handwurzelknochen zu bekommen, wurden Aufnahmen nach dem Röntgen-Verfahren gemacht; die Aufnahmen sind bei absolut symmetrischer Haltung beider Hände und gleichmässiger Einwirkung der Lichtquelle gewonnen. Auf der einen Platte ist die Pronationsstellung der rechten Hand ersichtlich. Da die Hände völlig gleich standen, so mussten rechts Ulna und Radius, die sich links decken, als getrennte Knochen nebeneinander erscheinen. Verfolgt man die durch die Mittelhandknochen und die durch die Unterarmknocken gebildete Linie, so fallen dieselben links zusammen, während sie rechts im Handgelenk einen Winkel bilden.

Dann sieht man deutlich eine Drehung der ersten Reihe der Handwurzelknochen um die Queraxe des Gelenkes. Links liegt die erste und obere Handwurzelknochenreihe parallel zu einander sich deckend. Rechts ist eine Verschiebung der ersten Knochenreihe dorsalwärts, sowie eine ebensolche der zweiten Reihe volarwärts deutlich nachweisbar.

Auch die zweite Platte giebt klare Aufschlüsse (vergl. Fig. 1 und 2, welche mittels Durchpausens der Contouren der Röntgenbilder gewonnen wurden). Die rechte Hand (Fig. 2) steht in ulnarer Flexion. Der grosse Abstand des Os triquetrum von der Ulna ist rechts durch die ulnare Flexionsstellung der Hand ausgeglichen. Auf der linken Hand (Fig. 1) erschienen die Schattenbilder der einzelnen Handwurzelknochen deutlich von einander getrennt, nur das Os naviculare bedeckt mit einem schmalen Streifen das obere Ende des Os capitatum. Rechts dagegen ist die Gestalt der Knochen der ersten Reihe verändert, und weiterhin fallen ihre Schatten mit denen der zweiten Reihe zusammen. Da die Gelenkflächen Hohlflächen

sind, und aus der ersten Platte zu ersehen ist, dass die Verschiebung der dorsalen Kante der Os naviculare, lunatum und triquetrum dorsalwärts gerichtet ist, so weiss man, dass die erste Reihe die obere auf der Rückenfläche theilweise überdeckt.

Fig. 1.

Fig. 2.

Nach diesem Befund konnte die Diagnose nicht mehr zweifelhaft sein. Es handelte sich um eine Luxation im Intercarpalgelenk, und zwar derart, dass eine Verschiebung um die Queraxe stattgefunden hat, der zweiten Handwurzelreihe volarwärts, sowie der ersten dorsalwärts.

Die Behandlung bestand darin, dass in Narkose die Luxation reponirt wurde. Zunächst wurde die Hand dorsal flectirt, dann extendirt, dann volarflectirt und so verbunden. Die Reposition gelang nach vieler Mühe. Bei Abnahme des Verbandes, nach 8 Tagen, stellte sie sich indess sofort wieder her. Dann wurde noch einmal reponirt, dann liess sich die Patientin nicht mehr sehen. Sie entfernte den Verband selbst nach weiteren 8 Tagen und versuchte zu arbeiten. Die Schmerzhaftigkeit schwand allmählich. Jetzt, nach 6 Monaten, ist der Befund noch fast genau derselbe, wie oben geschildert; es hat sich aber eine leichte Beweglichkeit von einigen Graden nach allen Richtungen im rechten Handgelenk eingestellt, und kann Patientin alle leichteren Arbeiten des Hauswesens ohne Behinderung ausführen.

Es handelt sich also im vorliegenden Falle um eine unvollständige Luxation im Intercarpalgelenk, und zwar um eine Luxation der zweiten Handwurzelreihe volarwärts, und eine gleichzeitige Luxation der ersten Handwurzelreihe dorsalwärts. Diese Luxation ist zu Stande gekom-

men durch Muskelzug. Im Moment der Luxation stand die Hand in extremer Dorsalflexion. Die gleichzeitig gebeugten Finger waren belastet mit dem Gewicht eines mit Sahne gefüllten Eimers. Um zu verstehen, wie bei dieser Stellung ein Zustandekommen der Verrenkung möglich war, gehe ich kurz auf die Mechanik der Bewegung im Handgelenk ein. W. Braune und O. Fischer[1]) haben durch exacte Versuche die Grenzen, welche der Hand bei ihren Flexionen gestellt sind, ermittelt. Damit erhielten sie die Maximalgrösse der Flexionen, sowohl für den Gesammtmechanismus der Hand, als auch für die einzelnen ihn zusammensetzenden Gelenke. Da sich nun die Grösse der Flexionen verschieden herausstellt, je nachdem man die eine oder die andere Stellung der Hand als Ausgangsstellung benutzt, wählten sie die Stellung der Hand als Mittelstellung, von der aus Ulnar- und Radialflexion einerseits und Volar- und Dorsalflexion andererseits sich gleich gross gestalten. Die sehr interessanten Untersuchungen führen dann auch zu bemerkenswerthen Resultaten. Die gesammten Bewegungen der Hand geschehen in beiden Gelenken gleichzeitig. Jedoch ist die Ausdehnung und Weite der Betheiligung des Antibrachiocarpal-, bez. des Intercarpalgelenkes bei allen Bewegungen eine verschiedene. Die ulnare Flexion ist bis 27° möglich und wird zu 55 Proc., im ersten zu 45 Proc., im zweiten Gelenk ausgeführt. Bei der volaren Flexion ist hauptsächlich das erste Gelenk betheiligt, dieselbe beträgt 84° und geschieht zu 70 Proc. im Antibrachiocarpal- und zu 30 Proc. im Intercarpalgelenk. Die radiale und dorsale Flexion dagegen wird vorwiegend durch Bewegungen im Intercarpalgelenk ermöglicht, die erstere erreicht 27°, wovon 35 Proc. auf das 1. und 65 Proc. auf das 2. Gelenk entfallen. Die dorsale Flexion ist bis 86° möglich, und wird dieser höchste Grad der Bewegungsmöglichkeit nicht bei der reinen dorsalen Flexion, sondern bei den Bewegungen erreicht, die noch etwas in das Gebiet der radialen Flexion hineinreichen. Und das ist ja auch gerade die Stellung der Hand, die wir bei unserer Kranken im Moment des Unfalles annehmen müssen. Diese geschieht nun zu 80 Proc. im 2. und nur zu 20 Proc. im 1. Gelenk. Wir müssen uns also vorstellen, dass bei dieser Stellung der Hand die erste Handwurzelreihe sich nur wenig verschoben hat, dass aber der Kopf des Os capitatum und hamatum tief nach der Vola manus zu sich gesenkt hat, so dass die höchste Convexität derselben ungefähr dem volaren Ende der Knochen der ersten Handwurzelreihe gegenüberstand. Wie waren nun die weiteren Bewegungen? Die Hand wurde durch die Spannung der Extensoren in der Stellung gehalten, gleichzeitig aber wurden die Flexoren der Volarseite angespannt, um mit den Spitzen der Finger den schweren, mit Sahne gefüllten Eimer anzuheben und zu halten. Diese beiden Muskelgruppen zogen nun die Handknochen centralwärts; dieser Zug überträgt sich durch die Mittelhand- und die mit ihnen fest verbundenen 2. Handwurzelknochen auf den Kopf des Os capitatum und hamatum, den er gegen die 1. Handwurzelreihe presst. Da die Hand aber

1) W. Braune und O. Fischer, Abhandlungen der mathematisch-physikalischen Classe der königlich sächsischen Gesellschaft der Wissenschaften. XIV. Bd. S. 107.

in der extremsten dorsalen Flexion stand, so traf dieser Druck die untere volare Kante der ersten Reihe. Diese Kante ist aber keilförmig construirt, wegen der mondsichelförmigen Gestalt der Knochen. Da nun beide Gelenkflächen glatt sind, so lässt es sich denken, dass das untere keilförmige Ende der Knochen der ersten Handwurzelreihe, infolge der Pressung zwischen dem Kopf des Os capitatum und den Unterarmknochen dorsalwärts ausweicht, so dass nunmehr der Gelenkkopf der zweiten Reihe sich gegen die Ligamente der Volarseite der Handwurzel presst. Diese werden gedehnt und reissen schliesslich ein, der Kopf des Os capitatum und hamatum tritt in die Volarfläche des Handgelenkes und schiebt die Knochen der ersten Reihe dorsalwärts, so dass diese sich über die Knochen der zweiten Reihe hinüberschieben, diese zum Theil bedeckend. Die Zerreissung oder vielmehr der Abriss der Bänderansätze an der Volarseite der Knochen der ersten Handwurzelreihe wird nun kein vollständiger gewesen sein, da die Verschiebung der Knochen nur eine unvollständige war.

Die Dislocation der rechten Hand ist nun eine dreifache. Es besteht eine Verschiebung um die Längsaxe der Hand im Sinne der Pronation, eine zweite um die Queraxe im Sinne der dorsalen Flexion, und endlich um die senkrechte Axe im Sinne der ulnaren Flexion. Diese dreifache Verschiebung erklärt sich durch den ganzen Mechanismus des Handgelenkes, namentlich aber dadurch, dass, wie aus den schematischen Zeichnungen zu ersehen ist, das Os naviculare, der dickste und stärkste der Knochen der ersten Reihe auch die relativ grösste Dislocation zeigt. Derselbe hat sich am weitesten über die Rückenfläche des Os capitatum geschoben, dieses dadurch volarwärts und etwas ulnarwärts verdrängt.

Diese theoretische Erklärung des Zustandekommens der Luxation stimmt vollkommen überein mit den Resultaten der Untersuchung, sowie der Durchleuchtung mit Röntgenstrahlen. Es wird zugegeben werden müssen, dass die Diagnose nur mit Hülfe der X-Strahlen möglich war, und dass bisher derartige Fälle nicht beobachtet sind, da diese Untersuchungsmethode noch nicht anwendbar war.

Die Therapie war infolge der Renitenz der Pat. nicht von dem glänzendsten Resultat. Erwägt man die vorliegende anatomische Läsion, dann ist das zu verstehen. Sollte es wirklich gelingen, die zerrissenen Bändertheile wieder in ihre richtige Lage zu bringen, dann wird man kaum erwarten können, dass sie wieder fest verheilen. Wird nun beim Verbandwechsel die Hand bewegt, so wird durch den Zug der Muskeln die erste Handwurzelreihe zwischen Unterarmknochen und obere Reihe der Handwurzelknochen gepresst, und bei der sichelförmigen Gestalt der Knochen gleiten sie dann leicht dahin, wo sie durch die feste Bänderinsertion gehalten werden nach dem Dorsum, während in der Vola manus infolge der Zerreissung der entsprechende Gegenzug fehlt. Ob im vorliegenden Falle eine noch öfter wiederholte Reposition bessere Erfolge gehabt hätte, muss fraglich bleiben. Bis die schlecht ernährten Ligamente heilen, vergeht geraume Zeit, während welcher durch Steifigkeit der Gelenke und Atrophie der Musculatur enorm geschadet werden kann. Unsere Kranke hat sich der weiteren Behandlung freiwillig entzogen und auch später

keine Behandlung mehr gewünscht. Sie ist der Ansicht, dass die volle Beweglichkeit der Finger für ihre Thätigkeit genüge, und glaubt auch, dass das Handgelenk selbst wieder eine gewisse Beweglichkeit erlangen werde. Das ist auch gewiss zu hoffen, wenn die Kranke mit Energie die Hand benutzt und durch Massage und passive Bewegungen die Beweglichkeit befördert.

Soweit ich es überschaue, steht der Fall in der Litteratur, wie so manche von den Luxationen der Handwurzelknochen, vereinzelt da. Ich bin indess überzeugt, dass die ausgedehnte Verwerthung der Röntgenstrahlen zur Diagnose noch manchen ähnlichen Fall ans Licht bringen wird.

3.

Aus der chirurg. Abtheilung des Stadthospitals zu Dorpat (Dr. W. Zoege v. Manteuffel).

Zur Kenntniss der subcutanen isolirten Talusluxation. Ein Fall auf blutigem Wege reponirt.

Von

Oscar v. Schiemann,

chirurg. Assistenzarzt.

Die isolirte Luxation des Talus seu Astragalus ist an und für sich selten. In Krönlein's Statistik über 400 Luxationen überhaupt befindet sich keine einzige des Talus. In den älteren Lehrbüchern Malgaigne 1855, Hamilton 1877, dagegen wird diese Luxation ausgiebig besprochen, ausgiebiger als in den neueren Handbüchern. In vorantiseptischer Zeit galt die Luxation des Talus für eines der unangenehmsten Vorkommnisse in der chirurgischen Praxis. Hamilton sagt unter der Ueberschrift Prognose: „Selbst unter den günstigsten Umständen ist das Auftreten heftiger Entzündung zu erwarten ... selbst wenn die Einrichtung rasch und leicht gelungen, folgten bald Entzündung, Gangrän und Tod.“ Oft wurden nach Hamilton Exstirpationen und Amputationen nöthig, selten gelang es, den Knochen einzurichten, und erfolgte Heilung mit gebrauchsfähigem Glied. In einigen Fällen ist sogar der Knochen in pathologischer Stellung gelassen worden, natürlich nur mit höchst mangelhaftem funktionellen Erfolg — ein sehr zweifelhafter Triumph conservativer Chirurgie, wie Hamilton bemerkt. Die Antisepsis und namentlich Asepsis haben der Luxation des Talus viel von ihrem Schrecken geraubt, dennoch aber blieb bis in die jüngste Zeit die Exstirpation — also eine den Fuss verstümmelnde Operation, — nicht blos das ultimum refugium, sondern die als geeignet empfohlene Therapie. Noch 1882 verwirft L. Schulte (Inaug.-Dissert. Greifswald 1882) die von Désaul-Nanula versuchte blutige Reposition als nicht zu empfehlende. In den gebräuchlichsten Lehrbüchern König's und Tillmann's wird vor 1891 ebenfalls ausschliesslich die Exstirpation empfohlen für den Fall, dass die Reposition auf unblutigem Wege misslingt. 1892 erschien eine Arbeit von E. v. Berg-

mann, die über eine Reposition eines subcutan luxirten Talus von einem Schnitte aus (operirt 1891) berichtete. Seitdem sind dann noch 4 subcutane oder uncomplicirte Luxationen blutig reponirt worden, eine von Hermann Seiler-Lausanne (Schweizer Correspondenzbl. 1893. Nr. XVI. Talus nach innen luxirt), eine von O. Gärtner-Stuttgart (Festschrift des Stuttgarter ärztlichen Vereins, Luxation des Talus nach aussen, operirt 1893), schliesslich 2 Fälle von Bramann (Inaug.-Dissert. von Baumgarten. Luxation nach innen vorn). In allen 5 Fällen ist Heilung eingetreten und ein funktionell günstiges Resultat. Als 6. Fall kann ich dieser Casuistik einen von mir in Vertretung meines Chefs, W. Zoege v. Manteuffel, operirten Fall von uncomplicirter Luxation anreihen.

Jahn Wiernek, 60 Jahre alt, stürzte beim Weissen einer Zimmerdecke am 19. Juni 1897 von einer 12 Fuss hohen Leiter — er kann keine näheren Auskünfte über die Art des Falles geben, da er erst eigentlich am Boden sitzend recht zur Besinnung kam. Hier zog er sich den Stiefel von dem stark schmerzenden linken Fuss und bemerkte, dass die Fusssohle stark nach innen gedreht war. Er versuchte nun selbst, seinen Fuss in die normale Lage zurückzubringen, was ihm aber nicht gelang. Hinzugerufen fand ich folgenden Status: Der linke Fuss stand in Supinationsstellung — pes varus —, die Zehen sind plantar gebeugt. Das Fussgelenk mässig geschwollen, verhältnissmässig leicht beweglich unter Knirschen und sehr heftigen Schmerzen; ohne Narkose liess sich eine genaue Palpation der verletzten Gegend nicht vornehmen, weswegen ich den Patienten ins gegenüberliegende Stadtkrankenhaus bringen liess. Bei der nun vorgenommenen Untersuchung in Chloroformnarkose fanden sich beide Malleolen an gehörigem Ort, liessen sich nicht verschieben. Das oben erwähnte Knirschen war mit Crepitation nicht zu verwechseln und rührte offenbar vom ergossenen Blut her. In einer Linie, die den Malleolus ext. mit der Basis der grossen Zehe verbindet, vor jenem Malleolus liess sich ein etwa 2 cm im Durchmesser haltender, mit glatter Oberfläche versehener Knochenvorsprung unmittelbar unter der Haut durchtasten. Er liess sich leicht hin und her bewegen und konnte unschwer als Caput tali erkannt werden, zumal sein Hals durchzufühlen war. Unter der Tibia liess sich ferner eine Lücke abtasten, damit war die Diagnose „Luxatio tali nach vorn aussen" sichergestellt. Alle unblutigen Repositionsversuche, die ich anstellte, blieben erfolglos. Wohl liess sich der deutlich fühlbare Taluskopf bei starker Extension, Plantarflexion und Adduction zum Verschwinden bringen, kam aber immer wieder zum Vorschein.

Ich benutzte nun sofort die Narkose zum blutigen Eingriff.

Operation circa 1 Stunde nach der Verletzung. Schnitt von 10 cm Länge an der äusseren Seite der Extensorensehne, beginnt 2 Finger über und etwas vor dem Malleolus ext., zieht sich über den Taluskopf weg bis zur Hälfte des Fussrückens. Gleich nach Spaltung der Haut drängt sich der Taluskopf vor, die Gelenkfläche selbst ist unversehrt, circa 2 mm vom Rande der Gelenkfläche am Dorsum des Caput tali befindet sich eine Fissur, die etwa ein Drittel der Circumferenz der Gelenkfläche umkreist und sie quasi vom Halse theilweise abtrennt (auf der plantaren Circumferenz keinerlei Fissuren zu bemerken), die Fissur klafft auf der lateralen

Seite mehr. Das Ligamentum talo-naviculare ist vollständig zerrissen, ebenso das Lig. talo-calcan. ext.

Diese Zerstörungen konnte man zunächst wahrnehmen, die Rolle des Talus wurde erst sichtbar nach medialer Verziehung der Extensorensehnen. Da der Talus um seine verticale Axe nach aussen um 90 Grad und um seine Queraxe nach oben gedreht erschien, mussten auch sämmtliche Bänder an der medialen Seite zerrissen sein, der Talus hatte somit nur noch einen Halt im Sinus tarsi am Lig. talo-calcan. interosseum; wieviel von diesem Bande erhalten war, ob es gedehnt oder nur gedreht war, kann ich nicht sagen, da ich es bei der immerhin schwierigen Orientirung und meiner mehr lateralen Schnittführung nicht genauer übersehen konnte. Der sehr mobile Talus wurde nun mit den Fingern gefasst, um ihn in seine alte Lage zurückzubringen. Vordere Band- und Kapselreste, die diese Reposition hinderten, wurden der Länge nach eingekerbt, nun liess sich die Rolle leicht reponiren, und auch der Kopf glitt zurück, nachdem ich ein Elevatorium als Hebel und schräge Ebene vor den Kopf des Talus und hinter das Os naviculare gestemmt hatte. — Aber der Kopf des Talus schlüpfte immer wieder nach vorn aussen heraus, bis ich ihn in seinem Lager fixirte durch kräftige Abduction und Dorsalflexion. Blutung ganz unbedeutend. Schluss der Wunde durch undichte Silckwormnähte. — Gypsverband lässt Knie und Zehen frei. — Afebriler Verlauf; am 9. Tage abends 38,2 ° wird ein Fenster in den Gypsverband geschnitten, Wunde prima geheilt. Nirgends Röthung oder Druckschmerz. Stuhlverhaltung. Abführmittel, darnach Abfall der Temperatur.

Der Gypsverband blieb 4 Wochen liegen, am Ende der 3. Woche verliess der Patient das Bett und machte, auf Krücken gestützt, die ersten Gehversuche. Entfernung des Gypsverbandes und sämmtlicher Nähte — leichter Marlyverband, active Bewegung in geringem Maasse möglich. Beginn der Massage, bei der Patient rasche Fortschritte macht, so dass er schon Anfang September mit Hülfe eines Stockes umhergehen und Treppen steigen konnte, jetzt, wo ich diese Zeilen schreibe, im Februar 1898, ist der Kranke im Stande, jedwede Wegstrecke und Treppe ohne Beschwerden zurückzulegen. Nur am Morgen findet sich noch eine leichte Schwellung am Fussgelenk, die aber beim Gehen schwindet. Hinzufügen muss ich noch, dass sich bereits im September ein Plattfuss geringen Grades einstellte, der durch eine halb mondförmige Filzeinlage, die Patient noch eben trägt, corrigirt wird.

In der neuesten Auflage seines Lehrbuches erwähnt König das Bergmann'sche Verfahren und räth, es zu versuchen, gelingt es nicht, so schadet es nicht, man kann sich sofort zur Exstirpation wenden, die unter 57 Fällen 41 mal Heilung ergab. Ebenso räth Tillmanns, und auch Hoffa und Fischer, falls die unblutige Reposition nicht gelinge, den Talus durch einen Schnitt freizulegen und nun zu reponiren oder zu exstirpiren. Leider haben die genannten Autoren nicht berichtet, warum die blutige Reposition nicht gelang, und was für Hindernisse speciell sich derselben entgegenstellten. Jedenfalls können Exstirpation und Reposition nie concurrirende Operationen sein, wenn wir bedenken, dass die Folgen der Exstirpation nachstehende sind: Regelmässig eine Verkürzung bis 2½ cm, häufig Ankylose, in den günstig verlaufenden Fällen beschränkte

relative Beweglichkeit. Wenn König in einem Falle über einen so glänzenden Erfolg der Exstirpation berichtet, dass der Pat. als Soldat weiter dienen konnte, so ist das doch wohl als eine Ausnahme anzusehen, — und wir müssen Helferich durchaus beistimmen, der in der neuesten Auflage seines Atlas und Grundriss der Fracturen und Luxationen S. 275 verlangt, dass die Einrichtung mit Hülfe des Schnittes erzwungen werden soll. Ich glaube nicht fehlzugehen, wenn ich annehme, dass die Repositionshindernisse, die zur Exstirpation zwangen, einer besseren Einsicht und Technik keinen dauernden Widerstand entgegen zu stellen im Stande sein werden. Repositionshindernisse haben ja auch in den Fällen, wo die Reposition gelang, bestanden, v. Bergmann störte beim Reponiren ein Bandriss, er kerbte ihn ein, und die Reposition gelang. Schlatter gelang die Reposition der complicirten Luxation. Als er eine uncomplicirte blutig zu reponiren versuchte, fand er den Kopf so zwischen nicht abzuhebenden Sehnen eingeklemmt, dass die Reposition misslang. Schlatter, dem wir eine genaue Kenntniss der verhältnissmässig günstigen Ernährungsbedingungen des Talus verdanken, exstirpirte den Talus, nicht weil er Gangrän fürchtete, sondern weil er ihn nicht zurückbekam. Ich habe einem so schwierigen Falle nicht gegenübergestanden, gestützt auf einen einzigen Fall kann ich mich auch nicht als Kritiker aufwerfen, dennoch aber sagt Schlatter selbst, dass der eingeklemmte Kopf das Hinderniss bildete. Warum schlug er ihn nicht ab und reponirte den Rest? die Funktion des Fusses wäre doch besser gewesen als nach der Totalexstirpation des Talus, vielleicht hätte er auch die Sehnen durchschneiden und nachher nähen können. Leider sind dieses die einzigen Fälle, die einen Hinweis geben, worin das Repositionshinderniss bestanden hat, und nur durch genaue Angaben in dieser Richtung kann die Technik der blutigen Reposition gefördert, die Exstirpation vermieden werden. In den von Gärtner, Seiler und Baumgarten mitgetheilten Fällen ist nicht die Rede von irgend welchen Repositionsschwierigkeiten, auch in meinem Fall gelang die Reposition unschwer, aber doch erst nach Einkerbung der noch erhaltenen Kapseltheile und forcirter Ueberhebelung des Caput tali auf das Os scaphoideum mit dem Elevatorium. Gross (Inaugural-Dissertation, Strassburg 1894) hat 42 Fälle aus der Litteratur zusammengestellt und darunter sechs gefunden, die exspectativ behandelt wurden, d. h. der Talus wurde in seiner pathologischen Lage belassen. 5 Fälle gaben ein relativ gutes Resultat, einer endigte mit völliger Gebrauchsunfähigkeit. Dass es im Lichte der neueren Erfahrungen ein Fehler ist, den Talus in pathologischer Stellung zurückzulassen, braucht nicht erst bewiesen zu werden, ist der Talus aber erst mal in falscher Stellung eingewachsen, so bleibt augenscheinlich nichts anderes übrig, als ihn zu exstirpiren, Schlatter und Gross haben mit bestem Erfolg die Exstirpation ausgeführt, letzterem gelang es erst nach Abmeisselung des Malleolus ext. Bei den complicirten Verhältnissen der Talusluxation überhaupt ist an eine blutige Reposition einer veralteten Talusluxation nicht zu denken. — Aber auch nur für diese dürfte die Exstirpation das Normalverfahren sein, für die frische Luxation ist, falls die Reposition nicht gelingt, die blutige das Normalverfahren. Es erscheint wünschenswerth, einschlägige Fälle, ob gelungen oder misslungen, stets mit genauer Angabe

der eventuellen Hindernisse und der Einrichtungsmanöver im Detail zu veröffentlichen. Nur so wird es gelingen, die bis jetzt noch erschreckend grosse Zahl der Exstirpationen, die immer eine funktionelle Schädigung bedeuten (Ankylose, mangelhafte Beweglichkeit) — einzuschränken und die bisher noch so geringe Anzahl von gelungenen Repositionen von einem Schnitte aus zu vermehren. Aus diesem Grunde habe ich geglaubt, vorstehende casuistische Mittheilung veröffentlichen zu sollen. Was nun den Luxationsmechanismus anlangt, so finden wir die verschiedenen Theorien darüber im Lehrbuch der Fracturen und Luxationen von Hoffa 1896 ausgiebig erörtert. In meinem Fall würde die oben erwähnte Querfissur kurz vor der Gelenkfläche des Talus mit dem Os naviculare, die an der lateralen Seite mehr klafft, für eine forcirte Plantarflexion, bei gleichzeitiger Adduction sprechen. — Vorbedingung bei blutiger Reponirung eines Talus ist, wie auch bei jeder anderen Operation, aseptische Schule des Operateurs, denn die zur Exstirpation und sogar zur Amputation gekommenen Fälle sind nur auf Infection und nicht auf Gefässzerreissung und mangelhafte Ernährung zurückzuführen, und das Vertrauen auf Tamponade kann beim complicirten Bau des Fussgelenkes leicht getäuscht werden. Also ein genügend langer Schnitt über den pronirenden Theil des luxirten Talus giebt uns nach medialer, resp. lateraler Verziehung der Weichtheile ein Bild von den zerstörten Bändern, und diese Zerstörung kann eine relativ grosse sein, ohne dass der Talus darunter leidet, daher also Reponirung desselben mit Hülfe eines Elevatoriums als Hebel bei gleichzeitiger Extension und Plantar- und darauffolgender Dorsalflexion und Adduction des Fusses. Gelingt die Reposition nicht, Wegräumen der Hindernisse mit Messer oder Meissel — Aseptik und frühzeitige Massage müssen den Erfolg sichern.

IX.

Besprechungen.

1.

Kurz gefasstes Lehrbuch der Nachbehandlung von Verletzungen, nebst einer Anleitung zur Begutachtung von Unfallfolgen. Von Dr. Gg. Müller. Berlin, O. Enslin. 1898.

Das kleine Lehrbuch, durch 32 Illustrationen bereichert, ist mit grosser Sachkenntniss verfasst. Reich an guten Einzelbeobachtungen wird es den Aerzten, welche sich der Behandlung und Begutachtung von Verletzten widmen müssen, sehr nützlich sein. Helferich.

2.

Medical and surgical report of the Presbyterian Hospital in the city of New-York. Vol. III. 1898.

Der vorliegende dritte Band der Arbeiten und Berichte aus dem Presbyterian Hospital schliesst sich würdig seinen beiden Vorgängern an. Er enthält auf 414 Seiten eine Anzahl bemerkenswerther Abhandlungen aus verschiedenen Gebieten der Chirurgie und inneren Medizin. In letzterer Hinsicht sind namentlich Arbeiten zur Bakteriologie des Blutes in Krankheitszuständen, über Malaria, über Typhus von Interesse, welche durch gute Illustrationen bereichert sind. In chirurgischer Hinsicht sind die folgenden Aufsätze erwähnenswerth:

Briddon, zur Chirurgie des Nierenbeckens,
Briddon, Operationen an der Gallenblase und den Gallengängen,
Eliot, drei ungewöhnliche Fälle von Appendicitis,
Briddon, intermusculäre Operationen bei Appendicitis,
Schultze, 27 Fälle von Pneumonie nach Inhalation von Aether und Chloroform,
Sanford, zwei Fälle von Darmresection,
Berkeley, angeborener Tumor des harten Gaumens,
Mc. Cosh, operative Behandlung der Epilepsie, mit einem Bericht über 14 Fälle,
Tuttle, einige Fälle von Pancreasblutung, Pancreatitis mit Fettnekrose und retroperitonealer Eiterung. Helferich.

3.

J. Bland Sutton and Arthur E. Giles, The diseases of women. London, the Rebman publ. Co., 1897.

Das vorliegende Handbuch der Gynäkologie ist von den Verfassern für Studirende und Aerzte geschrieben. Das Buch ist durch die kurze Darstellung einfacher, erprobter Methoden, durch viele theils schematische, theils naturgetreue Abbildungen (115 Textbilder) ausgezeichnet.

Helferich.

4.

Grundriss der gynäkologischen Operationen. Von Hofmeier. 3. Auflage. Preis 12 Mark. Leipzig u. Wien, Franz Deuticke. 1898.

Ein Lehrbuch aus der Feder eines Berufenen, in jeder Hinsicht ausgezeichnet durch klare Darstellung, Hervorhebung des Erprobten und Wichtigen, Berücksichtigung des praktischen Standpunktes und durch reichliche (153) Illustrationen. Helferich.

5.

La thérapeutique des Empyèmes. Von E. Cestan. Paris, G. Steinheil. 1898.

Interessante Monographie über das Empyem in durchaus modernen Sinne, auf Grund genauer Kenntniss der gesammten, besonders der französischen Litteratur. Die frischen und chronischen Empyeme sind bezüglich ihrer Entstehung und Behandlung, sowie betreffs der Indicationen gesondert bearbeitet. Das Buch ist für deutsche Chirurgen von hohem Interesse. Helferich.

6.

Das menschliche Gehörorgan in 8 topographischen Bildern mit erläuterndem Texte. Von Gustav Brühl. München, Verlag von J. F. Lehmann.

Die Bilder sind in 3facher Vergrösserung angefertigt und wohl geeignet, eine Vorstellung von den Aufbau des menschlichen Gehörganges zu geben und topographisch wichtige Verhältnisse zur Anschauung zu bringen. Auch für den Erfahrenen sind die Bilder zur raschen Orientirung nützlich. Bei der auf einer nebenstehenden Tafel verzeichneten Erklärung ist die neue anatomische Nomenclatur berücksichtigt.

Helferich.

7.

Anomalies and Curiosities of medicine. Von G. Gould und W. Pyle. London, the Rebman publ. Co., 1897.

Das Buch enthält auf 914 Seiten, welche durch 295 Illustrationen und 12 Tafeln geschmückt sind, eine Sammlung der seltenen und ausser-

gewöhnlichen Fälle, welche die Verfasser mit grossem Fleisse, unter Benutzung der gesammten Litteratur zusammenstellen konnten. Der enorme Stoff ist in folgende 18 Kapitel eingetheilt: Genetic anomalies, prenatal an., obstetric an., prolificity, major terata, minor terata, an. of stature, size and development, longevity, physiologic and functional anomalies, surgical an. of the head and neck, of the extremities, of the thorax and abdomen, of the genitourinary system, miscellaneous surgical anomalies, anomalous types and instances of disease, anomalous skin-diseases, anomalous nervous and mental diseases, historic epidemics.

Obgleich das Buch auf den ersten Blick keinen streng wissenschaftlichen Eindruck macht, ist es doch für jeden Mediciner von hohem Interesse wegen der übersichtlichen Zusammenstellung der ungewöhnlichen Beobachtungen. Man findet Abbildungen der Siamesischen Zwillinge und ähnlicher Existenzen, Abbildungen eines Kaiserschnittes in Uganda und der dabei benutzten Instrumente, Riesenkinder durch Fettsucht, Hirnverletzungen, Hernien, Elephantiasis u. s. w. — kurz eine Fülle von Material für das Selbststudium oder für gelegentliche Demonstration.

Helferich.

X.

Erfahrungen über Gastroenterostomie.

Von

Dr. O. Kappeler,

Oberarzt des städtischen Krankenhauses in Konstanz.

(Mit 9 Abbildungen.)

Dem Beispiele einer Anzahl von Chirurgen folgend, gebe ich in folgender Auseinandersetzung eine Zusammenstellung sämmtlicher Gastroenterostomien, die in den Jahren 1887 bis 1898 von mir gemacht wurden.

Zu dieser Zusammenstellung veranlasste mich einerseits das Bedürfniss, zu erfahren, was für die Kranken durch die Operation erreicht und geleistet wurde, andererseits der Wunsch, eine Modification der Operationsmethode mitzutheilen, die in dem Bestreben, Misserfolge durch mangelhafte Funktion der Fistel zu vermeiden, gesucht und gefunden wurde.

Wenn auch die Mortalitätsziffer meiner Statistik keine ungünstige ist und nicht aus dem Rahmen bisher publicirter, grösserer Einzelstatistiken herausgeht, so will ich doch kurz meinen Standpunkt zur Indication der Gastroenterostomie bei Carcinom auseinandersetzen, da ja ceteris paribus die Mortalität der Gastroenterostomie wesentlich davon abhängt, wie sich der Operateur zu dieser Indication stellt.

Wird nämlich in jedem Fall, wo eine Magenresection noch möglich ist, diese gemacht, und zwar ohne Rücksicht auf schon vorhandene Metastasen und die Möglichkeit der vollständigen Entfernung dieser, so wird bei dieser Indicationsstellung die Prognose für die Gastroenterostomie eine wesentlich schlechtere sein, als wenn schon Carcinome von einer gewissen Grösse oder solche mit secundären Knoten im Netz, im Mesenterium und in den Retroperitonealdrüsen ohne weiteres der Gastroenterostomie anheimfallen. Nach meinen persönlichen Erfahrungen über Magenresection bei Magencarcinom ist die Erholung der Kranken nach einer Entfernung der Magengeschwulst, auch unter diesen erschwerten Verhältnissen, eine vollständigere und anhaltendere, als nach der Gastroenterostomie, so dass

ich stets die Resection vorziehe, wenn der Magentumor überhaupt entfernt werden kann, und die Kräfte des Kranken eine solche noch gestatten.

Zu einer Frühoperation des Magencarcinoms, von der ich früher auch geträumt hatte, werden wir wohl nur in seltenen Ausnahmsfällen kommen, da wir leider die Beobachtung machen müssen, dass ein erklecklicher Theil von Kranken mit nicht mehr exstirpirbarem Magencarcinom die ersten Anfänge ihres Leidens nicht länger als ein halbes Jahr zurückdatiren (so von meinen 31 Kranken 12), sei es, dass sie sich schlecht beobachten, sei es, dass oft die Sym-

Gastroenterostomie wegen Ulcus

Nr.	Name, Datum der Operation	Alter, Geschlecht	Diagnose	Dauer der Krankheit	Methode der Operation	Heilungsverlauf
1	Munz, Jakob. 21. August 1893.	m. 60 J.	Ulcus pylori.	4 Jahre.	Gastroenterostomia retrocolica (v. Hacker).	Glatt.
2	Traber, Josef. 7. Januar 1895.	m. 50 J.	Ulcus ventriculi.	3 Jahre.	Gastroenterostomia retrocolica (v. Hacker).	—
3	Perron, Jakob. 3. October 1895.	m. 52 J.	Ulcus ventriculi.	2 Jahre.	Gastroenterostomia retrocolica mit Aufhängen des abführenden Schenkels.	Glatt.
4	Trunz, Christ. 7. August 1896.	m. 41 J.	Ulcus ventriculi.	11 Jahre.	Gastroenterostomia antecolica nach Wölfler mit horizontalem Aufhängen beider Schenkel.	Glatt.
5	Muschani, Xaver. 30. März 1897.	m. 49 J.	Ulcus rotundum.	5 Jahre.	Gastroenterostomia antecolica mit Aufhäng. beid. Schenkel.	—
6	Schmidt, Alb. 21. März 1898.	m. 42 J.	Ulcus rotundum.	21 Jahre.	Gastroenterostomia retrocolica mit Aufhäng. beid. Schenkel.	Am Tage per operat. Uebelkeit und Brechreiz.
7	Benzinger, Rudolf. 12. Apr. 1898.	m. 37 J.	Ulcus rotundum.	—	Gastroenterostomia retrocolica mit Aufhäng. beid. Schenkel.	8 Tage nach der Operation, nachdem der Kranke schon Fleisch genossen, während 3 Tagen Symptome, die auf Undurchgängigkeit der Fistel schliessen lassen, Brechreiz, Brechen, stark gefüllter Magen, auf regelmässige Spülungen rasche u. bleibende Besserung.
8	Neuwyler, Emilie. 7. Juli 1898.	w. 30 J.	Ectasie-Enteroptose.	3 Jahre.	Gastroenterostomia retrocolica mit Aufhäng. beid. Schenkel.	Ganz glatt, 1 maliges Spülen.

ptome in That und Wirklichkeit sehr geringfügiger Natur sind. Wir werden uns daher in der grossen Mehrzahl der Fälle beim Carcinom damit begnügen müssen, durch unsere operativen Eingriffe — durch Resection für eine längere, durch die Gastroenterostomie für eine kürzere Spanne Zeit — den Patienten Beseitigung oder Linderung der belästigstenden Symptome zu bringen. Beim Ulcus und verwandten Zuständen dagegen, — das beweisen auch meine Beobachtungen — können wir schwer leidenden und einem unheilbaren Siechthum verfallenen Kranken durch die Gastroenterostomie ihre frühere volle Gesundheit und Leistungsfähigkeit wiedergeben.

nd verwandten Zuständen.

Ausgang der Operation	Späterer Verlauf	Enderfolg	Bemerkungen
Operativer Erfolg.	Ohne jegliche Magenbeschwerden.	† 5 Wochen post operationem an Bronchiectasie und Lungengangrän.	—
; nach viermal 24 Stunden an Collaps.	—	—	Grosses Ulcus am Pylorus mit Stenose des letzteren, Magendilatation, braun atrophischer Herzmuskel. Atherom der Coronararterien.
Operativer Erfolg.	Beseitigung der Magensymptome.	† 32 Tage per oper. an Bronchiectasie und Lungengangrän.	Grosses Ulcus pylori, Verengerung derletzteren. Fistel funktionirt gut.
Operativer Erfolg.	Rasche Erholung u. Gewichtszunahme. Entlassung am 6. September 1896.	War seither blühend, gesund u. arbeitsfähig; er versieht heute noch den Dienst als Maschinenschlosser.	—
· nach 9 Tagen an Magenblutung und Collaps.	—	—	Ulcus pylori. Fistel funktionirt gut.
Operativer Erfolg.	Die Magensymptome verschwinden spurlos.	Ist seither gesund u. arbeitsfähig.	—
Operativer Erfolg.	Pat. erholt sich nach dem Zwischenfall rasch, nimmt an Kräften und Gewicht zu.	Seither ohne Magenbeschwerden u. vollauf arbeitsfähig.	—
Operativer Erfolg.	—	Vollständige Genesung.	—

Gastroenterostomien

Nr.	Name, Datum der Operation	Alter, Geschlecht	Diagnose	Dauer der Krankheit	Methode der Operation	Heilungsverlauf
1	Fenneberg, Bertha. 16. Februar 1887.	w. 30 J.	Carcinoma pylori.	2 Jahre.	Gastroenterostomia antecolica (Wölfler).	2 Tage glatt, dann Brechen und Diarrhoe Localer Meteorismus des comprimirten Colon transversum.
2	Leumann, J. Georg. 9. Juli 1889.	m. 56 J.	Carcinoma pylori.	2 Jahre.	Gastroenterostomia antecolica (Wölfler).	Glatt und fieberfrei.
3	Hengärtner, Antonie. 21. Aug. 1890.	w. 46 J.	Carcinoma pylori.	1/2 Jahr.	Castroenterostomia antecolica (Wölfler).	3 Tage gut, dann Zeichen der Unwegsamkeit der Fistel. Relaparotomie und Anastomosenbildung zwischen den beiden Schenkeln der angenähten Schlinge.
4	Hausmann, Maria. 8. Dec. 1893.	w. 56 J.	Carcinoma pylori.	6 Woch.	Gastroenterostomia antecolica (Wölfler).	6 Tage lang gutes Befinden, dann peritonitische Symptome.
5	Vogel, Catharina. 4. Mai 1892.	w. 58 J.	Carcinoma pylori.	3/4 Jahr.	Gastroenterostomia antecolica (Wölfler).	3 Tage nach der Operation Spülung wegen Meteorismus u. Magendruck, sonst glatter Verlauf.
6	Germann, Gottfried. 15. Febr. 1893.	m. 65 J,	Carcinoma pylori.	1/2 Jahr.	Gastroenterostomia antecolica (Wölfler).	3 Tage lang guter Verlauf, dann pneumonische Erscheinungen.
7	Nussberger, Lisette. 22. Juli 1893.	w. 31 J.	Carcinoma pylori.	3 Jahre.	Gastroenterostomia antecolica (Wölfler).	Ganz glatter Verlauf.
8	Kunz, Johannes. 18. Aug. 1893.	m. 59 J.	Carcinoma pylori	4 Mon.	Gastroenterostomia antecolica (Wölfler).	2 Tage lang gut, dann Peritonitis.
9	Hugentobler, Susanna. 7. Aug. 1893.	w. 42 J.	Carcinoma pylori.	3 Mon.	Gastroenterostomia retrocolica (v. Hacker).	In Bezug auf die Fistel glatter Verlauf, Fieber und Delirien.
10	Keller, Johannes. 21. Juni 1894.	m. 29 J.	Carcinoma pylori et oment.	1/2 Jahr.	Gastroenterostomia retrocolica (v. Hacker).	Ganz glatter Verlauf.
11	Gamper, Ulrich. 26. Juni 1896.	m. 60 1/2 J.	Carcinoma pylori.	14 Woch.	Gastroenterostomia retrocolica (v. Hacker).	Heilung durch eine Bronchitis (Aetherbronchitis) in den ersten Tagen gestört, später glatt.

wegen Carcinom.

Ausgang der Operation	Späterer Verlauf	Enderfolg	Bemerkungen
† 11 Tage p. operat.	—	—	Compression des Colon transversum durch die angenähten Dünndarmschlinge.
Operativer Erfolg. Entlassung am 30. Februar 1887.	Erholt sich sehr, nimmt an Gewicht zu und kann seinem Beruf wieder vorstehen.	† 1 Jahr post operat. Obduction bestätigt die Diagnose des Carcinoms.	—
† 8 Tage p. operat. an Collaps nach der 2. Operation.	—	—	—
† 8 Tage p. operat. an Nahtlückenperitonitis.	—	—	—
Operativer Erfolg. Entlassen am 18. Mai 1892.	† 4 Wochen später unter Ileuserscheinungen zu Hause.	—	—
† 4 Tage nach der Operation.	—	—	Bronchiectasie und glatte Pneumonie.
Operativer Erfolg. Entlassen am 8. Aug. 1893.	† 7 Wochen später an Metastasen des Carcinoms im Darm und Rectumstenose.	—	—
† nach 3 Tagen an Peritonitis durch Perforation des Carcinomgrundes.	—	—	Perforation des Carcinomgrundes.
† nach 9 Tagen an carcinöser Pfortaderthrombose.	—	—	—
Operativer Erfolg. Entlassen am 10. Juli 1894.	Lebt noch ½ Jahr.	—	—
Operativer Erfolg. Entlassen am 23. Juli 1894.	Aufhören aller Magensymptome. Arbeitsfähig.	† 8 Monate post operationem.	—

Nr.	Name, Datum der Operation	Alter, Geschlecht	Diagnose	Dauer der Krankheit	Methode der Operation	Heilungsverfahren
12	Bühler, Aloys. 21. Juli 1894.	m. 55 J.	Carcinoma pylori.	1/2 Jahr.	Gastroenterostomia retrocolica (v. Hacker).	Ganz glatt.
13	Wohnlich, Johannes. 21. Mai 1894.	m. 50 J.	Carcinoma pylori.	1 Jahr.	Gastroenterostomia retrocolica (v. Hacker).	In den ersten Tage Magenschmerz, Druck u Brechreiz, deshalb mehr maliges Spülen.
14	Hinder, Pancraz. 24. Juli 1894	m. 48 J.	Carcinoma pylori.	3/4 Jahr.	Gastroenterostomia retrocolica (v. Hacker).	Ganz glatter Verlauf.
15	Herzog, Sales. 7. Febr. 1895.	m. 56 J.	Carcinoma pylori.	3 Jahre.	Gastroenterostomia retrocolica (v. Hacker).	Schon am 2. Tag Darmcirculationsstörungen.
16	H., Albert. 18. März 1895.	m. 52 J.	Carcinoma pylori.	3/4 Jahr.	Gastroenterostomia antecolica mit Aufhängen beider Schenkel.	Glatter Verlauf.
17	Müller, Anton. 20. Mai 1895.	m. 46 J.	Carcinoma pylori.	Mehrere Jahre.	Gastroenterostomia retrocolica mit Aufhängen beider Schenkel.	Ganz glatt bis zum 24 Mai, dann Auftreten von Pneumonie.
18	Keller, Elise. 2. Febr. 1896.	w. 47 J.	Carcinoma pylori.	1 Jahr.	Gastroenterostomia antecolica mit Aufhängen beider Schenkel.	Glatt und afebril.
19	Müller, Jakob. 7. Aug. 1895.	m. 56 J.	Carcinoma pylori (Recidiv nach Resection).	22 Mon.	Gastroenterostomia antecolica mit Aufhängen beider Schenkel.	Langsamer Erfolg.
20	Zimmermann, Johann. 9. März 1896.	m. 58 J.	Carcinoma pylori.	2 Jahr.	Gastroenterostomia retrocolica mit Aufhängen beider Schenkel.	Glatt und fieberfrei.
21	Barell, Friedrich. 12. März 1896.	m. 53 J.	Carcinoma pylori.	8 Jahre.	Gastroenterostomia antecolica mit Aufhängen beider Schenkel.	Die Fistel funktioni gut, aber Patient erbo sich nicht, im Spülwass immer mehr oder wenig Blut.
22	Gehweiler, Therese. 14. März 1896.	w. 44 J.	Carcinoma pylori.	3 Jahre.	Gastroenterostomia antecolica mit Aufhängen beider Schenkel.	Ganz glatter Verlauf
23	Meister, Anna. 14. April 1896.	w. 41 J.	Carcinoma pylori.	1 Jahr.	Gastroenterostomia antecolica mit Aufhängen beider Schenkel.	Nur am 1. Tage Br chen (Chloroformwir kung), sonst fieberfrei glatter Verlauf.

Ausgang der Operation	Späterer Verlauf	Enderfolg	Bemerkungen
Operativer Erfolg. Entlassung am 10. August 1894.	Die Magensymptome verschwinden, und Pat. wird wieder arbeitsfähig.	† 3/4 Jahr post oper. marastisch.	—
Operativer Erfolg. Entlassung am 16. Juni 1894.	Rasche Erholung u. Gewichtszunahme, arbeitet wieder.	† 1/2 Jahr später. Näheres nicht bekannt.	—
Operativer Erfolg. Entlassung am 17. September 1894.	Wird wieder arbeitsfähig. Nach 1/2 Jahr wieder Magenbeschwerden.	† 7 Monate post oper. an Suicidium.	—
am 20. Febr. 1898 a Unwegsamkeit der istel und Inanition.	—	—	Die beiden Schenkel der angenähten Schlinge laufen unter spitzen Winkel nach links u. unten, der zuführende prall gefüllt, der abführende leer.
Operativer Erfolg. Entlassung am 6. April 1895.	Die Magensymptome verschwinden.	Lebt noch 2 Monate.	—
† am 31. Mai 1895 an Bronchopneumonie.	—	—	—
Operativer Erfolg. Entlassung am 4. September 1896.	Liess sich nicht in Erfahrung bringen.	† Ende April 1896.	—
Operativer Erfolg. Entlassung am 23. September 1896.	Erholt sich langsam, bleibt anämisch und appetitlos.	† am 10. November zu Hause.	—
Operativer Erfolg. Entlassung am 30. März 1896.	Die Magensymptome verschwinden, wird wieder arbeitsfähig.	† März 1897 zu Hause.	—
† am 22. März 1896 an Magenblutung u. Collaps.	—	—	—
Operativer Erfolg. Entlassung am 11. April 1896.	Erholt sich rasch u. vollständig und nimmt an Körpergewicht zu, wird wieder vollständig arbeitsfähig.	Lebt noch Frühjahr 1898 und ist immer noch in Stellung als Köchin.	Die lange Lebensdauer macht die Diagnose auf Carcinom zweifelhaft. Vielleicht Sarkom?
Operativer Erfolg. Entlassung am 28. Mai 1896.	Die Magensymptome verschwinden, aber der Kräftezustand bleibt schlecht.	† 6 Wochen später, marastisch.	—

Nr.	Name, Datum der Operation	Alter, Geschlecht	Diagnose	Dauer der Krankheit	Methode der Operation	Heilungsverfahren
24	Ammann, Anna. 21. Mai 1896.	w. 61 J.	Recidiv eines Carcinoma pylori.	½ Jahr.	Gastroenterostomia antecolica mit Aufhängen beider Schenkel.	Die Fistel funktionirt nicht, Magen stets gefüllt, trotz regelmässigen Spülens.
25	Bosch, Johannes. 27. Juni 1896.	m. 58 J.	Carcinoma pylori.	2 Jahre.	Gastroenterostomia retrocolica mit Aufhängen beider Schenkel.	Mit Ausnahme von etwas Bronchitis (Aetherwirkung) glatter Verlauf.
26	Gorber, Bernhard. 3. Sept. 1896.	m. 45 J.	Carcinoma pylori.	¾ Jahr.	Gastroenterostomia retrocolica.	Ungestörter Verlauf.
27	Graf, Balbine. 29. März 1897.	w. 55 J.	Carcinoma pylori.	¼ Jahr.	Gastroenterostomia antecolica mit Aufhängen beider Schenkel.	Glatter Verlauf.
28	Spiri, Paul. 22 Dec. 1897.	m. 42 J.	Carcinoma pylori	Mehrere Jahre.	Gastroenterostomia retrocolica mit Aufhängen des abführenden Schenkels.	Glatter Verlauf, mit Ausnahme des Auseinanderweichens der Wundränder.
29	Rebstein, Victoria. 31. Dec. 1897.	w. 58 J.	Carcinoma pylori.	½ Jahr.	Gastroenterostomia retrocolica mit Aufhängen beider Schenkel.	Ganz glatter Verlauf.
30	Wallner, Robert. 14. Apr. 1898.	m. 69 J.	Carcinoma pylori.	¼ Jahr.	Gastroenterostomia retrocolica mit Aufhängen beider Schenkel.	Vom Tage der Operation an verschwinden alle Symptome.
31	Haas, Josef. 2. Juli 1898.	m. 48 J.	Carcinoma pylori.	¾ Jahr.	Gastroenterostomia retrocolica mit Aufhängen beider Schenkel.	Ganz glatt.

Die Gesammtzahl der Operationen beträgt 39. Davon starben innerhalb der ersten 30 Tage 12 Fälle. Die Mortalität beträgt somit 30,76 Proc. Geheilt sind 27 Fälle, somit 69,23 Proc. Wegen Ulcus ventriculi und verwandten Zuständen wurde achtmal operirt. Einer der Kranken ging viermal 24 Stunden nach der Operation bei gut funktionirender Fistel an Collaps zu Grunde. Die Obduction ergab neben beträchtlicher Magendilatation, braune Atrophie des Herzmuskels und Atherom der Coronararterien, ein zweiter erlag 9 Tage nach der Operation einer Magenblutung, die übrigen sind geheilt, doch starben zwei davon 4 u. 5 Wochen nach der Operation; die Obduction ergab Bronchiectasie und Lungengangrän. Ein Zu-

Ausgang der Operation	Späterer Verlauf	Enderfolg	Bemerkungen
† an Spornbildung und Collaps.	—	—	Vor 3 Jahren wurde an der gleichen Kranken von mir die Resectio pylori gemacht, und Patientin war 2½ Jahr ganz gesund.
Operativer Erfolg. Entlassung am 18. Juli 1896.	Erholt sich vollständig und wird arbeitsfähig.	† Januar 1897.	—
Operativer Erfolg. Entlassung am 24. September 1896.	Die Magenbeschwerden verschwinden, aber der Tumor vergrössert sich rasch.	† 2½ Monate nach der Entlassung.	—
Operativer Erfolg. Entlassung am 8. Mai 1897.	Brechen u. Schmerzen verschwinden.	† nach ¼ Jahr zu Hause.	—
Operativer Erfolg. Entlassung am 7. Februar 1898.	Erholt sich, doch bleibt der Magen sehr empfindlich.	Lebt noch Juli 1898.	—
Operativer Erfolg. Entlassung am 14. Januar 1898.	Erholt sich rasch und vollständig.	Lebt noch Juli 1898.	—
Operativer Erfolg. Entlassung am 3. Juni 1898.	Rasche Erholung, wird wieder arbeitsfähig, ist Ende Juli noch als Schuhmacher thätig.	Lebt noch Juli 1898.	—
Operativer Erfolg.	Das Erbrechen und die übrigen Magensymptome verschwinden.	Lebt noch Mitte Sept. 1898.	—

sammenhang zwischen der Todesursache und der Operation könnte darin gefunden werden, dass das kurze Krankenlager nach der Operation die schon vorher bestandene Bronchiectasie verschlimmerte. Die vier übrigen Kranken sind seit der Operation gesund und arbeitsfähig.

31 mal gab Carcinom des Magens die Indication zur Operation. Von diesen 31 Kranken starben innerhalb der ersten 30 Tage zehn, und zwar 2 Kranke an Peritonitis, die Ursache derselben war in einem Falle die nachträgliche Perforation des Carcinomgrundes, im anderen eine Nahtlücke, die dadurch zu Stande kam, dass im Bereich der krebsigen Infiltration genäht werden musste, in der die von

Krebsjauche überschwemmte Naht nicht hielt; ein Kranker starb an carcinöser Pfortaderthrombose; einer, schon vorher sehr geschwächt, an subacuter Magenblutung und Collaps, zwei an Bronchopneumonien und vier an Darmcirculationsstörungen, die durch die Operation bedingt waren, und zwar handelte es sich einmal um Compression des Colon transversum durch die angenähte Darmschlinge und viceversa, dreimal um Spornbildung, von denen bei einem noch nachträglich die Braun'sche Anastomosenoperation zwischen den beiden Schenkeln der angenähten Schlinge vorgenommen wurde; es überstand der vorher schon geschwächte Kranke diese zweite Operation nur kurze Zeit, er starb an Collaps.

Von sämmtlichen 27 gut verlaufenen Operationen verliefen ganz glatt und ohne Complicationen 19.

Ein Kranker hatte nur am Operationstag Erbrechen, was offenbar auf Rechnung der Narkose zu schreiben ist. Zwei Kranke hatten nur am Tage nach der Operation Brechreiz und Erbrechen, welche Symptome auf einmalige Spülung und Entleerung stark gallenhaltigen Mageninhalts sistirten. Ein Kranker bekam erst 3 Tage nach der Operation Uebelkeiten und Erbrechen, diese Symptome dauerten 3 Tage lang an und wurden durch mehrmalige Spülungen bleibend beseitigt; ein Kranker endlich, der schon vom 4. Tage an feste Nahtung, Fleisch, Zwieback, zu sich genommen und gut vertragen hatte, zeigte 4 Tage später, also 8 Tage nach der Operation, Zeichen von Unwegsamkeit der Fistel: Uebelkeit, Erbrechen, Magendruck, Obstipation und Füllung des Magens mit Galle haltiger Flüssigkeit. Erst nach einigen Tagen und mehrmaligen Spülungen des Magens, innerhalb 24 Stunden, verschwanden diese eigenthümlich spät auftretenden Krankheitserscheinungen spurlos, und Patient blieb seither gesund. Einmal trat in den ersten 3 Tagen nach der Operation ziemlich heftige Bronchitis mit leichter Fiebersteigerung bis auf 38,4° auf, die möglicherweise von der längeren Aethernarkose abhängig war. Einmal bei einem Fall, der im übrigen ganz glatt verlief, und wo wir im allzugrossen Vertrauen auf sehr starkes Formalincatgut die Fasciennaht mit diesem Catgut gemacht hatten — die Hautseidennaht wurde am 6. Tage entfernt und Primaheilung der Wunde constatirt —, brach die anscheinend festverklebte Wunde am 8. Tage wieder auf, die Wundränder klafften, und in der Tiefe der Wunde sah man unbedecktes Netz, so dass wir gezwungen waren, eine Secundärnaht anzulegen. Ein Theil der Wunde heilte infolge dessen durch Granulation, allein weitere Complicationen stellten sich nicht ein. Doch haben wir seither die Fasciennaht nie mehr mit Catgut gemacht.

Von den zwölf mit Tod abgegangenen Kranken hatten vier niemals Erbrechen, die Fistel funktionirte bis zum Tode gut, und bei der Obduction fanden sich beide Schenkel der angenähten Schlinge wegsam. Einmal bestand neben Erbrechen auch Diarrhöe und es fand sich bei der Obduction Compression des Colon transversum, das hinwiederum wohl auch seinerseits in der angenähten Schlinge Circulationsstörungen bewirkte.

Auffallenderweise hatte nur einer der zwei an Perforationsperitonitis gestorbenen Kranken am Tage nach der Operation Erbrechen bluthaltiger Flüssigkeit, das auf einmalige Spülung nicht wiederkehrte.

Ein Kranker, der an Magenblutung zu Grunde ging, hatte mehrfach Blutbrechen und ein zweiter Kranker, der ebenfalls bei jeder Spülung blutige Flüssigkeit im Magen hatte und an Collaps infolge dieser mehr subacuten Blutung aus dem ulcerirten Carcinom zu Grunde ging, klagte nur über Magendruck, während er niemals erbrach.

Bei 3 Kranken war die Unwegsamkeit der Fistel schon während des Lebens zu constatiren, sämmtliche Kranke litten an Aufstossen und Erbrechen, der Magen war immer angefüllt mit einer gelbbraunen, zuweilen fäcal riechenden Flüssigkeit. Die Relaparotomie konnte nur einmal gemacht werden und stellte die Darmcirculation wieder her, aber der Kranke, schon vorher geschwächt, starb an Collaps; ein zweites Mal wurde der erneute Eingriff verweigert, und bei der dritten Kranken machte die schon vor der ersten Operation bestehende, grosse Schwäche einen solchen geradezu unmöglich.

In Bezug auf die Dauererfolge ist, wie folgt, zu bemerken:

A. Bei Ulcus.

Von den sechs geheilten Fällen starb

1 Kranker 32 Tage nach der Operation an Bronchiectasie und Lungengangrän; ein zweiter Kranker 5 Wochen nach der Operation an Bronchopneumonie und Lungengangrän,

4 leben und fühlen sich ganz gesund.

1 Kranker 2 Jahre nach der Operation,
1 " 4 Monate nach der Operation,
1 " 3 " " " "
1 " 2 " " " "

B. Bei Carcinom.

Von den 21 geheilten Kranken starben:

1 Kranker	nach	1 Monat
2 Kranke	"	1½ Monaten
1 Kranker	"	2 "
2 Kranke	"	2½ "
2 "	"	3 "
3 "	"	6 "
1 Kranker	"	7 "
1 "	"	8 "
1 "	"	9 "
2 Kranke	"	1 Jahr

16 Kranke leben noch 83 Monate, somit durchschnittlich einer 5,1 Monat.

Es lebten noch und fühlten sich wohl (Juli 1898):

1 Kranker	nach	3 Monaten
2 Kranke	"	6 "
1 Kranker	"	2¼ Jahren
1 "	"	1 Monat

Wir kommen zur Methode der Operation:

Nach der ursprünglichen Methode von Wölfler wurden operirt 8 Kranke (alle wegen Carcinom). Davon wurden drei geheilt, und fünf starben an den Folgen der Operation.

Nach der Methode von v. Hacker wurden operirt 10 Kranke (zwei wegen Ulcus, acht wegen Carcinom). Davon wurden geheilt, respective handelte es sich um operativen Erfolg, bei 7 Kranken (70 Proc.). Gestorben an den unmittelbaren Folgen der Operation sind 3 Kranke (30 Proc.), 2 davon wegen Carcinom, 1 wegen Ulcus operirt), 21 Kranke wurden nach einem besonderen Operationsverfahren, das mit Einschluss der experimentellen Prüfung alsbald des Näheren auseinander gesetzt werden soll, operirt. Von diesen 21 sind geheilt: 17, 80,9 Proc. (5 wegen Ulcus, 12 wegen Carcinom operirt) und gestorben sind 4, 19,0 Proc. (1 wegen Ulcus, 3 wegen Carcinom operirt).

Nochmals auf die Todesursachen der im Anschluss an die Operation verstorbenen Kranken zurückkommend, sind für den Operateur die Fälle am bemühendsten, die infolge von Darmcirculationsstörungen zu Grunde gingen, die durch die Operation selbst bedingt waren. Statt Hülfe durch erleichterten Abfluss des Mageninhalts in den Darm brachte die Operation eine vollständige Stockung der Magendarmcirculation

und raschen Exitus unter äusserst belästigenden Symptomen. Aus oben erwähnten 3 Beobachtungen geht hervor, dass weder die kunstgerecht ausgeführte ursprüngliche Wölfler'sche Methode, noch die Methode von Courvoisier und v. Hacker vor diesem fatalen Ereigniss schützt. Es kann hier nicht der Ort sein, auf alle die Methoden und Modificationen der Gastroenterostomia ante- und retrocolica einzugehen, die zur Beseitigung der fast von allen Operateuren beobachteten Magendarmcirculationsstörungen angegeben und ausgeführt wurden, und die neuerdings in der gediegenen Arbeit von Chlumskij (Beiträge zur klinischen Chirurgie, Bd. XX) zusammengestellt worden sind. Mir fiel bei den Obductionen der an dem fatalen Ereigniss der Unwegsamkeit des abführenden Schenkels der angenähten Schlinge Verstorbener auf, dass, wie dies schon Rockwitz (Deutsche Zeitschr. f. Chirurgie 1887, Bd. XXV) abbildet, die beiden Schenkel, der eine prall gefüllt, der andere leer, entweder parallel aneinanderliegend oder einen kleinen spitzen Winkel bildend, fast senkrecht zur grossen Curvatur nach unten liefen, während bei anderen Kranken, die an Pneumonie oder an Magenblutung und anderen Complicationen zu Grunde gingen, und wo die Magendarmfistel aufs beste funktionirte, nie Erbrechen auftrat, spontan Flatus und Stühle abgingen, die Schenkel der angenähten Schlinge, sowohl zuführender, als abführender, der grossen Curvatur in einer Längenausdehnung von 5—8 cm anlagen, also ein Stück weit parallel mit ihr verliefen und erst dann sich nach unten wandten. Diese Beobachtung brachte mich auf die Idee, dass die horizontale Aufhängung beider Schenkel der angenähten Schlinge am Magen so günstige Abflussverhältnisse der Fistel schaffe, dass damit der hinlänglich bekannte Circulus vitiosus der ausschliesslichen Füllung des zuführenden Schenkels und Regurgitation seines Inhalts in den Magen endgültig beseitigt werde. Ich stellte nun, schon im Jahre 1895, eine Anzahl Versuche an, über die ich kurz berichten will:

Die Versuche wurden so gemacht, dass bei möglichst frischen Leichen durch einen medianen Längsschnitt vom Processus ensiformis bis zum Nabel und noch etwas unter denselben, die Bauchhöhle eröffnet und in gewohnter Weise nach Aufsuchung der obersten Jejunumschlinge dieselbe circa 40 cm unter der Plica duodenojejunalis entweder vor dem Colon an die vordere Magenwand oder hinter dem Colon an die hintere Magenwand durch fortlaufende Serosa- und Mucosanähte angenäht wurde. Nun Füllung des Magens mit einer durch den Mund in den Oesophagus und bis etwas unter die Cardia eingeführten Schlundsonde und sorgfältige Beobachtung und Noti-

rung des Verhaltens der beiden Schenkel der angenähten Schlinge. Der Pylorus wurde öfter abgebunden, doch änderte dies an der Sachlage nichts, da die Füllung auch des zuführenden Schenkels immer direct vom Magen aus zu Stande kam.

Bei diesen Versuchen beobachteten wir bei der Gastroenterostomia antecolica regelmässig, dass die beiden Schenkel der angenähten Schlinge unter einem rechten Winkel zur grossen Curvatur, parallel, meist sich berührend, nach unten gegen die Lendengegend hinzogen, während bei der Gastroenterostomia retrocolica nur in einem Theil der Fälle die gleiche Stellung der Schenkel der angenähten Schlinge gefunden wurde. Bei 2 Versuchen lagen die beiden Schenkel in einer Längenausdehnung von mehreren Centimetern der Magenwand an und wandten sich erst später nach unten. Kam bei den Versuchen die erste Lage der beiden Schenkel, die sofort und vertical nach unten fallende, nicht von selbst zu Stande, so wurde sie mitunter künstlich hergestellt.

Bei einer ersten Versuchsreihe wurde die Gastroenterostomia retrocolica gemacht und eine sehr grosse Fistel angelegt. Die Nahtlinie war $6^1/_2$ cm lang. Nachdem das heraufgeschlagene Colon reponirt und durch Schütteln des Körpers die natürliche Lage der Eingeweide hergestellt war, lag der zuführende Schenkel noch 2—3 cm über die Nahtlinie hinaus der Magenwand an, während der abführende Schenkel, nach unten und links sich hinziehend, mit dem zuführenden einen spitzen Winkel bildete. Bei allen Füllungen des Magens mit Wasser füllten sich auch sofort und ziemlich gleichzeitig die beiden Schenkel der angenähten Schlinge.

Bei einer zweiten Versuchsreihe, ebenfalls Gastroenterostomia retrocolica, wurde die Fistel absichtlich kleiner gemacht, die Nahtlinie hatte nur eine Länge von 4 cm. Hier fielen die beiden Schenkel der angenähten Schlinge nach Reposition des Colon transversum und Schütteln des Bauches, senkrecht zur Magenwand, parallel und hart aneinander gepresst nach links und unten.

Bei der ersten Füllung des Magens füllt sich nur der zuführende Schenkel prall an und drückt den leerbleibenden abführenden Schenkel gegen eine nach rechts von ihm gelegene, etwas geblähte Dünndarmschlinge.

Bei der zweiten Füllung des Magens mit Wasser füllt sich wieder zuerst der zuführende Schenkel und erst 15 Secunden später unter Gurren auch der abführende Schenkel.

Bei der dritten Füllung des Magens füllt sich alsbald der zuführende Schenkel prall an, der abführende Schenkel bleibt 10 Secunden leer und füllt sich dann auch.

Vor der vierten Füllung wird das Duodenum hart unter dem Pylorus abgebunden, um das Eindringen von Flüssigkeit in den zuführenden Schenkel vom Magen aus zu verhindern. Wieder füllt sich nach Füllung des Magens der zuführende Schenkel und erst geraume Zeit nachher der abführende Schenkel.

Desgleichen bei der fünften Füllung.

Bei der sechsten Füllung wird der abführende Schenkel zwischen dem mit Flüssigkeit prallgefüllten Pylorustheil des Magens und dem ebenfalls prallgefüllten zuführenden Schenkel förmlich eingeklemmt und bleibt vollständig leer.

Zum Zwecke einer weiteren Versuchsreihe wird die Gastroenterostomia anticolica an einen anderen Cadaver gemacht. Länge der Nahtlinie 4 cm. Die beiden Schenkel der angenähten Schlinge ziehen, senkrecht zur grossen Curvatur, aneinanderliegend, über das Colon transversum nach unten.

Bei der ersten Füllung des Magens mit Wasser füllen sich beide Schenkel der angenähten Schlinge prompt und ungefähr zu gleicher Zeit, der rechtsgelegene abführende Schenkel einen Moment früher.

Bei der zweiten Füllung füllt sich zuerst der linksgelegene, zuführende Schenkel, bald nachher auch der abführende.

Bei der dritten Füllung füllt sich wieder zuerst der zuführende Schenkel und drückt den abführenden Schenkel unter Abknickung nach rechts. Erst geraume Zeit später füllt sich auch dieser.

Bei drei weiteren Füllungen des Magens füllt sich immer zuerst der zuführende Schenkel und erst einige Zeit später der abführende.

Für eine neue Versuchsreihe wird lege artis bei einem anderen Cadaver die Gastroenterostomia retrocolica gemacht. Dann wird, nachdem Magen und Darm in ihre normale Lage zurückgefallen sind, durch Aufheben des Colon transversum eine Inspection der Nahtlinie vorgenommen. Es stellt sich heraus, dass durch das Zurückfallen des Magens der abführende Schenkel vor den zuführenden zu liegen kam. Nun wird der Magen mit der Sonde gefüllt, zuerst tritt die Flüssigkeit in den abführenden, etwas später auch in den zuführenden Schenkel. Magen und Darm werden wieder entleert. Durch Schütteln des Körpers sucht man die normale Lage der Eingeweide herzustellen. Diesmal liegen die Schenkel der angenähten Schlinge parallel nebeneinander, senkrecht zur Magenwand. Diesmal füllen sich nach Füllung des Magens beide Schenkel ziemlich zu gleicher Zeit. Nach der Entleerung und erneuerter Reposition der Eingeweide liegt der abführende Schenkel Sförmig abgeknickt zum Theil auf dem zuführenden Schenkel. Diesmal füllt sich zuerst der zuführende Schenkel, der abführende erst später, wie nach Lüftung einer Klappe, ziemlich plötzlich. Nach der vierten Reposition legt sich der abführende Schenkel auf die Nahtlinie in Form einer Schlinge, die mit der Convexität nach links liegt, der zuführende Schenkel aber liegt der Magenwand in einer Ausdehnung von mehreren cm an. Es füllt sich zuerst der zuführende Schenkel und erst mehrere Secunden später unter Aufrichtung der Schlinge der abführende. Vor einer fünften Füllung wird der Körper auf die linke Seite gelegt und etwas geschüttelt, nach Wiederaufnahme der Rückenlage liegt der abführende Schenkel wieder in spitzwinkeligem Bogen über der Nahtlinie, nur noch weiter nach links hinüber: Es füllen sich beide Schenkel ungefähr zu gleicher Zeit. Ein zweiter Versuch mit der linken Seitenlage giebt genau dasselbe Resultat.

Nun wird der Körper auf die rechte Seite gelegt. Jetzt liegt, nachdem die Rückenlage wieder hergestellt ist, der zuführende Schenkel vor dem abführenden, ebenfalls in Form einer spitzwinkeligen Schlinge. Es

füllt sich zuerst der zuführende Schenkel, erst lange Zeit später und nach extremer Füllung des Magens auch der abführende. Nochmals wird der Körper auf die rechte Seite gelegt. Diesmal liegt der abführende Schenkel wieder vor dem zuführenden, und es füllen sich beide Schenkel zu gleicher Zeit.

Nun werden die beiden Schenkel bei einem neuen Versuche parallel gelegt, wie man sie gewöhnlich bei Sectionen Gastroenterostomirter findet. Es füllt sich zuerst der zuführende, erst 12 Secunden später der abführende Schenkel, und bei einer zweiten Füllung des Magens füllt sich wieder zuerst der zuführende, erst 20 Secunden später der abführende Schenkel.

Bei einer vierten Versuchsreihe wird lege artis die Gastroenterostomia antecolica gemacht und das Jejunum etwa 50 cm unter der Plica an die vordere Magenwand angenäht. Es stellt sich bei nachträglicher Untersuchung heraus, dass der zuführende Schenkel links, der abführende rechts liegt. Dann werden Magen und Därme reponirt. Die beiden Schenkel der Schlinge werden parallel gelegt.

Bei der ersten Füllung des Magens füllt sich zuerst der zuführende und 2 Secunden später der abführende Schenkel. Bei der zweiten Füllung bläht sich zuerst der zuführende und 6 Secunden nachher der abführende Schenkel. Vor der dritten Füllung wird der Cadaver auf die linke Seite gelegt, wodurch der Magen nach links herunterfällt und auch nach wiederhergestellter Rückenlage in dieser Stellung bleibt. Beim Eingiessen von Wasser in den Magen füllt sich sofort der zuführende Schenkel, während der abführende Schenkel 20 Secunden lang leer bleibt. Es bildet sich nämlich durch Druck des gefüllten zuführenden Schenkels an der Nahtstelle ein Spornverschluss, der erst nach Ueberfüllung des Magens gehoben wird. Vor der vierten Füllung wird der Körper auf die rechte Seite gelegt, der Magen rutscht nur wenig nach rechts herüber, die Lage der angenähten Schlinge bleibt dieselbe. Wieder füllt sich der zuführende Schenkel und erst 30 Secunden später der bis dahin leer gebliebene abführende Schenkel.

Behufs einer weiteren Versuchsreihe wird lege artis die Gastroenterostomia antecolica gemacht, die Nahtlinie hat eine Länge von $3\frac{1}{2}$ cm, und es ist die oberste Jejunumschlinge 30 cm unter der Plica jejuno duodenalis so angenäht worden, dass der zuführende Schenkel nach links, der abführende nach rechts zu liegen kommt. Die beiden Schenkel der angenähten Schlinge liegen parallel, und da das Colon durch Gase mässig gebläht ist, und der Magen tief unten liegt, während die beiden Darmschlingenschenkel in hohem Bogen über das Colon hinwegziehen, sind die Verhältnisse so, wie man sie gewöhnlich bei der Obduction Gastroenterostomierter findet. Es wird nun der Magen gefüllt. Sowie die Füllung nahezu vollendet ist, füllt sich der zuführende, linke Schenkel, zu gleicher Zeit bildet sich eine starke Einschnürung zwischen den 2 Schenkeln, und der abführende füllt sich erst 30 Secunden später bei praller Spannung der Magenwände durch eingegossenes Wasser. Bei dem zweiten Versuch füllt sich wieder zuerst der zuführende Schenkel und erst 20 Secunden später der abführende Schenkel. Desgleichen beim dritten Versuch.

Jetzt wird der Cadaver auf die linke Seite gelegt und etwas geschüttelt. Bei der alsbald folgenden Revision liegt der abführende Schenkel etwas vor dem zuführenden Schenkel. Trotzdem füllt sich zuerst der zuführende Schenkel prall und drückt den abführenden platt. Erst 30 Secunden später Eintritt von Luft und Wasser auch in den abführendeu Schenkel.

Bei einem neuen Versuch wird der Cadaver auf die rechte Seite gelegt und etwas geschüttelt. Es legt sich bei dieser Manipulation der abführende Schenkel in Form einer spitzwinkligen Schlinge mit der Convexität nach links über den zuführenden. Bei Füllung des Magens mit Wasser füllt sich der zuführende Schenkel, und zwar erst, nachdem die Füllung des Magens fast ganz vollendet ist. Der abführende Schenkel aber bleibt auch bei prallster Füllung des Magens leer, und man sieht deutliche Einschnürung im Winkel zwischen beiden Schenkeln.

Aus diesen Versuchen ergiebt sich, wie folgt:

Gewöhnlich füllen sich, sowohl bei der Gastroenterostomia antecolica, als bei der retrocolica nach Füllung des Magens beide Schenkel der angenähten Schlinge. Fast regelmässig dringt die Flüssigkeit zuerst in den links gelegenen, d. h. bei richtiger Annähung der Schlinge, so dass die Peristaltik des Darmes der Magenperistaltik parallel verläuft, in den zuführenden Schenkel.

Eine sehr grosse Fistel erleichtert den Abfluss in beide Schenkel.

Bei gewissen Lagen der Schenkel der angenähten Schlinge, die entweder ohne weiteres Zuthun oder bei Lageveränderungen des Körpers zu Stande kommen, kann es mitunter geschehen, dass nur der zuführende Schenkel sich füllt, während der abführende Schenkel, auch bei prallster Füllung des Magens, durch Spornbildung leer bleibt. Man hat also bei den gewöhnlichen Methoden der Gastroenterostomie keine Garantie, dass der freie Abfluss des Mageninhaltes in den abführenden Schenkel der angenähten Schlinge zu Stande kommt, und dass nicht das fatale Ereigniss der ausschiesslichen Füllung des zuführenden Schenkels mit allen misslichen Folgen eintritt.

Nicht mitberücksichtigt ist allerdings bei diesen Versuchen die Peristaltik des Magens, allein in Bezug auf Flüssigkeiten, und die kommen bei Gastroenterostomien in erster Linie und hauptsächlich in Betracht, spielt doch wohl die Schwere eine viel grössere Rolle als die Peristaltik, zumal wenn die Magenmusculatur durch starke Magenerweiterung in ihrer Leistungsfähigkeit Schaden gelitten hat, und die bezüglich Peristaltik ergiebigste Partie des Magens vom

Antrum pylori bis zum Pylorus durch Geschwulstbildung ausser Funktion gesetzt ist.

Es wurden dann weiter eine Reihe von Versuchen angestellt, die über die Wirkung des Aufhängens des zuführenden Schenkels, des abführenden Schenkels und beider Schenkel an die Magenwand bemerkenswerthe Aufschlüsse geben:

1. Horizontales Aufhängen des zuführenden Schenkels.

Es wird lege artis am Cadaver die Gastroenterostomia antecolica gemacht, indem die oberste Jejunumschlinge aufgesucht, vorgezogen und etwa 30—40 cm von der Plica in gewohnter Weise, so dass der zuführende Schenkel nach links, der abführende nach rechts zu liegen kam, mit fortlaufenden Nähten an den Magen angenäht. Das Duodenum wurde dicht unter dem Pylorus abgebunden. Dann wurde der zuführende Schenkel in einer Längenausdehnung um 5 cm am Magen aufgehängt.

Beim ersten Versuche der Füllung des Magens mit Wasser durch die Schlundsonde füllt sich zuerst der zuführende Schenkel, und erst geraume Zeit später tritt unter gurrendem Geräusch Luft und Wasser in den abführenden Schenkel. Magen und angenähte Schlinge werden wieder entleert.

Beim zweiten Versuch der Füllung des Magens dringt zuerst wieder Flüssigkeit in den zuführenden Schenkel, und erst nach ganz praller Füllung des Magens tritt Luft und Wasser auch in den abführenden Schenkel.

Nach Wiederentleerung des Magens wird der Cadaver zuerst auf die linke Seite gedreht und dann wieder auf den Rücken gelegt. Es liegen jetzt beide Schenkel dem Magen vollständig an, also parallel zur grossen Curvatur. Diesmal füllen sich beide Schenkel so ziemlich zur gleichen Zeit. Entleerung des Magens und der angenähten Darmschlinge. Der Cadaver wird gerüttelt, und die Gegend der Nahtlinie fällt nach links und unten. Nach der Füllung des Magens tritt fast zu gleicher Zeit Mageninhalt in beide Schenkel.

Beim letzten Versuche der Füllung nach vollständiger Entleerung von Magen und Schlinge dagegen füllt sich prall der zuführende Schenkel, während der abführende Schenkel zwischen gefülltem Pylorustheil des Magens und prall gefülltem zuführenden Schenkel eingekeilt auch bei maximaler Füllung des Magens vollständig leer bleibt.

Am 26. Juni 1895 wird lege artis die Gastroenterostomia antecolica an der Leiche einer an Pneumonie verstorbenen, 68jährigen Frau gemacht und der zuführende Schenkel 6 cm weit durch Serosaknopfnähte aufgehängt. Nach Füllung des Magens füllt sich jeweils zuerst der zuführende Schenkel und erst einige Secunden später auch der abführende Schenkel.

Am 15. Juli 1895 wird die oberste Jejunumschlinge an dem Cadaver einer an Hirnblutung verstorbenen 57jährigen Frau über dem Colon an die vordere Magenwand angenäht und der zuführende Schenkel mit 3 Knopfnähten horizontal am Magen aufgehängt. Nach Füllung des Magens füllt sich alsbald prall der zuführende Schenkel, während der abführende

Schenkel sich zwischen Magen und zuführendem Schenkel einklemmt und vollständig leer bleibt.

Am 20. Juli wird an der Leiche einer an Phthisis pulmonum verstorbenen Frau die Gastroenterostomia antecolica gemacht und der zuführende Schenkel mit 3 Nähten horizontal an dem Magen aufgehängt. Nach Füllung des Magens mit der Sonde füllt sich zuerst der zuführende Schenkel und erst viel später nach maximaler Füllung des Magens auch der abführende Schenkel. Entleerung des Magens und Darmes. Der Cadaver wird auf die linke Seite gelegt, gerüttelt und dann wieder auf den Rücken gelagert. Die beiden Schlingenschenkel liegen jetzt parallel aneinander, und nach Füllung des Magens füllen sich beide Schenkel fast gleichzeitig. Entleerung des Magens. Bei der Wiederfüllung desselben füllt sich zuerst der aufgehängte zuführende Schenkel, der abführende bleibt leer. Desgleichen bei einer nochmaligen Füllung.

Am 30. Juli wird bei einem 27jährigen, an Phthise verstorbenen Mann eine 3 cm lange Magendünndarmfistel in gewohnter Weise mit Zuziehung der obersten Jejunumschlinge angelegt und nachdem der zuführende Schenkel $5\frac{1}{2}$ cm weit an dem Magen aufgehängt worden, der Magen mit der Sonde gefüllt. Es füllt sich zuerst der zuführende Schenkel, erst 10 Secunden später auch der abführende, desgleichen bei einem zweiten Versuch. Bei drei weiteren Füllungen füllt sich regelmässig der zuführende Schenkel, während der abführende Schenkel, schlaff und fest dem zuführenden Schenkel anliegend, jeweils leer bleibt (s. Fig. 1. Wiedergabe einer am Cadaver aufgenommenen Photographie).

2. Horizontales Aufhängen des abführenden Schenkels.

Die Versuche wurden an sechs verschiedenen Cadavern gemacht, und zwar fünfmal mit der Gastroenterostomia antecolica und einmal mit der Gastroenterostomia retrocolica. Bei allen diesen Versuchen mit an dem Magen aufgehängten abführenden Schenkel füllten sich beide Schenkel promt, und zwar fast gleichzeitig, einige Male füllt sich der zuführende Schenkel einige Minuten später.

Ein neuer Versuch am 30. September giebt das gleiche Resultat.

Am 3. October 1895 wird dann wieder an einer ganz frischen Leiche die Gastroenterostomia antecolica gemacht mit Benutzung der obersten Jejunumschlinge, und es wird der abführende Schenkel in einer Längenausdehnung von 5 cm aufgehängt. Bei den ersten 2 Füllungen des Magens füllen sich beide Schenkel, und man sieht immer zuerst Luft unter Gurren in den zuführenden Schenkel, dessen der Nahtlinie zunächst gelegene Theil etwas höher, als der Magen liegt, eintreten. Nachdem der Cadaver in halbsitzende Stellung gebracht worden, in der die im Magen angesammelte Luft leicht nach oben in den Oesophagus ausgequetscht werden kann, und nun der Magen neuerdings mit Wasser gefüllt wird, bleibt bei drei aufeinanderfolgenden Versuchen der zuführende Schenkel leer, während der abführende sich prompt und prall füllt. Es ist im Anfangstheil des zuführenden Schenkels, der mit dem aufgehängten abführenden Schenkel einen spitzen Winkel bildet, eine Spornbildung zu Stande gekommen, die dieses Darmstück gegen den Magen abschliesst. —

Fig. 1.

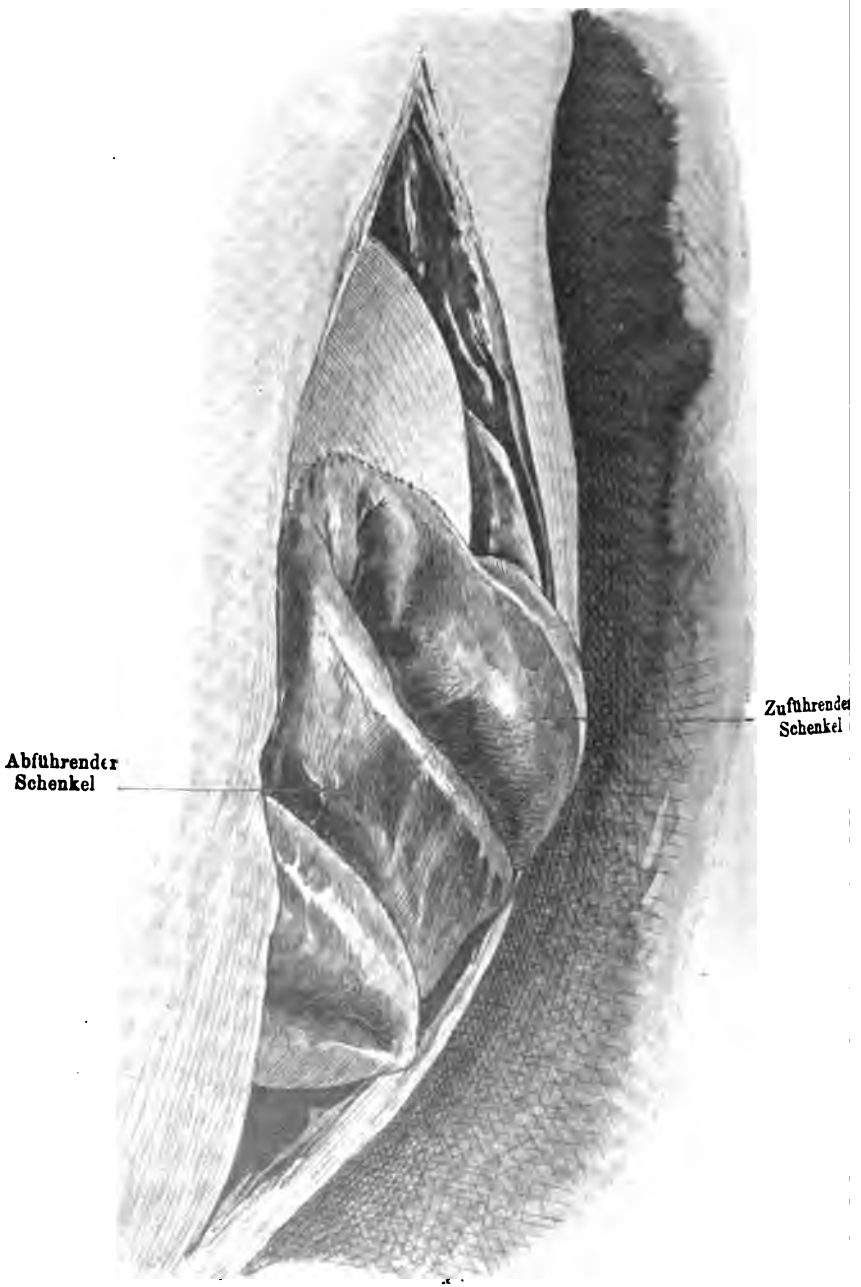

Aufhängen beider Schenkel der angenähten Schlinge.

Da bei den verschiedenen Versuchen das Resultat immer genau dasselbe war, kann ich mich bezüglich dieser kurz fassen.

Fig. 2.

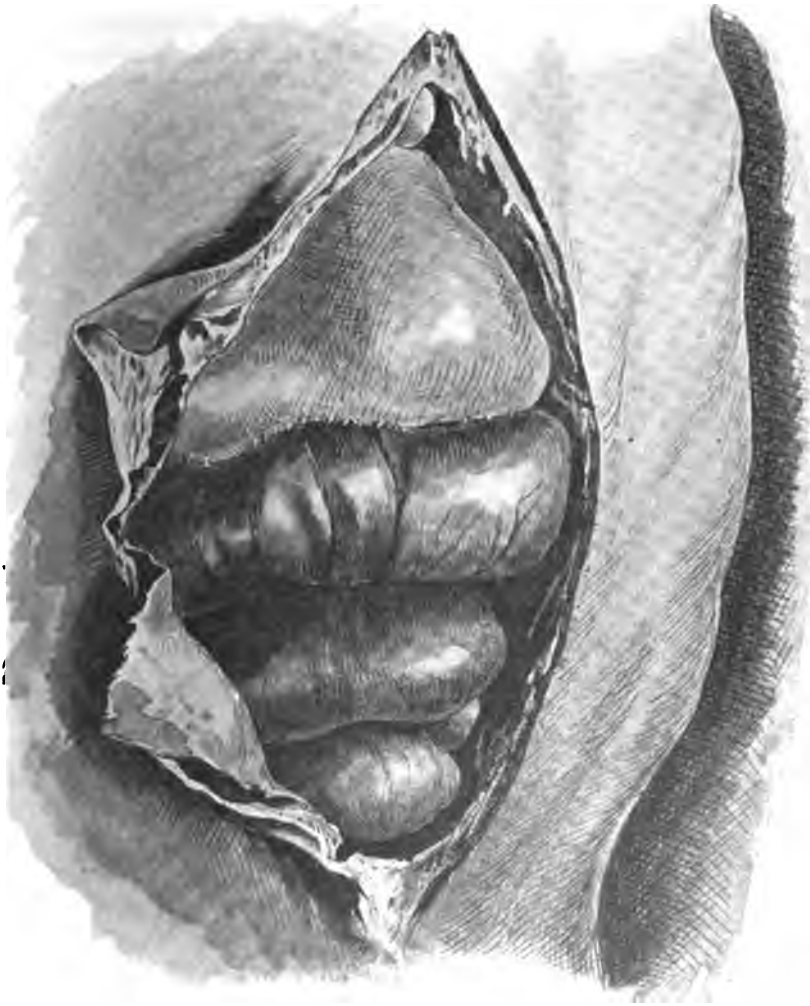

Sie beziehen sich auf zehn verschiedene Leichen, und an den einzelnen derselben wurde die Füllung dreimal und mehrmals wiederholt. Wir beobachteten ausnahmslos beim Aufhängen beider Schenkel der Schlinge prompte und vollständige Füllung beider Schenkel meist zu gleicher Zeit. War eine Zeitdifferenz vorhanden, so betrug sie kaum einige Secunden. Das

Bild der gefüllten Schlinge war immer dasselbe, wie es die nach einer photographischen Aufnahme hergestellte Figur 2 zeigt. Die angenähte Schlinge zeigte 3 Wülste, eine gegenüber der Fistel und daran anstossend zwei rechts und links davon, die beiden aufgehängten Anfangspartien der beiden Schenkel. Ausdrücklich mag auch hier erwähnt werden, dass am Ende der Aufhängenaht, wo beiderseits die Schenkel rechtwinklig, wohl auch spitzwinklig, zum Magen nach unten liefen, nie eine Flüssigkeitsstauung zu Stande kam, und dass die hier entstandenen Knickungen ohne alle Ausnahme vom andringenden Flüssigkeitsstrom anstandslos überwunden wurden.

Schliesslich wurde an mehreren Leichen die von Kocher angegebene Gastroenterostomia antecolica (s. schweiz. Correspondenzblatt 1893 Seite 682) gemacht und bei jeder Füllung des Magens constatirt, dass sich der abführende Schenkel prompt füllt, während der zuführende meist leer bleibt.

Bei der Wölfler'schen Methode der verticalen Aufhängung des zuführenden Schenkels traten, da auch damit jede Spornbildung an der Nahtstelle beseitigt ist, ziemlich gleichzeitig Luft und Flüssigkeit in die Anfangstheile der beiden Schenkel der angenähten Schlinge.

Man kann sehr leicht ein Bild gewinnen über die nähere Art und Weise der Abflussverhältnisse der Fistel, wenn man in bekannter Weise an der Leiche die Gastroenterostomie ausführt, den Magen mit sammt der angenähten Darmschlinge herausnimmt, ihn gerade gegenüber der Fistel breit eröffnet und auf einem kleinen Holzgestell so aufhängt, dass man die ganze Fistel übersehen kann. Hängen dann die beiden Schenkel der angenähten Schlinge, einander parallel und senkrecht zur grossen Curvatur herunter (das bekannte Bild bei der Obduction Gastroenterostomirter), so sieht man in der Mitte der Fistel oder näher dem einen oder anderen Schenkel den durch die Rückwand der angenähten Schlinge gebildeten Sporn (siehe Figur 3 und 4). Hängt man nun den einen Schenkel der angenähten Schlinge am Magen auf, oder hebt man ihn in die Höhe, so dass er der Magenwand anliegt, so glättet sich die Rückwand der angenähten Schlinge, der Eingang in den aufgehängten Schenkel wird frei, der Sporn verläuft jetzt horizontal gegen das Lumen des nicht aufgehängten Schenkels (Figur 5). Legt man dann den nicht aufgehängten Schenkel so, dass er dem aufgehängten anliegt und parallel verläuft, so kann der Sporn wiederum so weit vorgetrieben werden, dass es zum vollständigen Verschluss des nicht aufgehängten Schenkels kommt. Diese Lage der Schenkel fand ich schon bei Obductionen Gastroenterostomirter, und es ist daher die Möglichkeit nicht ausgeschlossen, dass bei horizontaler Aufhängung des einen Schenkels der andere durch Spornbildung unwegsam ist.

Hängt man beide Schenkel auf, oder hebt man beide Schenkel so in die Höhe, dass sie der grossen Curvatur des Magens anliegen,

so verschwindet der Sporn im Bereich der angenähten Schlinge (Figur 6) spurlos. Der Mageninhalt fliesst frei und ungehindert in beide Schenkel. Giesst man Wasser mit Hülfe eines Trichters in den einen der Schenkel, so fliesst dasselbe, ohne in den Magen zu gelangen, direct in den anderen Schenkel.

Fig. 3.

Von Bedeutung scheint mir auch folgende Beobachtung zu sein:

Bei einem auf wiederholt ausgeführte Weise operirten und aufgehängten Magen lag zufällig der Sporn stark auf der Seite des abführenden Schenkels. Fixirte man nun die Aussenwand des abführenden Schenkels, und drückte man sie leicht gegen den Sporn, so schloss derselbe die Oeffnung in den abführenden Schenkel bis auf eine kleine Spalte (Fig. 7) ab. Liess man nun durch den Pylorus oder direct in den zuführenden Schenkel Wasser einströmen, so drückte der vordringende Wasserstrom den Sporn fest an die Aussenwand des abführenden Schenkels, und es drang kein Tropfen Flüssigkeit

in denselben. Man denke sich nun, dass z. B. der abführende Schenkel der gefüllten Pars pylorica des Magens fest anliegt und durch dieselbe einen Druck erleidet, oder dass eine beliebige gefüllte Darmschlinge den abführenden Schenkel nach links drückt, so sind ähnliche Verhältnisse gegeben, wie oben angegeben, und es ist das Lumen des abführenden Schenkels wasserdicht zugeschlossen.

Fig. 4.

Es könnte nun allerdings behauptet werden, bei der Methode des Aufhängens beider Schenkel sei die Spornbildung nicht beseitigt, sondern nur an das Ende der Aufhängenaht verlegt worden, und es könnten nun hier, am Ende der Aufhängenaht, Circulationsstörungen eintreten. Dem ist aber in Wirklichkeit nicht so. Bei all den sehr zahlreichen Leichenversuchen wurden die Knickungen des Darmes am Ende der Aufhängenaht von dem andringenden Flüssigkeitsstrom

jeweils rasch und anstandslos überwunden, und es kam hier niemals auch nur eine vorübergehende Stauung des Darminhaltes zu Stande.

Es ist dies auch leicht verständlich.

Hier wirkt der Druck der andringenden Flüssigkeitssäule als innerer Druck öffnend und spornbeseitigend, denn der Darminhalt übt auf die herabhängende äussere Wandung des Darmes einen Stoss in der Richtung der Darmaxe und hat somit das Bestreben, die

Fig. 5.

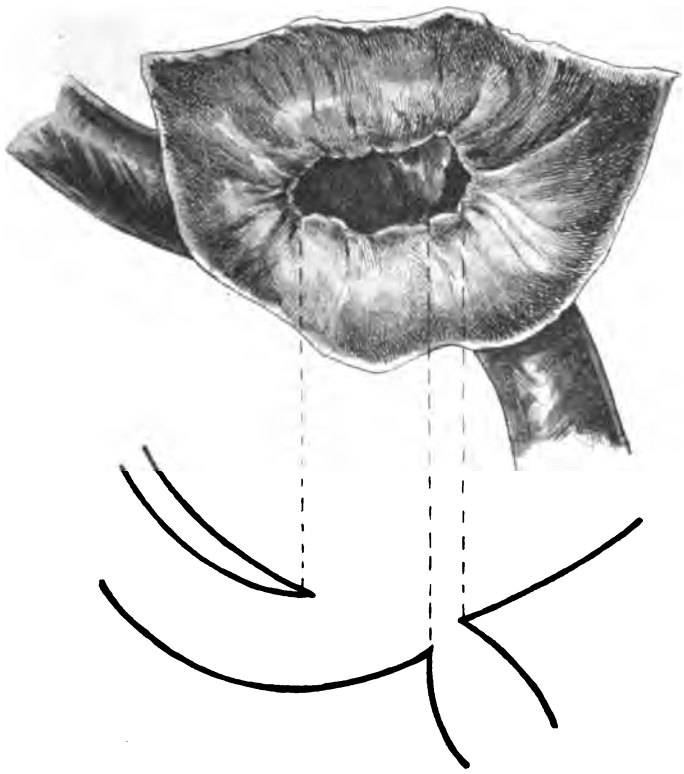

Knickung zu beseitigen und den Darm gerade zu legen (s. Fig. 8). Dieser zeitweise nur unbedeutende Druck wird wesentlich unterstützt durch die Darmperistaltik, die ebenfalls mithilft, dass der Darminhalt die kritische Stelle überwindet. Man kann diesen Vorgang sehr leicht an jedem beliebigen Wasserschlauch demonstriren. Man legt denselben in Windungen, die der besprochenen Abknickung ungefähr gleich kommen. Giesst man nun Wasser in den Schlauch, so werden alle Knickungen überwunden, indem der Schlauch durch den inneren

Druck in gerade Richtung gelegt wird, so dass die Flüssigkeit anstandslos passiren kann.

Fig. 6.

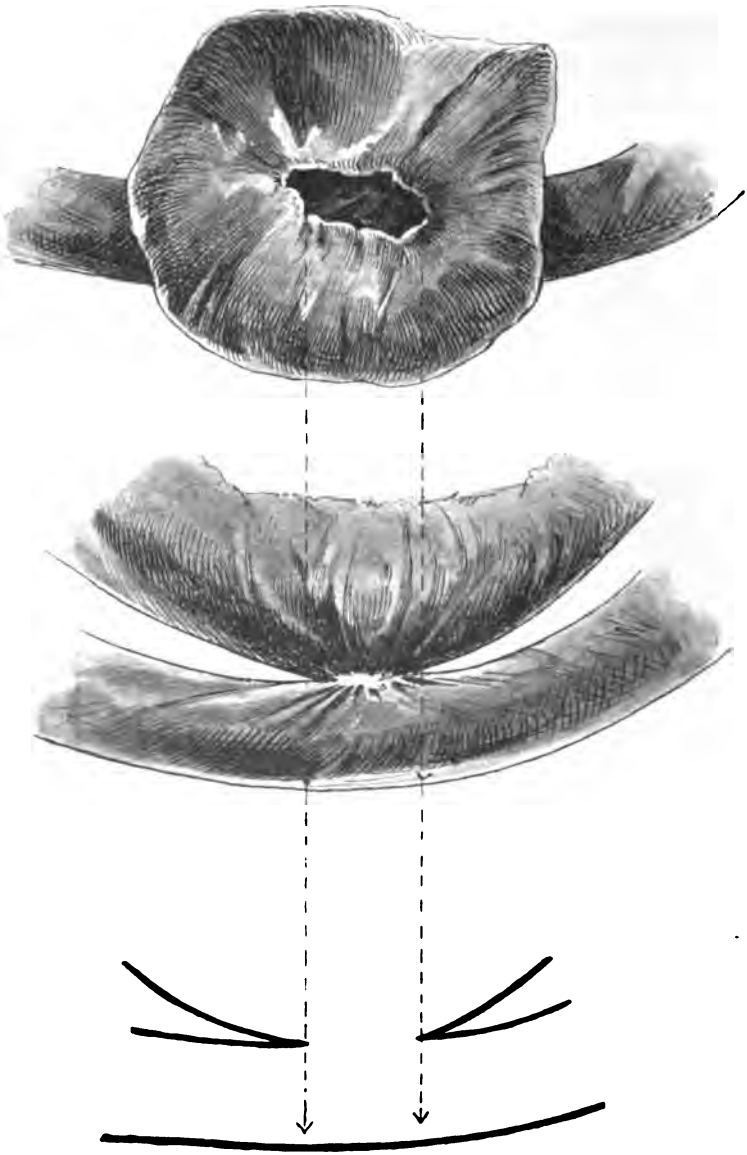

Gerade dieser innere Druck bewirkt auch bei der Gastroenterostomie ohne Aufhängung der Schenkel den Abschluss des abfüh-

renden Schenkels durch den Sporn, indem er auf den abführenden Schenkel als äusserer Druck und als solcher schliessend wirkt. Durch den Zufluss der Galle und des Pankreassaftes in den zuführenden Schenkel und durch den Mageninhalt, der möglicherweise noch durch den verengerten Pylorus in den zuführenden Schenkel fliesst, stehen

Fig. 7.

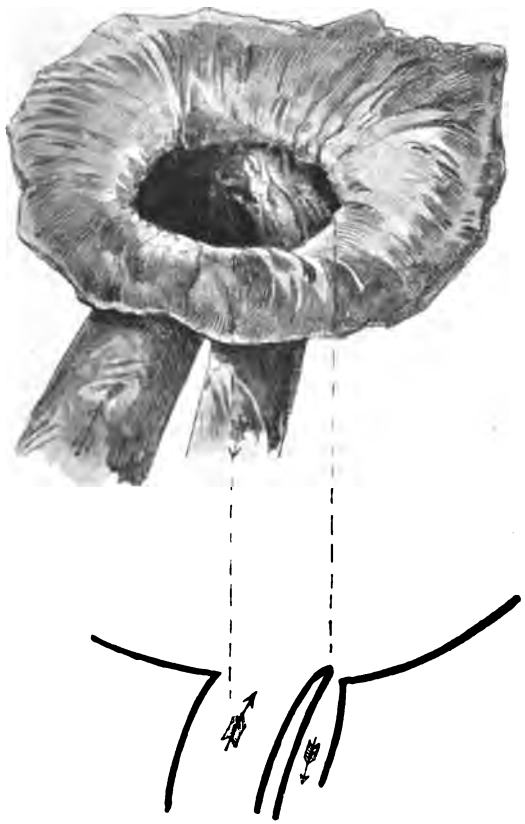

die Wände desselben unter einem continuirlichen Druck nach aussen, während der abführende Schenkel zu Zeiten leer sein wird. Dieser Druck wirkt auf den Sporn und drückt diesen gegen die äussere Wand des abführenden Schenkels. Wird dieser Druck noch vergrössert durch directes Einfliessen von Mageninhalt in denselben, und wird seine äussere Wand durch die Wandung des gefüllten Magens oder angrenzende gefüllte Darmschlingen fixirt, so kann und wird

es vorkommen, dass der Sporn die Oeffnung des abführenden Schenkels klappenartig verschliesst (s. punktirte Einzeichnung in Fig. 9).

Diese Sporn- oder Klappenbildung ist durch die Aufhängung der beiden Schenkel ausgeschlossen, die Abknickungen aber, die an den Enden der beiden Aufhängestellen sich bilden und die Weiterbeförderung des Darminhaltes scheinbar hemmen, werden durch den inneren Druck, wie oben nachgewiesen wurde, überwunden.

Fig. 8.

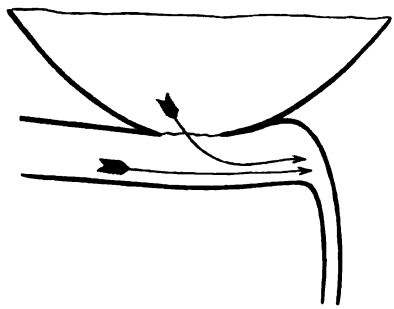

Fig. 9.

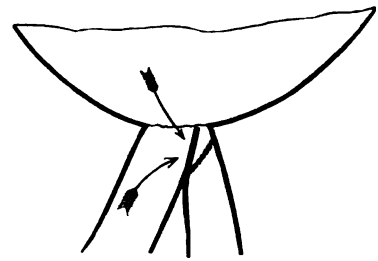

In den Jahren 1895—1898 habe ich bei 21 Gastroenterostomien die horizontale Aufhängung der Schenkel der angenähten Schlinge ausgeführt.

Dreimal wurde nur der abführende Schenkel aufgehängt, und zwar einmal bei einer Gastroenterostomia antecolica.

Es trat in diesem Falle weder Aufstossen, noch Brechen auf, am 5. Tage gingen Darmgase ab, am siebenten erfolgte spontaner Stuhl. Die Fistel war hier so hoch oben am Jejunum angelegt, dass der zuführende Schenkel — wollte man eine Abknickung an der Plica duodeno-jejunalis vermeiden — nicht weiter vorgezogen werden durfte, weshalb dessen Aufhängung unterblieb, zweimal bei der Gastroenterostomia retrocolica. Da in diesen beiden Fällen der zuführende Schenkel ohne weiteres Zuthun der Magenwand parallel anlag, wurde dessen Annähung unterlassen. Beide Fälle verliefen ohne Darmcirculationsstörungen, nur in einem derselben wurde in den ersten Tagen nach der Operation einige Male gespült, um das Blut, das sich bei der Operation im Magen angesammelt und zersetzt hatte, zu entfernen. Die Kranken erbrachen nicht, nach drei Tagen gingen Darmgase ab, und nach 5 Tagen erfolgte bei beiden spontaner Stuhl; auch später, soweit man den Verlauf verfolgen konnte, blieben Störungen der Magendarmcirculation aus. Bei dem einen Kranken, der einer eiterigen Bronchiektasie und lobulären

Pneumonie erlag, lagen bei der Obduction die beiden Schenkel der angenähten Schlinge dem Magen an, der angenähte, abführende Schenkel zeigte flächenförmige Verlöthungen. Der Magen war leer und in den Magen eingebrachte Flüssigkeit floss durch den abführenden Schenkel ab.

Bei den übrigen 18 Kranken wurden jeweils beide Schenkel der angenähten Schlinge aufgehängt. Vier davon sind nachher gestorben (einer an Bronchopneumonie, zwei an Magenblutung und Collaps, einer am Herabfallen des aufgehängten abführenden Schenkels), und es konnten bei diesen neben den Erscheinungen während des Lebens auch die Lageverhältnisse der angenähten Schlinge bei der Obduction näher studirt werden. Mit Ausnahme des einzigen Falles, bei dem die Aufhängenaht ausgerissen, und der abführende Schenkel heruntergefallen war, fand sich im Bereich der Aufhängenaht feste Verlöthung der aufgehängten Schenkel mit der Magenwand, es fand sich weiter mässige Füllung beider Schenkel, und der vom Magen aus in die Fistel eingeführte Finger glitt in den abführenden Schenkel, nur ein einziges Mal drang er in den zuführenden Schenkel und von hier aus erst unter einer Art Klappe in den abführenden; es war offenbar der Darm während der Aufhängenaht nicht genügend gestreckt worden, und es hatte sich durch Faltenbildung im abführenden Schenkel ohne weitere Störung der Magendarmcirculation eine kleine Klappe gebildet. Und in all den drei Fällen, wo die aufgehängten Schenkel der angenähten Schlinge der Darmwandung anlagen, waren Darmcirculationsstörungen während des Lebens niemals vorhanden. Im Gegentheil: Erbrechen ist in keinem dieser Fälle notirt, obwohl nur in den ersten Tagen der Magen ausgehebert worden war, Darmgase gingen nach 2—4 Tagen ab, und Stuhl stellte sich nach 4—6 Tagen ein. Der eine Fall aber, bei dem nachträglich die Naht ausriss, ist gewissermaassen die Probe auf das Exempel und bestätigt auf das Schönste die gute Wirkung der Aufhängenaht auf die Darmcirculation. Hier stellen sich schon an den ersten Tagen Aufstossen, Brechreiz und Brechen ein, und trotz regelmässiger Ausheberung ist der Magen nie leer, im Gegentheil der anfangs blutige, später stark gallenhaltige Mageninhalt wird schliesslich fäculent, und der Kranke geht an Inanition zu Grunde. Der abführende Schenkel, der statt an der Magenwand an dem von der Magenresection her mit dem Magen verwachsenen Netz aufgehängt war und dasselbe nach unten gezogen hatte, stand senkrecht zum Magen, war leer, während der, etwas vor ihm liegende, prall gefüllte, zuführende Schenkel ihn gegen den gefüllten Magen an-

Magen angedrückt hatte.. Leider gab die Kranke zu einem zweiten Eingriff die Einwilligung nicht, auch wäre ein solcher bei dem höchst reducirten Kräftezustand der Kranken kaum erfolgreich gewesen.

Bei den 18 Kranken mit doppelter Aufhängenaht, die geheilt, respective gebessert wurden, trat nach der Operation nur dreimal Aufstossen, ein-, zwei- und dreimaliges Erbrechen auf, während alle übrigen Kranken von diesen Symptomen verschont blieben. Ein vierter Kranker bekam erst 8 Tage nach der Operation, nachdem er schon feste Nahrung zu sich genommen, für einige Tage Gallenerbrechen und Obstipation, um nachher einer ungestörten Reconvalescenz entgegen zu gehen. Da das Erbrechen jeweils auf eine ein- oder zweimalige Magenspülung sistirte, fragt es sich, ob es nicht mit den Nachwehen der Narkose zusammenhing oder durch im Magen angesammeltes und zersetztes Blut oder durch Galleneintritt in den Magen bedingt war, in einem Falle wurde auch wirklich stark gallenhaltige Flüssigkeit aus dem Magen herausgehebert. Für die Beurtheilung der Magendarmcirculation ist der Abgang von Darmgasen und Stuhl von grösster Bedeutung, und so ist es denn auch für die Bewerthung der Operationsmethode von Wichtigkeit, zu wissen, dass ausnahmslos in ein- bis dreimal 24 Stunden Flatus abgingen und innerhalb ein- bis achtmal 24 Stunden spontaner Stuhl erfolgte. Ein wesentlicher Unterschied zwischen der Gastroenterostomia antecolica und der Gastroenterostomia retrocolica machte sich bezüglich des Auftretens unangenehmer Symptome und des Verlaufes überhaupt nicht bemerkbar. Es trat in 4 Fällen von Gastroenterostomia antecolica zweimal, in 7 Fällen von Gastroenterostomia retrocolica einmal vorübergehendes Erbrechen auf. Es geht aus diesen Erfahrungen hervor, dass es sich, um die ominösen Darmcirculationsstörungen nach der Gastroenterostomie zu verhüten, weniger darum handelt, dass das Einfliessen des Mageninhaltes in den zuführenden Schenkel verhindert werde, wohin hauptsächlich die neuesten Modificationen Wölfer's seiner ursprünglichen Methode zielen, als vielmehr darum, dass der Magen frei und weit mit dem abführenden Schenkel der angenähten Schlinge communicire. Fliesst bei weitem Offenstehen des abführenden Schenkels der grössere Theil des Mageninhaltes in diesen und nur ein kleinerer in den zuführenden Schenkel, so wird sich der letztere durch peristaltische Bewegungen immer seines Inhaltes entledigen können, sei es direct in den abführenden Schenkel, sei es indirect durch Vermittelung des Magens. Es würde also das horizontale Aufhängen des abführenden Schenkels allein die ausschliessliche Füllung des zuführenden Schenkels und die Regur-

gitation des Inhaltes in den Magen und durch Brechbewegungen nach aussen verhüten, und in meinen 3 Fällen, wo nur der abführende Schenkel aufgehängt wurde, ist dies auch wirklich geschehen. Allein es ist auch das directe Einfliessen der Galle und des Pankreassaftes aus dem zuführenden in den abführenden Schenkel zum mindesten wünschenswerth. Das kann aber nur beim Aufhängen auch des zuführenden Schenkels der Fall sein. Nach den Erfahrungen von Wickhoff und Angelberger[1]), Terrier[2]) und nach den Untersuchungen von Chlumskij[3]) bringt zwar das Einfliessen von Galle in den Magen keinen dauernden Schaden, vom Pankreassaft aber gilt das Gleiche nicht, indem wenigstens bei Versuchsthieren der Pankreassaft im Magen intensive Verdauungsstörungen verursacht. Legt man, was ja gewöhnlich der Fall ist, die Magenfistel am tiefsten Theil des Magens, nahe der Pars praepylorica an, so wird schon wegen der Verticalstellung des Magens (Doyen)[4]), auch bei horizontaler Aufhängung der Schlinge der zuführende Schenkel etwas höher, als der abführende zu liegen kommen, was sowohl den Abfluss von Secret aus dem zuführenden in den abführenden Schenkel erleichtert, als auch das Eindringen von Mageninhalt in den abführenden Schenkel erschwert.

Mit der Zeit und auf Grund einer grösseren Erfahrung gestaltete sich schliesslich unser Operationsmodus folgendermaassen:

Der Operation geht eine sorgfältige Entleerung des Magens und Darmes voraus. Trotz aller gegentheiligen Meinungen von Roux und anderen halten wir auch heute noch eine solche für eine wesentliche Bedingung guten Erfolges und als eine wesentliche Erleichterung des Eingriffes. Dass man dabei mit den Kräften des Kranken rechnet, ist selbstverständlich, und dass man bei hochgradiger Pylorusstenose an Stelle innerer Mittel hohe Eingiessungen mit Oel und Wasser setzt, desgleichen. Da unsere Kranken meist zu Hause und behufs genauer Feststellung des örtlichen Leidens auch im Spital mehrere Tage vor der Operation gespült worden waren, sahen wir beim Spülen unmittelbar vor der Operation niemals Collapserscheinungen oder hochgradige Ermüdung. Wird schon am Abend vor der Operation gespült, so verlangt die Manipulation am Operationstage selbst nur kurze Zeit und wenig Anstrengung Seitens des Kranken.

Die aseptischen Maassregeln übergehe ich, da sie sich in keiner

1) Wiener klin. Wochenschrift. 1893. Nr. 18. S. 325.
2) Revue de chirurgie. 1896. No. 3. p. 182.
3) Beiträge zur klinischen Chirurgie. XX. Bd. 2. Heft. S. 520.
4) Traitement chirurgical des affections de l'estomac. Paris 1895.

Weise von denen jeder grösseren Operation und speciell jeder anderen Laparotomie unterscheiden.

Der Bauch wird durch Längsschnitt vom Processus ensiformis bis zum Nabel und, wenn nöthig, noch über diesen hinaus eröffnet. Lässt sich der Magen umfassen und nach vorn drängen, und ist die hintere Wand bei Carcinom noch frei von Geschwulsteinlagerung, so wird in jedem Fall die v. Hacker'sche Gastroenterostomia retrocolica gemacht, da bei der Retrocolica die Lage der angenähten Schlinge die natürlichere ist, und jeder Conflict mit dem Colon transversum vermieden wird. Die Gastroenterostomia retrocolica bietet bei leerem Darm und Magen und bei einigermaassen guter Narkose durchaus keine grösseren Schwierigkeiten, als die antecolica und kann in derselben Zeit zu Ende geführt werden, wie diese, auch das Halten des Magens, so dass während der Operation kein Schleim oder anderweitiger Mageninhalt ausfliesst, durch die Hände eines einigermaassen geschulten Assistenten macht keine Schwierigkeiten und verlangt keine besondere Geschicklichkeit, ebenso ist auch die Unterpolsterung des Operationsfeldes durch sterilisirte Compressen in gleicher Weise möglich, wie bei der Wölfler'schen Methode.

Es wird also zuerst das Colon transversum nach aufwärts geschlagen und in bekannter Weise die oberste Jejunumschlinge — sofort kenntlich an ihrer dickeren Wandung — aufgesucht und 40 bis 60 cm unter der Plica duodeno-jejunalis in einer Ausdehnung von 15—20 cm ausgestrichen und doppelt mit zwei dicken Seidenfäden vorsichtig abgebunden. Dann wird von dem Assistenten die hintere Magenwand sammt Mesocolon transversum nach vorn gedrängt, das letztere an einer gefässarmen Stelle vertical eingeschnitten und dann stumpf nach beiden Seiten abgedrängt so weit, dass noch Platz ist für die Aufhängenähte. Jetzt wird nach vorausgegangener Unterpolsterung die unterbundene Partie des Jejunum — ihre Peristaltik gleichlaufend mit der Magenperistaltik — an die hintere Magenwand gehalten und in einer Ausdehnung von 4—5 cm durch eine enge fortlaufende Seromuscularisnaht an den Magen angeheftet. Dann folgt die Eröffnung des Darmes und des Magens parallel der Nahtlinie und nach sorgfältiger Austupfung des eröffneten Darmes und der vorquellenden Magenschleimhaut eine hintere fortlaufende Mucosanaht. An diese schliesst sich unmittelbar eine fortlaufende, vordere Mucosanaht und an diese die vordere Seromuscularisnaht, die, wenn nöthig, noch durch Serosaknopfnähte in den Winkeln, auch anderswo, wenn nöthig, ergänzt wird. Dann Entfernung der Darmligaturen Und nun wird zuerst der abführende Schenkel der angenähten

Schlinge glatt und ohne Falten durch fortlaufende Naht 4—6 cm weit horizontal an die Magenwand angeheftet. Das Gleiche geschieht nachher mit dem zuführenden Schenkel. Gewöhnlich strömt nach der Aufhängenaht schon Gas aus dem Magen in beide Schenkel, und es kann sogleich die Dichtigkeit der Naht constatirt werden. Zum Schlusse folgt die Versenkung der Schlinge, die Reposition des Colon transversum und die dreifache Bauchdeckennaht: fortlaufende Catgutnaht des Peritoneum, Seidenknopfnaht der Fascie und fortlaufende Seidennaht der Haut. Zur Narkose verwandte ich in den letzten Jahren häufig Aether, war aber einige Male gezwungen, durch starke Muskelspannung, Brechbewegungen u. s. w. während der Narkose zum Chloroform überzugehen. Am Operationstag bekommt der Kranke mehrere kleine Clysmata mit Wein und Wasser, bei drohendem Collaps eine subcutane Kochsalzwasserinfusion, innerlich einige Löffel sterilisirte Milch mit Wasser, abends eine Morphiuminjection, das beste Mittel gegen quälenden Durst. Anderen Tages wird von früh morgens an stündlich esslöffelweise Milch mit Wasser gegeben, am 2. Tage halbstündlich, am 3. Tage halbtassenweise. Ist der Verlauf ein guter, so bekommt der Operirte schon am 4. Tage Fleisch in Form eines Fleischmuses oder eines geschabten Beefsteaks. Ist am Tage nach der Operation noch Aufstossen oder Uebelkeit vorhanden, so wird der Magen vorsichtig ausgespült; die Hautnaht wird nach sechsmal 24 Stunden entfernt. Erfolgt bis dahin kein Stuhl, so wird das Rectum mit Hülfe des Irrigators ausgespült.

Entsprechend einfacher, aber im übrigen gleich, gestaltet sich die Gastroenterostomia antecolica, die nur gemacht wird, wenn die Gastroenterostomia retrocolica absolut unausführbar ist.

Es braucht wohl kaum hervorgehoben zu werden, dass die horizontale Aufhängung beider Schlingenschenkel in einigen Minuten ausgeführt werden kann und somit keine wesentliche Verlängerung der Operationsdauer bedingt. Vor der Wölfler'schen verticalen Aufhängung des zuführenden Schenkels hat das Verfahren den Vortheil, dass bei demselben niemals, wie dies schon bei dem Wölfler'schen der Fall war, der abführende Schenkel durch den über ihn hängenden, gefüllten, zuführenden Schenkel comprimirt und so der freie Abfluss des Mageninhaltes verhindert wird.[1])

Die Braun'sche Anastomose zwischen beiden Schenkeln, die bedeutend mehr Zeit beansprucht und bei schlecht funktionirender Fistel ja schon ausgezeichnete Dienste leistete, macht wohl kaum den Anspruch eines Normalverfahrens und die vollständige Durch-

1) Rotter, Deutsche med. Wochenschrift. 1895. Dec. Vereinsbeilage 18.

trennung des Darmes, Inserirung des abführenden Endes in den Magen und des zuführenden in den abführenden, eine Methode, die Roux[1]) neuerdings rühmt und ausschliesslich anwendet, wird nur dann eine Zukunft haben, wenn ein einfacheres Vorgehen nicht zum Ziele führt.

Es erübrigt mir noch, meinem verehrten Collegen, Herrn Dr. Oscar Brugger, für die Anfertigung der Zeichnungen nach Photographien und Präparaten herzlichen Dank zu sagen.

Gastroenterostomien wegen Ulcus ventriculi und verwandten Zuständen.

1. Munz, Jakob, 60jähriger Landwirth, kam am 12. August 1893 in meine Behandlung. Er war früher stets gesund und erkrankte vor 4 Jahren mit Appetitlosigkeit, Magendruck, zerrenden Schmerzen in der Magengegend und häufigem Schleimbrechen. Enorme Abmagerung in dieser Zeit. Er verlor im ganzen 80 Pfund an Körpergewicht, auf das letzte Vierteljahr fallen allein 20 Pfund. In letzter Zeit brach er auch genossene Speisen und, um sich von den in den letzten Wochen aufgetretenen heftigen Magenschmerzen zu befreien, musste er oft den Finger in den Hals stecken und sich so seines Mageninhaltes entledigen. Stuhl im letzten Vierteljahre sehr unregelmässig, oft achttägige Verstopfung. Juli 1892 bekam er ohne äussere Veranlassung einen Ohnmachtsanfall, dem eine reichliche Darmblutung folgte. Einige Wochen später nochmals Blutabgang mit dem Stuhl.

Grosser, stark abgemagerter Mann mit blasser, nicht kachektischer Gesichtsfarbe. Wiederholte genaue Untersuchung der Magengegend lässt niemals einen Tumor palpiren, dagegen besteht nach dem Resultate der Aufblähung des Magens und der Sondenuntersuchung eine beträchtliche Magenerweiterung und gehinderte Pyloruspassage, stets finden sich noch Speisereste vom Tage vorher, und einmal wird auch beim Spülen ein Kirschkern herausbefördert, der nachweisbar schon 6 Wochen im Magen lag. Zeitweise heftige Magenschmerzen und trotz täglichen Spülens ab und zu Brechen. Im Magensaft ist keine freie Salzsäure nachzuweisen. Am 21. August Gastroenterostomia retrocolica in leichter Chloroformnarkose. Längsschnitt in der Linea alba vom Process. xyphoid. bis zum Nabel. Nach Eröffnung des Peritoneums findet die eingeführte Hand den Pylorus hinter dem linken Leberrand versteckt und unlösbar mit seiner Umgebung verwachsen, er bildet eine hühnereigrosse, derbe Geschwulst von unregelmässigen Contouren. Weder im Peritonealüberzug des Pylorus, noch sonst im Peritoneum ist etwas von Neubildung zu sehen, doch imponirt der mit Pankreas und Leber verwachsene Pylorustumor als Carcinom. Bei der Unmöglichkeit der Exstirpation wird die Gastroenterostomie beschlossen, das Colon transversum in die Höhe geschlagen und durch die Hand des Assistenten das Mesocolon transversum an die hintere Magenwand nach vorn gedrängt. Verticaler Schnitt in ersteres und stumpfes Zurück-

1) Roux, De la gastro-enterostomie. Revue de Gynécologie et de Chirurgie abdominale. 1897. No. 1.

drängen der Ränder, bis der Magen in grosser Ausdehnung freiliegt, nun Aufsuchen der obersten Jejunumschlinge, nach Ausstreichen derselben Abschluss durch zwei dicke Seidenfäden und Annähen des entleerten Stückes an die hintere Magenwand in einer Ausdehnung von 5 Centimetern, und zwar durch Knopfnähte, dann Eröffnung des Darmes und Magens und circuläre Schleimhautnaht, ebenfalls mit Knopfnähten, zum Schlusse vordere Serosaknopfnaht, die Ränder des Mesocolon werden an die Magenwand angenäht. Reposition des Colon transversum. Schluss der Wunde in 3 Etagennähten.

Fieberfreier Verlauf, die Wunde heilt per primam, schon nach 3 mal 24 Stunden spontaner Stuhl. Bekommt neben Wein- und Eierklystieren vom ersten Tage an sterilisirte Milch, am 27. Fleisch. Seit dem Operationstag kein Brechen und keine Magenschmerzen mehr und seit dem 27. täglich Stuhl. Patient erhohlt sich rasch und sichtlich in den ersten 14. Tagen, dann fängt er an zu husten und expectorirt stinkende Sputa, am 31. ist rechts hinten unten eine handbreite Dämpfung mit Bronchialathmen nachzuweisen mit grobblasigen, zum Theil klingenden Rasselgeräuschen, am 9. September findet sich auch über der linken Scapula ein Infiltrationsherd. Terpentininhalationen bringen vorübergehende Besserung, allein trotzdem die Magendarmfistel ausgezeichnet funktionirt, und die Magensymptome ganz verschwunden sind, verfällt Patient mehr und mehr und geht 5 Wochen nach der Operation an der Lungenerkrankung zu Grunde.

Bei der Obduction findet man neben beträchtlicher Magenerweiterung und Stenose des Pylorus, der mit Mühe die Spitze des kleinen Fingers durchtreten lässt, ein 4 cm breites und 1—2 cm in der Längsrichtung messendes Geschwür mit glattem Grund und von scharf abgeschnittener Schleimhaut umsäumten Rändern. Die Hälfte des Ulcus gehört der vorderen, die andere der hinteren Fläche an. Besonders am Rand auf der Vorderfläche ist deutlich zu sehen, wie die verdickte Musculatur parallel zum Schleimhautrand, aber circa 1 cm entfernt von diesem glatt von der Ulceration durchsetzt wird. Auf der Aussenseite findet sich theils das perit. Fettgewebe narbig geschrumpft und fest angewachsen, theils der obere Rand des Caput pancreat. fest mit dem Geschwür verwachsen, jedoch geht die Ulcerat. nicht bis in sein Gewebe. Der Grund des Ulcus wird von einer über 1 cm dicken, weissen, schwieligen festen Masse, die nur wenig durchsichtigen Saft giebt, gebildet. Mikroskopisch fand Dr. Hanau nichts Carcinomatöses an dem Ulc. ventricul. Die Magenjejunumfistel sitzt circa 10 cm über dem Pylorus an der hinteren Magenwand, beide Schenkel der angenähten Schlinge gleichmässig gefüllt und der Magenwand parallel anliegend. Man sieht noch deutlich die Seidenfäden, deren Fasern, ausser Flüssigkeitsdurchtränkung, auch mikroskopisch keine wesentlichen Veränderungen zeigen. Vom Magenlumen aus fällt der gegen die Fistel vordringende Finger in den abführenden Schenkel, der Sporn steht etwas gegen den zuführenden Schenkel, schliesst aber auch diesen nicht ab. Beide Lungen emphysematisch. Bronchien diffus erweitert, die kleineren enthalten durchweg eine aashaft stinkende, gelbgraue, schmierige Masse, die sich in Würstchen ausdrücken lässt, in den grösseren kommt sie in relativ geringerer Quantität vor. Lungenarterien frei. Beide Unter-

lappen luftleer, schwarz, glatt auf dem Schnitt, zahlreiche Gangränherde enthaltend. An der unteren Grenze des rechten Mittellappens eine fast enteneigrosse, mit Jauche und Gewebsfetzen gefüllte Gangränhöhle.

2. Traber, Josef, 50 Jahre alt, aufgenommen den 7. November 1894. Sein jetziges Leiden datirt seit 3 Jahren. Schon damals verspürte er ohne bekannte Ursache, besonders zur Nachtzeit, messerartiges Stechen im Epigastrium und davon unabhängig anfallsweise auftretendes heftiges, sehr beängstigendes Herzklopfen. Seit $1^1/_2$ Jahr haben sich diese Beschwerden wesentlich gesteigert, und sie traten auch unter tags auf, sodass Patient arbeitsunfähig wurde. Zu diesen Symptomen gesellten sich noch Schlaflosigkeit, Angstzustände, und seit 8 Wochen musste er jede feste Nahrung alsbald wieder erbrechen, so dass er nur noch Milch zu sich nahm. In letzter Zeit erbrach er auch die Milch und litt an hartnäckiger Verstopfung. Status: Schlank gewachsener, schlecht genährter Mann von aufgeregtem, unruhigem Wesen. Etwas Emphysem der Lungen, Herzdämpfung klein, Töne rein. Pulsfrequenz ständig vermehrt, P. mitunter aussetzend. Zunge belegt, häufige stechende Schmerzen in der Magengegend, Foetor. ex ore und zwar deutlicher Buttersäuregeruch. Ziemlich schlaffe Bauchdecken, Leberdämpfung normal, kein Tumor im Epigastrium zu fühlen, aber Empfindlichkeit bei starkem Druck. Stets finden sich beim Spülen des Magens alte Speisereste, mikroskopisch zahlreiche Spaltpilze und kleine und grosse Sarcinabündel. Bei geblähtem Magen steigt die grosse Curvatur bis unter die horizontale Nabellinie. Sämmtliche Reactionen auf freie Salzsäure fallen positiv aus, Milchsäure ist deutlich nachzuweisen. Resorption etwas verlangsamt, insofern nach 20 Minuten schwache, nach $^5/_4$ Stunden starke Jodreaction eintritt. Motorische Funktion vermindert. Die Reaction auf Salol tritt erst nach $1^3/_4$ Stunden ein. Ueber den Verlauf ist folgendes zu bemerken: Trotz strenger Diät tritt am 10. November blutiger Stuhl auf, am 11. November wird dunkelschwarzes, flüssiges Blut gebrochen, am 13. November nochmals eine kleine Magenblutung, und am 14. wird wieder stark bluthaltiger Stuhl entleert. Ab und zu heftige Magenschmerzen. Vom 31. an keine Blutbeimengung mehr weder des Stuhles noch des ausgebrochenen Mageninhaltes. Es wird nun täglich gespült mit jedesmaliger bedeutender Erleichterung und unter Abnahme der Schmerzen, aber die Ernährung hebt sich nicht. Das Körpergewicht bleibt ständig auf 68 Pfund.

Am 7. Januar 1895 Gastroenterostomia retrocolica. Beginn der Narkose mit Aether, nachher mit Chloroform. Längsschnitt vom Process. ensiformis bis unter den Nabel. Man fühlt am Pylorus, der sich nicht vorziehen lässt, eine knorpelharte, mit dem Pankreas verwachsene, Geschwulstmasse. Es wird nun das Colon transversum nach oben geschlagen und der Magen sammt Mesocolon transversum von Assistentenhand nach vorn gedrängt, dann Aufsuchen der obersten Jejunumschlinge, Abbindung eines 10 cm langen Stückes, nach vorausgegangener Ausstreichung, mit Seidenligaturen, Trennung des Mesocolon und Anlegen der abgebundenen Jejunumschlinge an den Magen. Annähung derselben durch fortlaufende Serosamuscularisnaht an den Magen. Eröffnung von Darm und Magen. Durch das Loch im Magen sieht man deutlich ein tiefes, buchtiges Ge-

schwür am Pylorus — dann circuläre Mucosaknopfnaht und vordere fortlaufende Serosamuscularisnaht, die in den Winkeln durch eine Ergänzungsnaht vervollständigt wird. Naht der Bauchwunde in 3 Etagen. Dauer der Operation 1 Stunde. Patient sieht nach der Operation collabirt aus, Puls 136, aussetzend. Abendtemperatur 36,8°. Puls 128 regelmässig, aber klein. Auf eine abendliche Morphiuminjection nehmen die Schmerzen rasch ab, und Patient schläft in der Nacht zeitweise. Morgens 7 Uhr ein Weinclysma und dann stündlich 1 Löffel voll Milch Puls 112, zeitweise aussetzend, Temp. 37,5°. Aussehen blass, Schmerzanfälle seltener, Abdomen nicht druckempfindlich. Weder Brechen, noch Brechreiz. Am 9. Januar nach guter Nacht Puls 92 Temp. 37,0°, viel Durst, kein Brechreiz, hie und da stechende Schmerzen in der Magengegend. Nachmittags wird er unruhig und klagt über stechende Schmerzen in der Magengegend. Auf Morphiuminjection Erleichterung und Abgang von Flatus. Abends Temperatur 38,1°, Puls 128 aussetzend, klagt über Bangigkeit. Am 10. Januar Verbandwechsel. Abdomen eingesunken, Wunde ganz reactionslos. Puls 140, Respirationen 40 in der Minute, kein Brechreiz, Flatus, klagt über Bangigkeit. Am 11. Januar Temp. 38,5°, Puls 144. Aussehen collabirt. Die Hauptklage ist jetzt das grosse Schwächegefühl. Abdomen eingesunken, druckempfindlich; behält alles Genossene (hauptsächlich Milch) bei sich. Gegen Mittag rascher Collaps und Exitus. Obduction am 12. Januar. Unterleib eingesunken, Peritoneum von normalem Glanz und ohne Injection. Die beiden Schenkel der eingenähten obersten Jejunumschlinge liegen beide der hinteren Magenwand in einer Ausdehnung von 4 – 6 cm parallel an. Nahtlinie wasserdicht, das in den Magen eingeführte Wasser fliesst durch beide Schenkel (die wenig und gleichmässig ausgedehnt waren) ab, etwas stärker durch den absteigenden Schenkel. Magendarmfistel für 2 Finger durchgängig. Der Pylorus lässt nur die Spitze des kleinen Fingers eintreten. Am Pylorus ein 8 cm breites und 5 cm langer, querovaler, alter, abgeglättetes Ulcus ventricul. perforatum, verschlossen durch das eingewachsene Pankreas. Im Geschwürsgrund werden (Dr. Hanau) 4 Gefässstümpfe gefunden, die bis auf einen der Art. coronaria ventric. sup. angehören, der 4. entspricht einem Venenast, zwei der Arterienstümpfe und der venöse lassen sich vom Ulcus aus sondiren mit Borste und feiner Sonde, sie gehen in den peripheren Theil der betreffenden Gefässe, centraler unauffindbar, Gefässe thrombosirt. Erhebliche Magenerweiterung.

Herz knapp 200 g, sehr blass, schlaff und braun atrophisch, 2 cm lange, stark sklerotische und verkalkte verengerte Strecke, etwas peripher vom Anfang des absteigenden Astes der linken (Art. coronaria. Sonst disseminirte geringe Sklerose der Coronararterien, zwei kleine gelbe Infarkte im hinteren Musc. papillar. mitralis. Die Unterlappen beider Lungen hypostatisch.

3. Perron, Jakob, 52 Jahre alt, war, abgesehen von einer 6 wöchentlichen Lungenentzündung gesund bis zum Jahre 1893, bekam dann ohne nachweisbare Ursache wiederholtes Blutbrechen und heftige Magenschmerzen. Eine 6wöchentliche Cur im Spital Münsterlingen stellte ihn wieder her, er fühlte sich nachher wieder ganz wohl und arbeitslustig und konnte bis vor 4 Wochen alle Speisen, auch Bohnen und Salat, vertragen. Dann

bekam er wieder heftige Magenschmerzen und erbrach seine Mahlzeiten. Während anfänglich die Schmerzen nur nach dem Essen auftraten, dauerten sie jetzt fast den ganzen Tag an, Patient kam sehr herunter und war oft melancholischer Stimmung.

Status: Grosser magerer Mann mit eingefallenen Wangen und blassen Schleimhäuten. In der Haut des Rückens und der Brust zahlreiche Petechien. Körpergewicht 110 Pfund. Brustorgane ohne wesentliche Veränderung. Urin normal. Häufiger Brechreiz und Obstipation. Wiederholte Untersuchungen des Magens ergaben eine nicht unerhebliche Magenerweiterung und Pylorusstenose, und bei leerem Magen konnte man einen quer über das Epigastrium verlaufenden Geschwulstkamm palpiren, der fast keine Beweglichkeit zeigte. Die chemische Untersuchung des Magensaftes ergiebt das Vorhandensein von freier Salzsäure, auch die Milchsäurereaction ist positiv. Salol lässt sich in seinem Umsetzungsproduct erst nach $4^1/_2$ Stunden nachweisen, und Jod erscheint erst nach 30 Minuten im Speichel. Wurde der stets vorhandene reichliche Mageninhalt regelmässig ausgespült, so befand sich der Kranke ordentlich, wurde aber die Spülung nur einen Tag unterlassen, so stellte sich wieder Erbrechen ein, und Pat. hatte nach 3wöchentlicher Behandlung um 6 Pfund Körpergewicht abgenommen. Des Spülens müde, wünschte er selbst einen operativen Eingriff.

Gastroenterostomia retrocolica am 3. October 1895. Zuerst Aether, später Chloroformnarkose. Nach Reinspülung des Magens und den üblichen Vorbereitungen Längsschnitt vom Process. ensiformis bis zum Nabel. Nach Eröffnung der Bauchhöhle liegt der linke Leberlappen vor, und nach dessen Aufwärtsschlagen fühlt und sieht man an der kleinen Curvatur bis zum Pylorus feste Narbenmassen und Stränge, von denen ein Theil am Lob. quadrat. der Leber adhärirt, Pylorus dadurch stark nach aufwärts gezogen. Heraufschlagen des Colon transversum. Herausholen der obersten Jejunumschlinge, die nach Ausstreichen und Abbinden 4 cm weit an die vom Mesocolon entblösste, hintere Magenwand in bekannter Weise angenäht wird. Hintere und vordere fortlaufende Serosamuscularisnaht und hintere und vordere Mucosaknopfnähte. Zum Schluss wird der abführende Schenkel 6 cm weit am Magen horizontal aufgehängt, der zuführende Schenkel liegt ohne Naht der Magenwand horizontal an. Puls nach der Operation 88, kräftig und regelmässig. Abends ein Weinclysma und 1 Morphiuminjection. Der weitere Verlauf war ein durchaus befriedigender. Kein Fieber, sehr wenig Schmerzen. Vom 3. Tage an Flatus, am 5. Tage spontaner Stuhl. Wunde heilt per primam. Unterleib immer eingesunken, nie druckempfindlich. Geniesst vom 6. Tage an täglich Fleisch mit gutem Appetit. Verlässt am 14. Tag das Bett, aber ein schon während der letzten Tage des Liegens vorhandener Bronchialkatarrh mit etwas Husten und Auswurf verschlimmert sich, der Husten nimmt zu, der Auswurf nimmt mehr und mehr einen fötiden Charakter an, nach weiteren 4 Tagen kann rechts hinten und unten eine handbreite Dämpfung nachgewiesen werden, es stellt sich Fieber ein, mit Abendtemperaturen bis über 39° C., die Sputa werden jauchig und stinkend, und unter zunehmendem Verfall der Kräfte Exitus am 5. November 1895.

Obduction: Keine Peritonitis. Der abführende Schenkel der angenähten Jejunumschlinge liegt der hinteren Magenwand 8 cm weit an,

und die Aufhängenähte haben flächenförmige Verwachsungen zur Folge gehabt, auch der zuführende Schenkel liegt der Magenwand parallel an in einer Ausdehnung von 4 cm, beide Schenkel mässig gefüllt, und der Magen leer, die Fistel selbst liegt 8 cm über dem Pylorus, ist vollständig wasserdicht, und die in den Magen gebrachte Flüssigkeit fliesst in den abführenden Schenkel. Pylorus lässt durch seine starren Wandungen eben noch den kleinen Finger durchtreten. Dicht neben dem Pylorus ein makroskopisch typisches Ulcus rotundum. Auf dessen Grund, direct an seinem Rande nach dem Pylorus zu, ein kegelförmiger Vorsprung mit einer muttermundartigen Oeffnung auf dem Gipfel. Die in diese Oeffnung eingeführte Sonde führt in das Duodenum, welches aussen an dieser Stelle adhärent ist. Der Kegel auf dem Ulcusgrunde wird von der Wand das Duodenum gebildet, welche durch den Grund des perforirten Ulcus in den Magen hinein gestülpt, festgewachsen und auf der Kuppe dieser Einstülpung ulcerös perforirt ist (Dr. Hanau). Ausgedehnte Verwachsungen der kleinen Curvatur mit dem linken Leberlappen.

In den grösseren Bronchien beider Lungen eine missfarbige, graugrüne, stinkende Flüssigkeit. Bronchien diffus, zum Theil auch sackartig erweitert. Beide Unterlappen luftleer, braunroth, glatt, enthalten zahlreiche zackige, graugrüne Gangränherde von Erbsen- bis Wallnussgrösse.

4. Trunz, Christian, 41 Jahre alt, war schon 1885 magenkrank und litt damals an Schmerzen in der Magengegend, jeweils nach dem Essen, saurem Aufstossen, Stuhlretardation und zeitweiligem Brechen. Blut wurde nie gebrochen, auch mit dem Stuhl ging nie Blut ab. Passende Diät, regelmässige Entleerung des Magens mit der Sonde, die eine erhebliche Magendilatation nachwies, und Karlsbader Salz brachten in kurzer Zeit alle Symptome zum Schwinden. Nachdem Pat. sich noch 2 Monate lang den Magen selbst ausgespült hatte, blieb er 2 Jahre lang gesund, dann stellten sich wieder die gleichen Beschwerden ein, Aufblähen, Brechen, Schmerzen in der Magengegend, Obstipation. Seit November 1895 steht Patient wieder in ärztlicher Behandlung und hatte täglich gegen Abend so heftige Schmerzen, dass er zu Morphiuminjectionen seine Zuflucht nahm. Erbrechen brachte jeweils Erleichterung. Er nährte sich hauptsächlich von Milch, Eiern und Fleischbrühe, Fleisch konnte er nur fein verhackt ertragen. Seit 3 Jahren nahmen seine Kräfte ab. Sommer 1895 bekam er Oedeme und einmal auch Ascites.

Status: Der Kranke ist hochgradig abgemagert, Gesicht eingefallen, hohläugig, Haut wachsgelb. Herzdämpfung etwas verbreitert und an der Herzspitze ein systolisches Geräusch. Kein Eiweiss im Urin. Zunge feucht, belegt, Appetit ordentlich, aber nach jeder Nahrungsaufnahme heftiges Magendrücken. Unterleib aufgetrieben und starke Spannung der Bauchdecken, ein freier Erguss im Peritonealsack nicht nachzuweisen. Beim Anschlagen des Magens starkes Plätschern und ziemliche Empfindlichkeit. Erst nach dem Aushebern des Magens, das jeweils grosse Mengen einer schmutzig gelbbraunen Flüssigkeit und alte Speisen, einmal auch kaffeesatzartige Massen, zu Tage fördert, fühlt man in der Mitte zwischen Proccss. ensiformis und Nabel eine grössere höckerige Geschwulstmasse, die absolut unbeweglich ist. Mikroskopisch findet man in den mit der

Sonde entleerten Massen weisse Blutkörperchen, Amylumkörner, Epithelzellen, quergestreifte Muskelfasern, viel Fett, keine Sarcinen. Freie Salzsäure ist im Magen nachzuweisen, Essigsäure keine, dagegen ist die Reaction auf Milchsäure positiv. Jod ist schon in 5 Minuten im Speichel nachzuweisen.

Am 7. August 1896 nach Entleerung des Darmes und sorgfältiger Spülung des Magens Gastroenterostomia nach Wölfler in Aethernarkose. Nach Eröffnung des Bauchfelles zeigen sich ausgedehnte und feste Verwachsungsstränge zwischen kleiner Curvatur und vorderer Bauchwand, die Wandung des Magens ist durchwegs verdickt und ganz besonders am Pylorus, der starre, verdickte Wandungen hat und unbeweglich auf seiner Unterlage festsitzt. Weder im Peritonaealüberzug des Magens, noch im Netz etwas von Neubildung zu sehen. Bei der Unbeweglichkeit des Magens ist die Gastroenterostomia retrocolica eo ipso ausgeschlossen, und es wird daher die oberste Jejunumschlinge an die Vorderseite des Magens an der Pars praepylorica auf bekannte Weise angenäht. Aufhängen beider Schenkel an die Magenwand in einer Ausdehnung von 4—6 cm. Dauer der Operation 80 Minuten. Puls post. operat. 88. Sehr glatter, absolut fieberfreier Verlauf mit sehr wenig Schmerzen. Wunde heilt per primam. Rasche Erholung. Vom 6. Tage an regelmässiger Stuhl. Am 7. Tage Fleischkost. Am 18. August wiegt er 98, am 25. 101, am 1 September 108 Pfund. Entlassung am 6. September. Zeigt sich nach 3 Wochen wieder, das Gesicht ist voll und rund geworden, aber noch blass. Appetit gut, keine Magenschmerzen, selten Aufstossen, nie Brechen, täglicher Stuhl. Operationsnarbe fest. Im Epigastrium noch vermehrte Resistenz. Patient nimmt seine Arbeiten als Maschinenschlosser wieder auf. September 1897 zeigt er sich wieder, blühend und gesund, kann alle Speisen vertragen und lebt, wie seine Mitarbeiter. Die Arbeit musste er nie aussetzen. Auch heute noch, 2 Jahre nach der Operation, ist er noch an gleicher Stelle, vollständig gesund und kräftig und soll seine Arbeit nicht einen Tag ausgesetzt haben.

5. Muschani, Xaver, 49jähriger Landwirth, aufgenommen den 22. März 1897. Erkrankte im Jahre 1866 in Missouri (America) an Wechselfieber und litt 2 Jahre an heftigen Fieberanfällen. In den Jahren 1868 und 1869, als er schon wieder nach Europa zurückgekehrt war, mehrere Rückfälle. Im Jahre 1892 erkrankte er an einem Magenleiden. Er bekam häufiges saures Aufstossen, schmerzhafte Magenblähungen, Erbrechen und konnte nur noch Milch ertragen, zweitägige Magenwaschungen brachten wesentliche Besserung. Vom Jahre 1892—1896 war das Befinden wieder ordentlich, er konnte wieder Feldarbeit verrichten, musste sich aber im Essen sehr in Acht nehmen und konnte nichts Saures und nichts Fettes vertragen. Seit October 1896 wieder die früheren Beschwerden, spülte sich selbst öfter den Magen aus, aber mit nur vorübergehender Besserung.

Status: Matt und mager, aber nicht kachektisch, klagt über heftige Magenschmerzen, saures Aufstossen, hartnäckige Obstipation. In der Magengegend kein Tumor fühlbar, aber bedeutende Dilatation, nach dem Aufblähen des Magens mit Gebläse steht die grosse Curvatur 3 Querfinger unter der horizontalen Nabellinie. Der Magensaft enthält reichlich

freie Salzsäure, Jod erscheint 20 Minuten nach Einnehmen von Jodkali im Speichel. Salol ist nach 3 Stunden noch nicht als Salicylursäure im Urin nachweisbar. Am 30. März 1897 Gastrojejunostomia anterior in sehr unruhiger Aethernarkose. Längsschnitt vom Process. ensiform. bis unter den Nabel. Nach Eröffnung des Peritoneums fühlt man den Pylorus in einen taubeneigrossen hartelastischen Tumor verwandelt, der mit dem Pankreas breit und fest verwachsen ist. An der kleinen Curvatur hinauf ist die Wandung ebenfalls verdickt und der Peritonealüberzug in sehniges, weissderbes Gewebe verwandelt.

Hervorholen der obersten Jejunumschlinge und Vernähung derselben mit der Pars praepylorica, fortlaufende Serosamuscularisnaht und Mucosaknopfnähte. Aufhängen beider Schenkel durch fortlaufende Naht, 4 cm weit, auf jeder Seite. Naht der Bauchdecken in 3 Etagen. Abends Morphiuminjection. Am 31. gutes Befinden. Wein- und Eierclystiere, innerlich Milch löffelweise. Am 2. Flatus, am 4. ein spontaner Stuhl, fühlt sich dann ganz wohl. Wunde am 6. per primam verheilt. Dann am 8. Brechen, zuerst einer braunrothen Flüssigkeit, nachher kommt frisches Blut. Trotz Excitantien und Infusion sterilisirter Kochsalzlösung rascher Collaps. Am 9. morgens Exitus. Die Obduction ergiebt keine Peritonitis. Beide Schenkel der angenähten obersten Jejunumschlinge sind etwa 12 cm weit fest mit der Magenwand verklebt, beide zeigen mässige Füllung mit blutiger Flüssigkeit, die Nahtlinie ist wasserdicht, und das Wasser fliesst zuerst in den abführenden Schenkel. Im Magen viel flüssiges Blut. Dicht am Pylorus ein querovales, fast circuläres, 3—4 cm breites Ulcus rotundum, dessen hintere Wand von Pankreas gebildet wird, im Grunde des Geschwürs zwei klaffende Gefässlumina.

6. Schmidt, Albert, 42jähriger Schumacher, ist wegen seiner, wie es hiess, unheilbaren Magenkrankheit schon mehrere Jahre in einer Versorgungsanstalt untergebracht. Im Jahre 1877 im Alter von 24 Jahren, als Patient beim Militär war, beobachtete er öfter schwarzroth gefärbten Stuhl und hatte damals Magenschmerzen. Nach 3wöchentlicher Behandlung fühlte er sich wieder wohl bis zum Jahre 1889. Damals fiel ihm eine schwere eiserne Platte auf die Magengegend, und seit diesem Unfall hatte er fortwährend Schmerzen in der Magengegend. Ende 1889 eine Magenblutung. Er verlor circa 1 Liter Blut, worauf er wieder 8 Wochen im Spital lag. Seit der Zeit nach jeder Mahlzeit 1—1½ Stunden heftige Magenschmerzen. Hie und da auch Schmerzen bei leerem Magen. 1894 eine 2. Magenblutung, nachdem schon 8 Tage der Stuhl schwarz gefärbt war. 4 Wochen Spitalaufenthalt in Strassburg, worauf sein Zustand wieder erträglich wurde. Von 1894—1897 keine neue Blutung. Januar 1897 wieder Blutbrechen. Anfang August 1897 die letzte Magenblutung. Immer mehr oder weniger Magenschmerzen. Ist seit 1894 in Blumenfeld.

Status: Ziemlich kräftiger Mann von Mittelgrösse, blass. Epigastrium meist etwas eingezogen, bei wiederholten Untersuchungen wird nie ein Tumor gefunden. Pars pylorica etwas druckempfindlich. Bei Blähung mit Kohlensäure ist eine mässige Erweiterung unverkennbar. Stets findet man beim Aushebern Speisereste vom Tag vorher. Freie Salzsäure findet sich bei wiederholten Untersuchungen keine im Magensaft, dagegen Milch-

säure. Salol erscheint eine Stunde später als Salycilsäure im Urin, Jod kann nach 25 Minuten im Speichel nachgewiesen werden.

Die regelmässigen Magenspülungen beseitigen zwar das Erbrechen, haben aber auf die Magenschmerzen absolut keinen Einfluss.

Am 21. März 1898 nach üblicher Vorbereitung Gastroenterostomia retrocolica. Nach Eröffnung der Bauchhöhle durch Längsschnitt vom Process. ensiformis bis etwas unter den Nabel wird der Magen, der an seinem Pylorustheil fixirt ist, hervorgeholt. Am Pylorus zahlreiche narbige Stränge und Verwachsungen mit Leber und Pankreas, der Pylorus selbst stark heraufgezogen, so dass das Duodenum unter spitzem Winkel abgeht. Nach Durchtrennung des Mesocolon Annähen der obersten Jejunumschlinge an die hintere Seite der Pars praepylorica fortlaufende Serosamuscularisnaht, dann Eröffnung des Darmes und Magens in einer Längenausdehnung von 4 cm, nun hintere fortlaufende Mucosanaht, fortlaufende vordere Mucosanaht und fortlaufende vordere Serosamuscularisnaht. Verstärkung der Seitenwinkel durch einige Knopfnähte und Aufhängen beider Schenkel durch fortlaufende Serosanaht. Die Narkose (Chloroform) war eine echte Säufernarkose, fortwährende Spannung der Bauchdecken. Brechbewegungen, die mehrmals den grössten Theil des Dünndarmes eventrirten, einmal auch bedrohliche Asphyxie. Dauer der Operation 1½ Stunden. Naht der Bauchdecken in 3 Etagen: fortlaufende Catgutnaht des Peritoneum, Seidenknopfnaht der Fascie und fortlaufende Seitennaht der Haut. Puls p. operat. 92. Als sich am Tage nach der Operation übelriechendes Aufstossen einstellte, wurde eine Magenspülung vorgenommen, die zersetztes, mit Galle vermischtes Blut entleerte. Vom 22. an Wein- und Eierclystire, innerlich Milch löffelweise. Ganz fieberfreier glatter Verlauf, am 23. März Flatus. Am 26. Stuhl auf Clysma. Am 27. Entfernung der Nähte. Vom 27. an täglich spontaner Stuhl. Verlässt nach 14 Tagen das Bett. Ist seither gesund und arbeitsfähig.

7. Benzinger, Rudolf, 37jähriger Tagelöhner, aufgenommen den 15. März 1898.

Am 1. März 1897 wurde von mir bei dem Kranken ein in der Vorderwand des Magens nahe der kleinen Curvatur sitzendes Ulcus rotundum exstirpirt. Eine Verengung des Pylorus war damals nicht nachweisbar. Patient fühlte sich damals von allen Beschwerden befreit und arbeitete bis zum Spitaleintritt als Erdarbeiter, er ass alles und trank namentlich an Sonn- und Feiertagen sehr viel Bier. Bis vor etwa 14 Tagen fühlte er sich ganz gesund. Dann bekam er ohne nachweisbare Ursache plötzlich ziehende Schmerzen im Unterleib, die jeweils eine Viertelstunde anhielten und sich alle 2—3 Stunden wiederholten, dabei Obstipation. Einige Tage später verlor er den Appetit und klagte über Uebelkeit und Magendrücken. Bei der Aufnahme sah er blass und angegriffen aus. Im Abdomen war ausser der solid verheilten Operationsnarbe nichts Abnormes zu sehen oder zu fühlen, beim jeweiligen Spülen kam nicht auffallend viel Mageninhalt zum Vorschein, aber regelmässig Speisereste vom Tage vorher. Freie Salzsäure fand sich keine im Magensaft, auch keine Milchsäure. Auf Milchdiät und Karlsbader Salz verloren sich die Beschwerden wieder vollständig, und Patient wurde am 29. März wieder in arbeits-

fähigem Zustand entlassen. Schon am 7. April stellte er sich wieder zur Aufnahme wegen lästigen Magendruckes und sauerem Aufstossen. Wiederholte Untersuchungen ergaben nun erhebliche Erweiterung des Magens und die Zeichen von Pylorusstenose, im Spülwasser des Magens fanden sich regelmässig Speisereste vom Tage zuvor, die Milch konnte 3—4 Stunden nach deren Genuss grösstentheils wieder ausgehebert werden, dabei Foetor oris, bei mangelndem Spülen Magendruck, häufiges Aufstossen, Appetitlosigkeit und Verstopfung. Zu einer nochmaligen längeren Diätcur etc. kann sich Patient mit Rücksicht auf den baldigen Rückfall nicht verstehen und wünscht dringend die Beschwerden bleibend beseitigende Maassnahmen, und da auf Grund der Beobachtung und Untersuchung eine Pylorusstenose mit Sicherheit angenommen werden durfte — ob durch ein neues Ulcus bedingt oder durch Narbenzug infolge der ersten Operation — das musste dahin gestellt bleiben, so wurde dem Kranken die Gastroenterostomia retrocolica vorgeschlagen und am 12. April 1898 ausgeführt in Aethernarkose. Längsschnitt 2 cm links von der alten Operationsnarbe. Nach der Eröffnung der Bauchhöhle stösst man rechts vom Einschnitt sofort auf feste flächenförmige Verwachsungen der vorderen Magenwand mit den Bauchdecken, so dass nur die linke Hälfte des Magens noch frei ist. Es wird nun an die hintere Wand des noch freien Theils des Magens die oberste Jejunumschlinge in gewohnter Weise angenäht und sowohl der zuführende, als auch der abführende Schenkel der Schlinge 5 cm weit an der vom Mesocolon entblössten Magenwand durch fortlaufende Naht aufgehängt. Puls p. operat. 84. Schon am Abend des Operationstages Flatus. Fieberfreier, fast schmerzloser Verlauf. Schon am 4. Tage Beefsteak. Am 18. April Entfernung der Hautnaht, wobei die vollständige Heilung der Wunde constatirt wird. Bis zum 20. blieb das Befinden des Kranken ein ganz gutes, dann bekam er plötzlich und ohne Veranlassung Gallenbrechen, Appetitlosigkeit und Stuhlverhaltung. Diese ganz räthselhaften Symptome dauern 4 Tage an und verschwinden dann auf regelmässiges Spülen und Abführmittel: Karlsbader Salz und Oleum Ricini vollständig. Der Kranke, der infolge dieses Zwischenfalls sehr heruntergekommen war, erholt sich rasch und vollständig und bleibt fortan gesund.

8. Neuwyler, Emilie, 30jähriges Dienstmädchen, aufgenommen den 19. Juni 1898, litt vom 13.—18. Jahre an Bleichsucht. In den Jahren 1885—1891 war sie in Florida und litt dort wiederholt an Malaria und bilious fever. Vor 3 Jahren litt sie an „Magenentzündung", musste alles brechen und hatte heftige Magenschmerzen. Bis 1897 war sie leidlich wohl, dann traten heftige Schmerzen zwischen linker Rippenwand und Hüftbeinkamm auf, die zeitweise kaum mehr auszuhalten waren und nicht mehr verschwanden, nur seit März 1898 sich in der Magengegend concentrirten. Dabei Hungergefühl verbunden mit Ekel vor gewissen Speisen, so namentlich vor Fleischspeisen, und seit längerer Zeit nährt sich Patientin ausschliesslich von Milch und Eiern. Seit Herbst 1897 hartnäckige Verstopfung. Sehr viel Sodbrennen, hartnäckiges Aufstossen, kein Brechen. Abnahme des Körpergewichtes von 123 auf 107 Pfund innerhalb Vierteljahresfrist.

Status: Mittelgrosse magere Person. Wiederholte Untersuchungen ergaben eine ungewöhnlich hochgradige Magendilatation mit Enteroptose. Bei geblähtem Magen zieht die kleine Curvatur am Nabel vorbei, während die grosse Curvatur bis zur hinteren Axillarlinie und zur Symphyse hinunter reicht; auch bei nicht geblähtem Magen starkes Plätschern. Tumor oder Härte nicht zu fühlen. Der Magensaft giebt schwache Salzsäurereaction, Milchsäure bei wiederholten Untersuchungen nicht nachweisbar. 5/4 Stunden nach eingenommenem Salol ist Salicylursäure im Urin nachweisbar, Jod ist nach 15 Minuten im Speichel nachweisbar. Patientin wird eine Zeitlang mit wesentlichem Erfolg, d. h. unter Abnahme des Druckgefühls und der Schmerzen, gespült. Setzt man die Spülung nur einen Tag aus, so zeigen sich wieder die alten Beschwerden. Am 7. Juli 1898 Gastroenterostomia retrocolica mit Aufhängen beider Schenkel in ordentlicher Aethernarkose. Nach Trennung der Bauchdecken erscheint der Magen durch Gase stark gebläht, obwohl er unmittelbar vor der Operation ausgehebert worden war, die kleine Curvatur steht auffallend tief, der Pylorus sehr hoch. Narben oder Indurationen sind äusserlich keine sichtbar. Das Colon transversum wird in die Höhe geschlagen und das Mesocolon, nach einem kleinen verticalen Einschnitt beiderseits stumpf so weit abgelöst, dass auch für die Aufhängenaht noch Platz ist. Annähen der obersten Jejunumschlinge, etwa 50 cm unter der Plica, an die hintere Magenwand auf gewohnte Weise, wobei eine auffallend starke venöse Blutung aus der Magenschleimhaut auffällig ist. Aufhängen der beiden Schenkel der angenähten Schlinge auf eine Länge von 4 cm. Dauer der Operation 50 Minuten. Vollständig reactionsloser Verlauf. Wegen Magendruck wird am Tage nach der Operation einmal gespült. Seither Wohlbefinden. In der Nacht vom 9. October Flatus. Nach 4 Tagen Fleischnahrung.

Gastroenterostomien wegen Carcinom.

1. F., Bertha, 30 Jahre alt, aufgenommen den 29. Januar 1887, hat, seit 7 Jahren verheirathet, vier normale Geburten durchgemacht. Im letzten Wochenbett, 1885, litt sie oft an Magenschmerzen und saurem Aufstossen. Im September 1886 wieder Magenbeschwerden, heftige brennende Magenschmerzen, nach jedem Essen ein dumpfes, sich allmählich steigerndes Druckgefühl im Magen, das erst nach erfolgtem Erbrechen sich wieder verlor. Seit einigen Wochen tägliches Brechen der Speisen, nie Blut. Stuhlretardation. Zwischen Weihnachten und Neujahr fühlte Patientin eine verschiebbare Geschwulst in der Nabelgegend und in den letzten Tagen täglich dreimaliges Erbrechen. Pat. magerte in letzter Zeit ersichtlich ab und fühlte sich schwach und elend.

Status: Matter Gesichtsausdruck, blasse gelbe Gesichtsfärbung. Körpergewicht 76 Pfd. Grosse Schwäche, beim Aufsitzen im Bette Ohnmachtsanwandlungen. Epigastrium etwas aufgetrieben und bei gefülltem Magen die Contouren desselben und die schlaffen Bauchdecken deutlich erkennbar. Es besteht Erweiterung desselben und, nach dem Resultate der Spülungen, Stenose des Pylorus. Gerade über dem Nabel ein im grössten Durchmesser quergelagerter, etwa 8 cm langer, harter, ziemlich

beweglicher Tumor zu fühlen, der bei leerem Magen nach oben und links steigt. Im Magensaft ist freie Salzsäure nicht nachzuweisen. Bei regelmässiger Waschung des Magens sichtliche Erholung und Zunahme des Körpergewichtes um 7 Pfd.

Am 16. Februar 1887 Gastrojejunostomia anter. (nach Wölfler). Nach Eröffnung der Bauchhöhle zeigt sich, dass der Pylorus von einer faustgrossen Geschwulst eingenommen ist, die an der kleinen Curvatur bis zur Mitte des Magens reicht und mit dem Pankreas verwachsen ist. Pater noster ähnlicher Tumor der Retroperitonealdrüsen. Die Jejunumschlinge wird über dem Colon transversum in der Richtung der Peristaltik durch Knopfnähte in bekannter Weise eingenäht mit Bildung einer Wölfler'schen Schleimhautklappe am zuführenden Schenkel. Dauer der Operat. 1½ Stunden. Puls p. operat. 88. Die ersten 2 Tage ist Patientin fieberfrei und hat mässige Schmerzen, dann allmähliches Ansteigen der Temp. und vermehrte Pulsfrequenz, am 18. Februar Brechen und Diarrhöe und von dem Tage an täglich trotz Opiumclystieren mehrmals diarrhöeische Stühle und fortwährender Stuhldrang, das Brechen sistirt mehrere Tage und setzt dann von neuem ein. Unterleib schmerzlos, aber immer etwas aufgetrieben, und quer über den oberen Bauch verläuft eine, durch die schlaffen Bauchdecken, deutlich erkennbare, stark geblähte Darmschlinge. Auf Spülung, die gallige, sauer riechende dünne, Flüssigkeit mit Milchcoagulis entfernt, hört das Brechen auf, aber Stuhldrang und Diarrhöen dauern fort. Wunde per prim. verheilt. Unter diesen Symptomen allmählicher Kräfteverfall und Exitus am 27. Februar.

Obductionsbefund: Faustgrosses, ulcerirtes und den Pylorus stenosirendes Carcinom der Pars pylorica, das mit dem Pankreas fest verwachsen ist. Im Kopf des Pankreas ein haselnussgrosser Carcinomknoten. Die Retroperitonealdrüsen krebsig infiltrirt. Nahtlinie dicht, und eingegossenes Wasser fliesst durch den abführenden Schenkel ab, obwohl derselbe an der Nahtlinie spitzwinklig abgeknickt ist. Das Colon transversum zeigt an der Kreuzungsstelle mit der angenähten Jejunumschlinge eine deutliche Strangrinne, und der obere Theil des Colon ist bis zur Ileocöcalklappe stark gebläht. Anatomische Diagnose: Drüsencarcinom.

2. Leumann, Johann Georg, 56jähriger Fabrikant, aufgenommen den 28. Juni 1889. Erkrankte vor 2 Jahren mit würgenden Schmerzen in der Magengegend, die am Morgen bei nüchternem Magen am stärksten waren. Pat. ist Potator. Während 2 Jahren blieben diese Schmerzen so ziemlich gleich. Anfang des Jahres 1889 trat Brechen auf, meist 3—4 Stunden nach jeder Nahrungsaufnahme, Blut war nie im Erbrochenen. Hand in Hand damit beträchtliche Abmagerung und fast unausgesetzte heftige Magenschmerzen.

Status: Pat. ist mager und blass. Körpergewicht 115 Pfd. Gegend zwischen Nabel und rechtem Rippenrand vorgewölbt, und man fühlt an dieser Stelle einen Tumor, der von höckeriger, harter Consistenz nach links bis zur Mittellinie reicht und sich rechts unter dem rechten Rippenrand verliert. Verschiebbarkeit nach allen Richtungen gering, doch macht er die Respirationsbewegungen des Zwerchfelles mit. Hartnäckige Ob-

tipation. Täglich mehrmaliges Erbrechen. Tägliche Spülung des Magens, die jedesmal Speisereste vom Tag zuvor in stark sauer riechender Flüssigkeit entleert und das Brechen sistirt.

Am 9. Tage nach sorgfältiger Vorbereitung Entleerung des Darmes und Auswaschung des Magens mit Salicyllösung. Gastroenterostomia anterior (nach Wölfler) in Chloroformnarkose. Nach Eröffnung des Peritoneums stellt sich der stark dilatirte Magen ein, und die Abtastung des Pylorus ergiebt einen faustgrossen, mit Pankreas und Leber verwachsenen, Tumor. Da an Exstirpation nicht zu denken ist, wird die oberste Jejunumschlinge hervorgeholt und über dem Colon transversum in einer Ausdehnung von 4 cm durch eine hintere und vordere Serosaknopfnaht und durch Mucosaknopfnähte auf oft beschriebene Weise an die vordere Magenwand dicht über der grossen Curvatur angenäht. Dauer der Operation 1 1/2 Stunden, Narkose nicht besonders. Puls p. operat. 72. Der Verlauf war ein ganz glatter, fieberfreier. Pat. hatte nie erhebliche Schmerzen, nie Erbrechen, 3 Tage nach der Operation Flatus, am 8. Tage Stuhl, seither regelmässig. Wunde heilt per prim. Verlässt nach 15 Tagen das Bett und 24 Tage p. operat. das Spital. Pat. nahm dann rasch an Gewicht zu, ass mit wahrem Wolfshunger und trank wie früher. So genoss er zu seinen übrigen Mahlzeiten regelmässig nachts 12 Uhr noch ein Beefsteak und einen Liter Veltliner. Er lebte nach einer gütigen Mittheilung seines Arztes noch ein Jahr, besorgte noch etwa 10 Monate seine Berufsgeschäfte wie früher und nahm dann rasch an Kräften ab. Die Obduction bestätigte die Diagnose eines Drüsencarcinoms der Pars pylorica.

3. H., Antonie, 46 jährige Magd, aufgenommen den 22. Juli 1890. Die Mutter war magenleidend, ein Bruder starb an Magenschluss. Pat. hatte von jeher einen schwachen Magen und konnte keine Mehlspeisen und keine sauren Speisen vertragen. Im Januar dieses Jahres litt sie oft an Uebelkeit und Appetitlosigkeit, war dann wieder einige Zeit gesund. Anfang April bekam sie heftige Schmerzen im Epigastrium mit Druckempfindlichkeit und alle 2—3 Tage Erbrechen. Dieses wurde immer häufiger, und sie war genöthigt, ihre Nahrung auf Milch, Bouillon und Eier zu beschränken, nahm sie etwas anderes, so musste sie immer schon nach einigen Stunden alles Genossene wieder brechen. Seit Beginn des Leidens nahm sie an Kraft und Gewicht ab und soll blasser geworden sein.

Status: Mittelgrosse, kräftig gebaute Frau, von blassem, kachektischem Aussehen, Zunge belegt, Abdomen mässig gewölbt, links vom Nabel fühlt man unmittelbar unter den Bauchdecken einen hühnereigrossen, höckerig harten, ziemlich beweglichen Tumor, der auf Druck ziemlich empfindlich ist. Keine erhebliche Magenvergrösserung, aber im Spülwasser ausnahmslos alte Speisereste. Im Magensaft keine freie Salzsäure. Jod erscheint nach 25 Monaten im Speichel. — Bei täglicher Spülung fühlt sich Pat. etwas leichter, doch verschwinden die Magenschmerzen nicht, und ab und zu bricht sie auch, nimmt in den ersten 8 Tagen um 2 Pfd. ab.

Am 21. Aug. Gastroenterostomie nach Wölfler. Bei Eröffnung der Bauchhöhle durch Längsschnitt vom Proc. ensiform. bis unter den

Nabel zeigt sich ein grosser Tumor, der die Pylorusgegend und den grössten Theil der kleinen Curvatur einnimmt, im Netz und Mesocolon ebenfalls einige haselnussgrosse Tumoren. Herausholen der obersten Jejunumschlinge, die über das Colon heraufgezogen und an die vordere Magenwand, dicht über der grossen Curvatur, angenäht wird. Nahtlinie $4^1/_2$ cm. Knopfnähte in bekannter Weise. Aufhängen des zuführenden, stark sich abknickenden Schenkels durch 2 Nähte. Dreifache Etagennaht der Bauchdecken. Bis zum 24. Aug. gutes Befinden. Pat. fühlt sich leidlich wohl und ist fieberfrei, nimmt ziemlich viel Milch und erhält daneben Wein- und Eierclystire, aber weder Stuhl noch Flatus. Am 25. August bricht sie zum erstenmal, und zwar eine übelriechende, braune Brühe. Etwas Blähung der Magengegend. Puls 96, klein. Nach nochmaligem Brechen wird der Magen ausgespült, der viel gelbliche, fäcal riechende Flüssigkeit enthält. Am 25., 26., und 27. Aug. wieder tägliche Spülung des Magens mit wesentlicher Erleichterung. Es wird jedesmal eine reichliche Menge gelbbrauner, fäcal riechender Flüssigkeit entfernt, aber die Kranke wird zusehends schwächer, und am 28. Aug. entschliesse ich mich zur Relaparotomie, um womöglich das Darmcirculationshinderniss zu entfernen. Durchtrennung der Etagennähte und stumpfe Trennung der Bauchdecken. Es tritt nach Eröffnung der Bauchhöhle sofort die angenähte Darmschlinge zum Vorschein, und es zeigt sich, dass der zuführende Schenkel prall gefüllt, der an der Nahtlinie scharf abgeknickte, abführende Schenkel völlig leer ist. Ich schreite sofort zur Anastomosenbildung zwischen zu- und abführendem Schenkel ca. 12 cm unter der Nahtlinie, die in Zeit von $^3/_4$ Stunden vollendet ist. Erbrechen folgt keines mehr, am 29. August früh Flatus und ein halb weicher, gelbbräunlicher Stuhl, aber die Kräfte nehmen bei schwachem, raschem Puls von Stunde zu Stunde ab, und am 29. Aug. abends 7 Uhr Exitus. Eine Obduction durfte leider nicht gemacht werden.

4. H., Marie, Tagelöhnerin, 56 Jahre alt, aufgen. den 23. Nov. 1893. Ist angeblich erst seit 6 Wochen krank, mit heftigen Magenschmerzen und Erbrechen. Seit 4 Wochen erbrach sie nach jeder Mahlzeit fast alles Genossene mit Gallenbeimischung. Dabei verlor sie den Appetit, litt an Obstirpation und magerte rasch ab.

Status: Kleine Person mit dürftigem Ernährungszustand und blassem, kachektischem Aussehen. Abdomen ziemlich stark aufgetrieben. Man fühlt im Epigastrium einen mit dem grössten Durchmesser (15 cm) quer gelegenen, harten, auf Druck empfindlichen Tumor, der ungefähr die Form eines kleinen Magens hat und nach allen Richtungen ziemlich beweglich ist. An die linke untere Seite des Tumor schliesst sich eine zweite, weich elastische, strangförmige Geschwulst an. Nach dem Resultat der Aufblähung besteht keine wesentliche Magenerweiterung. Im Spülwasser regelmässig alte Speisereste. Im Magensaft keine freie Salzsäure.

Am 8. December Gastroenterostomia anter. (nach Wölfler). Längsschnitt vom Proc. ensiform. bis zum Nabel. Der Magen ist fast in toto in einen harten Tumor verwandelt, der mit seinem Pylorustheil mit dem Pankreas und mit seinem linken Ende mit dem Colon descendens eng verwachsen ist. Nur am hintersten Theil der grossen Curvatur findet sich noch anscheinend gesunde Magenwandung. An diesen Theil des

Magens wird sodann die oberste, hervorgeholte Jejunumschlinge angenäht. Knopfnähte. Dreifache Etagennaht der Bauchdecken. Puls post operat. 108. Am 9. December Erbrechen einer stark blutigen, braunrothen Flüssigkeit, deshalb Spülung. Am 10. und 11. December gutes Befinden, geniesst ziemlich viel Milch. Am 13. December spontaner Stuhl. Am 14. Dec. klagt Pat. zum erstenmal über Schmerzen in der linken Unterbauchgegend, und der Bauch ist links unten etwas aufgetrieben, hart und schmerzhaft bei Druck. Abendtemperatur 38,5° C. Die Schmerzen nahmen trotz Morphium rasch zu. Pat. wird unruhig, delirirt, und am 15. December abends Exitus.

Obductionsbefund: Ziemlich verbreitete eitrige Peritonitis. Am äusseren Nahtwinkel eine Lücke, aus welcher zwei gelbliche Geschwulstknoten hervorsehen, und bei Eröffnung des Magens bemerkt man, dass die Naht bis nahe an das ulcerirte Carcinom heranreicht. Es muss dahin gestellt bleiben, ob die Naht an der Perforationsstelle nicht ganz dicht war, oder die Verklebung durch die, die Nahtstelle von innen überschwemmende, Carcinomjauche wieder gelöst wurde. Der aufgehängte abführende Schenkel der angenähten Schlinge mässig gefüllt. Vom Magen aus fällt der vorgeschobene Finger an das offenstehende Lumen des abführenden Schenkels. Pylorus noch für einen dünnen Bleistift durchgängig, Pars pylorica, kleine Curvatur und ein grosser Theil der grossen Curvatur von einer weissröthlichen, markigen, saftreichen Geschwulstmasse eingenommen, die sich bei mikroskopischer Untersuchung als Drüsenkrebs erweist.

5. V., Catharina, 58 jährige Hausfrau, aufgenommen 12. April 1892. Seit $^3/_4$ Jahren Schmerzen in der Magengegend. Im Herbst 1891 hie und da Schmerzen in der Magengegend, die allmählich heftiger wurden. Seit Neujahr 1891—92 tägliches Erbrechen der genossenen Speisen, mitunter auch kaffeesatzähnlicher Massen, Obstipation. Ist in den letzten Monaten mager, schwach und elend geworden.

Status: Blasse, stark abgemagerte Frau. Abdomen auch nach Entleerung des Darmes etwas aufgetrieben. Man fühlt gerade über dem Nabel eine ovale, harte Geschwulst, die die Bewegungen des Zwerchfelles mitmacht und auf Druck sehr empfindlich ist. Beim jedesmaligen Spülen finden sich alte Speisereste in der stark sauer riechenden Spülflüssigkeit. Im Magensaft keine freie Salzsäure. Jeweils wesentliche Erleichterung auf die Spülung.

4. Mai 1892 Gastroenterostomia anter. (Wölfler). Nach üblicher Vorbereitung Längsschnitt vom Processus ensiformis bis unter den Nabel. Man sieht an dem hervorgezogenen Magen einen hühnereigrossen, sehr harten Tumor, der ziemlich beweglich ist. Da jedoch im grossen und kleinen Netz sich zahlreiche Carcinomknoten finden, die Retroperitonealdrüsen hart und vergrössert sind, und vereinzelte Knoten in der Serosa des Dünndarmes sichtbar werden, wird von einer Geschwulstexstirpation abgesehen und die Gastroenterostomie gemacht durch Annähen der obersten Jejunumschlinge an die vordere Magenwand dicht über der grossen Curvatur. Knopfnähte. Puls p. operat. 92. Bekommt noch am Operationstage esslöffelweise Milch. Fieberfreier Verlauf mit wenig Schmerzen, am

7. Mai wegen Meteorismus und Magendruck Spülung des Magens, die viel sauer riechende, stark gallige Flüssigkeit entleert. Bald nach der Spülung gehen zahlreiche Flatus ab. Wunde heilt per prim. Am 12. Mai wird zu Fleischnahrung übergegangen, erster Stuhl am 14. Mai, von da an tägliche Stuhlentleerung, guter Appetit, dann rasche Erholung und Entlassung nach Hause. Daselbst starb Patientin, 4 Wochen später, nach Mittheilung des behandelnden Arztes unter Ileuserscheinungen. Obduction wurde nicht gemacht.

6. G., Gottfried, 65jähr. Landwirth, aufgenommen den 27. Jan. 1893. Die Mutter des Kranken starb an Gesichtskrebs. Seit Herbst 1892 Appetitmangel, einmal Blutbrechen. Seit einigen Wochen würgende Schmerzen in der Magengegend, schlechtes Aussehen und Abmagerung.

Status: Kleiner, magerer Mann und fahle Hautfarbe. Etwas Emphysem der Lungen. In der Magengegend ein mit dem Längsdurchmesser quer verlaufender, circa 14 cm langer Tumor, der die Respirationsbewegungen mitmacht, sich aber sonst nur wenig verschieben lässt. Magen stark erweitert, seine grosse Curvatur fällt bei Kohlensäureblähung unter die horizontale Nabellinie. Der Magen enthält bei jeder Spülung massenhaft alte Speisereste, mitunter auch kaffeesatzähnliche Massen, und Pat. fühlt sich nach jeder Spülung wesentlich erleichtert. Im Magensaft keine freie Salzsäure.

15. Februar 1893 Gastroenterostomia anter. (Wölfler). An dem herausgewälzten Magen ist ein grosser, die Pars pylorica und fast die ganze untere Hälfte des Magens einnehmender Tumor wahrzunehmen, der am Pylorus eng mit dem Colon transversum verlöthet ist. Im Omentum minus wallnussgrosse Geschwulstknoten. Annähung der obersten Jejunumschlinge, abführender Schenkel rechts, zuführender links, in einer Ausdehnung von $4^1/_2$ cm in bekannter Weise. Während des Nähactes fliesst helle Ascitesflüssigkeit aus dem Peritoneum. Dreifache Etagennaht der Bauchdecken. Puls post operat 68. Am Abend 1 Wein- und 1 Eierclysma. Anderen Tages löffelweise Milch. Die ersten 3 Tage verlaufen gut, fieberfrei, ohne erhebliche Schmerzen und Erbrechen, am dritten Tage Flatus, dann steigt die Temperatur auf 38^0, der Kranke klagt über Seitenstechen und Dyspnoe. Dämpfung und Bronchialathmen über beiden Unterlappen, rascher Collaps und Exitus am 19. Februar. Keine Peritonitis, beide Schenkel der angenähten Schlinge mässig gefüllt. In den Magen eingegossenes Wasser fliesst in den abführenden Schenkel. Beidseitige glatte Infiltration beider Unterlappen mit diffuser Bronchiektasie.

7. N., Lisette, 31 jährige Hausfrau, aufgenommen den 15. Juni 1893. Hatte vor 3 Jahren mehrere Wochen heftige Magenschmerzen, ohne Erbrechen und ohne Blutung. Ende Februar 1893 wurde sie müde, appetitlos, hatte 8 Tage lang täglich Erbrechen, später noch hier und da, im Mai fühlte Patientin in der Oberbauchgegend eine Geschwulst, bekam Magenschmerzen und magerte rasch ab.

Status: Hochgradig anämische Person mit wachsgelber Gesichtsfarbe und trockener, welker Haut. Sie fühlt sich schwach und matt und bekommt schon beim Aufsitzen im Bette leicht Ohnmachten. Im Epigastrium ist ein etwa 10 cm langer, quer zwischen den Rippenbogen sich hin-

ziehender Tumor zu fühlen, der bei tiefer Inspiration nach unten steigt und auch in seitlicher Richtung etwas beweglich ist. Er ist hart und höckerig. Beim Spülen des Magens kommen immer alte Speisereste zum Vorschein, einige Male auch kaffeesatzähnliche Massen. Es besteht eine erhebliche Magendilatation. Trotz regelmässiger Spülung, sorgfältiger Ernährung und regelmässiger Nährklystiere blieb Pat. anfänglich an Gewicht gleich, nahm dann aber um 4 Pfd. ab. Die Kräfte nahmen zusehends ab, und trotz Spülungen stellt sich wieder Erbrechen ein, und so entschliesst man sich denn trotz schlechter Chancen zu einem operativen Eingriff.

Am 22. Juli Gastroenterostomia anter. (Wölfler). Eröffnung des Bauches durch Längsschnitt vom Proc. ensiformis bis unter den Nabel, Blut ausserordentlich hell und dünn, gerinnt sehr schwer, so dass die Blutstillung unverhältnissmässig viel Zeit beansprucht. Der Magen ist in seinem Pylorustheil und an der kleinen Curvatur aufwärts bis in die Nähe der Cardia in eine harte Geschwulstmasse verwandelt, die stellenweise mit dem Peritoneum der Bauchdecken verwachsen ist. Im Mesenterium zahlreiche Geschwulstknoten, auch im linken Leberlappen ein klein haselnussgrosser Knoten. Annähung der obersten Jejunumschlinge an die vordere Magenwand in einer Breite von 4 cm. Knopfnähte. Puls post operat. 108. Hämoglobin 25 Proc. Sehr glatter Verlauf. Die Wunde heilt per prim. Pat. hat kein Fieber, nie erhebliche Schmerzen, bricht seit der Operation kein einziges Mal mehr. Defäcation vom vierten Tage an regelmässig, und die früheren Symptome von Seiten des Magens, wie Völle, klemmende Schmerzen, Aufstossen sind vom Tage der Operation an gänzlich verschwunden. Die Kranke nahm auch in den letzten 3 Wochen des Spitalaufenthaltes um 6½ Pfd. zu und wurde in bedeutend gebessertem Zustand entlassen. Zu Hause sollen sich, wie ein Bericht des behandelnden Arztes Dr. Walder meldet, bald Oedem und Ascites eingestellt haben, und eine wegen Stuhlbeschwerden vorgenommene Untersuchung ergab einen faustgrossen Tumor im Cavum Douglasii. Pat. erlag diesen Stenosenerscheinungen und dem allgemeinen Marasmus 7 Wochen nach der Operation. Section wurde nicht gemacht.

8. K., Johannes, 59jähriger Landwirth, aufgenommen den 31. Juli 1893. Machte im Frühjahre eine mehrwöchentliche schwere Influenza durch. Im Anschluss daran stellte sich Magendruck, Brechreiz, Appetitlosigkeit ein, so dass Patient rasch von Kräften kam. Dabei hartnäckige Obstipation.

Status: Stark abgemagerter Pat. mit kachektischer Gesichtsfarbe. Im Epigastrium ein faustgrosser, harter, höckeriger Tumor zu fühlen, dessen Hauptmasse links von der Mittellinie zwischen Nabel und Rippenbogen liegt. Geringe Beweglichkeit. Der Magen enthält bei jeder Spülung grosse Mengen Flüssigkeit mit alten Speiseresten, zuweilen kommen auch kaffeesatzähnliche Massen zum Vorschein. Im Magensaft keine freie Salzsäure. Regelmässige Magenspülungen erleichtern den Kranken etwas, aber der Kranke nimmt rasch an Kräften ab, leidet an Schwindelanfällen und klagt über grosse Schwäche.

Am 18. August Gastrojejunostomia antecolica (Wölfler) Längsschnitt vom Processus ensiform. bis etwas unter den Nabel. Es kommt

nach Eröffnung des Peritoneums sofort ein grosser Magentumor in Sicht, der, in der Pylorusgegend fixirt, sich nicht herausheben lässt. Es findet sich nur an der vorderen Magenwand eine etwa handtellergrosse, von der Geschwulst noch nicht in Beschlag genommene Partie, alles andere ist Tumor. Auch im grossen und kleinen Netz Carcinomknoten. Herausholen der obersten Jejunumschlinge und Annähen derselben an die von Geschwulstinfiltration noch freie, vordere Magenwand. Knopfnähte Bei starkem Pressen des Kranken gleich nach Vollendung der vorderen Seromuscularisnaht dringt weder Luft, noch Mageninhalt durch die Nahtlinie, die 5 cm lang ist. Gute Chloroformnarkose, Puls post operat. 90. Am 18. und 19. ordentliches Befinden, hat keine Schmerzen, klagt nur über grossen Durst, bekommt Eier und Weinklystiere. Am 20. rascher Puls bis 120, mässige Leibschmerzen, Auftreibung und Spannung des Abdomens. Abends Temperatur 38°. Unter rasch kleiner werdendem Puls Exitus am 21. früh 3 Uhr, ohne dass Aufstossen und Brechen sich eingestellt hätte, auch die Bauchschmerzen sehr gering.

Obduction: Eiterige Peritonitis, starke Aufblähung des Magens und des Colon transvers. Abführender Schenkel der angenähten Schlinge wegsam. Es liegt ein grosses, stark ulcerirtes und nekrotisirtes Carcinoma medullare der Pars pylorica vor, das bis zum Pylorusring geht. Die Ulceration unterminirt denselben noch etwa 1,5 cm weit unter die Mucosa duodeni. Die vordersten 3 Nähte zeigen etwas gedehnte Stichlöcher, doch habe ich nicht den Eindruck, als ob sie durchgängig gewesen (Dr. Hanau). Dagegen ist eine zweifrankstückgrosse Perforation des Carcinomgrundes vorhanden, an deren Rand Netz angewachsen ist (vorn an der kleinen Curvatur der Pars pylorica). Hier geht die Nekrose des Tumors auch besonders tief.

9. H., Susanna, 42jährige Bäuerin, aufgenommen den 1. August 1893. Ein Vater und ein Bruder der Patientin seien magenleidend. Sie erkrankte Ende Juni mit täglich mehrmaligem Schleimbrechen. Seit Anfang Juli bricht sie auch die genossenen Speisen und häufig kaffeesatzähnliche Massen. Dabei Magenbrennen, Appetitlosigkeit. Patientin wird blass, schwach und magert ab.

Status: Kleine, blasse Frau, mit gelber Gesichtsfarbe. Auch im Spital tägliches Brechen trotz täglicher Auswaschung des Magens. Im Epigastrium fühlt man einen grossen, höckerigen Tumor, der von einem Rippenrand zum anderen reicht und nur sehr geringe Beweglichkeit zeigt. Im Gebrochenen fast regelmässig kaffeesatzähnliche Massen und alte Speisereste, einmal auch ein Kirschkern, der nach Angabe der Kranken wenigstens 6 Wochen im Magen gelegen hatte. Die Untersuchung auf freie Salzsäure im Magensaft giebt ein negatives Resultat.

Am 7. Aug. 1893 Gastrojejunostomia posterior (v. Hacker) in guter Chloroformnarkose. Dauer 1 Stunde. Nach Eröffnung des Peritoneums tritt der Magen in Sicht, und man fühlt die ganze Pylorusgegend, die kleine Curvatur und das kleine Netz in eine zusammenhängende Geschwulstmasse verwandelt, in die auch das Pankreas hineingezogen ist. Es wird nun nach Aufwärtswälzung des Colon transversum die oberste Jejunumschlinge an die hintere Magenwand auf bekannte Weise nach der Trennung des

Mesocolon angenäht. Nach Reposition des Colon dreifache Etagennaht der Bauchdecken. Puls 80 post operat. Eigenthümlicher Verlauf; in Bezug auf die Fistel ganz normal. Am 3. Tage Flatus, am 5. reichlicher Stuhl, nie Leibschmerzen. Patientin behält alles Genossene bei sich, Milch, Fleischbrühe, Fleischgelée u. s. w., nie Brechen. Unterleib immer weich und schmerzlos. Die Wunde ist schon am 12. per prim. verheilt. Entfernung der Nähte. Dagegen hat Patientin vom 9.—12. August ziemlich hohes Fieber. Abendtemperaturen immer 39,1—39,6° C., rascher Puls, am 10. und 11. lautes Delirium. Patientin ist nicht klar, verweigert am 14. die Nahrung und wird schlafsüchtig, am 15. rascher Collaps, und am 16. Exitus.

Obduction am 17. August. Keine Peritonitis, gut schliessende Naht der Fistel. Sowohl der zu- als der abführende Schenkel der angenähten Schlinge liegen in einer Ausdehnung von 5—6 cm der Magenwand an. Beide Darmstücke mässig gebläht, das zuführende eher weniger, als das abführende. In den Magen eingeführtes Wasser fliesst durch beide Schenkel ab. Pylorus für den kleinen Finger noch durchgängig, stark nach oben dislocirt und sammt dem der kleinen Curvatur anliegenden Magentheil, dem kleinen Netz und Pankreas in eine zusammenhängende Geschwulstmasse verwandelt, an die sich hinten ein Packet krebsig infiltrirter Retroperitonealdrüsen anschliesst. Dicht am Pylorus ein flaches, bis auf die Muscularis gehendes, 6 cm breites und 5 cm langes Geschwür mit gereinigtem Grund und leicht wallartigen Rändern. In der Vena port., an der Mündung der Vena lienal., sowie noch in einer grösseren Pfortaderwurzel, die nach dem Pankreaskopf führt, wandständige, mikroskopisch carcinomatöse Thromben. In der Leber multiple Krebsknoten, von Stecknadelkopf- bis Wallnussgrösse. Mikroskopisch kleincylinderzelliges Carcinom mit centraler Nekrose. Im Grund der Magengeschwüre Krebsherde in der Ulceration (Dr. Hanau).

10. K., Johannes, 29jähriger Metzger, aufgenommen den 20. Juni 1894, machte Weihnachten 1893 eine dreiwöchentliche heftige Influenza durch, seither leidet er an Appetitlosigkeit, im Monat März kamen dazu häufige, krampfartige Magenschmerzen, zuerst nach den Mahlzeiten, dann zu jeder Tageszeit, und schliesslich hielten sie den ganzen Tag an und raubten ihm die Nachtruhe. Dabei Obstipation. Seit Monat Mai auch Erbrechen, gewöhnlich 2 Stunden nach den Mahlzeiten und häufige Uebelkeiten. In der letzten Zeit leidet Patient auch an quälendem Durst. In den letzten Wochen konnte er nur noch Milch geniessen. Das Körpergewicht fiel von 160 auf 120 Pfd.

Status: Mittelgrosser, magerer Mann mit gelblich fahler Gesichtsfarbe und stark vorstehenden Jochbeinen. Im Epigastrium zwischen Nabel und Rippenbogen ein zweifaustgrosses Lipom der Bauchdecken. Unter dem Lipom fühlt man unter den Bauchdecken einen höckerigen Geschwulstkamm, der, am linken Rippenrand beginnend, bis über die Mittellinie herüberreicht, und der die Respirationsbewegungen des Zwerchfelles mitmacht. Bei den Spülungen kommt jeweils eine grosse Menge schwarzbrauner, mit alten Speiseresten vermischter Flüssigkeit zu Tage.

Am 21. Juni 1894 Gastrojejunostomia retrocolica (v. Hacker) nach sorgfältiger Entleerung des Darmes und Magens in Aethernarkose.

Zuerst muss, um Raum zu schaffen, das Lipom entfernt werden. Dann Vernähung der lospräparirten Hautränder mit den Rectusscheiden und Eröffnung des Peritoneums. Grosses Carcinom des Pylorus, mit dem Pankreas verwachsen und krebsige Infiltration des kleinen Netzes und des Ligam. hepatoduodenale. Heraufschlagen des Colon transversum, Aufsuchen der obersten Jejunumschlinge und Annähung derselben nach Durchtrennung des Mesocolon an die hintere Magenwand in der Richtung der Magenperistaltik in einer Ausdehnung von $5^1/_2$ cm. Etagennaht der Bauchdecken. Dauer der Operation 55 Minuten. Puls nach der Operation 84, regelmässig. Mit Ausnahme von leichtem Ikterus in den ersten 3 Tagen, glatter, fieberfreier Verlauf, am 24. reichlich Flatus, am 25. spontaner Stuhl, seither regelmässige Stuhlentleerung. Vom 29. an Fleischnahrung, bis dahin Milch, Beefsteak, Wein, und Eierklystiere. Entlassen am 10. Juli, erholt sich dann sichtlich und lebt noch 4 Monate.

11. G., Ulrich, 60jähriger Zimmermann, aufgenommen den 11. Juni 1894, führte stets ein regelmässiges Leben und war bis vor 14 Wochen angeblich gesund. Dann stellte sich nach dem Essen ein unangenehmes Gefühl von Völle ein, seit 10 Wochen hat er heftige Magenschmerzen nach jeder Mahlzeit, dazu kam häufiges Schleimbrechen, saures Aufstossen, in den letzten 2 Monaten rasche Abmagerung und schlechtes Aussehen.

Status: Grosser, hagerer Mann, mit gelblich brauner Gesichtsfarbe, Lippen blass, die Rippenbogen treten flügelartig vor. Gerade über dem Nabel ist ein 10 cm langer Geschwulstkamm zu fühlen, der die Respirationsbewegungen mit macht und sich 4—5 cm weit nach unten verschieben lässt. Auch bei Füllung des Magens mit CO_2 sinkt der Tumor etwas nach links und 2—3 cm weit nach unten, und die grosse Curvatur reicht bis etwas unter die horizontale Nabellinie. Beim Spülen immer sehr viel Mageninhalt, zum Theil aus vom vorigen Tage genossenen Speisen bestehend. Im Magensaft keine freie Salzsäure, aber deutliche Milchsäurereaction. Die Jodreaction im Speichel erscheint erst nach $3^1/_2$ Stunden, Salicylursäure erscheint im Harn erst $4^1/_2$ Stunden nach genommenem Salol.

Am 26. Juni 1894 Gastrojejunostomia retrocolica (v. Hacker) nach üblicher Vorbereitung in Aethernarkose. Längsschnitt vom Process. ensif. bis unter den Nabel. Wegen Verwachsung des grossen Pylorustumors mit dem Pankreas wird von einer Resection abgesehen und auf früher beschriebene Weise nach Durchtrennung des Mesocolon transversum die oberste Jejunumschlinge in der Richtung der Magenperistaltik an die hintere Magenwand angenäht, und zwar durch fortlaufende hintere Seromuscularisnaht, circuläre fortlaufende Mucosanaht und vordere, fortlaufende, seromusculäre Naht. Länge der Nahtlinie 5 cm. Puls post operat. 72.

Am 27. gutes Befinden, am 28. und 29. Temperatursteigerung und starker Hustenreiz mit Expectoration eitrig-schleimiger Sputa, am 30. fällt die Temperatur trotz fortdauernder Bronchitis, die durch Morphiuminjectionen bekämpft wird. Kein Brechen, geniesst die Milch mit Appetit, am 1. Juli unter grosser Erleichterung sehr viel Abgang von Darmgasen, am 2. Juli ein spontaner Stuhl, seither täglich Stuhlentleerungen und gutes Befinden, vom 4. an Fleischnahrung. Die Wunde ist schon am 3. vollständig per prim. verheilt, vom 10. Juli an gewöhnliche Spitalkost, die

sehr gut vertragen wird, und verlässt am 9. das Bett, am 16. wird eine Gewichtszunahme von 4 Pfd. constatirt, am 23. um 7 Pfund. Befinden ausgezeichnet. Appetit und Schlaf sehr gut. Rasche Zunahme der Kräfte, verlässt am 23. das Spital, ist noch 7 Monate arbeitsfähig, verfällt dann rasch und stirbt 8 Monate post operat.

12. B., Aloys, 55jähriger Bäcker, aufgenommen den 10. Juli 1894. Der Vater starb an Leberkrebs, Patient litt vor 8 Jahren $^1/_2$ Jahr an hartnäckiger Verstopfung mit Blutabgang und heftigen stechenden Schmerzen im After. Mitte Januar 1894 stellen sich nach dem Essen drückende Schmerzen in der Magengegend ein, die immer länger und schliesslich den ganzen Tag andauern, dabei Obstipation, saures Aufstossen, selten Brechen, einmal von kaffeesatzähnlichen Massen. Seit 4 Wochen kann er nur noch flüssige Nahrung vertragen, magert ab und wird sehr schwach.

Status: Patient ist hochgradig abgemagert, schwach und apathisch, hat rigide Arterien und Lungenemphysem. Unterleib aufgetrieben, beim Anstossen in der Oberbauchgegend deutliches Plätschern. Aus dem stark erweiterten Magen werden beim jeweiligen Spülen massenhaft alte Speisereste entfernt; bei leerem Magen fühlt man gerade am Nabel einen wallnussgrossen, beweglichen Geschwulstknoten, der mit einem höher gelegenen, quer über das Epigastrium verlaufenden harten Geschwulstkamm durch einen Strang in Verbindung steht, letzterer macht zwar die Respirationsbewegungen mit, ist aber sonst sehr wenig beweglich. Der Magensaft enthält Milchsäure, aber keine freie Salzsäure. Das Jod des genommenen Jodkaliums erscheint schon nach 15 Minuten im Speichel, erst 22 Stunden nach Einnahme eines Grammes Salol stellt sich deutliche Salicylursäurereaction ein.

Auch während des Spitalaufenthaltes hat Patient nach Fleischgenuss regelmässig starkes Magendrücken, so dass er hauptsächlich auf Milchspeisen angewiesen ist. Die regelmässigen Magenspülungen wirken wohlthätig.

Am 21. Juli Gastroenterostomia retrocolica (v. Hacker) in guter Aethernarkose. Längsschnitt vom Process. ensiformis bis unter den Nabel. Bei Eröffnung des Peritoneums fliesst etwas klare Ascitesflüssigkeit ab. Im Peritonealüberzug des Magens zahlreiche, flache Krebsknoten, der Pylorus in einen faustgrossen höckerigen Tumor verwandelt, der mit dem Pankreas fest verwachsen ist, im kleinen Netz zahlreiche, stecknadelkopf- bis bohnengrosse Krebsgeschwülste. Da von einer Radicaloperation keine Rede sein kann, wird nach Aufwärtsschlagen des Colon und Aufsuchen der obersten Jejunumschlinge diese in der Richtung der Magenperistaltik an die hintere Magenwand angenäht, und zwar durch hintere fortlaufende Serosanaht, circuläre fortlaufende Mucosanaht und vordere fortlaufende Seromuscularisnaht. Ein am Nabel hängender kleiner wallnussgrosser Tumor wird sammt diesem exstirpirt und erweist sich bei der mikroskopischen Untersuchung (Dr. Hanau) als Carcinom. Dauer der Operation 1 Stunde. Puls post operat. 60. Fieberfreier Verlauf mit geringen Schmerzen. Nie Brechen, am 24. Abgang von Flatus. Heilung der Wunde per prim. Vom 30. an Fleischnahrung, seither tägliche Stuhlentleerung und verlässt am 4. August das Bett. Lebt noch $^3/_4$ Jahr und geht dann ohne grosse Leiden marastisch zu Grunde.

13. Wohnlich, Johannes, 50jähriger Sticker, aufgenommen den 11. Mai 1894, soll schon vor Jahren einmal magenkrank gewesen sein mit Magenbrennen, Aufstossen, nie Blutbrechen. Das jetzige Leiden begann Pfingsten 1893 mit Magenschmerzen, die auch ohne Behandlung oft 8 Tage und länger wieder verschwanden. Gegen den Winter hin stellte sich auch Schleimbrechen ein, und seit Weihnachten wurden die Magenschmerzen, namentlich nach den Mahlzeiten, sehr heftig, so dass er ärztliche Hülfe suchte. Seit Mitte März fast nach jeder Mahlzeit Erbrechen des Genossenen, Patient verlor den Appetit, magerte ab und wurde sehr schwach. Seit Anfang Winter angehaltener Stuhl.

Status: Mittelgrosser, gracil gebauter Mann, Fettpolster geschwunden, Musculatur schlaff, Haut trocken und welk, kachektische Gesichtsfarbe. Erst nach Entleerung des Magens mit der Sonde fühlt man über dem Nabel einen 8 cm langen Tumor, der von der Mittellinie bis unter den linken Rippenrand reicht, die Respirationsbewegungen des Zwerchfelles mit macht, aber sonst keine Beweglichkeit zeigt. Magen stark erweitert, bei Füllung des Magens mit Kohlensäure fällt die grosse Curvatur 3 Querfinger unter die horizontale Nabellinie. Im Magensaft keine freie Salzsäure, Milchsäurereaction positiv.

Am 21. Mai 1894 Gastroenterostomia retrocolica (v. Hacker) in Aethernarkose nach üblicher Vorbereitung. Längsschnitt vom Proc. ensiform. bis unter den Nabel. Nach Eröffnung des Bauchfelles präsentirt sich eine grosse, zusammenhängende, den Pylorus, die ganze längs der kleinen Curvatur gelegene Magenpartie, das kleine Netz und das Ligam. hepato-duodenale einnehmende Geschwulstmasse. Es wird sofort zur Gastrojejunostomie geschritten, das Colon nach oben geschlagen, die oberste Jejunumschlinge aufgesucht und an die hintere Magenwand angenäht. Seromusculäre Knopfnaht, fortlaufende Mucosanaht. Dreifache Etagennaht der Bauchdecken. Puls post operat. 110. Während der ganzen Operation hatte Patient einen lästigen Singultus. Am Operationstag heftige, krampfartige Magenschmerzen. Nähr- und Weinklystiere, am 22. löffelweise Milch. Am 23. Magendruck und Brechreiz, deshalb Spülung, die viel stark gallige Flüssigkeit entleert, am 24. und 25. wieder Magendruck und Brechreiz, weswegen Patient gespült wird. Am 25. Flatus. Am 26. Verbandwechsel und Entfernung der Nähte. Wunde per prim. verheilt. Noch flüssige Nahrung: Milch, Beefthea, Fleischbrühe mit Ei. Am 26. spontane Stuhlentleerung mit bedeutender Erleichterung. Seither täglich Stuhl, es stellt sich Appetit ein, Fleischnahrung. Nun rasche Erholung, steht am 4. Juni auf. Vom 7.—15. Juni Gewichtszunahme um 7 Pfd. Verlässt am 16. Juni das Spital. Lebt noch ein halbes Jahr. Näheres nicht zu ersehen.

14. Hinder, Pancraz, 48jähriger Steinhauer, aufgenommen 11. Juli 1894. Hat früher häufig in Baccho excedirt. Erkrankte Herbst 1893 mit grosser Mattigkeit, so dass er kaum mehr arbeiten konnte. Anfang Winter trat Schleimbrechen auf, hier und da auch Magendruck. Mitte Februar Gallenbrechen mit heftigen Magenschmerzen, namentlich nachts und nach den Mahlzeiten. Seit Ende Mai muss er auch Speisen erbrechen. Schlaf gestört. Abmagerung und Oedeme, Stuhlverstopfung. Einige Male soll das Erbrochene und der Stuhl ganz schwarz gewesen sein.

Status: Gross und mager, schlaffe Musculatur, kachektische Gesichtsfarbe, geröthete Nase. Abdomen meist ziemlich stark aufgetrieben, und es lässt sich etwas Ascites nachweisen. Beim Beklopfen der Magengegend deutliches Plätschern. Gerade über dem Nabel fühlt man einen höckerigen, harten, kleinfaustgrossen Tumor, der wenig verschieblich ist. Beim Aushebern entleert sich eine sauer riechende, kaffeesatzähnliche Brühe mit Speiseresten vom Tage vorher, beim Aufblähen des Magens sieht man deutlich die grosse Curvatur 3 Querfinger unter dem Nabel durchziehen. Im Magensaft ist weder freie Salzsäure, noch Milchsäure vorhanden; Resorption sehr verlangsamt. Jodreaction tritt erst nach 3 Stunden im Magen auf, und die Salicylurreaction im Urin tritt erst 9 Stunden nach Einnahme von Salol auf.

Am 24. Juli Gastroenterostomia retrocolica (v. Hacker) in Aethernarkose nach sorgfältiger Entleerung des Magens und Darmes. Längsschnitt vom Process. ensiform. bis einige Centimeter unter den Nabel. Bei Eröffnung des Peritoneums fliesst Ascitesflüssigkeit ab. Grosser höckeriger Tumor der Pars pylorica, mit dem Pankreas verwachsen. Krebsknoten im kleinen Netz, Retroperitonealdrüsen geschwellt und hart, deshalb wird von einer Gastrektomie abgesehen und die oberste Jejunumschlinge nach Zurückschlagen des Colon und Entblössung der hinteren Magenwand vom Mesocolon transversum an diese angenäht. Fortlaufende hintere seromusculäre Naht, fortlaufende hintere Mucosanaht, vordere Mucosaknopfnaht und vordere fortlaufende seromusculäre Naht.

Dauer der Operation 1 Stunde. Puls post operat. 84. Verlauf ein sehr guter. Patient hatte nach der Operation nie Brechreiz oder Brechen, nie erhebliche Schmerzen, konnte vom 1. Tage an die Milch gut vertragen und behielt auch alle Nährklystiere. Am 27. Flatus. Am 31. Verbandwechsel und Entfernung der Nähte. Wunde per prim. verheilt, am 31. Breinahrung, am 1. August Fleisch. An diesem Tage der erste Stuhl. Patient erholt sich rasch, das Aussehen wird besser und frischer, er kann alle Nahrung vertragen, auch Wein, und wird am 17. September auf seinen Wunsch entlassen. Er arbeitet wieder in seinem Beruf ungefähr $^1/_2$ Jahr, dann treten wieder Magenbeschwerden auf: Brechen, Uebelkeiten, dabei melancholische Gemüthsstimmung und 7 Monate post oper. Suicidium.

15. Herzog, Sales, 56jähriger Landwirth, aufgenommen den 28. Jan. 1895. Seit 3 Jahren hat er ab und zu würgende und drückende Magenschmerzen, der Appetit war dabei gut, und er vertrug alle Speisen. Seit 6 Wochen rasch zunehmende Verschlimmerung. Patient vertrug keine festen Speisen mehr, musste jedesmal einige Stunden nach dem Essen brechen, und zwar fanden sich im Erbrochenen stets noch Speisereste vom vorhergegangenen Tag. Fleisch konnte er am wenigsten ertragen, dabei beständige Auftreibung des Magens, häufig bitteres und saueres Aufstossen, Magenbrennen, vollständige Appetitlosigkeit, Obstipation. In den letzten 14 Tagen nahm er nur noch flüssige Nahrung zu sich, musste aber auch diese brechen. Dabei erhebliche Abmagerung. Das Körpergewicht fiel in den letzten 6 Wochen von 140 auf 113 Pfund.

Status: Patient ist kräftig gebaut, aber mager. Anhaltendes Aufstossen mit Foetor oris. Epigastrium stark vorgetrieben, und man sieht

deutlich die untere Magengrenze, 2 Querfinger unter der horizontalen Nabellinie. Beim ersten Spülen kommen mit reichlichem Mageninhalt Zwetschenhäute zum Vorschein, die nach Aussage des Kranken 8 Tage im Magen gelegen haben. Nach dem Spülen fühlt man zwischen Nabel und rechtem Rippenrand einen circa eigrossen, höckerigen Tumor, der die Respirationsbewegungen des Zwerchfelles mitmacht, sich aber seitlich nicht verschieben lässt und auf Druck sehr empfindlich ist. Im Magensaft keine freie Salzsäure. Milchsäurereaction positiv. Nach Einnehmen von Salol tritt die Salicylursäurereaction des Urins erst nach $8^1/_2$ Stunden auf, und die Jodreaction erscheint erst nach 80 Minuten, dem Magensaft exponirte Eiweisscheibchen zeigen, 24 Stunden der Brutofentemperatur ausgesetzt, nur leichte Abrundung der Kanten. Dem Patienten wurde nun täglich der Magen ausgespült, jeweils mit ganz erheblicher Erleichterung, allein bei jeder Nahrungszufuhr stellte sich alsbald wieder ein Gefühl von Völle in der Magengegend und Magendrücken ein.

Am 7. Febr. Gastroenterostomia retrocolica (v. Hacker) in Chloroformnarkose. Nach Eröffnung des Peritonemus fühlt man einen gänseeigrossen, harten Tumor der Pars pylorica, der mit dem Pankreas, wie der durch eine Lücke des kleinen Netzes eingeführte Finger fühlt, fest verwachsen ist, auch fühlt man weitere retroperitoneale Geschwulstknoten. Es wird daher sofort die oberste Jejunumschlinge an die hintere Magenwand angenäht: hintere fortlaufende seromusculäre Naht, fortlaufende, hintere Mucosanaht, vordere Mucosaknopfnaht und vordere seromusculäre Naht. Vereinigung der Bauchdecken, Etagennähte. Dauer der Operation 1 Stunde. Puls post. operat. 72.

Bis zum letzten Tage fieberfreier Verlauf, die ersten 2 Tage sehr gutes Befinden, wenig Schmerzen, nachts ordentlicher Schlaf, behält die löffelweise gegebene Milch bei sich. Am 9. Februar vormittags häufiges Aufstossen und Erbrechen dunkelbrauner, gallehaltiger Flüssigkeit. Durch Spülen wird unter vollständiger Erleichterung gleiche Flüssigkeit entleert, abends 2. Spülung. Am 10. beginnt schon morgens 7 Uhr das Aufstossen, dem später Erbrechen folgt. Magenspülung, die abends wiederholt wird. Allgemeinbefinden dabei gut, keine Schmerzen in abdomine, auch am 11. wieder Brechen Galle haltender Flüssigkeit, zum erstenmal Abgang von Flatus, worauf eine sehr gute Nacht folgt, aber am 12. wieder Erbrechen intensiv gallig dunkelgrün gefärbter Flüssigkeit. Wunde per primam geheilt, keine Druckempfindlichkeit und keine Auftreibung des Abdomens. Als am 13. und 14. sich wieder Aufstossen und Brechen einstellen, und ein Darmcirculationshinderniss ausser Zweifel ist, wird dem Kranken ein zweiter operativer Eingriff vorgeschlagen. Aber Patient kann sich zu einer 2. Operation nicht verstehen, und so wird dann mit der regelmässigen Spülung des Magens (dreimal pro Tag) fortgefahren und der Patient bestmöglichst durch Wein- und Nährklystire innerlich mit Milch genährt. Zunehmendes Gefühl von Völle im ganzen Leib. Am 19. geht etwas harter Stuhl ab. Nachdem am 19. das Befinden noch ein ganz ordentliches war, und der Kranke genossene Milch und Beefsteak bei sich behalten, auch nicht gebrochen hatte, tritt am 20 unter Temperaturerhöhung auf 38° C. ein grosses Schwächegefühl mit Beengung auf, dabei

verfallenes Aussehen, rascher Puls 124 und Brechreiz, dann wird der Kranke somnolent. Exitus am 20. vormittags $^1/_2$9 Uhr.

Bei der Obduction findet sich keine Peritonitis. Starke Auftreibung des Colon ascendens, transversum und descendens. Nahtlinie wasserdicht, der abführende rechte Schenkel der angenähten Schlinge bildet gegen den linken Hüftbeinkamm verlaufend mit dem zuführenden Schenkel einen spitzen Winkel und ist ganz leer, während der zuführende Schenkel prall gefüllt ist. In den eröffneten Magen eingeführtes Wasser fliesst in den zuführenden Schenkel, und man bemerkt einen der äusseren Wand des abführenden Schenkels anliegenden Sporn. Im Mesenterium zahlreiche erbsen- bis haselnussgrosse Krebsknoten. Pylorus kaum mehr für einen dünnen Bleistift durchgängig. Derselbe mit dem Pankreaskopf fest verlöthet, in einen birnförmigen harten Tumor verwandelt. Auf der Wirbelsäule hinter dem Pylorus ein faustgrosses, knolliges Drüsenpacket. Hypostatische Pneumonie des rechten unteren Lungenlappens und eiterige Bronchitis. Mikroskopische Diagnose: Drüsencarcinom.

16. H., Albert, 52 Jahre alt, seit $^3/_4$ Jahren erhebliche Magenbeschwerden, wie Appetitlosigkeit, saures Aufstossen, Erbrechen, mitunter auch kaffeesatzähnliche Massen, krampfartige Magenschmerzen. Dabei hochgradige Abmagerung.

Status: Mageres Individuum mit erdfahler Hautfarbe und welker Haut. Im Epigastrium ein breiter, fast unbeweglicher Geschwulstkamm. Mässige Erweiterung des Magens, beim Heraushebern finden sich in dem bräunlichgelben Mageninhalt stets Speisereste vom Tag vorher.

Am 18. März 1895 Gastroenterostomia antecolica (Wölfler). Nach Eröffnung des Bauchfelles zeigt sich, dass die untere Hälfte des Magens in eine mit Leber und Pankreas verwachsene Geschwulstmasse verwandelt ist. In dem verkürzten kleinen Netz zahlreiche Knoten bis zur Cardia hinauf. Ueberall schimmern durch den Peritonealüberzug grössere und kleinere weisse Knötchen durch. Nur ein kleiner Theil der der grossen Curvatur anliegenden Magenwand ist frei davon. Deshalb wird die oberste Jejunumschlinge an die noch geschwulstfreie, vordere Wand des Magens mit dem abführenden Schenkel nach rechts angenäht. Durchwegs fortlaufende Naht. Aufhängen beider Schenkel. Glatter Verlauf. Die Fistel funktionirt gut, und Patient lebt noch 2 Monate ohne Störungen seitens des Magens.

17. M., Anton, 46jähriger Gemüsegärtner, aufgenommen den 13. Mai 1895. Schon vor langen Jahren musste Patient sauere Speisen meiden, da ihm diese saueres Aufstossen, Brechen und Magenschmerzen verursachten. November 1894 wurde er müde, arbeitsunlustig, fast nach jeder Mahlzeit trat ein schmerzhafter Druck in der Magengegend auf, kein Erbrechen, aber saueres Aufstossen. Seit Herbst 1894 äusserst hartnäckige Obstipation. Ueber den Winter 1894/95 Zunahme des Schwächegefühls und der Schmerzen, vollständige Appetitlosigkeit, konnte nur noch Milch vertragen.

Status: Blass und mager, hochgradiger Schwund des Fettgewebes und der Musculatur, trockene, spröde Haut. Gelbe, kachektische Gesichts-

farbe, Körpergewicht 100 Pfund. Epigastrium fast immer vorgewölbt, beim Anschlagen desselben lautes Plätschern. Im Magen findet sich immer eine grosse Menge schmutzig graubrauner, fad sauer riechender Flüssigkeit mit alten Speiseresten. Bei Füllung des Magens mit CO_2 erscheint er stark erweitert und senkrecht stehend, so dass die kleine Curvatur in die Mittellinie fällt, die grosse sich als Fortsetzung der linken verticalen Mammillarlinie nach unten zieht und sich unter dem Nabel nach links umbiegt. Bei leerem Magen fühlt man etwa 3 Querfinger über dem Nabel einen horizontal verlaufenden, etwa 10 cm langen Geschwulstkamm, der, etwas rechts von der Nabellinie beginnend, sich unter dem linken Rippenrand verliert. Bei Füllung des Magens reissende Schmerzen. Aashaft riechendes Aufstossen. Bei wiederholten Untersuchungen zeigt sich der Tumor fast unbeweglich, deutlich höckerig. Der Magensaft enthält keine freie Salzsäure, aber Milchsäure. Salol ist erst nach 3 Stunden als Salicylursäure im Urin nachzuweisen. Jod lässt sich erst 48 Minuten nach eingenommenem Jodkali im Speichel auffinden. Eiweissverdauung des unvermischten Magensaftes eine sehr langsame. Vom 13.—20. Mai nimmt Patient um 6 Pfund ab. Er fürchtet sich wegen heftigen Magendrückens vor jeder Nahrungsaufnahme.

Am 20. Mai Gastroenterostomia retrocolica in Chloroformnarkose. Nach Eröffnung der Bauchhöhle kommt ein mannsfaustgrosser Tumor des Pylorus zum Vorschein, der längs der kleinen Curvatur seine Ausläufer bis zur Cardia hinschickt und mit dem Pankreas verwachsen ist. Von einer Resection muss somit abgesehen werden, und es wird nun die oberste Jejunumschlinge aufgesucht und durch fortlaufende Serosa- und Mucosanähte an die hintere Magenwand angenäht. Sowohl der zuführende, als der abführende Schenkel der angenähten Schlinge wird circa 4—6 cm weit an der Magenwand aufgehängt. Dauer der Operation 1 Stunde 10 Min. Puls post. operat. 112. Der Wundverlauf war ein durchaus ungestörter. Nach 6 Tagen war die Wunde verheilt, so dass die Nähte entfernt werden konnten. Auch hatte Patient niemals Aufstossen oder Brechen, schon am 22. gingen Gase ab. Das Abdomen nie aufgetrieben oder druckempfindlich, verträgt vom ersten Tage an Milch in grösseren Quantitäten (tassenweise). Am 24. auf 1 Theelöffel Karlsbader Salz eine breiige Stuhlentleerung, seither täglich 1—2 Stühle spontan. Allein am 24. stellt sich unter Husteln und Temperatursteigerung (abends 40°) rechts hinten und unten eine handbreite Dämpfung mit Bronchialathmen ein und seit der Zeit mehr oder weniger Dyspnoe. Husten mit eiterig klumpigem Auswurf und erhöhter Temperatur zwischen 38,5 und 39,5° C. Doch halten sich die Kräfte bis zum 30., dann ziemlich plötzlicher Collaps und Trachealrasseln. Exitus am 31. Bei der Obduction findet man unter dem oberen Theil der Nahtlinie der Bauchdecken einen vollständig abgekapselten Abscess zwischen linkem Leberlappen und Bauchdecken, das übrige Peritoneum nicht afficirt, keine Injectionen und keine Blähung der Därme. Nach Aufheben des Colon sieht man die angenähte Jejunumschlinge dem Magen circa 12 cm weit anliegend, beide Schenkel mässig gefüllt. Dringt man vom geöffneten Magen in die offene Fistel, so fühlt man keine Spornbildung, eingegossenes Wasser dringt zuerst in den abführenden Schenkel. Nahtlinie wasserdicht.

„In der Pars pylorica bis zum Pylorus ziehend und denselben stark stenosirend, ein die ganze Pars pylorica einnehmendes, bis zum Peritoneum und darüber gediehenes Carcinoma colloides. Krebsige Drüsen längs Pankreas und der kleinen Curvatur. Die Gastroenterostomie schliesst vollkommen. Nirgends mit der Borste durchzudringen, auch sonst keine Perforation. Herz braun atrophisch. In der einen Niere eine Gruppe kleiner Eiterherde, ob hämatogen oder pyelonephritisch, ist nicht sicher zu entscheiden. Pyelonephritische Genese wahrscheinlicher. In beiden unteren Lungenlappen Bronchopneumonien bei capillareitriger Bronchitis, die die Ursache sein wird" (Dr. Hanau).

Im grossen Netz zahlreiche Krebsknoten. Gerade unter der Leber ein Packet carcinomat. Retroperitonealdrüsen.

18. Keller, Elise, 47jährige Hausfrau, aufgenommen den 23. Nov. 1895, hat 12mal geboren, wurde 1891 wegen hyster. Beschwerden castrirt. Von 1891—1894 war sie gesund. 1894 begann ein neues Leiden mit schneidenden Schmerzen in der Magengegend und zeitweisem Schleimbrechen. Die Schmerzen traten zuerst nur 1—2mal pro Woche, im letzten $^1/_4$ Jahr, 3—4 mal täglich auf, zuletzt jeweils eine Stunde andauernd. Dabei Obstipation. Keine wesentliche Abmagerung oder Abnehmen der Kräfte.

Status: Mittlerer Ernährungszustand, blasses Aussehen. Gewicht 106 Pfund. Kein Fieber, Brustorgane normal. Zwischen Nabel und rechtem Rippenrand ist ein hühnereigrosser, höckeriger, hartelastischer, auf Druck sehr empfindlicher, wenig beweglicher Tumor zu fühlen. Keine erhebliche Magenerweiterung. Freie Salzsäure im Magensaft fehlt. Milchsäure ist nachweisbar. Die Salolreaction erscheint nach $1^1/_2$ Stunden, die Jodreaction im Speichel nach 20 Minuten. Patient nahm bis zum 4. Januar 6 Pfund an Körpergewicht ab und hatte täglich sehr heftige, bis 2 Stunden dauernde Anfälle von Schmerzen im Epigastrium, dagegen kein Brechen.

Am 7. Januar 1896 in guter Chloroformnarkose Gastroenterostomia antecolica (Wölfler). Eröffnung des Peritoneums durch Längsschnitt. Der Pylorus ist Sitz einer harten höckerigen Geschwulst, die mit dem freien Leberrand und dem Colon transversum fest verwachsen ist. Netz, Mesenterium und Bauchfellüberzug der Därme übersäet mit zahlreichen, hirsekorngrossen, weissen Geschwulstknötchen. Einschnitt in die vordere Magenwand 5 cm lang, horizontal. Der eingeführte Finger stösst am Pylorus auf harte Geschwulstknollen, die das Lumen des Pylorus stark verengern. Deshalb wird in diese Oeffnung auf bekannte Weise die oberste Jejunumschlinge eingenäht, und es werden nach Vollendung derselben die beiden Schenkel der eingenähten Schlinge horizontal am Magen, je 7 cm lang, durch Knopfnähte aufgehängt. Dreifache Etagennaht der Bauchdecken. Puls post. operat. 88.

Der Verlauf war ein absolut afebriler und glatter. Nur am 8. vorübergehendor Brechreiz. Am 9. Abgang von Gasen, am 11. stellt sich schon Appetit ein, und Patient bekommt neben Milch und Beefthea Schleim mit Ei, am 13. reichliche Stuhlentleerung zum erstenmal Fleisch. Am 28 Januar Gewichtszunahme um 10 Pfund. Entlassung am 4. Febr.

Ueber den weiteren Verlauf konnte nichts in Erfahrung gebracht werden. Patient soll Anfang April 1897 gestorben sein.

19. M., Jacob von R., 56jähr. Tagelöhner, aufgenommen den 30. Juli 1895. Bei diesem Kranken wurde von mir im Novbr. 1893 wegen eines Carcinoma cylindro-cellulare simplex, vielfach mit hohlen Strängen (Dr. Hanau) die Resection der Pars pylorica mit Erfolg gemacht. Der Mann war etwas über 1 Jahr vollständig gesund, nahm rasch an Kräften zu und konnte wieder tüchtig arbeiten. Seine Lebensweise war die eines Gesunden, er konnte alles essen und trank nach Bedürfniss Most, Wein und Bier. Später war das Befinden wieder weniger gut, er konnte zwar noch immer alles essen, hatte aber weniger Esslust und bemerkte ein allmähliches Abnehmen der Kräfte. Eine entschiedene Verschlimmerung des Zustandes datirt aber erst seit Juni 1895. Von da an Appetitlosigkeit, rapide Abmagerung und Abnahme der Kräfte. Seit den letzten 6 Wochen musste Patient jede feste Nahrung (Fleisch, Kartoffeln, Brot, auch Getränke, wie Most, etc.) 1—3 Stunden nach der Aufnahme brechen. Blut war nie im Erbrochenen. Die Milch konnte er bei sich behalten. Dazu traten in den letzten 4 Wochen fast continuirliche, würgende Schmerzen im Epigastrium, die Tag und Nacht anhielten und sich bei körperlichen Bewegungen sehr steigerten. Obstipation, quälender Durst. Trotzdem hat Patient bis vor 14 Tagen ununterbrochen gearbeitet.

Status: Patient ist stark abgemagert, Gesichtsfarbe schmutzigbraun, Haut schlaff, welk, gefaltet, müder apathischer Gesichtsausdruck. Abdomen weich und eingesunken, vom Process. ensiformis bis zum Nabel eine weisse, strichförmige Narbe. Man sieht schon durch die Bauchdecken, gerade am Nabel und links davon, einen rundlichen Tumor, der die Respirationsbewegungen mitmacht. Er ist höckerig, auf Druck empfindlich und nach allen Richtungen etwas verschiebbar. Beim Aufblähen des Magens erscheinen die Contouren der grossen Curvatur 3 Querfinger unter der horizontalen Nabellinie. Bei den nun täglich vorgenommenen Magenspülungen kommen jeweils grosse Mengen unverdauter Speisereste zu Tage. Sie erleichtern den Kranken sehr, er bekommt wieder Appetit, bricht nicht mehr und hat weniger Schmerzen. Im Magensaft keine freie Salzsäure dagegen Milchsäure, die Jodreaction tritt nach 35 Minuten auf und die Salolreaction nach $2^1/_2$ Stunden.

Am 7. August 1895 Gastroenterostomia antecolica.

Nach Eröffnung der Bauchhöhle präsentirt sich in der Pars pylorica des Magens ein gänseeigrosser, höckeriger Tumor, der mit einen nach hinten gelegenen 2. Drüsentumor unlösbar zusammenhängt. Magen stark erweitert und fixirt. Desshalb Gastroenterostomia antecolica; d. h. Anlegung einer $4^1/_2$ cm langen Fistel zwischen oberster Jejunumschlinge und vorderer Magenwand auf bekannte Weise. Die beiden Schenkel der Schlinge werden 8 cm weit am Magen durch Knopfnähte aufgehängt. Etagennaht. Puls post. operat. 68.

Fieberfreier Verlauf, wird am Tage post operat. gespült, wobei sich viel stark blutige, übelriechende Flüssigkeit entleert. Nie Brechen. Am 11. gehen Darmgase ab, am 13. Stuhl, vom 14. an feste Nahrung. Patient erholt sich aber diesmal langsam, und namentlich lässt der Appetit sehr

zu wünschen übrig, während Brechen, Aufstossen und Magenschmerzen ganz beseitigt sind. Wunde heilte per primam. Bis zum 10. September Gewichtszunahme um 5 Pfund. Entlassung am 23 September, nachdem er im ganzen 6 Pfund zugenommen hatte. Starb am 10. Nov. zu Hause.

20. Z., Johann, 58 Jahre alt, aufgenommen 2. März 1896, hatte mit 20 Jahren einen Gelenkrheumatismus durchgemacht. Seit 2 Jahren kann er das Bier nicht mehr vertragen, nach Genuss desselben jeweils Aufstossen, Magendruck. Seit November 1895 nährt er sich ausschliesslich von Milch und Suppen. Anfang Februar 1896 Zunahme der Beschwerden: Starker Magendruck, lästiges Kollern im Leib, hartnäckige, bis 8 Tage andauernde Obstipation, wenig Schmerzen, kein Brechen.

Status: Grosser, hagerer Mann. Gesicht blass und eingefallen. Nach der Entleerung des Magens mit der Sonde, die jeweils eine grosse Menge sauer riechender, brauner Flüssigkeit zu Tage fördert, ist der Leib eingefallen, und man sieht und fühlt in der Magengegend einen bei tiefer Respiration sich unter den Bauchdecken verschiebenden Tumor. Derselbe hat im grössten horizontalen Durchmesser etwa 12 cm und eine Breite von 6—8 cm. Der Tumor ist nicht druckempfindlich, hart, höckerig und lässt sich nach allen Richtungen verschieben. Bei Füllung des Magens mit CO_2 ist die grosse Curvatur 4 Querfinger über der Symphyse deutlich zu sehen, während die kleine Curvatur gerade über den Nabel zieht, der Tumor verschiebt sich nach rechts, so dass seine rechte Grenze unter den rechten Rippenrand fällt. Wiederholte Untersuchungen des Magensaftes lassen keine freie Salzsäure finden, Milchsäurereaction positiv, eingenommenes Jodkali ist in 25 Minuten im Speichel nachzuweisen. Die übrigen Organe normal. Keine Oedeme, keine Ascites. Die regelmüsige Spülung des Magens ist dem Kranken recht wohlthätig, und er fühlt sich seither wesentlich frischer und hat besseren Appetit. Nach üblicher Vorbereitung durch die Entleerung des Darmes und Reinigung des Magens am 9. März Gastroenterostomia retrocolica.

Längsschnitt vom Proc. ensiformis bis unter den Nabel. Der nach Eröffnung der Bauchhöhle in die Wunde vorgezogene faustgrosse Tumor des Pylorus ist in grösserer Ausdehnung fest mit dem Quercolon verwachsen und auf der Wirbelsäule findet sich ein grosses Packet geschwollener und harter Lymphdrüsen, weshalb von der Exstirpation des Tumors abgesehen und bei der ziemlichen Beweglichkeit des Magens die hintere Gastroenterostomie ausgeführt wird, und zwar mit hinterer Serosamuscularisnaht, circulärer Schleimhautnaht und vorderer Serosamuscularisnaht in guter Chloroformnarkose. Länge des Magens — respective Darmschnittes — $4^1/_2$ cm.

Vollständig glatter und fieberfreier Verlauf. Wegen Magendrücken wird in den ersten Tagen zweimal gespült und gallige Flüssigkeit entleert, am 13. März Darmgase, am 17. März reichlicher Stuhl. Wunde nach 4 Tagen reactionslos verheilt. Bis zum 17. März flüssige Nahrung, dann Fleisch. 14 Tage post operat. verlässt der Kranke das Bett und 8 Tage später das Spital. Nach 2 Monaten zeigt er sich wieder. Er sieht weit besser aus, hat um 6 Pfd. an Körpergewicht zugenommen und kann alle Speisen wieder vertragen. Seine Berufsthätigkeit hat er wieder

aufgenommen. Neujahr 1896—1897 fing er wieder zu kränkeln, an und unter zunehmender Schwäche starb er im März 1897.

21. B., Friedrich, 53 Jahre alt, aufgenommen den 27. Febr. 1896. Vater des Pat. starb mit 42 Jahren an Magenschluss. Pat. selbst war gesund bis vor 8 Jahren, dann stellten sich Verdauungsstörungen ein, Obstipation, Druck und Aufstossen nach Genuss schwerer Speisen. Seit November 1895 entschiedene Verschlimmerung. Die Arbeitslust schwand, der Appetit nahm ab, und der Kranke wurde schwach und mager, hartnäckige Obstipation und in den letzten 8 Tagen vor dem Eintritt mehrmals reichliches Brechen graugrüner Massen und hie und da Magenschmerzen. Schon bei der ersten Untersuchung findet man gerade über dem Nabel einen länglichen, harten, höckerigen, quer über das Epigastrium verlaufenden Tumor, der sich wenig verschieben lässt und die Respirationsbewegungen des Zwerchfelles mitmacht. Bei Füllung des Magens mit Flüssigkeit oder mit CO_2 fällt der Tumor nach rechts herüber, und seine linke Grenze, sonst nahe dem linken Rippenrand, findet sich jetzt in der verticalen Nabellinie, und die grosse Curvatur kommt fast handbreit unter dem Nabel zum Vorschein. Bei täglicher Spülung des Magens wird immer eine reichliche Menge stark sauer riechender sarcinenhaltiger Flüssigkeit entleert; freie Salzsäure findet sich nicht im Magensaft, die Milchsäurereaction ist positiv. Bei der Jodkaliprobe ist nach $1^1/_2$ Stunden noch kein Jod im Speichel nachzuweisen. Am 10. März kommt beim Spülen etwas Blut mit dem Mageninhalt, weshalb die Spülung unterbrochen wird.

Gastroenterostomia antecolica am 12. März 1896. Längsschnitt in der Mittellinie vom Proc. ensiformis bis zum Nabel und an diesem vorbei noch 8 cm weiter nach unten. Pylorus in einen faustgrossen, mit dem Pankreas verwachsenen Tumor verwandelt, zahlreiche bohnen- bis haselnussgrosse Krebsknoten im grossen und kleinen Netz und die retroperitonealen Lymphdrüsen in eine grössere, zusammenhängende Geschwulstmasse verwandelt. Die Krebsknoten reichen an verschiedenen Stellen bis unter das Peritoneum. Bei der starken Fixation und Unbeweglichkeit des Magens wird von der Gastroenterostomia retrocolica abgesehen, die oberste Dünndarmschlinge hervorgeholt und ungefähr über der Mitte der grossen Curvatur in die vordere Magenwand eingenäht. Schnitt durch Magen und Darm $4^1/_2$ cm. Aufhängen beider Schenkel der angenähten Schlinge an den Magen. Versenkung des Magens und dreifache Etagennaht der Bauchdecken. Dauer der Operation 70 Min. Puls nach der Operation 72, abends 64. Temp. 36,0° C. Beseitigung der Schmerzen durch Morphium. Anderen Tages wegen Magendrücken und Aufstossen unter grosser Erleichterung Spülung des Magens, wobei reichlich dunkelbraune, ranzig riechende Flüssigkeit entleert wird. Stündlich 1 Löffel Milch. Abends zweite Spülung. Die nächsten Tage verlaufen ordentlich, nie Brechen. Ab und zu wird gespült, und man findet in der Spülflüssigkeit immer zahlreiche frische und halbzerfallene Blutkörperchen. Am 16. März Verbandwechsel und Entfernung der Nähte. Primaheilung der Wunde, eingefallener, schmerzloser Leib. Darmgase gehen ab, aber der Kranke ist, obwohl ganz fieberfrei, immer matt und appetitlos, und dem

Magen entnommene Flüssigkeit enthält immer viel Blut. Langsame Abnahme der Kräfte. Exitus am 21. März.

Obduction den 22. März: Keine Peritonitis. Colon transversum durch die wasserdicht angenähte Dünndarmschlinge nur wenig comprimirt, beide Schenkel der letzteren der Magenwand anliegend, nur wenig gefüllt, vom geöffneten Magen gelangt man ohne Widerstand mit 2 Fingern in den abführenden Schenkel. Apfelgrosses Drüsencarcinom des Pylorus, mit dem Pankreas fest verlöthet, krebsige Infiltration des kleinen Netzes, der Pylorus kaum mehr für einen Federkiel durchgängig. Auf der Schleimhautseite ausgedehnte Ulceration und Verschorfung des Carcinoms. Retroperitonealdrüsen krebsig infiltrirt.

Nr. 22, 23, 24, 25 und 26 siehe: Aerztlicher Bericht über das städtische Krankenhaus zu Konstanz im Jahre 1896. Freiburg i. B. Universitätsdruckerei von Christian Lehmann's Nachfolger.

27. Graf, Balbine, 55jährige Hausfrau, aufgenommen den 29. März 1897. Vater der Patientin starb an Magenschluss. Patientin, Mutter von 9 Kindern, war früher nie krank. Das Leiden begann vor etwa 1/4 Jahr mit einem Gefühl von Unbehagen in der Magengegend. Bald stellte sich Uebelkeit ein, Aufstossen, es traten anhaltend heftige Schmerzen im Epigastrium auf, und seit 7 Wochen tägliches Erbrechen, meist bald nach der Nahrungsaufnahme.

Status: Patientin ist hochgradig abgemagert, blass, fühlt sich matt und elend. Sie bricht seit ihrer Spitalaufnahme täglich 3—4 mal und leidet an hartnäckiger Obstipation. Man sieht zwischen Nabel und linkem Rippenrand einen bei den Respirationsbewegungen unter den Bauchdecken sich verschiebenden Tumor, der hartelastisch sich anfühlt, mit der untersuchenden Hand sich nur wenig seitlich verschieben lässt und von der verticalen Nabellinie bis zum linken Rippenrand und noch etwas unter denselben hinaufgeht. Bei Füllung des Magens mit Kohlensäure sinkt der Magen nur wenig nach unten und rechts, auch ist eine wesentliche Vergrösserung des Magens nicht nachweisbar. In der Spülflüssigkeit alte Speisereste. Im Magensaft ist keine freie Salzsäure nachzuweisen, dagegen Milchsäure durch das Uffelmann'sche Reagens. Jodreaction erscheint nach einer halben Stunde, die Salolprobe nach 2 Stunden.

Patientin bricht trotz täglicher Spülung, leidet fortwährend an Uebelkeiten und hat unausgesetzte reissende Schmerzen in der Magengegend.

Am 29. März 1897 Gastrojejunostomia anter. (Wölfler) in Aethernarkose. Nach Eröffnung der Bauchhöhle durch Längsschnitt zeigt sich, dass das untere Drittheil des Magens in eine harte, wurstförmige Geschwulstmasse verwandelt ist, auch der von Geschwulsteinlagerung noch freie obere Theil des Magens ist schlauchförmig, nicht erweitert. Am Pylorus selbst ist das Colon transversum fest und unlösbar mit der Geschwulstmasse verlöthet. Es wird deshalb von einer Resection der Geschwulst abgesehen, und die oberste Jejunumschlinge an die vordere Magenwand in der Ausdehnung von 4½ cm angenäht mit Aufhängen der beiden Schenkel. Dauer der Operation 70 Minuten. Am Tage nach der Operation unter ziemlich heftigen Schmerzen Temperatursteigerung auf 38,7°, sonst fieberfreier, glatter Verlauf. Heilung der Wunde per prim. Schon

am 3. Tage Stuhl. Ein in den ersten Tagen auftretender Decubitus heilt langsam. Patientin erholt sich langsam, nimmt an Gewicht zu, die Magenschmerzen verschwinden, und es stellt sich Appetit ein. Entlassung am 8. Mai. Lebt noch 1/4 Jahr.

28. Spiri, Paul, 42jähriger Wirth, aufgenommen den 14. December 1897, machte 1893 eine Lungenentzündung durch, hatte schon seit Jahren einen „schlechten" Magen, musste nach Diätfehlern, namentlich nach Biergenuss, häufig erbrechen. Seit Sommer 1897 häufig Magendruck, Appetitmangel, Obstipation. Gegen Mitte October häufig Aufstossen und Erbrechen. Seit November Zunahme des Erbrechens Hand in Hand mit einer auffallenden Abnahme der Körperkräfte und wochenlang andauernde Verstopfung.

Status: Patient ist mager, hat eine gute Gesichtsfarbe, auch die Schleimhäute sind ordentlich gefärbt. Unterleib nicht aufgetrieben. Nur bei erschlafften Bauchdecken fühlt man einen ungefähr in der Mitte des Epigastrium gelegenen, kaum verschieblichen, wurstförmigen, knorpelharten Tumor, der sich nach links bis unter den Rippenrand mit den untersuchenden Fingern verfolgen lässt. Bei der Aufblähung des Magens kommt unter dem linken Rippenrand ein ballonähnlicher Tumor zum Vorschein, der nach rechts nur bis zur Mittellinie reicht (senkrechte Lage des Magens), die eingeführte Magensonde stösst nirgends auf Widerstand. In dem herausgeheberten Mageninhalt immer alte Speisereste in grosser Menge. Im Magensaft keine freie Salzsäure, Milchsäurereaction positiv. Nach eingenommenem Salol tritt erst 4 Stunden später die Salicylurreaction im Urin zu Tage. Jod erscheint erst nach 1 1/2 Stunden auf eingenommenes Jodkalium im Speichel.

Am 22. December Gastroenterostomia retrocolica. Eröffnung des Peritoneums durch Längsschnitt. Es zeigt sich, dass die Pylorusgegend von einem harten Tumor eingenommen ist, der sich in Form einer harten Infiltration längs der kleinen Curvatur bis zur Cardia fortsetzt. Annähung der obersten Jejunumschlinge an die hintere Magenwand in gewohnter Weise und in einer Ausdehnung von 5 1/2 cm. Der abführende Schenkel wird durch fortlaufende Naht horizontal am Magen aufgehängt. Dauer der Operation 50 Minuten. Puls p. operat. 60. Fieberfreier Verlauf ohne Schmerzen und ohne Brechen. Am 26. Abgang von Darmgasen, Stuhl erst nach 8 Tagen. Am 30. December wird beim Verbandwechsel die unliebsame Entdeckung gemacht (am 28. war die Hautnaht entfernt worden), dass die Wundränder bis aufs Peritoneum klaffen, und in der Tiefe der Wunde Netz zum Vorschein kommt. Der Kranke hatte, um sich seiner Darmgase zu entleeren, wiederholt stark gepresst, aber die Schuld an dem Ereigniss liegt darin, dass die Fascie mit Catgut, statt wie gewöhnlich mit Seide, genäht worden war. Sofort tiefgreifende, sämmtliche Schichten der Bauchwand fassende Secundärnähte. Die Wunde heilt dann, zum Theil durch Granulation ohne weitere Zwischenfälle. Patient erholt sich langsam, aber sichtlich. Der Magendruck verschwindet vollständig, kein Brechen, hier und da geruchloses Aufstossen.

Am 31. Januar wurde der Magensaft nach Einnahme eines Probefrühstückes wieder untersucht. Es fand sich keine freie Salzsäure, auch keine

freie Milchsäure, die Salolprobe ist schon nach 1/2 Stunde positiv, während die Jodreaction innerhalb der ersten Stunden negativ ausfällt. Befinden Anfang Mai 1898 noch gut. Stirbt Juli 1898 marastisch.

29. Rebstein, Victoria, 58jährige Hausfrau, hat seit August 1897 Magenschmerzen, häufiges Brechen, Obstipation und kam in dieser Zeit sehr herunter.

Status: Patientin ist hochgradig abgemagert und sieht entschieden kachektisch aus. Man fühlt im Epigastrium einen höckerigen Geschwulstkamm, der sehr wenig Beweglichkeit zeigt. Magen stark dilatirt, und es braucht jeweils ziemlich lange Zeit, bis er mit der Sonde von allen Speiseresten befreit ist. Patientin wurde von ihrem Arzte, Dr. Staeheli, schon seit Mitte December gespült.

Am 31. December Gastroenterostomia retrocolica. Tumor der Pars pylorica bis zur Mitte des Magens reichend, Geschwulstbildung reicht stellenweise bis in den Peritonealüberzug. Der Tumor ist, wie die Untersuchung durch einen Schlitz des kleinen Netzes zeigt, mit dem Pankreaskopf verwachsen, und in letzterem ist auch ein harter Knoten fühlbar. Durchmesser der angelegten Fistel 4 cm. Nach der Bildung derselben werden die Schenkel der eingenähten Schlinge jeweils in einer Längenausdehnung von 5 cm durch fortlaufende Naht aufgehängt.

Ganz glatter, fieberfreier Verlauf. Patientin verlässt nach 14 Tagen das Bett und erholt sich rasch und vollständig.

30. Wallmer, Robert, 69jähriger Schuhmacher, aufgenommen den 5. April 1898. War früher immer gesund. Vor ungefähr 1/4 Jahr bekam Patient Magendrücken, hauptsächlich nach dem Essen, und verlor gänzlich den Appetit. Zuerst liess er das Fleisch weg, später auch Gemüse und Mehlspeisen, und schliesslich nährte er sich nur noch mit Milch. Trotzdem nahm der Magendruck immer mehr zu, dazu gesellte sich Obstipation, saures Aufstossen und seit 4 Wochen Erbrechen, oft jeden Tag, oft alle 2—3 Tage. Häufig brach er kaffeesatzähnliche Massen. Dabei nahm Patient an Gewicht und an Kräften ab.

Status: Pat. ist blass und mager, Gesichtsfarbe blass mit einem Stich ins Gelbliche. Grosse Schwäche und Apathie, fühlt sich am wohlsten im Bett und steht seit 8 Tagen nur noch für einige Stunden auf. Stimme tonlos, heiser und matt. Etwas Lungenemphysem. Körpergewicht 58 Kilo. Bauchdecken schlaff und Unterleib eingesunken. Man kann mit Leichtigkeit die Wirbelsäule und die Aorta descendens abtasten, fühlt im Epigastrium bei wiederholten Untersuchungen bei ganz leerem Magen und bei verschiedener Füllung desselben niemals einen Tumor. Im Magen findet sich beim Spülen immer eine grosse Menge sauer riechender Flüssigkeit mit Speiseresten vom Tag vorher, zuweilen werden auch bräunliche, kaffeesatzähnliche Massen herausbefördert. Beim Aufblähen des Magens erscheint die grosse Curvatur unter der horizontalen Nabellinie. Im Mageninhalt reichlich Sarcinen, im infiltrirten Magensaft keine freie Salzsäure, dagegen Milchsäure. Der Nachweis der Salicylursäure nach eingenommenem Salol gelingt erst nach 3 Stunden. Die Jodreaction ist nach 30 Minuten positiv. Häufig Schmerzen im Epigastrium bis in den Oesophagus ausstrahlend, saures Aufstossen und trotz täglicher Spülung Er-

brechen. Am 14. April 1898 Gastroenterostomia retrocolica, in guter Aethernarkose. Eröffnung der Bauchhöhle durch Längsschnitt. Hinter dem linken, etwas vergrösserten Leberlappen versteckt, findet sich der in einen hühnereigrossen Tumor verwandelte Pylorus, von dem ein dicker Strang infiltrirter Drüsen längs der kleinen Curvatur bis zur Cardia im kleinen Netz heraufzieht. Am Pylorus reicht das Carcinom bis in den Peritonealüberzug. Wegen des schlechten Allgemeinbefindens des Kranken wird von einer Geschwulstoperation abgesehen und in bekannter Weise die oberste Jejunumschlinge 5 cm weit in die hintere Magenwand eingenäht. Nach Vollendung der Naht Aufhängen beider Schenkel, 5 cm weit in horizontaler Richtung an den Magen. Dauer der Operation 40 Minuten. Puls post operationem 64. Ganz glatter Verlauf ohne Fieber, am 16. Mai einmalige Spülung wegen Brechreiz, daraufhin Flatus, am 19. Stuhl auf Einlauf. Entfernung der Nähte am 20. Vom 21. an Fleischnahrung. Nimmt rasch an Kräften zu und wiegt am 30. Mai 67 Kilo. Entlassung am 3. Juli, arbeitet seither als Flickschuster.

31. Haas, Joseph, 48jähriger Gärtner, aufgenommen den 25. Juni 1898.

Die Mutter des Kranken starb mit 61 Jahren an Magenkrebs. Pat. selbst machte 1870 einen Typhus durch und litt nachher an Rheumatismus. Das jetzige Leiden begann October 1897 mit Magendrücken und saurem Aufstossen nach jeder Mahlzeit. November 1897 stellte sich auch Erbrechen ein, December hatte Pat. 2 Tage lang Darmblutungen und wurde daraufhin ausserordentlich schwach und konnte nur noch Milch und Fleischpepton vertragen. Anfang Februar 1898 etwas Besserung, das Brechen liess nach, Pat. erholte sich wieder etwas und konnte wieder mehr ertragen. Anfang März hörte das Brechen ganz auf, und Pat. konnte, mit Ausnahme sehr fetter Speisen, wieder alles zu sich nehmen. Vor 3 Wochen begann neben Aufstossen und Magendruck das Erbrechen von neuem, oft täglich, oft nur alle 2—3 Tage, dabei Hungergefühl und regelmässige Stuhlentleerung, zuweilen Brechen kaffeesatzähnlicher Massen.

Status: Pat. ist ausserordentlich schwach, sieht exquisit kachektisch aus, und die Abmagerung hat den höchsten Grad erreicht. Er neigt zu Ohnmachten und kann sich kaum aufrecht auf einem Stuhle halten. Gewicht 39 Kilo. Haut schlaff und welk. Beim jeweiligen Ausspülen des Magens entleert sich eine Unmasse sauer riechender, mit alten Speiseresten vermischter Flüssigkeit, die viel Stärkekörner, Detritus, wenig rothe Blutkörper, Fadenpilze, aber keine Sarcinen enthält. Zwischen Nabel und linken Rippenrand fühlt man einen harten, höckerigen, kammartigen Tumor, der nur wenig von oben nach unten, seitlich nicht verschiebbar ist. Bei gefülltem Magen reicht die grosse Curvatur 3 Querfinger unter die horizontale Nabellinie, bei leerem Magen liegt der Tumor zwischen Nabel und rechtem Rippenrand. Der Magensaft enthält weder freie Salzsäure, noch Milchsäure. Auf Salol erscheint nach $2^3/_4$ Stunden Salicylsäure im Urin. Jod erscheint im Speichel nach 50 Minuten, bei der zweiten Untersuchung nach 35. Minuten. Am 2. Juli 1898 Gastroenterostomia retrocolica mit Aufhängen beider Schenkel der angenähten Schlinge.

Nach Eröffnung der Bauchhöhle bemerkt man an der Pars pylorica eine orangegrosse Geschwulst, deren Knoten und Knötchen schon bis in

den Peritonealüberzug hineingewuchert sind, und die mit der Leber und namentlich breit und fest mit dem Pankreas verwachsen ist, das kleine Netz ist verkürzt, gewissermaassen aufgerollt und ganz von Carcinommassen durchwuchert. Die oberste Jejunumschlinge wird ca. 50 cm unter der Plica auf bekannte Weise nach Aufwärtsschlagen des Colon transversum an die hintere Magenwand 4 cm weit angenäht. Aufhängen des ab- und zuführenden Schenkels, 4 cm weit vom Magen. Dreifache Etagennaht der Bauchdecken. Dauer der Operation 1 Stunde. Puls nach der Operation 64. Direct nach derselben subcutane Infusion von 800 g einer sterilisirten 0,6 proc. Kochsalzlösung. Ganz glatter, fieberfreier Verlauf ohne Aufstossen und Erbrechen, es wird nicht ein einziges Mal gespült; am 4. Juli Flatus, in der Nacht vom 4. bis 5. Juli spontaner Stuhl. Schon am Operationstag bekommt der Kranke einige Löffel Milch, am 3. stündlich, am 4. Juli halbstündlich 1—3 Esslöffel, am 5. tassenweise, am 6. Beefsteak. Verträgt die Nahrung sehr gut. Lebt noch bei ordentlichem Allgemeinbefinden Ende September 1898.

XI.

Aus der chirurgischen Universitätsklinik in der Charité zu Berlin (Geheimrath König).

Experimenteller Beitrag zur Kenntniss von der Ausheilung des Empyems.

Von

Stabsarzt Dr. Martens,

Assistent der Klinik.

(Mit 12 halbschematisch gezeichneten Abbildungen.)

Auch noch in neuerer Zeit ist die Frage vielfach erörtert worden, wie bei einem längere Zeit nach aussen offenen Pneumothorax die Wiederausdehnung der Lunge zu Stande kommt. Zumeist handelt es sich hierbei um ein Empyem, das zur Rippenresection und Eröffnung der Brusthöhle Veranlassung gegeben hat. Abgesehen von einzelnen Meinungsverschiedenheiten haben sich die Ansichten über jene Frage neuerdings geeinigt. Die Ursachen der Wiederausdehnung der Lunge sind kürzlich wieder von Reineboth[1]), Schede[2]) und Perthes[3]) eingehend behandelt worden, so dass ich auf eine ausführliche Recapitulation verzichten kann. Nur das Wesentlichste sei der Orientirung wegen kurz wiederholt. Roser[4]) nahm an, dass die Ausheilung durch Verwachsung der Pleurablätter von der Umschlagstelle aus erfolge, etwa nach Analogie von zwei wieder zusammenwachsenden Fingern, welche man wegen Syndactylie einfach ohne weitere

1) Reineboth, Experimentelle Studien über die Wiederausdehnung der Lunge u. s. w. Archiv f. klin. Med. LVIII. Bd. 1897.

2) Schede, Chirurgische Behandlung der Erkrankungen des Brustfelles und Mittelfellraumes. Handbuch der Therapie innerer Krankheiten von Penzoldt und Stintzing. II. Auflage. 1897.

3) Perthes, Ueber ein neues Verfahren für Nachbehandlung der Operation des Empyems u. s. w. Beiträge zur klin. Chirurgie. XX. Bd. 1. Heft. 1898.

4) Roser, Wie erklärt man sich die Wiederentfaltung der comprimirten Lunge bei Offenstehen der Brusthöhle. Berliner klin. Wochenschrift. 1878. S. 682.

Plastik getrennt hat. Weissgerber[1]) wies auf die Unmöglichkeit dieser Theorie hin: da die Lunge collabirt sei, würden nicht correspondirende Stellen der Pleuren mit einander verwachsen und so immer noch eine grosse Höhle übrig bleiben müssen. Er betont vielmehr die Ausdehnung der Lunge durch die Exspiration, namentlich beim Husten, Pressen. Nach Bouveret[2]) und Schede[3]) (vergl. auch Gerhardt[4]) und König[5]) bleibt die so gedehnte Lunge durch die ventilartige Wirkung eines gut abschliessenden Verbandes ausgedehnt und wird durch Verklebungen der Pleurablätter fixirt. Auf die kürzlich viel umstrittene Frage (vergl. Sehrwald[6]), Aufrecht[7]), Reineboth, Schede, Perthes), ob die Heilung des Empyems nicht vielmehr durch die inspiratorische Ausdehnung der Lunge zu Stande komme bei kleiner, bezw. durch einen guten Verband verkleinerter Fistel, näher einzugehen, ist wohl nicht mehr nöthig. Schon Perthes hat m. E. die Unmöglichkeit dieses Vorganges genügend betont.

Ist die Fistel kleiner, als der zuführende Bronchus, kann eine geringfügige Athembewegung der Lunge zwar in normalem Sinne, aber keine directe Verkleinerung des Pneumothorax durch die Inspiration stattfinden. Vielmehr muss bei jeder inspiratorischen Erweiterung des Brustkorbes durch eine selbst noch so kleine Fistel Luft von aussen aspirirt werden, der Pneumothorax also grösser werden. Eine Verkleinerung desselben kann nur durch Herausdrängen der Luft — also z. B. bei der Exspiration, namentlich der forcirten — bewirkt werden oder durch Resorption der Luft, auf deren Wichtigkeit wohl noch nicht genügend hingewiesen ist.

Als die Heilung begünstigend gilt ferner, namentlich für den Fall, dass die Lunge an Wiederausdehnungsvermögen eingebüsst hat, das Zusammenrücken der Brustwandungen.

Diese Erklärungen könnten ohne weiteres befriedigen, nament-

1) Weisgerber, Wie entfaltet sich nach der Operation des Empyems die comprimirte Lunge bei offenstehender Pleurahöhle? Berliner klin. Wochenschr. 1879. S. 107.

2) Bouveret, Traité de l'empyème. 1888.

3) Schede, Die Behandlung der Empyeme, 2. Referat. Verh. d. 9. Congresses für innere Medicin. 1890.

4) Gerhardt, Die Pleuraerkrankungen. Deutsche Chirurgie. XLIII. Bd. 1892.

5) König, Lehrbuch der speciellen Chirurgie. 6. Aufl. 1893. II. Bd. S. 55.

6) Sehrwald, Zum Athmungsmechanismus bei offenem Pneumothorax. D. med. Wochenschr. 1889. Nr. 34.

7) Aufrecht, Die Heilung des Empyems. Deutsches Archiv für klinische Medicin. LII. Bd. 1. Heft. 1893.

lich da sie nicht unwesentlich zur besseren Behandlung der Empyeme beigetragen haben, sie beruhen aber grösstentheils auf — wenn nicht theoretischen — so doch nur aus physiologischen oder klinischen Beobachtungen gezogenen Folgerungen. Gerade Autopsien aus den verschiedenen Heilungsstadien wären erwünscht, doch sieht man meist nur Fälle auf dem Sectionstische, bei welchen die Heilung nicht erfolgt ist. Auch Experimente an Thieren in dem Sinne, dass man ein Empyem durch die typische Operation und geeignete Nachbehandlung zur Heilung zu bringen sucht, die Thiere dann zu verschiedenen Zeiten tödtet, sind meines Wissens nicht angestellt oder wenigstens nicht publicirt worden. Vielmehr sagt Reineboth sogar, dass „es — und nicht allein ihm — nicht gelingt, ein Empyem beim Kaninchen zu erzeugen, dann den Pneumothorax, auch wenn er verbunden ist, offen zu halten."

Um nun die Richtigkeit der bestehenden Ansichten in Sonderheit über die Heilung des operirten Empyems durch Experimente zu prüfen, bezw. zu beweisen, habe ich auf Anregung von Herrn Geheimrath König Versuche an etwa 50 Kaninchen angestellt.

Operationen an gesunden Thieren.

Um zunächst die Schädlichkeit der Infection auszuschliessen, nahm ich die typische Empyemoperation und Nachbehandlung bei gesunden Thieren vor. Die Vorgänge bei einem uncomplicirten geschlossenen oder nach aussen offenen Pneumothorax sind längst bekannt. Schon im Jahre 1864 hat König[1]) auf Grund zahlreicher Experimente an Thieren und Beobachtungen an Menschen die Verhältnisse klargelegt. König hat festgestellt, dass ein Pneumothorax nach kürzester Zeit verschwindet, sobald er abgeschlossen ist. Aehnliche Versuche sind verschiedentlich wiederholt worden, kürzlich auch von Perthes (a. a. O.), welcher annimmt, dass (beim Hunde) die Luft in 24 Stunden zum grössten Theil resorbirt ist. König betont dann weiter, dass bei einem offenen Pneumothorax eine Ausdehnung der Lunge nicht möglich ist, dass ein längeres Offenbleiben der Pleurahöhle von den Versuchsthieren nicht vertragen wird, sondern zu einer allgemeinen jauchigen Entzündung führt. Perthes versuchte, die Thoraxwunde durch einen eingenähten Drain offen zu halten, doch trotz thunlichst aseptischen Operirens starben die Thiere an septischer Infection der Pleurahöhle. Die Lunge war natürlich collabirt geblieben.

1) König, Ueber Lungenverletzungen. Archiv für Heilkunde. V. Bd. 1864.

Dass ein Pneumothorax nach Verschluss der Thoraxwunde schnell verschwindet, konnte auch ich an einigen Thieren, bei welchen ich an der Lunge operirt hatte, nebenher feststellen. Meine übrigen Versuche gingen vielmehr dahin, die Pleurahöhle möglichst lange offen zu halten.

Die Thiere wurden stets chloroformirt, die rechte Thoraxseite für die Operation bevorzugt, welche möglichst aseptisch ausgeführt wurde. Eine Infection der Pleurahöhle ist in keinem Falle eingetreten bei 7 Thieren, die lange genug die Operation überlebten. Diese bestand in ausgedehnter Resection einer oder zweier Rippen und Ausschneiden eines grossen Pleurastückes. Meist wurde auch vom Fell und den Thoraxmuskeln ein grosser Theil entfernt, um möglichst das Zusammenlegen der Weichtheile über der Pleurawunde zu verhindern. Dann wurde ein kurzer, möglichst dicker Drain eingelegt. Es empfiehlt sich, um das Herausgleiten zu verhindern, einen T-Drain zu benutzen, der am besten mittels einer auch durch beide Wundränder geführten Sicherheitsnadel fixirt wird. Darüber wurde meist ein Verband angelegt, welcher die Luft durchliess. Man konnte dann noch trotz des Verbandes das Ein- und Auspfeifen der Luft bei der Athmung hören. Die gestorbenen oder verschieden lange nach der Operation getödteten Thiere wurden ebenso wie die mit Empyemen (s. u.) entweder regelrecht secirt oder in Kältemischung gefroren, in schmale Scheiben zersägt und zum Theil in Alkohol, zumeist nach Jores gehärtet, bezw. conservirt.

Auf die Erscheinungen, welche bei der Anlegung eines Pneumothorax entstehen, brauche ich nicht näher einzugehen, sie sind oft genug beschrieben worden. Nur auf die schon längst an Menschen wie Thieren beobachtete Thatsache sei auch hier hingewiesen, dass bei forcirter Exspiration — also z. B. wenn man die Thiere etwas aus der Narkose erwachen lässt, und sie dann anfangen zu schreien oder zu pressen — die collabirte Lunge stark ausgedehnt wird, so dass sie sich sogar aus dem Pleurafenster vorwölbt. Trotzdem die Pleurafistel nach beendigter Operation nicht luftdicht abgeschlossen wurde, erholten sich die zuerst mühsam athmenden und cyanotisch gewordenen Thiere in der Regel bald, sprangen munter herum und zeigten auch keine Abnahme ihrer Fresslust. Zwei Thiere wurden allerdings am Morgen nach der Operation todt im Stall gefunden, nachdem sie am Abend vorher noch ganz munter gewesen waren. Bei der Section fand sich beide Male die rechte Lunge (operirte Seite) ganz collabirt, dunkelblauroth, atelectatisch, die linke mit einzelnen kleinen blaurothen, atelectatischen Herden. Im übrigen keinerlei Entzündungserscheinungen und kein Erguss. Die Thiere sind meines Erachtens infolge ungenügender Athmung eingegangen. Nicht nur fällt die Athmung der einen Lunge ganz aus, auch die andere Lunge wird erheblich im Athmen behindert. Sie kann nämlich nicht zur vollen

Ausdehnung kommen, da das ausserordentlich dünne Mediastinalseptum stark nach der gesunden Seite verzogen wird. (Näheres s. bei Sehrwad (a. a. O.) und vergl. auch Fig. 2.) Dazu kommt denn auch wohl noch hinzu, dass die grossen Gefässe durch die ausserordentliche Verschiebung der Brusthöhlenorgane mehr oder weniger abgeknickt werden, und so die Circulation des Blutes erschwert wird.

Liess man nach der Operation den Verband länger als 2 Tage liegen, so hatte sich sicher die Wunde geschlossen durch Verschieben der Weichtheile, durch Verkleben der Wundränder; der Drain war vollgestopft mit Fibringerinnseln; der Pneumothorax war zu einem geschlossenen geworden.

Dementsprechend war die Luft aus der Pleurahöhle mehr oder weniger verschwunden, die Lunge wieder ausgedehnt und lufthaltig, wenn der Verschluss früh genug nach der Operation zu Stande gekommen war.

Ueberliess man nun die Thiere sich selbst, so trat rasch völlige Heilung ein; bei einem Thier (Nr. 8) heilte sogar das etwa bleifederdicke und 3 cm lange Rohr reactionslos ein. 3 Wochen nach der Operation wurde das Kaninchen getödtet. (Fig. 1.)

Die rechte Lunge war lufthaltig, etwas blutreicher als die linke, mit ganz geringen Fibrinauflagerungen, aber ohne Verwachsungen oder Verklebungen ausser in der Umgebung des Drains, der weit in den Thorax hineinragt und eingebettet ist in eine dichte, schwartige, in Organisation begriffene Fibrinmasse. Die Lunge zeigt auch mikroskopisch keine Entzündungserscheinungen. Die äussere Wunde ist verheilt, das Fell trichterförmig eingezogen nach der äusseren Drainmündung, die durch einen stecknadelkopfgrossen, nicht secernirenden Granulationspfropf gekennzeichnet wird.

Hält man aber die Thoraxwunde durch häufigen Verbandwechsel offen und legt die Verbände nicht luftdicht an, so dass zu keiner Zeit ein Abschluss der Pleurahöhle bestehen kann, dann kann die collabirte Lunge nicht zur Entfaltung kommen.

Selbst wenn sie durch eine forcirte Exspiration aufgebläht wird, bei wirklich offenem Pneumothorax sinkt sie im nächsten Augenblick wieder zusammen. Dauert dieser Zustand länger, so wird die collabirte Lunge durch Verklebungen, welche sich schnell organisiren, fixirt und verliert so überhaupt ihre Ausdehnungsfähigkeit. Ein charakteristisches Beispiel dafür liefert Fall **Nr. 40**:

Ein aussergewöhnlich starker und grosser Kaninchenbock wurde am 23. Februar operirt. Durch Resection der 5. und 6. rechten Rippe und Wegnahme der Weichtheile wurde ein grosses Fenster in die Thoraxwand

geschnitten. Die Lunge sinkt, wie immer, ganz zusammen. Ein im Beginne der Narkose eintretendes Aussetzen der Athmung wird durch die künstliche Athmung beseitigt. Ein weiter Drain wird eingeführt und auf die oben erwähnte Weise befestigt, dann ein nicht luftdicht abschliessender Verband angelegt. Das Thier ist zunächst stark dyspnoisch, so dass sein Eingehen zu befürchten ist, erholt sich aber allmählich.

Fig. 1 (Fall 8).

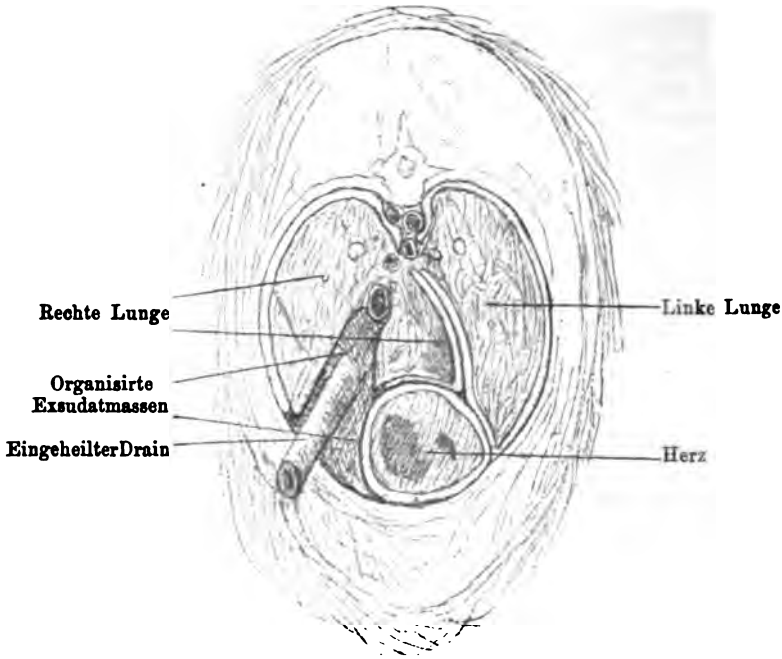

24. Februar. Ganz munter. 25. Februar. Verbandwechsel. Es besteht noch ein grosses Loch in der Thoraxwand. Die Lunge ist ganz collabirt. Nach dem Anlegen des Verbandes wieder erhebliche Dyspnoe, am 26. Februar ist das Thier wieder leidlich munter; am 27. Februar Verbandwechsel. Die Wunde hat sich verkleinert, die Luft hört man bei der Athmung noch pfeifend ein- und ausdringen. Wieder starke Dyspnoe, von der sich das Thier abermals erholt. Dann wird es matt und ist am 1. März so schwach, dass der Tod noch am selben Tage erwartet werden muss. Deswegen wird es durch Schlag in den Nacken getödtet, in Kältemischung gelegt, sein Thorax in Scheiben gesägt, diese werden gehärtet. Auf den Durchschnitten zeigt sich (vgl. Fig. 2) rechts ein grosser Pneumothorax. Das Mittelfell ist weit über die Mittellinie nach links gedrängt, so dass die linke Lunge sehr schmal erscheint. Die rechte Lunge ist ganz zusammengefallen, sieht auf dem Durchschnitt fleischig, braunroth aus im Gegensatz zu der lufthaltigen, hellrosafarbenen linken. Sie ist auf dem Durchschnitt nur ca. 4—8 mm breit und ist mit Pericard und

Thoraxwand verwachsen. Die Pleura costalis sowohl, wie pulmonalis ist überall glatt und glänzend, es findet sich kein Erguss, keine Entzündungserscheinungen, ebenso verhält sich das Pericard und die linke Pleura und Lunge. Der Drain durchsetzt schräg die Thoraxwand. Seine innere Oeffnung ist durch eine ganz dünne Membran geschlossen. Mikroskopisch sieht man keinerlei Entzündungserscheinungen in der atelectatischen Lunge. Die Verwachsungen bestehen aus feinen Fibrinzügen (Weigert'sche Färbung), die zum Theil mit Leukocyten besetzt und von ihnen durchsetzt sind, aber durchweg schon ziemlich grosse spindelförmige, einkernige Zellen aufweisen, also in Organisation begriffen sind. Bakterien lassen sich nicht nachweisen.

Fig. 2 (Fall 40).

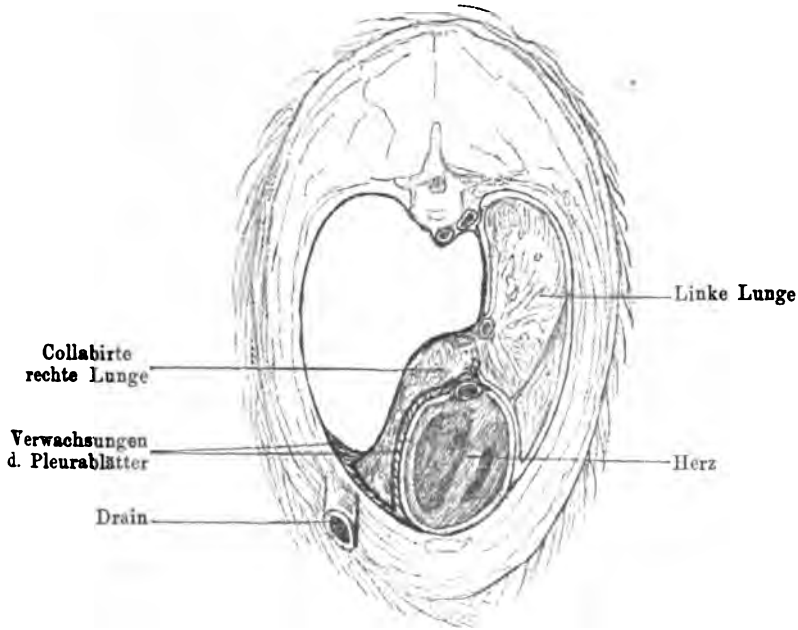

Ebensowenig, wie die anderen Versuchsthiere mit aseptisch angelegtem Pneumothorax, ist dies Kaninchen inficirt worden. Das Thier wäre voraussichtlich bald eingegangen, und zwar hätte man als Todesursache dann die mangelhafte Athmung ansehen müssen, vielleicht in Verbindung mit der behinderten Blutcirculation. Selbst wenn es gelungen wäre, das Thier länger am Leben zu erhalten, eine genügende Ausdehnung der rechten Lunge in der Art, um diese Pleurahöhle wieder auszufüllen, wäre nicht möglich gewesen wegen der hindernden Verwachsungen. Die Gelegenheit zur Ausdehnung hätte die Lunge zuletzt jedenfalls sonst gehabt, denn — wie er-

wähnt — der Pneumothorax war zuletzt geschlossen. Ein etwa fünftägiges weites Offenbleiben der Pleurahöhle hat hier also genügt, die Wiederausdehnung der Lunge unmöglich zu machen.

Fassen wir also kurz unsere Erfahrungen über die Heilung des Pneumothorax zusammen, so können wir nur bestätigen, dass ein solcher selbst mit grosser Oeffnung in der Thoraxwand und in diese eingelegtem Drain schnell zur Heilung kommt, und zwar einfach durch Resorption der Luft, wenn die Oeffnung in der Brustwand durch einen geeigneten und genügend lange liegenbleibenden Verband luftdicht abgeschlossen wird, bis die Wunde verklebt ist. Verwachsungen der Pleura pulmonalis und costalis bilden sich dabei in der Regel nicht, nur wenn man den Drain einheilen lässt — in der Umgebung desselben. Sorgt man für dauerndes Offenbleiben des Pneumothorax, so bleibt die Lunge collabirt und wird verhältnissmässig schnell durch bald sich organisirende Verklebungen an ihrer Wiederausdehnung verhindert.

Operation an Thieren mit Empyem.

Kommen wir nun zu den Empyemen selbst. Schon der Umstand, dass bisher keine positiven Experimente (vergl. auch Reineboth) vorlagen, weist wohl schon auf die Schwierigkeiten derartiger Versuche hin. Ich habe die verschiedensten Methoden versucht, um Empyeme bei Kaninchen zu erzeugen.

Bei Injection von Eiter, in den verschiedensten Mengen und verschiedenster Herkunft, der im wesentlichem Staphylokokken, aber auch, wenn nur wenige, Streptokokken enthielt, gingen mit Ausnahme eines, sämmtliche Thiere schnell ein (meist nach 36—48 Stunden), auch nach Radicaloperation des Empyems. Bei der Section fand sich dann eiterige Pericarditis und Pleuritis auch der anderen Seite, meist auch pneumonische Herde. In noch höherem Grade war dies der Fall bei reinem Streptokokkeneiter. Bei reinem Staphylokokkeneiter (von Osteomyelitiden, Hautabscessen, Acnepusteln) erhielt ich nur zuweilen Empyeme, gelegentlich auch mit Fortleitung der Entzündung auf Pericard und Pleura der anderen Seite. Sehr verschieden war auch das Verhalten der Thiere gegenüber Staphylokokkenreinculturen. Dieselben Mengen wurden von einzelnen Thieren reactionslos vertragen, einzelne bekamen ein einseitiges Empyem, das nach geeigneter Behandlung ausheilte, andere wieder gingen ein trotz Operation, zuweilen bei gleichzeitiger eitriger Pericarditis und Pleuritis der anderen Seite. Ich benutzte Culturen verschiedener Herkunft, verschiedensten Alters und in wechselnden Mengen, sowohl Aufschwemmungen von Agarculturen, als auch Bouillonculturen. Dann habe ich Bouillon-

culturen von Staphylokokken oder eine Aufschwemmung in Bouillon oder Kochsalzlösung sterilisirt (in der Regel nur so lange, bis die Keime gerade abgetödtet waren, um zu vermeiden, das durch längeres Kochen etwa die Toxine verändert würden). Ich erhielt auch so Empyeme, doch starben die Thiere leicht, und das Exsudat war nicht sehr reichlich, auch waren blieben viele Verklebungen die Regel. Einige Injectionen von Bakterium coli ohne Erfolg. Auf einen mir im hiesigen Institut für Infectionskrankheiten ertheilten Rath hin habe ich dann auch sterilen Aleuronatmehlbrei eingespritzt. Ich erhielt dabei auch gelegentlich trübe seröse Exsudate mit reichlichen Leukocyten, habe es aber vorgezogen, in den vorher sterilisirten Mehlbrei Staphylokokken von meist geringer Virulenz zu bringen und habe damit eigentlich die besten Erfolge erzielt, d. h. Empyeme mit reichlichem Exsudat ohne nennenswerthe Verklebungen der Lunge, die auf die eine Seite beschränkt blieben. Mit grosser Sicherheit erhält man ein freilich nur serösgelatinöses, sehr reichliches Exsudat mit wenig Leukocyten durch Injectionen von Terpentinöl ($^1/_4$—$^1/_2$ ccm), die ich auch mit Einspritzen von Staphylokokkenbouillon versuchsweise combinirte.

Das Vorhandensein eines Exsudates wurde durch Probepunktionen festgestellt. Zu der Regel war — wenn überhaupt — das Empyem 24 Stunden nach der Injection nachweisbar, seltener erst nach 48.

Die Operationen wurden alle in Narkose ausgeführt, ein ziemlich grosses Stück der 5. oder 6. Rippe in der vorderen Axillarlinie resecirt, dann ein möglichst grosses Stück der Pleura weggeschnitten und ein Drain nach Entleerung des Exsudats eingelegt. Der Verbandwechsel fand meist in zwei- bis dreitägigen Zwischenräumen statt.

Die Menge des Exsudats wechselte ausserordentlich. Von den gelegentlich beobachteten fibrinös-eiterigen Pleuritiden ohne nennenswerthes flüssiges Exsudat soll ganz abgesehen werden, weil die meist infiltrirte Lunge hier mit der Brustwand mehr oder weniger verklebt war, und es auch nach der Eröffnung der Brusthöhle blieb. In der Regel handelte es sich hier um Thiere, welche mit Streptokokken inficirt waren und rasch eingingen.

In einigen Fällen waren nur wenige ccm, in anderen reichlich Eiter vorhanden. Die grösste Menge wurde bei einem Thiere beobachtet, dem alter streptokokkenhaltiger Empyemeiter eingespritzt worden war.

Ebenso wie die Menge, wechselte auch die Beschaffenheit des Exsudats: bald rein eitrig, war es häufig hämorrhagisch, bald mehr seröseitrig.

Alte Verwachsungen der Lunge mit der Brustwand bestanden in keinem Falle. Auch bei reichlicherem Exsudat war die Lunge aber häufiger, namentlich in ihrem oberen Theil mit der Pleura costalis durch Fibrinzüge verbunden. Diese wurden bei der Operation möglichst entfernt, um die Lunge ganz collabiren zu lassen, und um ein reineres Bild von den sich später bildenden Verwachsungen zu erlangen.

Von der Zeit nach der Operation liegen sowohl reichlich Sectionsprotokolle, wie Gefrierdurchschnitte von Thieren vor, welche wenige Stunden bis zu mehreren Tagen nach derselben eingegangen waren, sei es infolge der Infection, sei es wegen ungenügender Athmung,

welche besonders bei und nach Verbandwechseln deutlich wurde. Andere Thiere wurden einige Tage bis fast 3 Wochen post operationem in bestem Wohlsein getödtet.

Einige Krankengeschichten von den Versuchsthieren mögen zum besseren Verständniss mitgetheilt werden und sollen schon hier ihren Platz finden, damit sie die späteren Ausführungen nicht unterbrechen. (Ihre Reihenfolge entspricht der Anordnung im weiteren Texte.)

Nr. 42. Graues, fast ausgewachsenes Thier.

23. Februar. Injection von 5 ccm Aleuronatbrei mit Staphylokokken (1/2 Oese einer Cultur, welche am 10. Januar abgeimpft wurde, von einer am 8. December aus Osteomyelitiseiter angelegten).

24. Februar. Probepunktion ergiebt blutigen Eiter (auf Agar wächst eine Reincultur von Staphylokokken).

Rippenresection. Entleerung des mässig reichlichen Exsudats. Lunge nicht verklebt. Drainage, Verband. Das Thier erholt sich zunächst gut.

27. Februar. Thier matter. Verbandwechsel. Luft pfeift ein und aus.

1. März nachmittags Tod, nachdem es morgens noch gefressen hat.

Rechts besteht (vgl. Fig. 5 und 6) ein ausserordentlich grosser Pneumothorax, so dass sogar die linke Lunge ganz zusammengedrückt ist. Die linke Brusthöhle und Lunge sind frei von Entzündung. Die rechte Lunge ist ganz collabirt, grauröthlich, fleischfarben. Zwischen ihr und der vorderen Brustwand liegt in graugelblichem Exsudat der von derselben Masse ausgefüllte Drain. Die Lunge ist, abgesehen von einem Theile des Unterlappens, durch feste Verwachsungen an der vorderen Brustwand fixirt. Zwischen 2 Zipfeln des Oberlappens und der Brustwand liegt eine kleine Eiteransammlung, in der Bakterien nicht mehr nachzuweisen sind. Das Pericard ist nicht entzündet.

Mikroskopischer Befund: Auch die rechte Lunge ist selber frei von entzündlichen Veränderungen, atelectatisch. Die rechte Pleura ist mit wenig Eiter und fibrinösen, grösstentheils organisirten Massen bedeckt. Auch die Verwachsungen mit der Brustwand sind organisirt.

Nr. 23. Fast ausgewachsenes, graues Thier.

23. Januar. Injection von 2 ccm steriler Staphylokokkenaufschwemmung in physiologischer Kochsalzlösung.

24. Jan. Probepunktion ergiebt einige Cubikcentimeter blutigen Eiters. Rippenresection. Entleerung eines mässig reichlichen, blutig-eiterigen Exsudats. Einige Verklebungen der Lunge werden gelöst. Die Lunge ist grösstentheils mit geronnenem Exsudat bedeckt. Drainage. Verband.

26. Januar. Verbandwechsel. Luft pfeift ein und aus. Thier nachher sehr schwach.

27. Januar. Wieder ganz munter.

28. Januar. Verbandwechsel. Drain ist verloren gegangen, Wunde aber noch offen. Die Luft dringt hörbar pfeifend ein und aus. Statt eines Drains wird ein Streifchen Gaze eingeführt. Bei und nach dem Verbandwechsel ist das Thier sehr dyspnoisch und schwach, abends todt, es wird gefroren, durchsägt und gehärtet (s. Fig. 7).

Die linke Lunge ist etwas hyperämisch, lufthaltig, ohne entzündliche Herde. Die Pleura links ist glatt und glänzend, ohne Erguss. Rechts besteht ein grosser Pneumothorax. Die rechte Pleura ist stellenweise getrübt und eiterig belegt; die Lunge ist ganz collabirt, auf dem Durchschnitt bräunlich roth, vielfach durch blassgelbliche Stränge und Bänder mit der Brustwand verbunden. Das Mittelfell ist nach links verschoben.

Mikroskopisch erweist sich die Lunge atelectatisch, ohne Entzündungserscheinungen, die Pleura ist entzündlich infiltrirt, stellenweise mit einem in Organisation begriffenen Fibrinbelag. Ebenso stellen sich die Verwachsungen mikroskopisch dar.

Nr. 29. Grosses, graues Thier.

3. Februar. Injection von Bacterium coli-Aufschwemmung.

4. Februar. Probepunktion negativ.

7. Februar. Injection von $^1/_2$ ccm Terpentinöl.

8. Februar. Probepunktion ergiebt trübe, serös-blutige Flüssigkeit mit einigen Eiterkörperchen. — In Narkose Rippenresection. Mässig reichliches Exsudat. Lunge mit fibrinösen Auflagerungen und zum Theil mit der Brustwand verklebt. — Das Thier erholt sich schnell.

10. Februar. Thier heute krank, vielleicht infolge nächtlicher grösserer Kälte. Verbandwechsel, da der Verband durchtränkt ist. Drain war herausgerutscht, wird wieder eingeführt.

11. Februar. Verbandwechsel. Drain wieder verloren. Wunde locker verklebt. Thier getödtet, gefroren, zersägt und gehärtet (s. Fig. 8).

Linke Brust- und die Herzhöhle mit Inhalt ohne Veränderungen. Rechts ist ein ziemlich grosser Pneumothorax. Die rechte Lunge ist nicht ganz collabirt, zum Theil lufthaltig, zum Theil infiltrirt. Der grösste Theil ihrer äusseren Fläche ist mit der Brustwand verklebt. Die Pleura ist eiterig belegt und stark geröthet. Quer durch die Pleurahöhle hat sich über der nach unten verlagerten Lunge ein circa $1^1/_2$—2 cm breites Band gebildet. Dieses wie die Verklebungen erweisen sich mikroskopisch als fibrinöse, sich zu organisiren beginnende Massen mit Eiterkörperchen und Detritus. An verschiedenen Stellen der Lunge sieht man kleinzellige Infiltration.

Nr. 14. Grauer grosser, ausgewachsener Kaninchenbock.

10. Januar. Frischer, dicker, nur Staphylokokken enthaltender Abscesseiter (in nicht sterilisirtem Leitungswasser aufgeschwemmt) wird in die rechte Pleurahöhle inicirt.

11. Januar. Thier matt und traurig. Probepunktion befördert mehrere Cubikcentimeter hämorrhagisch-eiterige Flüssigkeit zu Tage. In Narkose Resection der 6. Rippe. Entleerung eines reichlichen, blutig-eiterigen Exsudats. Drainage, Verband. Das Thier erholt sich schnell.

13. Januar. Ganz munter. Verbandwechsel. Der Verband ist von Eiter durchtränkt, aber trocken. Die Luft dringt bei der Athmung pfeifend ein und aus durch die Wunde.

14. Januar. Thier befindet sich anscheinend sehr wohl, wird getödtet durch Schlag in den Nacken, gefroren, durchsägt u. s. w.

Es besteht noch ein mässiger Pneumothorax. Der gut bleistiftstarke Drain durchsetzt schräg die Brustwand und ist zum Theil mit geronne-

nem Exsudat ausgefüllt. Die rechte Pleura ist eiterig belegt. (Linke Brusthälfte und Herz ohne Veränderungen.) Die rechte Lunge hat sich schon zum Theil wieder ausgedehnt und ist lufthaltig. Der vordere Rand ist locker mit dem Herzbeutel verklebt; im übrigen findet sich nur eine strangförmige Verbindung mit der seitlichen Brustwand (s. Fig. 9).

Nr. 28. Sehr grosses, weisses Kaninchen.

27. Januar. Injection von 12 ccm Aleuronatbrei mit Staphylokokken in die rechte Pleurahöhle.

28. Januar. Thier matt und krank. Probepunktion ergiebt reichlich Eiter.

In Narkose Rippenresection. Entleerung des dünnflüssigen, gelbeiterigen Exsudats. Die Lunge ist collabirt. Drainage, Verband.

31. Januar. Verband durchtränkt. Verbandwechsel. Luft pfeift ein und aus. T-Drain eingeführt. Es fliesst noch etwas blutig-seröse Flüssigkeit aus.

2. Februar. Verband wieder durchtränkt. Verbandwechsel. Wunde sieht gut aus. Drain verstopft, wird gereinigt. Luft pfeift noch ein und aus.

6. Februar. Verbandwechsel, Verband durchtränkt, aber zum Theil schon trocken. Drain verstopft, statt des T-Drains ein einfacher eingelegt.

8. Februar, Früh getödtet, gefroren u. s. w.

Linke Lunge, Pleura und Herz ohne Veränderungen. Rechts besteht noch ein mässiger, abgeschlossener Pneumothorax. Die Lunge ist lufthaltig. Der Drain liegt noch in der Brustwand und führt zu einer etwa haselnussgrossen, zwischen Lunge und Thoraxwand gelegenen Höhle mit eingedicktem Eiter. Die Pleuren sind in der Umgebung stark verdickt und miteinander verwachsen, und zwar so, dass die Kuppe der Lunge an einem nicht correspondirenden, tiefer gelegenen Punkte der Brustwand liegt. Die Lunge ist auch mit dem Pericard verwachsen (vgl. Fig. 10).

Mikroskopisch findet man die Lunge frei von entzündlichen Veränderungen, die Pleuren stark verdickt, die Verwachsungen aus lockerem Bindegewebe bestehend und in dem eingedickten Eiter noch reichlich Staphylokokken.

Nr. 33. Gelbes, nicht ganz ausgewachsenes Thier.

11. Februar. Injection von $^1/_2$ ccm Staphylokokkenbouillon.

12. Februar. Probepunktion ergiebt ziemlich reichlichen, blutigen Eiter. In Narkose Rippenresection, Entleerung des Exsudats. Lunge mit Fibrin überzogen. Eiterige Verklebungen mit der Brustwand werden gelöst. Drainage, Verband.

14. Februar. Thier ganz munter.

15. Februar. Verbandwechsel. Drain war herausgerutscht. Wunde verklebt. Drain wieder eingeführt, Luft pfeift dabei ein und aus.

17. Februar. Thier ganz munter, getödtet, gefroren u. s. w. (s. Fig. 11).

Beide Lungen vielleicht etwas blutreicher, als gewöhnlich. Rechts kein Pneumothorax mehr. Der Drain führt zu einer kleinen Höhle zwischen Brustwand und Lunge, in deren Umgebung die beiden Pleurablätter

ziemlich fest verwachsen sind. Nach innen zu ist die rechte Lunge auch mit dem Pericard verwachsen.

Nr. 3. Grosses, kräftiges Thier.

11., 15. u. 17. December 1897. Injection einer Aufschwemmung von Staphylokokken (aus Osteomyelitiseiter frisch gezüchtet) in die rechte Pleurahöhle. Während die ersten beiden Injectionen ohne Erfolg waren, wurde das Thier nach der letzten krank.

20. December. Probepunktion ergiebt reichlich dünnen, gelben Eiter.

In Narkose Rippenresection, Entleerung des grossen, eiterigen Exsudats. Die rechte Lunge collabirt ganz. Drainage, Verband. — Nachdem sich das Thier zunächst gut erholt hat, ist es am 22. December sehr matt; Verband eiterig durchtränkt, wird gewechselt. Zunächst starke Dyspnoe und Schwäche, in den nächsten Tagen bessert sich aber der Zustand. Alle 2 Tage Verbandwechsel.

31. December wird in die kleine, noch bestehende Eiterhöhle statt des noch durch den dicken Eiter leicht sich verstopfenden Drains ein Gazestreifen eingeführt, dieser vom 3. Januar an fortgelassen. Am 5. Januar ist die äussere Wunde verheilt, am 7. Januar wird das Thier durch Schlag in den Nacken getödtet, gefroren u. s. w.

Ein Pneumothorax ist nicht mehr vorhanden. Die rechte Lunge hat sich wieder ganz ausgedehnt. An der Stelle, zu welcher früher der Drain führte, ist noch eine kleine Höhle zwischen Lunge und Brustwand, welche mit krümeligem, eingedicktem Eiter angefüllt ist. In demselben sind Bakterien mikroskopisch nicht mehr nachweisbar. Die Pleurablätter sind in der Umgebung stark schwielig verdickt und miteinander verwachsen, nur neben der Wirbelsäule ist noch ein Rest der Pleurahöhle erhalten. Mikroskopisch erweist sich auch die rechte Lunge frei von entzündlichen Erscheinungen, nur die Pleurablätter sind an der erwähnten Ausdehnung stark verdickt, kleinzellig infiltrirt und miteinander bindegewebig verwachsen (vgl. Fig. 12).

Bei der Beurtheilung der Präparate muss die Beschaffenheit der Lunge berücksichtigt werden. Dass sich eine stark entzündete oder von Abscessen durchsetzte Lunge bezüglich ihrer Wiederausdehnung anders verhalten wird, als eine nicht oder wenig afficirte, etwa bei nur vorhandener Pleuritis, ist ja selbstverständlich und auch hinreichend durch mikroskopische Untersuchung der Lungen u. s. w. beachtet worden. Auch wurden ja z. Th. deswegen die Controlversuche mit aseptischem Pneumothorax angestellt.

Die Thiere, welche kurz nach der Operation gestorben waren, zeigten verschieden hochgradige Formen von Pneumothorax, und war hierfür maassgebend ausser der etwaigen Infiltration der Lunge der Umstand, ob die Pleurahöhle nach aussen abgeschlossen war oder nicht. Von Fällen, bei denen die Lunge ganz collabirt daliegt, ohne oder ohne wesentliche Verklebungen, finden sich alle Uebergänge bis zu solchen, bei denen die Lunge sich schon wieder

Fig. 3 (Fall 35).

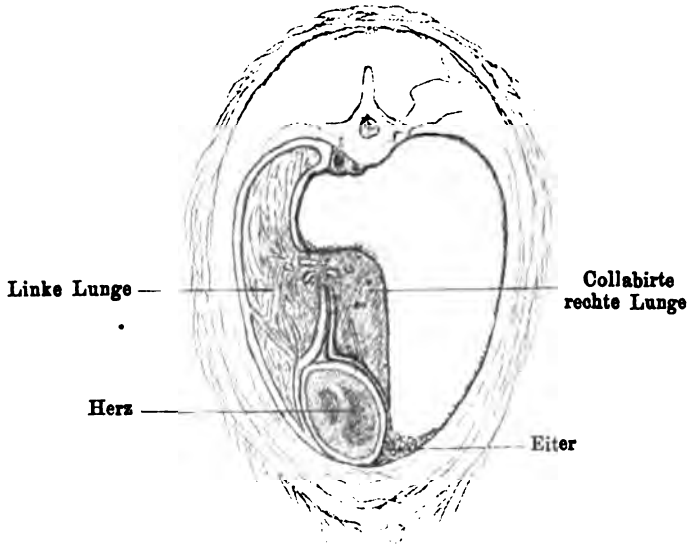

Fig 4 (Fall 32).

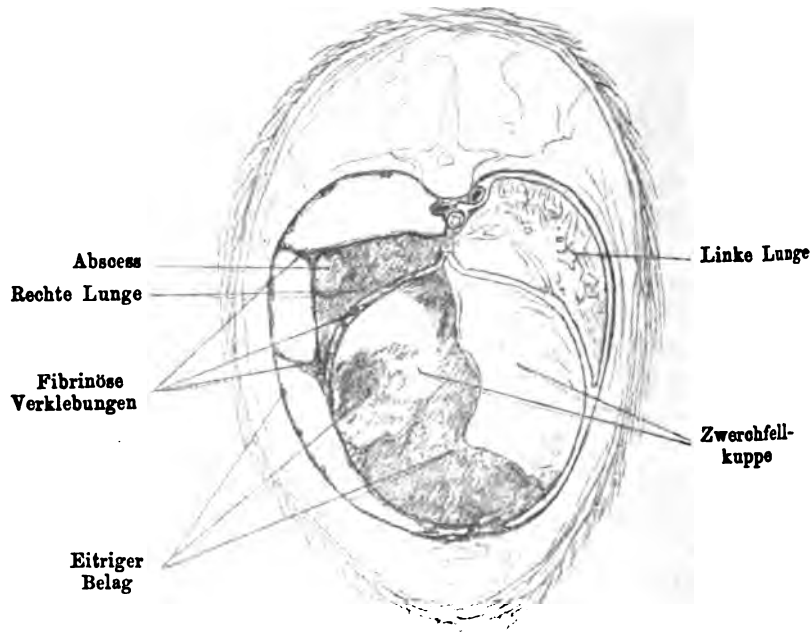

Fig. 5 (Fall 42).

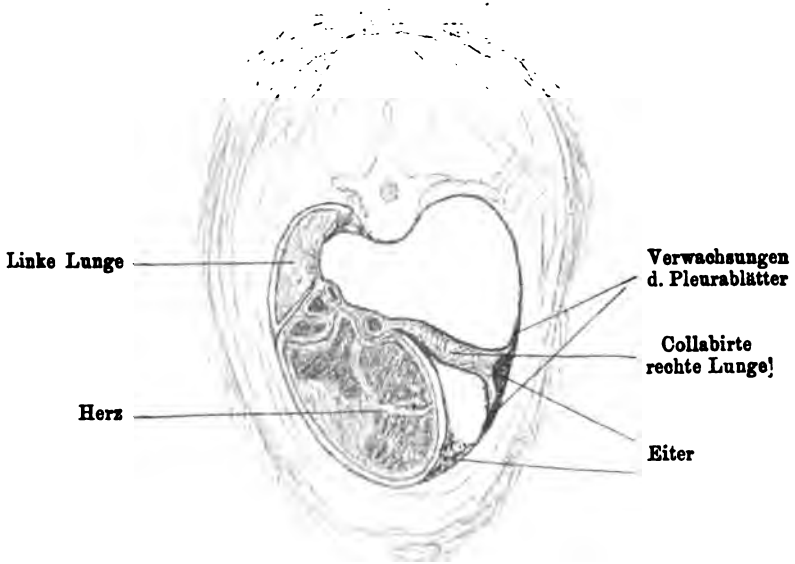

Fig. 6 (Fall 42).

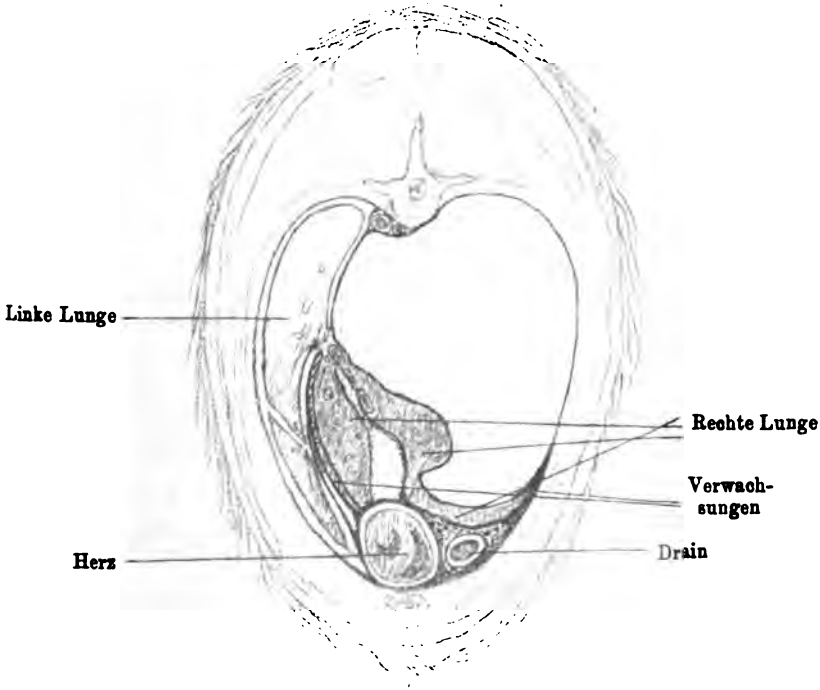

ausgedehnt hat. Bei den ersteren scheint mangelhafte Athmung die Hauptursache des Todes gewesen zu sein.

So liegt ein sehr instructives Präparat vor von einem Thiere (Nr. 35), das — 2 Tage zuvor operirt — leidlich munter war. Beim Wechseln des Verbandes — auf dem Operationstisch ausgespannt — wurde es sehr dyspnoisch und ging 20 Minuten später unter den Erscheinungen stärkster Dyspnoe ein. Entzündungserscheinungen sind nur sehr gering; das Verhalten der Lungen geht am besten aus

Fig. 7 (Fall 23).

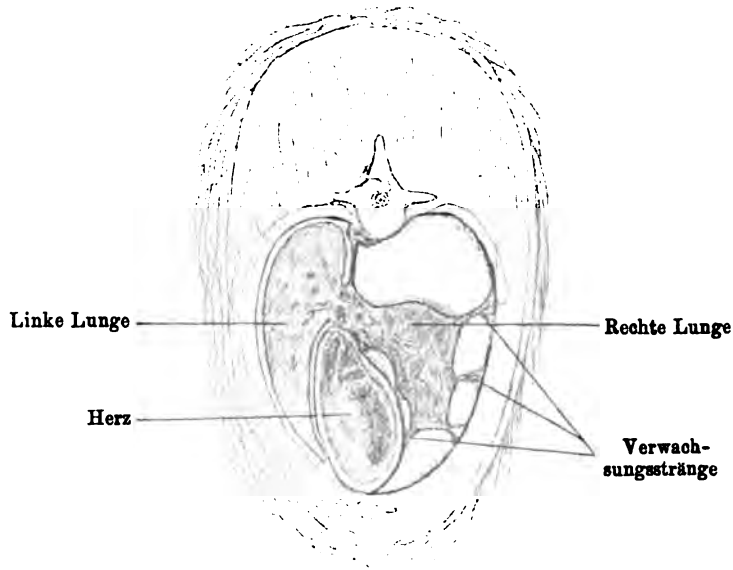

beifolgender Skizze hervor. (Vergl. Fig. 3, Fall 35.) Des Gegensatzes wegen möge ein anderes Bild hier Platz finden, das von einem Thier (Nr. 32), welches etwa einen $^3/_4$ Tag nach der Rippenresection und nach Entleerung von reichlichem, schmutziggraurothem Eiter (nach Terpentinöl- und nachfolgender Staphylokokkeninjection) eingegangen war. Die Pleura ist hier rechts stark geröthet, eitrig belegt und infiltrirt, die Lunge ganz atelectatisch, mit einem etwa haselnussgrossen Abscess und durch reichliche Fibrinzüge mit der Pleura parietalis verbunden. (Vergl. Fig. 4.) Da die bei der Operation vorgefundenen Verklebungen entfernt wurden, können diese erst nach derselben entstanden sein.

Bei einem dritten, am Tage nach der Operation gestorbenen Thiere (Nr. 39) war der Drain herausgeglitten, die Thoraxwunde

geschlossen. Die Lunge war in der Umgebung der Wunde in der Brustwand mit letzterer verklebt und lufthaltig. Das Pericard und die Pleura der anderen Seite waren eitrig entzündet. Dass durch das Herausgleiten des Drains das Fortschreiten der Entzündung auf Pericard und linke Pleurahöhle veranlasst worden sei, will ich nicht gerade behaupten; uns interessirt hier nur, dass trotz Fortschreitens der Eiterung nach Abschluss der Pleurahöhle in so kurzer Zeit eine Verklebung der Lunge mit der Brustwand und

Fig. 8 (Fall 29).

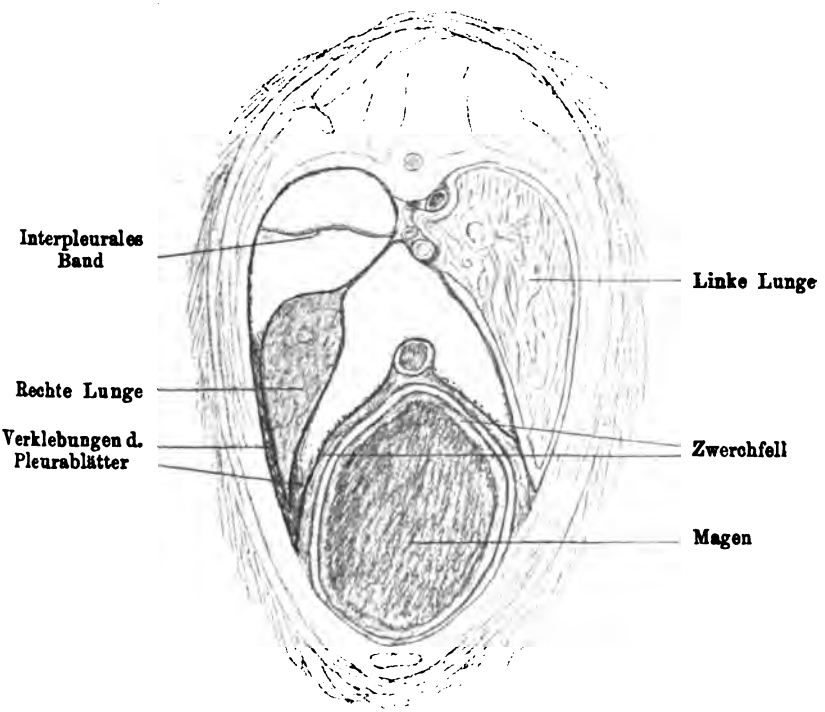

eine Ausdehnung derselben stattgefunden hat. Das Schwinden des Pneumothorax muss hier — wo aus der Wunde keine Luft mehr entweichen konnte — durch Resorption der Luft bewirkt worden sein.

Es entspricht dies ganz den Befunden von König (a. a. O., Seite 194).

Ganz ähnlich ist das Verhalten bei den Thieren, welche etwas länger nach der Operation eingingen. Für die Befunde nach längerdauerndem, stetem Offenbleiben der Brusthöhle giebt Nr. 42 ein charakteristisches Beispiel.

Hier besteht noch ein ausserordentlich grosser Pneumothorax, die rechte Lunge ist ganz collabirt und fest mit dem vorderen, bezw. unteren Theil der Brustwand verwachsen. (Vergl. Fig. 5 u. 6.)

Auch dies Thier scheint nicht der Infection erlegen zu sein, sondern sein Tod ist wahrscheinlich auf Rechnung der behinderten Athmung zu setzen. Nach 3 Tagen war das Ein- und Ausdringen der Luft durch die Wunde (bezw. Drain) noch deutlich zu hören,

Fig. 9 (Fall 14).

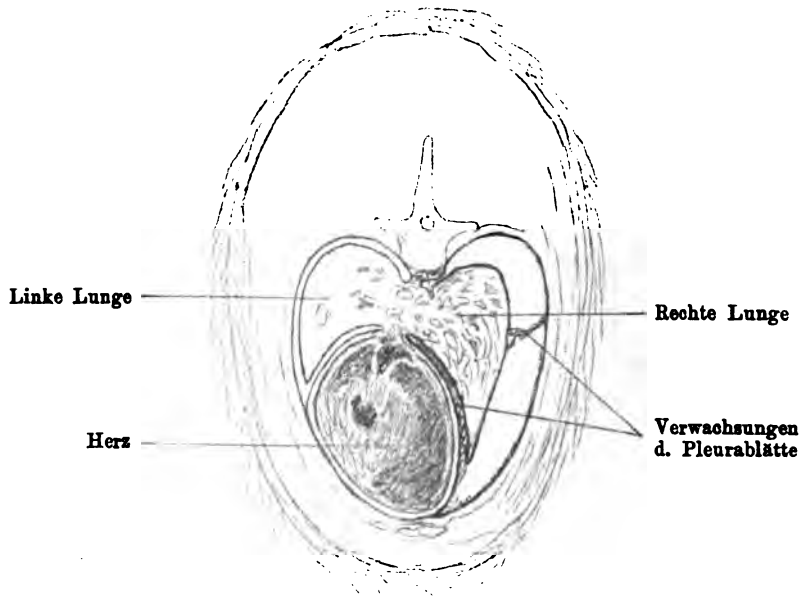

nach 5 Tagen ist das Thier gestorben, und zuletzt war der Drain verlegt, die Wunde war durch Exsudatmassen verklebt. Der Pneumothorax ist demnach also etwa 4 Tage ein offener gewesen. Diese kurze Zeit hat genügt, die andauernd collabirte Lunge so ungünstig mit der vorderen Brustwand verwachsen zu lassen, dass eine völlige Wiederausdehnung der Lunge überhaupt unmöglich geworden ist. Dieser Fall erinnert sehr an Nr. 40 (s. Seite 185 u. Fig. 2).

Das Thier (Nr. 23) hat etwas mehr als 4 Tage die Operation überlebt. (Vergl. Fig. 7, Fall 23.) Eine bleibende Ausdehnung der Lunge hat noch nicht stattgefunden. Der Pneumothorax war ja bis zum letzten Tage ein offener, freilich infolge des Herausgleitens des Drains vorübergehend wahrscheinlich geschlossen. Da die bei der

Operation vorgefundenen, übrigens unbedeutenden Verklebungen auch hier gelöst wurden, haben sich die Verbindungen der Lunge mit der Brustwand wohl bei gelegentlicher Ausdehnung der nachher wieder collabirenden Lunge gebildet. Sie halten dieselben gewissermaassen suspendirt und würden nicht — wie im vorigen Falle — ihre Wiederentfaltung gehindert, sondern bei längerem Leben des Thieres vielmehr begünstigt haben. Der Tod des Thieres ist beim Fehlen er-

Fig. 10 (Fall 28).

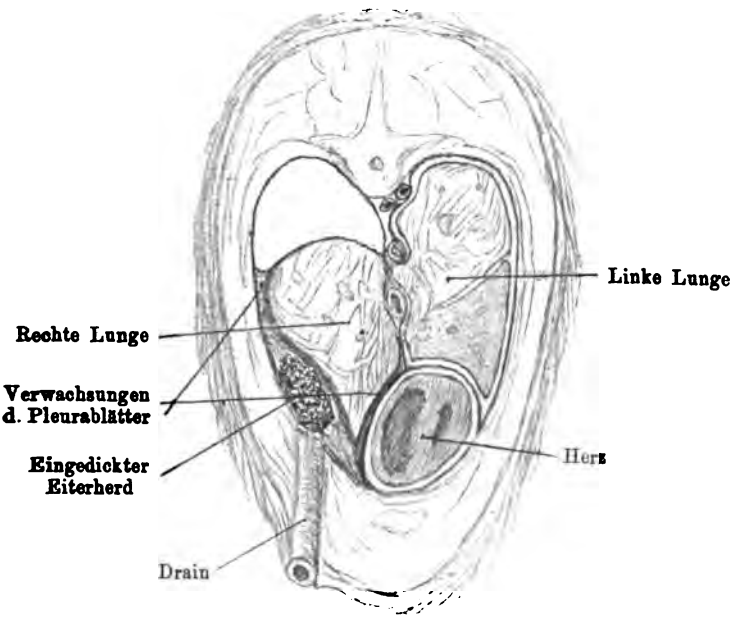

heblicherer Entzündungserscheinungen wohl auf die ungenügende Athmung zu beziehen.

Wichtiger für das Verstehen der Heilung eines Empyems sind nun aber Präparate von den Thieren, welche in verschiedenen Zeiträumen nach der Operation getödtet wurden.

Das nach 3 Tagen getödtete Thier (Nr. 29) hätte sicher noch länger gelebt, der Terpentinwirkung wäre es wohl nicht mehr erlegen. Ob aber die Lunge sich wieder ganz ausgedehnt hätte, muss zweifelhaft bleiben. Geathmet hat sie ja schon, begünstigt durch die Verwachsungen, aber diese haben sich an nicht correspondirenden Stellen der Pleurablätter gebildet, so dass dadurch die Ausfüllung der rechten Brusthöhle durch die Lunge wohl verhindert worden wäre.

Man sieht aber auch in diesem Falle, wie die Lunge sich an die Brustwand gelegt hat und mit ihr verwachsen ist, wie dadurch eine Athmung auch auf der rechten Seite erfolgen konnte.

Eigenthümlich ist das dachartig über der Lunge ausgespannte Band. (Vergl. Fig. 8, Fall 29.)

Ebenfalls 3 Tage nach der Operation wurde Kaninchen Nr. 14 (Fig. 9) getödtet. Wenngleich wenigstens noch 1 Tag vor dem Tode

Fig. 11 (Fall 33).

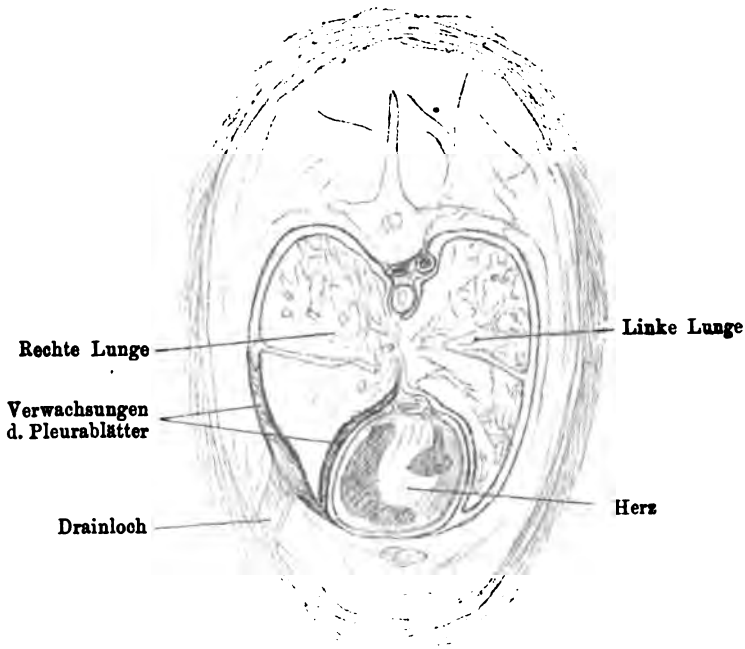

ein offener Pneumothorax mit Sicherheit bestanden hat, die Verwachsungen wohl kaum genügt haben, die Lunge vor dem Collabiren zu schützen, so hat hier doch schon eine Wiederausdehnung der Lunge stattgefunden. Man muss annehmen, dass der Verband luftdicht abgeschlossen hat, so dass infolge dessen die Lunge mitgeathmet hat. Hier wäre wohl mit Sicherheit eine gänzliche Heilung eingetreten. Hätte man den gut luftdichten Verband länger liegen lassen, so wäre die Luft in der Pleurahöhle resorbirt oder bei der Exspiration nach aussen gedrängt worden, neue hätte nicht eindringen können.

Etwas weiter in der Heilung vorgeschritten ist der nächste Fall. (Vergl. Fig. 10, Nr. 28.)

Der Vorgang der Heilung ist hier klar. Zunächst hat noch ein offener Pneumothorax bestanden. Zwischen den Verbandwechseln hat, da ein abschliessender Verband angelegt war, eine Ausdehnung der Lunge stattgefunden. Dabei haben sich in der Umgebung der Brustwandwunde — später sich organisirende — Verklebungen der Pleurablätter gebildet, die nun ein Collabiren der Lunge auch bei Abnahme des Verbandes verhinderten.

Fig. 12 (Fall 3).

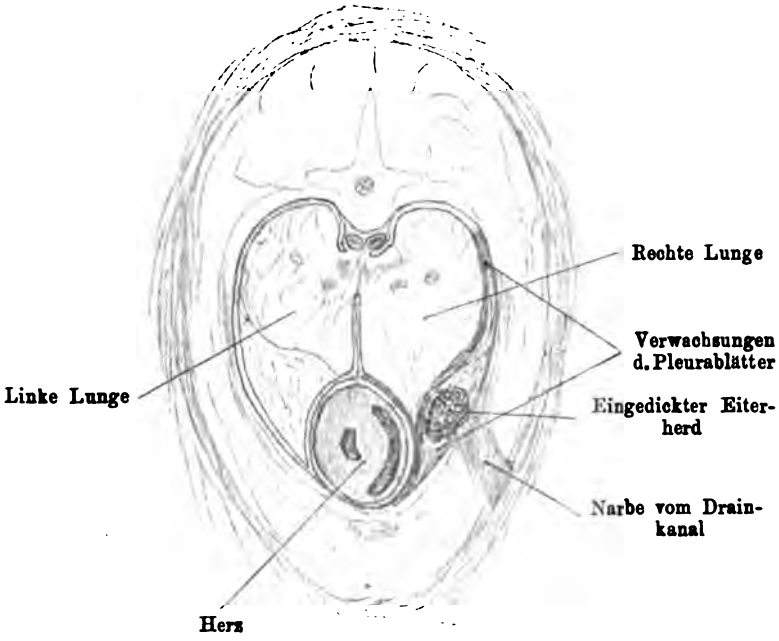

Ganz günstig sind auch hier die Verwachsungsstellen nicht gelegen, doch würde die Lunge wohl die Möglichkeit gehabt haben, sich so weit auszudehnen, um die Pleurahöhle wieder ganz auszufüllen. Gerade in solchen Fällen, wie diesem, bei welchem sich ein geschlossener Pneumothorax gebildet hat, dürfte für das Schwinden desselben die Resorption der Luft hauptsächlich in Frage kommen, was auch Reineboth (a. a. O. X) betont.

Nahezu vollendet ist die Heilung bei den beiden nächsten Thieren (Nr. 33 und Nr. 3). Das erstere wurde 5 Tage nach der Operation getödtet, nachdem nur einmal der Verband gewechselt worden war. Ein Pneumothorax ist hier nicht mehr vorhanden, die Lunge [illegible]

University of California LIBRARY

wieder ausgedehnt. Der Drain führt zu einer ganz kleinen Höhle, in deren Umgebung die Pleurablätter verwachsen sind.

Nr. 3 wurde nach 19 Tagen in bestem Wohlsein getödtet. Die rechte Lunge ist ganz ausgedehnt, in grösserer Ausdehnung mit der Brustwand verwachsen. Zunächst hatte auch hier ein offener Pneumothorax bestanden, bis die Verklebungen der Lunge die Eiterhöhle abschlossen, von der nur ein Rest mit eingedicktem, krümeligem Eiter vorhanden ist.

Diese Präparate dürften genügen, ein Bild von den verschiedenen Stadien der Empyemheilung zu geben. Sie geben auch eine Antwort auf die viel erörterte Frage, ob immer eine Oblitteration der Pleurahöhle eintritt oder nicht. Dass dies nicht der Fall zu sein braucht, beweisen schon die Fälle, bei denen nach Ausheilung eines Empyems später wieder ein Pleuraexsudat beobachtet worden ist. Dass sich gar keine Verwachsungen bilden, dürfte andererseits auch kaum je der Fall sein. Wenigstens in der Umgebung der Thoraxwunde werden stets Verwachsungen zu finden sein (vergl. Fall 33). Diese können dann auch in grösserem Umfange entstehen (vergl. Fall 28 und 3), und gelegentlich mag ja auch eine gänzliche Verödung der Pleurahöhle eintreten, die nach Roser's Theorie über den Ausheilungsmechanismus des Empyems die Regel sein müsste.

Unsere Versuche bestätigen im wesentlichen die neueren Anschauungen.

Ich bin mir natürlich sehr wohl bewusst, dass die Verhältnisse beim Kaninchen nach vielen Richtungen hin anders liegen, als beim Menschen. Aber trotzdem kann man die durch vorliegende Versuche gewonnenen Erfahrungen zur Erklärung des Heilungsvorganges des operirten Empyems auch beim Menschen verwerthen.

Ein luftdicht abschliessender Verband bewirkt, dass die Lunge bei den Athembewegungen in normalem Sinne athmen kann, dass sie durch forcirte Exspiration gebläht, und Luft aus der Pleurahöhle herausgedrückt wird, dass ferner Luft resorbirt wird, ohne dass von aussen wieder Luft eindringen kann. Die so ausgedehnte Lunge wird durch schnell sich organisirende, fibrinöse Verklebungen mit der Thoraxwand verbunden und bei etwaigen Verbandwechseln ausgedehnt erhalten. Bleibt der Pneumothorax bei nicht abschliessendem oder zu oft gewechseltem Verbande ein offener, so kann sich die Lunge nicht ausdehnen, oder wenn auch einmal aufgebläht, sinkt sie sofort wieder zusammen. Bald wird sie

in diesem collabirten Zustande durch Verwachsungen festgehalten und so ihre Wiederentfaltung verhindert. Für eine gute und schnelle Heilung kommt — in erster Linie natürlich freier Eiterabfluss vorausgesetzt — alles darauf an, dass die Lunge so schnell wie möglich sich wieder ausdehnt und wenigstens durch einige an correspondirenden Stellen der Pleurablätter gelegene Verklebungen fixirt wird. Hieraus ergiebt sich für die Praxis die Regel, einen gut abschliessenden Verband anzulegen und ihn — wenn nicht unbedingt nöthig — nicht zu wechseln, keinen zu langen Drain einzulegen und ohne dringende Indication keine Ausspülungen der Pleurahöhle vorzunehmen.

Versuche, die Lunge nach der heutzutage wohl von allen Sachverständigen endlich als nothwendig erkannten Rippenresection durch Aspiration schneller wieder auszudehnen (vergl. Perthes), müssen durchaus gerechtfertigt erscheinen, praktische Erfahrungen darüber besitzen wir bisher freilich nicht.

Nachtrag.

Während des Druckes der Arbeit hatte ich Gelegenheit, am Menschen eine hierher gehörige Beobachtung zu machen, welche die am Thier gefundenen Resultate vollauf bestätigt. Bei einem jungen Mädchen, das wegen eines Empyems der Klinik überwiesen wurde, wurde ausser der ausgiebigen Freilegung und Drainirung eines sehr grossen Eiterherdes in der Leber (vereiterter Echinococcus) das secundäre Exsudat in der rechten Pleurahöhle nach Resection eines Stückes der 6. Rippe entleert. Es bestanden keine Verklebungen oder Verwachsungen der Lunge. 3½ Tag später starb das Mädchen infolge metastatischer Eiterherde in der linken Lunge mit Pleuritis.

Die rechte Lunge war lufthaltig, lag der Brustwand überall an und war mit ihr in der Umgebung der Brustwunde fest verklebt. Sonst bestanden keine Verklebungen. Schon 2 Tage nach der Operation hatte man beim Verbandwechsel festellen können, dass die rechte Lunge ganz mitathmete.

XII.

Aus dem Laboratorium der chirurgischen Klinik in Bern.

Experimenteller Beitrag zur Aetiologie des angeborenen musculären Schiefhalses.

Von

Moritz Heller, Arzt.

(Mit 7 Abbildungen.)

Im Frühjahr 1896 machte mich Dr. Otto Lanz, Privatdocent der Chirurgie an der Universität Bern darauf aufmerksam, wie unklar noch die Aetiologie des Caput obstipum sei, und wie werthvoll es wäre, wenn in die vielumstrittene Frage etwas mehr Klarheit käme. Als ich die Litteratur anticipando etwas durchstudirte, fiel mir unter anderem auf, wie wenig Einigkeit unter den Autoren der Chirurgie und Pathologie herrscht über die Art und Weise der Heilung der verschiedenen Muskelverletzungen, insbesondere des Muskelrisses und des Muskelhämatoms. Diese Frage nun schien mir einer eingehenden Untersuchung würdig zu sein, und um sie zu klären, dünkte nichts mir so geeignet zu sein, wie das Thierexperiment. Einige Autoren, die über das Caput obstipum geschrieben haben, liessen sich zwar die Mühe nicht verdriessen, in der Litteratur auf ähnliche Verletzungen an anderen Muskeln, wie sie da und dort vorkommen, zu fahnden. Wenn ich nun auch dieser Art, sich Klarheit zu verschaffen, nicht allen Werth absprechen will, so ist doch unbestreitbar in diesem Falle das Thierexperiment nicht nur naheliegender, sondern auch viel zuverlässiger. Hier verdecken uns keinerlei Rücksichten den Heilungsverlauf, noch das Heilungsresultat. Hier steht uns zu jeder Zeit die Autopsie in optima forma zur Verfügung. Daneben lag es gleichzeitig am Wege, auch das viel citirte, aber unvollständige — fehlt doch gerade die histologische Untersuchung — Experiment Petersen's zu wiederholen und auch zu Ende zu führen.

Nach diesem kurzen Vorwort sei es mir verstattet, einen Ueberblick über die historische Entwickelung und den heutigen Stand der Ansichten über die Aetiologie des Caput obstipum zu entwerfen.

Die ersten Mittheilungen über diese Affection stammen von drei Amsterdamer Aerzten aus der zweiten Hälfte des 17. Jahrhunderts. Es sind dies Nicolaus Tulpius, Job van Meekren und H. van Roonhuysen. Nicht nur die Thatsache des musculären Schiefhalses war diesen bekannt; sie kannten auch schon im groben die anatomische Grundlage desselben und Roonhuysen machte bereits anno 1670 die erste offene Durchschneidung des Musculus sternocleido-mastoideus, dessen Verkürzung er ganz richtig als Ursache der Anomalie betrachtete. Neben der Verkürzung war diesen Autoren auch schon die Verhärtung des genannten Muskels aufgefallen. Tulpius liess auch die Musculi scaleni an den Veränderungen theilnehmen. Da sie für unsere Frage von grossem Interesse ist, lassen wir hier eine Stelle aus dem Buche von Job van Meekren folgen: (Heel- en Geneeskonst, Anmerkkingen 1668, Cap. 30 p. 72; in deutscher Uebersetzung Nürnberg 1674) „Fimbriam hanc membranosam ex musculo mastoideo descendentem non raro induratam adeo, exsiccatam corrugatamque reprehendimus, ut tendini exarefacto similis videretur." (Diesen sehnigen Strang, der aus dem Muskel mastoideus hervorgeht, finden wir nicht selten so sehr verhärtet, vertrocknet und zusammengeschrumpft, dass er mit einer vertrockneten Sehne Aehnlichkeit hat.)

Des ferneren berichtet Roonhuysen von 2 Burschen von 23, respectiv 16 Jahren mit angeborenem Schiefhals, der „seit dem Mutterleibe" bestand, bei denen der Muskel zu einem übernatürlich verhärteten, eingekrümmten und eingeschrumpften „Bande als Senne" verwandelt war. Dass dabei die sehnige Entartung den Muskel in seiner ganzen Länge und gleichmässig betrifft und derselbe so zu einem harten, derben Strange umgewandelt ist, war ihm auch schon aufgefallen.

Was die Ursache dieser Muskelverkürzung sein mochte, hatte bisanhin die Chirurgen wenig beunruhigt. Die älteste Erklärung stammt von dem Geburtshelfer Busch. Dieser nahm an, wie aus einer Notiz von Dieffenbach (Ueber Durchschneidung der Sehnen und Muskeln 1842 p. 17) hervorgeht, dass eine abnorme Lage in Utero schuld an der Deformität sei. Diese Ansicht wurde in neuerer Zeit wieder durch Petersen zur Geltung gebracht. Busch nahm an, dass bei geringer Beckenneigung der Kopf des Kindes auf den Darmbeinschaufeln als Caput ponderosum sich frühzeitig einstelle und in der schiefen Stellung bis zur Geburt verharre. Infolge der dauernden Annäherung der Ansatzpunkte des Muskels Steroncleido komme es zu dem uns bekannen Caput obstipum. Fast aus der gleichen Zeit stammt aber auch die andere Ansicht über die Entstehung der genannten Deformität, welche lange Zeit allein Anerkennung fand und erst in neuerer Zeit, wie bereits gesagt, durch die Arbeiten von Petersen stark in Zweifel gesetzt worden ist. Im Jahre 1838 veröffentlichte nämlich Strohmeyer in seinen Beiträgen zur operativen Orthopädik eine längere Auseinandersetzung über das Zustandekommen des Caput obstipum. Es war ihm unerklärlich, wie aus

einer blossen Lageanomalie in utero Busch eine so schwere Muskelaffection herleiten wollte. Es bedurfte für ihn zu der genannten Erklärung noch eines weiteren Factors, den er geneigt war in Krämpfen des Sternocleido der nicht erschlafften Seite zu suchen. Daneben aber fand er einen bis dahin nicht berücksichtigten Umstand für würdig, genauer geprüft zu werden. Es war dies das häufige Zusammentreffen von schwerer Geburt, resp. unregelmässiger Kindeslage mit angeborener Verkürzung des Kopfnickers. Zum Beweis, dass seine Annahme nicht blos eine wohlfeile Hypothese sei, sondern dass sie sich auf wirkliche Thatsachen stütze, führt er einen Fall an von Zerreissung des Sternocleido während der Geburt und fünf andere von Caput obstipum, bei denen die Geburt eine schwere gewesen war (Beckenendlage oder Zange). Die Fälle waren von ihm selber beobachtet. Den näheren Vorgang stellt er sich so vor, dass bei der Ruptur des Muskels ein Blutaustritt stattfinde, der sich als rundliche Anschwellung klinisch äussere, und dass von diesem, zwischen den Rissenden vorhandenen Häsmatom die weiteren Veränderungen ihren Ausgang nehmen. In einem der von Strohmeyer erwähnten Fälle hatte die schwere Geburt Application der Zange, in zwei anderen starkes Ziehen am Rumpfe, das eine Mal nach vorausgegangener Wendung nöthig gemacht. Bemerkbar hatte sich der Schiefhals bei den 5 Fällen das eine Mal sofort nach der Geburt, zweimal als das Kind anfing, den Kopf zu heben, einmal nach $1^1/_2$, einmal nach 3 Jahren gemacht. Strohmeyer giebt zu, dass das Caput obstip. auch intrauterin zu Stande kommen könne, „unter Umständen, die sich vorläufig nicht genauer erörtern lassen.“ Er ist der Meinung, dass eine abnorme Stellung für sich allein, auch wenn sie Jahre lang dauert, nicht zu permanenten Muskelverkürzungen führt.

In der ganzen Zeit vom Jahre 1838—1884 wurde gegen die Strohmeyer'sche Anschauung kein Einspruch erhoben. Sie blieb voll und ganz zu Recht bestehen, und die Autoren, welche sich mit der Frage beschäftigten, suchten höchstens neue Stützen an der alten Anschauung zu liefern. So sagt Professor Busch in Berlin in Ziemssen's Handbuch der allgemeinen Therapie folgendes: „Der angeb. Schiefkopf, das Caput obstip. congen., beruht, wie Strohmeyer zuerst nachwies, sowie jetzt allgemein anerkannt ist, fast ausnahmslos darauf, dass der Muskel Sternocleido bei der Geburt eingerissen ist und sich an der Rissstelle durch narbige Schrumpfung verkürzt hat. Es findet sich daher diese Deformität fast nur bei Kindern, an deren Kopf bei der Geburt entweder mit der Zange oder noch häufiger bei Steiss- und Fusslagen am nachfolgenden Kopf erhebliche Tractionen ausgeführt worden sind, welche eben die Einrisse bewirken.“ Und Dieffenbach, in Rust's Handbuch der Chirurgie Bd. III p. 625 spricht sich folgendermaassen aus: „Nicht selten sehen wir auch den schiefen Hals durch eigenthümliche Verhärtungen, welche sich in der Substanz des Muskels ausbreiten, entstehen.“ — „Ich habe 3 Fälle derart, und zwar alle bei kleinen Kindern beobachtet und alle 3 Fälle durch innere und äussere Mittel geheilt.“ Es handelt sich nämlich um den vorübergehenden Schiefhals, der eine directe Folge der Verletzung des Sternocleido ist. Dieffenbach macht dabei aufmerksam darauf, dass öfters der Muskel in seiner ganzen

Länge entzündlich angeschwollen sei, und sucht die Erklärung dazu in einer Zerrung des ganzen Muskels. Der Hals sei dabei, giebt er an, oft nach der gesunden Seite herübergezogen.

Auch Bohn, in der deutschen Klinik v. Jahre 1864 p. 267 u. 507, hat sich hauptsächlich mit den Hämatomen und dem vorübergehenden Schiefhals befasst. Nach genauem Studium der deutschen, französischen und englischen Litteratur findet er in derselben 15 Fälle (sage 15 Fälle, und doch wie häufig kommt das vor!) verzeichnet, denen er zwei eigens beobachtete hinzufügt. In keinem der erwähnten Fälle war aus dem Hämatom ein bleibendes Caput obstipum entstanden. Er fügt dann bei, dass Strohmeyer habe Schiefhals sich nach Hämatom des Kopfnickers ausbilden sehen — thatsächlich ist das nicht der Fall —, und dass da wohl eine ungünstige Verheilung anzunehmen sei.

So blieb denn die Anschauung Strohmeyer's unangefochten, bis im Jahre 1884 Professor Petersen in Kiel das erste Mal dagegen auftrat. Was Petersen dazu veranlasste, gegen die alte Strohmeyersche Lehre Stellung zu nehmen, war vornehmlich zweierlei. Erstens einmal der Umstand, dass nirgends in der ganzen Litteratur ein einwandfreies Beispiel aufzufinden sei von der Umwandlung eines Hämatoms des Sternocleido in ein dauerndes Caput obstipum. In einem von Fasbender erwähnten Falle sei allerdings 5—6 Wochen nach der Geburt von dem ursprünglichen bedeutenden Hämatom des rechten Sternocleido noch eine kleine, harte Stelle zurückgeblieben und bis zum Tode, der nach 3 Monaten erfolgte, sei nach Aussage der Mutter der Kopf nach der linken statt der rechten Seite verzogen geblieben. Somit sei es kein gewöhnlicher Schiefhals gewesen. Ein anderer Fall wurde von Cavalier berichtet: Ein Soldat fiel in einen Graben; dabei kam es zu einer Zerreissung des Sternocleido, und ein Caput obstipum war die weitere Folge. Es bestand noch 2 Jahre nach dem Unfall. Genaueres kann Petersen über den Fall nichts angeben, da er ihn nicht im Original habe lesen können. Da er keine Litteraturangabe macht, war es uns leider auch nicht möglich, genaueres über den Fall zu erfahren. Er ist geneigt, eher eine einseitige Halswirbeldistorsion anzunehmen mit consecutiver chronischer Entzündung der betreffenden Gelenke, die zu dauernder Annäherung der Ansatzpunkte des Sternocleido führte.

Was Petersen aber ferner auffiel an der Strohmeyer'schen Lehre, war, wieso hier ein Muskelriss mit einer Verkürzung heilen sollte, während für alle anderen Muskeln die Ruptur eher von einer Verlängerung, nie aber von einer Verkürzung gefolgt sei. Petersen hat die ganze Litteratur durchsucht und nach Muskelrissen und anderen Verletzungen gefahndet, um an Hand dieser die Frage zu entscheiden, ob eine solche zu einer Muskelverkürzung führen könnte. Er kam nach dieser Untersuchung zu der Ansicht, dass auch bei anderen Muskeln die Ruptur bei Heilung zu keiner Verkürzung führe. So sagt Volkmann in dem Pitha-Billrot'schen Sammelwerke in einem Aufsatze über die Krankheiten der Bewegungsorgane bei Anlass der Muskelrisse: „In einigen Fällen wurde acute Vereiterung oder Verjauchung beobachtet, in anderen kamen während der Verheilung schwer zu beseitigende Muskelcontracturen zur Entwickelung. Nähere Beweise für

das letztere giebt Volkmann, nicht und Petersen schliesst daraus, dass er dabei nur an den Sternocleido gedacht habe.

In Betreff des Caput obstipum giebt Volkmann mehr die Schuld partiellen und fasciculären zahlreichen Einrissen als totalen Continuitätstrennungen. Jedoch giebt er zu, dass auch an anderen Muskeln solche fasciculäre Rupturen vorkämen, dass sie aber „höchst selten" zu Muskelcontracturen führten. Weinlechner und Maydl suchten in der Litteratur alle citirten Fälle von Muskelrissen zusammen. (Deutsche Zeitschr. für Chirurgie Bd. XVII und XVIII). Maydl citirt 143 Fälle solcher Rupturen. Eine grosse Anzahl dieser waren aber keine eigentlichen Muskelrupturen, sondern Zerreissungen der Sehnen (Lig. patellae, Achillessehne, Patellafracturen). Bei den Muskelrupturen handelt es sich gewöhnlich um totale Zerreissungen. Dieselben wurden meistens kunstgerecht behandelt; andere Male war der weitere Verlauf nicht genau angegeben. In einem Fall, der von Uhde erwähnt ist (Bd. XVII p. 318), kam es übrigens doch zu einer Verkürzung. Einem 43jährigen Manne rissen durch eine unglückliche Bewegung beim Bajonettiren beide Köpfe des Biceps durch. Die Muskelwunde heilte mit einer 3—4 Finger breiten Narbe. Die Extension war dabei nur unvollständig möglich.

Nicht mehr Licht in dieses Dunkel haben die bisherigen experimentellen Untersuchungen über die Frage ergeben, ob ein Muskelriss mit Verkürzung heilen könne. Petersen führt in der genannten Schrift nur die Experimente von Witzel an. Derselbe hatte versucht, durch Quetschungen der Sternocleido bei einige Tage alten Kaninchen künstlichen Schiefhals zu erzeugen. Das Experiment misslang, und wohl deshalb ist uns Witzel die genaueren Angaben schuldig geblieben. Insbesondere wurden keine histologischen Untersuchungen angestellt. Und doch scheint mir das von grosser Wichtigkeit zu sein, so wichtig wie die blosse Thatsache, ob eine Contractur zu Stande kam oder nicht. Denn nur an Hand der histologischen Befunde können wir ein richtiges Bild bekommen von der pathologisch-anatomischen Genese des angeborenen Schiefhalses. Solche histologische Untersuchungen an verletzten Muskeln sind denn auch ziemlich zahlreich angestellt worden, aber weniger im Anschluss an das Caput obstipum als vielmehr von den Pathologen, um die Regenerationsprocesse der Muskeln zu studiren. Bevor wir uns jedoch auf diese Untersuchungen genauer einlassen, wollen wir die weitere Entwickelung, die die Anschauung über die Aetiologie des Torticollis genommen hat, in Kürze zu Ende führen. Petersen also bestreitet, dass irgend eine Verletzung des Muskels zu dessen Verkürzung führen könne, auch nicht, wenn die Heilung unter Eiterung erfolgt. Um letzteres zu beweisen, führt er einen Fall eigener Beobachtung an, von einem Studenten, dem beim Duell ein Säbelhieb die Extensorenmasse des Vorderarmes durchtrennt hatte. Die Heilung war unter starker Eiterung erfolgt. Dennoch trat keine Verkürzung ein, im Gegentheil, die Streckung der Finger blieb anfangs behindert und wurde erst nach Anwendung von Massage und Electricität wieder ganz normal. Nebenbei gesagt, erscheint es mir fraglich, ob aus der Behinderung der Streckung auf Verlängerung des Muskels geschlossen werden müsse, oder ob nicht ebensogut der Grund ein funktioneller gewesen sein mochte. Eine Art der Muskelverletzung lässt Petersen als mögliche

Ursache von Verkürzung gelten. Er giebt nämlich zu, dass durch Zerrung des Muskels zahlreiche kleine Risse mit höchst geringer Diastase zu Stande kommen und eine Verkürzung herbeiführen könnten. Er hofft, diese Möglichkeit später experimentell prüfen zu können, hat dies Versprechen aber bis jetzt nicht eingelöst.

Petersen fasst in der genannten Arbeit aus dem Jahre 1884 seine Ergebnisse in ein paar Sätze zusammen und sagt:

1. Ein directer Nachweis dafür, dass die spätere Verkürzung des Sternocleido, das Caput obstipum eine Folge eines intra partum erworbenen Muskelrisses sei, ist noch nie geführt worden.

2. Es ist unwahrscheinlich, dass ein zerrissener Muskel später sich verkürze.

3. Bleibendes Caput obstipum nach Hämatom des Sternocleido, (Petersen hat selber zwei solcher Fälle beobachtet, während in der Litteratur, abgesehen von den nicht unzweideutigen Angaben Volkmann's, keine weiteren bekannt sind) lässt sich ohne Zwang auch so erklären, dass ein primär verkürzter Muskel bei der Geburt durch Zerrungen, ja schon blosse Contractionen leichter einrisse.

4. Der Riss des Sternocleido bei der Geburt ist aus der Aetiologie des Caput obstipum ganz zu streichen.

Darüber, was nach seiner Ansicht die Ursache des angeborenen musculären Schiefhalses sei, lässt sich an dem erwähnten Orte Petersen noch nicht genauer aus. Er äussert blos die Vermuthung, dass — da zuweilen Heredität nachgewiesen werden konnte — die Verkürzung, sowohl wie die sehnige Degeneration oft congenital sein möchte.

Mit der Bestreitung der Strohmeyer'schen Ansicht begnügte sich 1884 Petersen. Seine Einwendungen waren aber zu neu, die alte Strohmeyer'sche Erklärung zu eingewurzelt, als dass er nicht auf lebhaften Widerstand hätte stossen müssen. Fernerhin war das Interesse für diese Frage durch ihn neu geweckt worden, so dass in dem kurzen Zwischenraum von 5 Jahren eine Anzahl Publicationen über diesen Gegenstand erschienen, worunter 3 Dissertationen. Von den letzteren stammen zwei aus der Universität Bonn und haben als Verfasser Fabry (1885) und Colombara (1891); die dritte, von Zehnder, trägt die Jahrzahl 1886 und kommt aus der Bergmann'schen Klinik. Alle drei verhalten sich, mehr aus logischen und statistischen Gründen, ablehnend gegen die neue Theorie. Fabry hat auch die Witzel'schen Experimente (Prof. Witzel in Bonn scheint überhaupt die beiden Bonner Dissertationen angeregt zu haben) wiederholt, indem er bei ein paar Tage alten Kaninchen den Sternocleido mehrfach quetschte. Die jungen Thiere gingen aber schon nach kurzer Zeit zu Grunde, und alles, was Fabry constatiren konnte, war, dass die Kaninchen in hohem Maasse zu käsiger Entzün-

dung neigten. Histologische Untersuchungen fanden keine statt, und Verkürzung wurde keine constatirt. Im übrigen war das neugelieferte Material vorwiegend statistischer Art und erhärtete zur Evidenz die bereits von Strohmeyer hervorgehobene Thatsache, dass in der Anamnese von mit Caput obstip. behafteten Kindern mit überraschender Häufigkeit sich Beckenendlagen und Zangengeburten vorfinden.

Auch Richard v. Volkmann, der über das gleiche Thema schrieb, konnte Petersen nicht ganz beipflichten. Er giebt an, dass in einer Anzahl von Fällen, bei denen es zur Autopsie (Operation) kam, eine Veränderung des Muskels makroskopisch nicht wahrnehmbar war. In anderen Fällen dagegen waren bedeutende anatomische Veränderungen (Narbengewebe) vorhanden, die er ohne entzündliche Vorgänge, durch blosse Annäherung der Ansatzpunkte, sich nicht erklären konnte. Energischer, aber mit weniger Glück, nimmt gegen Petersen die bereits erwähnte Arbeit aus der Bergmann'schen Klinik von Karl Zehnder Stellung. Sie enthält vorwiegend anamnestisch statistisches Material, aus dem allerdings mit Sicherheit hervorgeht, dass denn doch Fälle von Caput obstip. vorkommen, bei denen kurz nach der Geburt Hämatome beobachtet wurden. In einem Falle war bald nach der Geburt an der rechten Halsseite eine Längsgeschwulst aufgetreten. Mit dem 9. Jahre erst trat die Schiefstellung des Kopfes stärker hervor. Tenotomie im 12. Jahre. In einem anderen Falle war 8 Wochen nach der Geburt an der linken Seite des Halses ein Knoten aufgetreten, der im Laufe des 1. Jahres wieder verschwand. Das Kind wurde als zweijährig mit ausgebildetem linksseitigen Caput obstip. auf die Poliklinik gebracht. Solcher Fälle von Hämatom nach der Geburt und späterem Caput obstip., die aber nicht alle gleich einwandsfrei sind, erwähnt Zehnder sechs. Petersen bestreitet übrigens die Möglichkeit eines solchen Vorkommens nicht. Nur kehrt er die Sache um. Der Muskel ist später nicht verkürzt, weil er bei der Geburt eingerissen war, sondern er reisst bei der Geburt leichter ein, als ein anderer, weil er schon vorher verkürzt war. — Uebrigens fügt er später selber einen Fall seiner Praxis an von einem 7jährigen Knaben, dem er die Myotomie machte, und bei dem nach der Geburt auf der gleichen Halsseite ein sogenanntes Hämatom aufgetreten war. „Der Kopfnicker war jedoch so stark gespannt und war überhaupt so (wie?) beschaffen, dass man sich gezwungen sah, eine wirklich angeborene Verkürzung anzunehmen.“ Das ist für einen Verfechter einer neuen Idee allerdings sehr vorsichtig ausgedrückt, so vorsichtig, dass der objective Darsteller nicht viel damit anfangen kann. Auffallend für die Annahme, dass das Caput obstip. schon zur Zeit der Geburt vorhanden war, ist auch, dass der wirkliche, fertige Schiefhals erst nach 7 Jahren in Petersen's Behandlung kam, der doch schon bei der Geburt zugezogen worden war. Der nächste, welcher eine grössere Arbeit über die Aetiologie des Schiefhalses schrieb, ist der Holländer Vonk (Studie over det Cap. obstip. musculare. Amsterdam 1887). Er fügt zu dem bereits vorhandenen Actenmaterial neues hinzu, mit Angabe des Geburtsverlaufes. In einigen Fällen war ein Hämatom vorausgegangen. Er hält an dem Muskelriss bei der Geburt fest; hingegen kommt die Verkürzung dadurch zu Stande, dass das Kind der Schmerzen halber instinctiv den Kopf schief hält.

Hielten die bisher genannten Autoren an der Strohmeyer'schen Theorie fest, so traten um so unbedenklicher Dr. Lüning und Schulthess, die Leiter des Zürcher orthopädischen Institutes, für Petersen in die Schranken (Correspondenzblatt für Schweizer Aerzte. 1888. Nr. 1 u. 2). Es handelte sich um einen 5 Monate alten Knaben, der mit der Zange entwickelt worden war, und bei dem die Referenten 5 Wochen nach der Geburt eine typische Contractur des rechten Sternocleido und einen taubeneigrossen Tumor in der Mitte desselben nachwiesen. Durch ein intercurrentes Erysipel starb der Knabe und wurde secirt.

Der taubeneigrosse Tumor in der Mitte des Muskels war verschwunden, der Muskel selber aber 2 cm kürzer, als auf der linken Seite. Dabei war die Portio cleidomastoidea ganz sehnig von oben bis unten und von der Portio sternomastoidea bis zum Mastoidansatze zu separiren. Verwachsungen oder Residuen von Entzündung in der Nachbarschaft fanden sich keine vor. Die beiden Referenten schlossen aus dem anatomischen Befund, dass der sub partu wahrscheinlich erfolgte Muskelriss solche Veränderungen nicht habe hervorrufen können, und acceptiren daher die Theorie Petersen's. — Direct für die Strohmeyer'sche Entstehungslehre des Cap. obst. schien ein Fall aus der Billroth'schen Klinik zu sprechen, und Petersen wusste nichts dagegen einzuwenden, als dass er die Anamnese in Zweifel zog. Ein 12jähriges Mädchen trug ein schweres Wasserfass auf dem Kopfe. Dabei machte sie einen Fehltritt, das Fass drohte über die linke Seite herunterzurutschen, und nur eine starke plötzliche Neigung des Kopfes nach rechts konnte das verhüten. Im selben Moment verspürte das Kind einen heftigen Schmerz im rechten Kopfnicker. Im Laufe der nächsten Zeit trat an der betreffenden Stelle eine Schwellung, verbunden mit geringen Schmerzen auf. Beide Erscheinungen schwanden innerhalb weniger Tage vollkommen von selbst. Erst im Laufe der nächsten Jahre entwickelte sich ein typischer Schiefhals, der von Billroth, als die Patientin 21 Jahre zählte, operirt wurde. — Ich führe diese verschiedenen wichtigen Fälle an, weil sie mir für das Verständniss der ganzen Frage wichtig erscheinen, und weil nicht jedermann Gelegenheit und Zeit haben wird, die Litteratur in extenso durchzugehen. Die Fälle mit unsicherer Anamnese erwähne ich natürlich nicht. — Wieder statistisches Material brachte die Arbeit von Carl Colombara aus der Trendelenburg'schen Klinik zu Bonn. Er stellte 44 Fälle von Cap. obstip. zusammen, worunter sich auch die Fälle Fabry's befinden. 18mal war die Affection links, 24mal rechts, zweimal unbekannt, ob rechts oder links. In 19 Fällen war Beckenendlage, in 8 Zangenextraction, in drei manuelle Extraction bei Kopflage, in vier spontaner Verlauf, in den übrigen acht nichts Sicheres durch die Anamnese zu erfahren. Colombara hielt an der alten Strohmeyer'schen Aetiologie fest.

Um die gleiche Zeit erschien die Entgegnung von Prof. Petersen auf alle die vorgenannten, gegen und für ihn erschienenen Arbeiten. Nach einer eingehenden Kritik der letzteren giebt er auch neue Belege für seine Theorie und baut diese weiter aus. Dass ein Caput obstip. auf ein Hämatom des Sternocleido folgen könne, bestätigt er durch eine eigene Beobachtung. Die Muskelruptur aber lässt er als Ursache der Muskelverkürzung nicht gelten. Dann führt er Fälle an, deren congenitale Natur ihm ausser jedem Zweifel

steht. Dass dies für alle Fälle auch mir so scheine, könnte ich nicht behaupten. So könnte man meiner Ansicht nach den Fall von Lüning-Schulthess und vielleicht auch den von Petersen selbst beobachteten Fall ebensogut zu Gunsten der Strohmeyer'schen Ansicht verwenden, als dagegen. Lüning glaubte, in 5 Monaten könnten sich keine so starke Veränderungen ausbilden. Nach meinen Experimenten zu schliessen, möchte ich das nicht für unmöglich halten. Sei dem wie ihm wolle, so hat doch Petersen einige Fälle erwähnt, deren intrauterine Entstehung niemand wird bestreiten können. Ich erwähne vor allem den Fall Heusinger. Dieser machte die Section eines erst ein paar Tage alten Kindes, das mit Cap. obst. zur Welt gekommen war. Diese ergab starke Verkürzung und sehnige Umwandlung des Muskels, wie sie auch in der Mehrzahl der anderen Sectionsberichte beschrieben werden. Diese Veränderungen konnten also unmöglich in der kurzen Zeit nach der Geburt zu Stande gekommen sein. Nicht alle von den neun durch Petersen erwähnten Fälle lassen sich mit eben der Sicherheit auf das Fötalleben zurückführen, wie dieser. Ich kann aber zwei neue publicirte Fälle beifügen, die keinen Zweifel gestatten, dass die charakteristischen pathologisch-anatomischen Veränderungen und die Verkürzung eines Sternocleido auch schon in utero können zu Stande kommen. Der erste Fall betrifft einen Knaben, der in Steisslage mit Kunsthülfe geboren war und nur 27 Tage am Leben blieb. Die Section und die genauere Untersuchung wurde durch Prof. Köster in Bonn vorgenommen und in der Deutschen med. Wochenschr. 1895, Nr. 8 veröffentlicht. Das Cap. obst. wurde erst bei der Section bemerkt. Nachträglich erinnerte sich aber die Mutter, dass das Kind schon von Geburt an den Kopf schief getragen habe. Der kranke Sternocleido war $2^1/_2$ cm kürzer, als der der gesunden linken Seite. Er bestand aus einem Complex von blassen, derb fibrösen Knoten, deren oberster kirschgrosser in die Mastoidinsertion überging. Keine Verwachsung mit der Umgebung! Mikroskopisch fand sich, dass der Muskel wesentlich aus langfaserig gewelltem, kernlosem Bindegewebe bestand, in das zahlreiche Spindelzellen eingelagert waren. Letztere deutete Köster als Muskelzellen. Nur in den oberen Partien des Muskels wog die Muskelsubstanz über das Bindegewebe vor. Die Muskelfasern waren grösstentheils so degenerirt, dass ihre Natur nur schwer zu erkennen war. Köster möchte den Process als Dystrophia fibrosa bezeichnen und kommt zum Schlusse, dass solche Veränderungen sich nicht in 27 Tagen entwickeln konnten. In ganz neuester Zeit (Berliner med. Wochenschr. 1897, 9) hat Joachimstal einen interessanten Befund mitgetheilt. Es handelt sich um einen $4^1/_2$ Monate alten Fötus aus einer Extrauterinschwangerschaft, der kurz vor der Operation gestorben war. Derselbe hatte ein typisches Caput obstipum, der rechte Sternocleido war nur halb so lang, wie der linke. Dazu war vorhanden: eine starke Schnürfurche um den Kopf, deren Eindruck sogar am Grosshirn wahrnehmbar war. Ferner starke Kyphose, Skoliose im Dorsocervicaltheil der Wirbelsäule, mit Convexität nach links. Beide Füsse befanden sich in hochgradiger Klumpfussstellung. Auch waren Zehen- und Fingerverschiebungen vorhanden. Die Erklärung suchte Joachimstal nicht in Amnionverwachsung, an die die Schnürfurche denken liess, sondern einfach in dauernder Anpassung an sehr enge Raumverhältnisse.

Trotzdem es der erste publicirte Fall von intrauterin zu Stande gekommener Verkürzung eines Sternocleido ist, giebt Joachimstal doch für die Mehrzahl der Fälle der Strohmeyer'schen Theorie recht. Der Werth des Präparates wird etwas herabgesetzt dadurch, dass der Fötus so sehr von den gewöhnlichen Fällen von Caput obstipum abweicht. Handelt es sich doch um eine Extrauterinschwangerschaft und einen von oben bis unten missgebildeten Fötus. Auch fehlt leider die histologische Untersuchung des Muskels. Immerhin ist es ein sehr interessanter und lehrreicher Fall.

Kehren wir wieder zu der Arbeit Petersen's zurück! Nachdem er festgestellt, dass in einer kleinen Anzahl von Fällen das intrauterine Zustandekommen von Cap. obst. erwiesen sei, steht er nicht an, dieses in allen Fällen von Caput obst. anzunehmen. Es ist dies ein etwas gewagter Sprung. Aber auch Thierversuche, von ihm selber gemacht, stehen ihm zur Verfügung, um seine Theorie zu stützen. Er fixirte einer Anzahl eben geworfener Kaninchen das eine Hinterbein durch einen Fixationsverband in Spitzfussstellung. Aber alle Thiere gingen zu Grunde bis auf eines, das 4 Wochen alt wurde. Bei der Section ergab sich Folgendes: Das ganze fixirte Bein war im Wachsthum zurückgeblieben. Hielt man beide hinteren Beine so, dass Kniegelenk sowohl wie Sprunggelenk in einem rechten Winkel standen, so war die Achillessehne des behandelten Beines straffer gespannt, als die der anderen Seite. Also waren die Gastrocnemii des fixirt gewesenen Beines gegenüber denen der anderen Seite verkürzt. Von einer histologischen Untersuchung sah Petersen ab, um das Präparat zu erhalten, allerdings mit dem Versprechen, das Experiment später zu wiederholen. Bis jetzt ist das nicht geschehen.

Ueber die nähere Erklärung Petersen's, wie er sich das Zustandekommen einer länger dauernden Annäherung der Ansatzpunkte eines Sternocleido vorstellt, wollen wir uns kurz fassen. Er macht zunächst darauf aufmerksam, dass nicht selten Cap. obst. mit anderen Missbildungen, Hasenscharten, Klumpfüssen u. s. w. combinirt vorkomme. Da diese Missbildungen gewöhnlich auf Verwachsungen des Amnion zurückgeführt werden, so nimmt er keinen Anstand, dies auch auf das Cap. obst. auszudehnen. Dass der angeborene musculäre Schiefhals häufiger rechts sitzt, während die Gesichtsspalten u. s. w. häufiger links, erklärt er sich so, dass die Kopfkappe auch hier häufiger mit der linken Wange verwachse, dass aber der Körper nach dem Centrum der Eihöhle zupendle und dabei sich nach vorn drehe. So komme eine Annäherung der Ansatzpunkte des Sternocleido, häufiger rechts als links zu Stande. Aber auch das Ueberwiegen der Steiss- über Kopflagen werde dadurch begreiflich, denn der Kopf

werde durch die Verwachsung festgehalten und so am Tiefertreten, der eulbute, verhindert. — Warum aber, fragt man sich, sind diese Verwachsungen, die den Kopf am Tiefertreten — das bekanntlich gewöhnlich erst in die 2. Hälfte der Schwangerschaft fällt —, hindern, noch niemals an einem Kinde mit Caput obstip. beobachtet worden? Sollte man nicht erwarten, dass doch wenigstens in einem oder dem anderen Falle, bei den bereits unzähligen Beobachtungen, ein Ueberrest einer solchen Verwachsung entdeckt worden wäre. An Genauigkeit liessen doch gewiss viele der Beobachter es nicht fehlen. Dieser Einwurf war mir schon beim ersten Durchlesen der Abhandlung aufgetaucht, und es freute mich daher nicht wenig, denselben später von einer Autorität wie Prof. Köster in Bonn ausgesprochen zu finden. Ueberhaupt hat diese Auseinandersetzung Petersen's, wie er sich das Zustandekommen einer dauernden Annäherung der Muskelansatzpunkte vorstellt, wenig Anklang gefunden. Es ist dies auch nicht zum Verwundern, denn sicherlich kann man von dieser Hypothese nicht behaupten: Simplex est signum veri. Als einzigen Stütz- und Anhaltspunkt, auf den die ganze Hypothese aufgebaut ist, kann Petersen die Thatsache anführen, dass zuweilen Cap. obst. mit anderen Missbildungen combinirt vorkommt. Es müsste denn aber doch dieses Zusammentreffen viel häufiger constatirt sein, um seiner Hypothese allgemeine Gültigkeit für alle Fälle zu verschaffen. Auch muss ich bemerken, dass durchaus nicht immer die begleitenden anderen Missbildungen auf Amnionverwachsungen zurückgeführt werden können. Oder wie wollte man eine Luxatio coxae congen., einen angeborenen Radiusdefect, wie wollte man eine gleichzeitige Missbildung beider Ohren, Mikrostomie Mikrophtalmie (Fall eigener Beobachtung) auf Verwachsungen des Amnions zurückführen?

Es war im Jahre 1891, als zum 2. Male Petersen seine Ansicht gegenüber der Strohmeyer'schen und deren Vertreter verfocht. Seither ist noch keine Entscheidung, weder zu Gunsten der einen, noch der anderen Erklärung erfolgt. Beide Theorien laufen noch heute ebenbürtig nebeneinander und finden ihre Vertreter, oft in der gleichen Person.

Die Autoren, welche sich seit dem Jahre 1890 mit unserer Frage abgegeben, haben sich hauptsächlich daran gemacht, etwas mehr Licht in die pathologisch-anatomischen Veränderungen bei Caput obstipum zu bringen. Ich erwähne als den ersten Vollert in Wien, Assistenzarzt bei v. Volkmann. Letzterer machte die offene Durchschneidung des Sternocleido in 3 Fällen und excidirte dabei jeweilen ein kleines Stückchen zur mikroskopischen Untersuchung. Schon bei Freilegung der

betreffenden Muskelpartie zeigte sich deutlich eine circumscripte, fibrös degenerirte Stelle in der Muskelsubstanz. Dieselbe hatte ein eigenthümlich bläulichweisses, schimmerndes und spiegelndes Aussehen. Nur in einem der 3 Fälle war dies weniger deutlich ausgesprochen und war nur eine weissliche Streifung der Muskelsubstanz und ein hellerer Farbenton derselben wahrnehmbar. Mikroskopisch fand Vollert in diesem Falle keine Veränderungen, während in den beiden anderen Fällen die atrophischen und degenerirten Muskelfasern durch stark gewuchertes, mässig festes Bindegewebe auseinander gedrängt waren. In dem einen Falle waren überhaupt keine Muskelfasern mehr vorhanden, sondern nur aufgelockertes Bindegewebe, das Sehnengewebe ähnlich sah. (Diese Arbeit kam schon im Jahre 1890 heraus.) Im Jahre 1891 erschien sodann eine Arbeit von Professor Witzel in Bonn, der dieser Frage schon von frühe an stets viel Interesse zugewandt hatte, und der wohl auch die verschiedenen Dissertationen, die in Bonn über dieses Thema erschienen, veranlasst hat. Er hält an der Strohmeyer'schen Theorie noch immer fest, wohl hauptsächlich auf Grund der Statistik und der pathologisch-anatomischen Befunde. Professor Köster hatte ihm mitgetheilt, dass er bei der Untersuchung excidirter Stückchen von 2 Schiefhälsen Narbengewebe gefunden habe. Er stellt die in Bonn zur Beobachtung gelangten 43 Fälle nach dem Geburtsverlauf zusammen. In 19 Fällen war die Geburt in Beckenendlage, in acht unter Zangenextraktion und nur zweimal spontan erfolgt. In einigen Fällen waren die Angaben unsicher. Sitz der Affection war 22 mal der rechte, 19 mal der linke Sternocleido.

Mit der Prädisposition der rechten Seite ist es also hier wenigstens nicht so weit her, wie man nach den vielfachen Angaben darüber zu glauben versucht ist.

Eine Anzahl von 25 musculären Schiefhälsen hat Mikulicz zusammengestellt (Centralblatt für Chir. 1895, Nr. 1). Da er statt der blossen Durchschneidung des kranken Muskels die Totalexstirpation desselben macht, hatte er jeweilen Gelegenheit, ihn pathologisch-anatomisch genau zu untersuchen. Dabei ergab sich, dass in all den 25 Fällen die sehnige Umwandlung des Muskels vorhanden war und dessen ganze oder doch fast ganze Länge betraf. Er ist daher mit Petersen einverstanden, dass ein blosser gewöhnlicher Muskelriss solche Veränderungen nicht zur Folge haben könne. Aber auch der scheinbar normale Antheil des Muskels zeigte sich mikroskopisch vom gleichen schweren Degenerationsprocess befallen und hatte überdies stets die Tendenz, nachträglich noch narbig zu schrumpfen. Daher zum Theil die Recidive. Mikulicz nimmt daher, wie schon früher Dieffenbach und Volkmann an, dass es sich um einen chronisch-entzündlichen Process handle, den er Myositis fibrosa nennt. Köster nennt den Process Dystrophia fibrosa, erkennt aber ausdrücklich an, dass er damit das gleiche sagen wolle wie Mikulicz mit seiner Myositis fibrosa. Dass es sich um einen entzündlichen Process handelt, geht für Mikulicz daraus hervor, dass er in 17 Fällen geschwollene Lymphdrüsen in der Nachbarschaft des kranken Muskels vorfand. Ferner hatte er in 2 Fällen ganz dieselben klinischen und anatomischen Veränderungen gefunden, wo die angenommene Entzündung auf eine vorangegangene Infectionskrankheit statt Trauma zu beziehen

war. Ein anderes Mal sah Mikulicz hochgradige Contractur mit den gleichen anatomischen Veränderungen an einem Muskel sich entwickeln, der durch directen Schlag ausgedehnt gequetscht worden war. In einem Falle wiederum fand er den ganzen Muskel starr infiltrirt und ganz bretthart. Die sehnige Umwandlung des Muskels auf eine blosse dauernde Annäherung der Ansatzpunkte zurückzuführen, kann Mikulicz sich nicht entschliessen. Die Myositis könne ja auch schon in utero entstehen. Häufiger aber komme sie durch den Geburtsact zu Stande. Als Unbilden, welche hauptsächlich in Betracht kommen, führt der Autor an: Drehung des Kopfes (besonders bei Beckenendlagen, bei denen daher auch Schiefhals 40 mal so häufig auftrete wie nach Kopflagen). Sodann werde der Muskel während fast der ganzen Austreibungszeit in seiner ganzen Länge an die Symphyse angepresst. Der nicht seltene Muskelriss werde begünstigt durch vorzeitige Atembewegungen, bei denen der Sternocleido als Hülfsmuskel sich anspanne. Das sogenannte Hämatom ist nach dem berühmten Breslauer Chirurgen in der Regel keine Blutgeschwulst, sondern sie wird verursacht durch eine entzündliche Infiltration des Muskels.

Köster, dessen 1895 erschienene Publication eines Sectionsbefundes bei einem 27 Tage alten Knaben wir bereits im Auszug gegeben haben, schliesst sich insofern Petersen an, als er den genannten Fall in seiner Entstehung nur in die Zeit des Uterinslebens zurückführen kann. Ueber den genaueren Vorgang sich aber den Kopf zu zerbrechen, hält er für verfrüht. Insbesondere kann er der Darstellung Petersen's von der Amnionverwachsung nicht beipflichten aus bereits erwähnten Gründen.

Wenn wir versuchen, uns einen Ueberblick über den heutigen Stand der Frage zu verschaffen, so können wir folgende 3 Ansichten unterscheiden:

1. Strohmeyer und seine Anhänger führen das Cap. obst. congen. auf einen durch den Geburtsact erfolgenden Riss des M. sternocleidomastoideus zurück. Daher komme die Affection häufig nach schweren Geburten vor. Durch die Vernarbung des Muskelrisses komme die Verkürzung und die fibröse Degeneration des Muskels zu Stande.

2. Dem entgegnet Petersen, dass eine solche zur Verkürzung und fibröser Degeneration führende Muskelruptur sub partu noch nie als wirkliche Ursache des Cap. obst. nachgewiesen worden sei. Eine Heilung eines Muskelrisses mit Verkürzung komme sonst nirgends vor und sei auch aus logischen Gründen unwahrscheinlich. Er führt sämmtliche Fälle von musculärem Schiefhals auf Annäherung der Muskelansatzpunkte in utero zurück und schliesst den Geburtsact als Ursache ganz aus.

3. Eine Anzahl anderer Autoren (Mikulicz, Volkmann, Dieffenbach, zum Theil auch Köster) nimmt an, dass es in gewissen Fällen von erschwerter Geburt zu einer Myositis des M. sternocleido komme, die ihren Ausgang in narbiger Schrumpfung und Verkürzung des Muskels nehme. Diese Anschauung differiert von der Strohmeyer'schen nur insofern, als sie statt eines einfachen Muskelrisses bei der Geburt eine Myositis annimmt, und als sie für gewisse Fälle eine congenitale d. h. intrauterine Entstehung zugiebt.

Scheiden wir einmal das Zweifelhafte, Unsichere vom Sicheren, Unbestrittenen aus, so können wir sagen, es steht unumstritten fest:

1. Dass Cap. obstip. oft bei Kindern auftritt, deren Geburt in Beckenendlage erfolgte oder Zangenapplication nothwendig machte. Caput obst. kommt bei Beckenendlagen 40 mal so oft vor wie bei Kopflagen.

2. Dass nach Geburten in Beckenendlage und mit Zangenapplication Verletzungen des M. sternocleido sehr häufig sind. Auch bei spontanem Geburtsverlauf können solche zu Stande kommen.

3. Dass in der Mehrzahl der Fälle, wo Muskelstücke histologisch untersucht wurden, und in allen Fällen, wo ein Cap. obst. musculare zur Section kam, sich fibröse Degeneration des verkürzten Muskels ergab. Diese breitete sich gewöhnlich in Längsstreifen nach oben und unten aus und betraf zuweilen den ganzen Muskel.

4. Aus dem Experiment Petersen's geht hervor, dass durch dauernde Annäherung von Muskelansatzpunkten eine Verkürzung des Muskels resultiren kann.

Am meisten dreht sich der Streit der Autoren um folgende ungelöste Fragen, über die blos Vermuthungen, aber keine sicheren Anhaltspunkte bestehen:

1. Kann eine Muskelruptur mit Verkürzung und fibröser Degeneration heilen?

2. Kann irgend eine andere Muskelverletzung, welche als Aetiologie des musculären Schiefhalses in Frage kommen könnte, oben genannte Veränderungen herbeiführen?

3. Kann eine Myositis, in Uebereinstimmung mit chronischen Entzündungen anderer Organe ihren Ausgang nehmen in Schrumpfung, Verhärtung durch Bindegewebswucherung und Verkleinerung — hier also Verkürzung?

4. Führt eine dauernde Annäherung von Muskelansatzpunkten nicht nur eine Verkürzung, die a priori zu erwarten stand, sondern auch eine fibröse Degeneration des Muskels herbei?

Viele Autoren bezweifeln es, während Petersen und auch Vonk es annehmen und durch die lange Inactivität erklären. Petersen stützt sich dabei auf einen von Bouvier erwähnten Fall. Einem Soldaten, der in einen Graben fiel, fiel ein Balken auf den Hals. Sofort war ein Caput. obstip. vorhanden, das andauerte, und bei der Section, die nach 41 Jahren erfolgte, ergaben sich alle die typischen Veränderungen des musculären Schiefhalses. Petersen schliesst daraus, dass eine Halswirbelluxation erfolgt sei, und dass die Veränderungen des Sternocleido durch die langdauernde Fixation in dieser

Stellung zu Stande gekommen sei. Das ist aber eine Vermuthung und kein Beweis. Denn der Fall lässt sich mit der grössten Leichtigkeit, besonders in Anbetracht seiner Ungenauigkeit, auch ganz anders deuten.

Ich habe mir nun die Aufgabe gestellt, diesen vier wichtigen Fragen näher zu treten. Denn es schien mir, dass durch die Lösung derselben auch in die noch dunkle Aetiologiefrage des Caput. obstip. selber etwas mehr Licht kommen werde. Von den Chirurgen ist, wie wir gesehen haben, über die genannten Fragen nichts sicheres zu erfahren. Vielleicht aber, dachte ich, wissen die Pathologen mehr darüber. Vielleicht sind sie auf anderem Wege dazu gekommen, sich die gleichen Fragen zu stellen und womöglich zu lösen? Diese Vermuthung hat sich nur zum Theil bestätigt. So sind von den verschiedensten Autoren Verletzungen der Muskeln gesetzt und das histologische Resultat untersucht worden. Da es aber meist geschah, um die Regenerationsfähigkeit der Muskeln zu studiren, so wurden gewöhnlich sehr leichte Verletzungen gesetzt und eine möglichst ideale Heilung ohne Entzündung, ohne Eiterung angestrebt.

Es haben sich verschiedene Autoren damit abgegeben, die Muskeln auf ihre Regenerationsfähigkeit zu prüfen. So hat schon 1871 Gussenbauer (Langenbeck's Archiv XII) Schnittwunden an Muskeln von Kaninchen und Hunden gemacht und hierauf mikroskopisch untersucht. Er kam darnach zu dem Resultat, dass solche Wunden durch Narben heilten, welche zum grösseren Theil aus Bindegewebe und nur zum kleinen Theil aus neugebildeten Muskelfasern bestanden. Das Bindegewebe stammt nach ihm von ausgewanderten und zu Fasern ausgewachsenen Leukocyten. Er ist der Meinung, dass solche alte Muskelnarben stets leicht aufzufinden und durch eine Einziehung bezeichnet seien. Maslowsky dagegen hatte behauptet, dass Muskelwunden, die ohne Eiterung heilten, nach 30 Tagen nicht mehr aufzufinden seien.

Heidelberg untersuchte etwas später die Regeneration der Muskelfasern nach vorausgegangener 7—8stündiger Blutabsperrung des Muskels. Zur Pathologie der quergestreiften Muskeln, Archiv für experimentelle Pathologie und Pharmokologie Bd. VIII, S. 335, 1897). Da er aber dabei nur die Veränderungen der Muskelfasern in Betracht zieht, das Bindegewebe aber absichtlich ausser Acht lässt, so haben seine Befunde für uns keinen grösseren Werth. Eher ist das letztere der Fall für die Experimente von Kraske (Experimentelle Untersuchungen über die Regeneration der quergestreiften Muskeln. Habilitationsschrift 1878.) Er machte an 15 Kaninchen Schnittwunden und legte wie der vorige Ligaturen an. Durch Injection von Carbolglycerin suchte er Aetzwunden zu machen. Bei den letzteren war die Narbe rein musculär, und schon nach 5 bis 6 Wochen die Regeneration der verletzten Muskelfasern so vollendet, dass auch das Mikroskop nicht viel entdecken konnte. Bei den durch Schnitt und Ligatur verletzten Muskeln dagegen verlief — wie Kraske sich ausdrückt — der Process langsamer und „der vollkommene Ersatz der

Muskelfasern wurde durch die Entwickelung bindegewebiger Stränge behindert.“ Besonders bei den constringirten Muskeln war die Bindegewebsneubildung ausserordentlich stark. — Aehnliche Versuche hat 2 Jahre später Erbkam angestellt, die auch in der Dissertation v. Zehnder erwähnt werden. In einem Falle liess er die Ligatur 5½ Stunden liegen und untersuchte den Muskel nach 41 Tagen. Dabei erwies sich der Muskel stellenweise normal consistent und von normaler Structur. Andere Stellen aber fühlten sich derber an, zeigten sich auch beim Schneiden verhärtet, und mikroskopisch ergab sich eine ziemliche Vermehrung des Bindegewebes. Erbkam machte auch Quetschung der Muskeln. Bei der Section zeigte sich an der betreffenden Stelle ein Detritusknoten; was aus diesem wird, weiss Erbkam nicht und verweist auf später zu machende Experimente. Die gleichen Versuche hat im Jahre 1884 Leser, als er noch Assistent an der Volkmann'schen Klinik war, angestellt. Dieselben haben auch für die Aetiologie des Schiefhalses grosses Interesse. Leser hatte 7 Fälle beobachtet — Volkmann beobachtete einen achten —, in denen durch zu fest anliegende Verbände — besonders Gypsverbände nach Fracturen — Contracturen und Verkürzungen darunter liegender Muskeln auftraten. Gleich nach Anlegung des drückenden Verbandes traten starke Schmerzen auf. Die Muskeln wurden bretthart, contrahirten sich und konnten activ nicht mehr verkürzt werden. Es zeigte sich elektrische Entartungsreaction. Charakteristisch war der auffallend rapide Eintritt der Lähmung und Contractur. Dieselben traten viel rascher auf als bei primärer Nervenlähmung und, einmal vorhanden, war ihre Prognose schlechter als bei der letzteren. Volkmann sah als Ursache eine Muskelentzündung an, die Leser auf Ischämie zurückführt. Er sagt: „Die anfänglich bestehende starre Contracturstellung bildet sich allmählich zu einer factischen Muskelverkürzung aus und bedingt dann ganz typische Stellungsanomalien, falls diesen nicht sofort auf die energischste Weise vorgebeugt wird.“ Reizung der Nervenstämme ergab deutliche, aber abgeschwächte Muskelcontractionen. Daraus und weil die Sensibilität der betreffenden Hautpartien normal war, schliesst Leser, dass die Lähmung rein myogenen Ursprunges war.

Leser hat nun, um seine Anschauung von der Entstehung dieser Contracturen zu festigen, Experimente an Fröschen und Kaninchen gemacht. Erstere eigneten sich schlecht indem ihre Muskeln unempfindlich waren, und die Thiere bald starben. Er legte mehr oder weniger enganliegende Verbände an den Unterschenkeln an und suchte so Ischämie zu erzeugen. Den Kaninchen legte er dicht unterhalb des Poupart'schen Bandes Gummischläuche für kurze Zeit an. Die histologische Untersuchung ergab starke Leukocyteninfiltration und Veränderungen an den Muskelfasern. Stark veränderte und normale Partien wechselten miteinander ab.[1]) Auch von 2 Patienten, welche solche ischämische Lähmungen darboten, hatte Leser Gelegenheit, excidirte Muskelstückchen zu untersuchen. In dem einen Falle war eine wirkliche Contractur vorhanden; der Muskel zeigte schon äusserlich die Veränderungen, welche Virchow

1) Ein einziges Mal gelang es Leser, durch enganliegenden Verband künstliche Lähmung und Contractur der Gastrocnemii hervorzurufen.

als den Ausgang eines entzündlichen Processes angiebt: trockenes, sehniges Aussehen, heller Farbenton, Trübung. Mikroskopisch ergab sich neben Neigung der Muskelfasern zu discoidem Zerfall und Verminderung der Muskelkerne Wucherung des Bindegewebes. Das letztere bestand zum Theil aus jungem, zum Theil aus altem Narbengewebe, das auf den Schnitten theilweise ganz an die Stelle der Primitivbündel getreten war. Das andere Muskelstückchen war 16 Wochen nach Anlegung des Verbandes excidirt worden. Bei diesem Patienten war nur eine Lähmung, keine narbige Schrumpfung aufgetreten. Mikroskopisch fand sich starke, stellenweise massenhafte Leukocyteninfiltration; die Muskelkerne waren bald vermindert (Degeneration) bald in Haufen von acht bis zehn vermehrt (Leser deutet es als Regeneration). Der letzte Befund stimmte im allgemeinen mit den nach meinen Experimenten erhaltenen überein. Die Resultate Leser's zusammenfassend, können wir sagen, dass analoge Zustände der Muskeln wie beim Caput obst. auch durch comprimirende Verbände zu Stande kommen können. Die Experimente machen die Vermuthung sehr wahrscheinlich, dass als Ursache eine vorübergehende Blutabsperrung angesehen werden muss. Im Jahre 1888 hat Dr. Krauss, damals Assistent an dem physiologischen Institut zu Breslau, früher an der medicin. Klinik in Bern, Versuche angestellt, die auch unsere Beachtung verdienen. Er hat bei 25 Kaninchen die Tenotomie der Achillessehne ausgeführt und den M. gastrocnemius darauf in verschiedenen Zeiten (nach 5—205 Tagen) mikroskopisch untersucht. Es zeigte sich dabei, dass auch der Muskelantheil verändert war. Das interstitielle Bindegewebe war gewuchert, sowohl Kerne als Fibrillen desselben vermehrt, die Muskelfasern waren verschmälert und kernreicher. Es fand sich auch reichliches Bindegewebe zwischen den Muskelfasern. Er führt diese Veränderungen auf eine von der Schnittwunde aus fortgeschrittene chronische oder subacute Entzündung zurück. Bei 19 Kaninchen machte er die Durchschneidung des Ischiadicus und machte die betroffene Musculatur zum Gegenstand histologischer Untersuchung. Diese fand zu verschiedenen Zeiten, vom 5. bis 84. Tage statt. Er fand darnach ausser Verschmälerung und Kernwucherung der Muskelfasern eine starke Wucherung des interstitiellen Bindegewebes und auffälligen Fettreichthum desselben vom zweiten Monat an.

Bevor ich an meine eigenen Experimente und diejenigen von Nauwerk (1890) und Volkmann (1892) gehen will — die meinigen bilden quasi eine Ergänzung der letzteren —, möchte ich noch auf eine Affection aufmerksam machen, welche einige Analogien mit dem Schiefhals bietet. Ich meine die rheumatische Muskelentzündung und ihr Product: die Frohriep'sche Muskelschwiele. Die letztere, auch rheumatische Schwiele genannt, wird das erste Mal angeführt von Frohriep im Jahre 1843. Sie wird beschrieben als eine holzharte Anschwellung des Muskels, dessen Contractionsfähigkeit zu Grunde geht. Zuweilen (Förster) stellt sie sich als knotige, callöse Verhärtungen dar. Virchow fand, dass an Stelle der durch Entzündung atrophirten oder zu Grunde ge-

gangenen Muskelprimitivbündel retractiles Narbengewebe getreten sei. Durch Retraction desselben schrumpfe der Muskel zusammen. Birch-Hirschfeld nennt daher auch den zu Grunde liegenden Process: „Myositis fibrosa" genau wie Mikulicz u. a. das Caput obst. durch eine Myositis fibrosa zustandekommen lassen. Birch-Hirschfeld giebt auch an, dass der ganze Muskel durch den Process in fibröses Gewebe umgewandelt werden könne. Für das letztere sprechen auch die Untersuchungsergebnisse von Hackenbruch[1]) und Lindner[2]), welche aus solchen Muskeln excidirte Stückchen histologisch untersuchten.

In neuerer Zeit haben, wie erwähnt, Volkmann und Nauwerk um die Regeneration der Muskeln zu prüfen, an Kaninchenmuskeln experimentirt. Kirby, der 1892 im gleichen Sinne arbeitete, können wir übergehen, da er für uns keine neuen Gesichtspunkte darbietet. Rud. Volkmann hat in den Beiträgen zur pathologischen Anatomie und allgemeinen Pathologie. XII. Bd. S. 233. 1893 eine Arbeit erscheinen lassen, betitelt: „Ueber die Regeneration des quergestreiften Muskelgewebes beim Menschen und Säugethier." Da auch nach seiner Ansicht jede stärkere Entzündung durch Bildung einer umfangreichen bindegewebigen Narbe am Regenerationsprocess hinderlich ist, so suchte auch er diese Complication streng zu vermeiden. Er machte hauptsächlich Incisionen, Stich- und Quetschwunden, endlich Cauterisation mit Carbolglycerin und Abbindungen durch zusammengeknüpfte Rosshaare. Im allgemeinen fand er den bindegewebigen Antheil der Muskelnarbe den musculären überwiegend. So sagt er über die Narbe nach Aetzung mit Carbolglycerin: „Die Narbe besteht schliesslich zum allergrössten Theile aus einer harten Schwiele, die weisslich glänzt und mikroskopisch nur wenig regenerirte Fasern erkennen lässt." Auch klaffende, nicht vernähte Incisionswunden heilen nach Volkmann, wenn die Diastase 1/2 cm oder mehr beträgt, mit einer fast rein bindegewebigen Narbe.

Ueber die ischämischen Muskellähmungen sagt Volkmann Folgendes: „Was sich in dem schwieligen Gewebe bei ischämischen Muskelcontracturen des Menschen an Muskelfasern noch vorfindet, ist ausserordentlich wenig. Der ganze Rest ist eine harte Narbenschwiele, welche die Funktion der wenigen in sie eingebetteten Muskelfasern völlig paralysirt." Bei stärkeren Muskelquetschungen fand Volkmann vorzugsweise bindegewebige Narben. Im allgemeinen war die Bindegewebswucherung eine sehr energische, und im Muskel fand sich eine Schwiele, ähnlich wie nach ischämischen Degenerationen. Solche Schwielen oder Inscriptionen fand übrigens Volkmann auch, im Gegensatz zu Zenker, bei complicirten Fracturen. Allerdings schrumpfen diese Narben bei den grossen Extremitätenmuskeln und müssen mit dem Mikroskop gesucht werden. Die

1) Hackenbruch, Ueber interstitielle Myositis und deren Folgezustand: die sogenannte rheumatische Muskelschwiele. Beiträge zur klin. Chirurgie. X. Bd.

2) Lindner, Ueber Myositis. Berl. klin. Wochenschr. XXVIII. Bd.

nämlichen bindegewebigen Schwielen fand Volkmann nach Muskeltransplantationen; sie retrahirten sich ebenfalls im Laufe der Zeit stark.

Für unsere Arbeit von grossem Interesse ist auch die Monographie von Nauwerk, betitelt: Ueber Regeneration des Muskelgewebes nach Verletzungen. Experimentelle Untersuchungen (1890). Da diese feinen, ungemein genauen Untersuchungen unsere Experimente nach der mehr detaillirten Seite hin ergänzen, da sie die Veränderungen, welche wir nach Monaten quasi als fait accompli vorfanden, in ihrer genauen Entwickelung von Anfang an verfolgen, und zwar bei einer höchst elementären, einfachen Verletzung, im Gegensatz zu den unserigen, sehr complicirten und mannigfachen, so erscheint es mir sehr am Platze, auf diese Arbeit etwas einzugehen. Zunächst möchte ich bemerken, dass auch Nauwerk bei gleicher Versuchsanordnung an verschiedenen Thieren zu gleichen Zeiten nicht immer sich deckende, histologische Befunde gesehen hat. Die individuelle verschiedene Reaction des Thieres auf gleiche Einwirkungen gilt also auch hier. — Das erste, was Nauwerk nach seinen Stichen mit glühender Nadel nach einigen Tagen sah, war eine starke Emigration von ein- und mehrkernigen Leukocyten. Daran schlossen sich Wucherungsvorgänge am Bindegewebe und an den Gefässen, durch die es allmählich zur Bildung eines Granulationsgewebes, am Schlusse zu Narbengewebe kam. Die Bindegewebszellen wandelten sich zum Theil in Fettzellen um, die mit der Zeit zahlreicher werden und sich in Gruppen lagern. Noch 118 Tage nach der Verletzung konnte er solche Fettläppchen zwischen dem Muskelgewebe wahrnehmen. Die Muskelfasern im Bereich der Entzündung zeigen scholligen Zerfall, feine vacuoläre Entartung, wie Nauwerk die Auftreibung derselben durch eine grosse Anzahl kleiner Fettvacuolen nennt; an den Endtheilen der lebenden Fasern fand er oft eine starke Verschmächtigung derselben.

Von einer Umwandlung von Muskelzellen in Spindeln mit quergestreifter Substanz, wie Kraske, allerdings nur an Hand der alten Technik beschrieb, will Nauwerk nichts wissen. An den direct verletzten Muskelfasern findet eine starke Kernwucherung statt, die in den ersten Tagen nach der Verletzung ihr Maximum erreicht. Aber auch 118 Tage nach der Verletzung übertrifft der Kernreichthum dieser Fasern immer noch die Norm, und man sieht verlängerte Kernstäbe und Kernreihen. Ferner sah Nauwerk eine vielfache Längsspaltung grösserer Muskelfaserabschnitte, die die Bedeutung junger Muskelfasern haben und einer fortschreitenden Entwickelung fähig sind. „Solange an der Verletzungsstelle die Erscheinungen der Entzündung und Wucherung andauern, steht die angrenzende Musculatur unter der ausgesprochenen Neigung, sich in der Längsrichtung zu spalten.“ Dabei dringt das umgebende, wuchernde Bindegewebe des Perimysium internum überall zwischen die gespaltenen Muskelfasern vor, und die Querstreifung weicht vielfach der Längsstreifung, welche dann rasch auf die meisten Muskelfasern übergreift und — namentlich die ersten Wochen — erheblich vorherrscht. Erst später tritt allmählich die Querstreifung wieder in den Vordergrund. Neben der erwähnten Längsspaltung kommt bei der Regeneration der Muskelfasern der Knospenbildung eine Hauptrolle zu. Die Knospen sind terminal oder lateral, einfache schmale Fortsätze bildend, die bald konisch, bald spitz,

ja fadenförmig auslaufen. Als eine Vorbereitung zur Entartung betrachtet Nauwerk das trübe Aussehen auffällig korkzieherartig gewundener Muskelfasern. Wir haben diese in unseren Präparaten oft angetroffen.

Die weitere Entwickelung der Muskelnarbe schildert Nauwerk wie folgt:

Am 18. Tage gestaltet sich das Bild etwa folgendermaassen: „Fast die ganze Narbe ist in wirrem Durcheinander von neugebildeten Muskelfasern durchsetzt, welche die mittlere normale Dicke noch nicht erreicht haben, bis herab auf dünnste Fäden. Die feinsten Bildungen sind noch homogen oder feinkörnig, die etwas stärker entwickelten zeigen Längsstreifung oder auch, und dann nicht selten ziemlich grobe Querstreifung.

Am 118. Tage: Der Verlust des Muskelgewebes ist durch neue Muskelfasern ersetzt. Das interstitielle Bindegewebe erscheint nicht vermehrt, locker, — der Kernreichthum erhebt sich nur da und dort etwas über die Norm, indem sich unbedeutende Anhäufungen kleiner Rundzellen vorfinden. An Schnitten, welche von der ursprünglichen Verbrennung herrührende Kohlenpartikelchen einschliessen, sind letztere meist von Zellhaufen oder kernreichen Protoplasmamassen umsäumt, und an solchen Stellen ist das interstitielle fibrilläre Bindegewebe öfter durch Inseln von Fettgewebe ersetzt. Auf den ersten Blick zeigt sich, dass der Wiederansatz des Muskelgewebes mit einer Ueberproduction verbunden ist. Die Zahl neugebildeter Muskelfasern übertrifft um ein Vielfaches die zerstörten Primitivbündel wie der Vergleich mit den hier und da korkzieherartig gewundenen Fasern der gesunden Nachbarschaft ohne weiteres ergiebt.“ — Der Verlauf der Fasern ist noch nicht der parallele des normalen Muskelgewebes, sondern oft noch ein wirres Durcheinander. Die Dicke der neuen Muskelfasern ist vielfach die durchschnittliche normaler Muskelfasern, zuweilen aber übertreffen sie sie sogar. Andererseits findet man alle Uebergänge bis zu ganz schmalen Muskelfasern, die nur noch der Breite eines oder zweier Muskelkerne entsprechen. Eine und dieselbe Muskelfaser wechselt übrigens stellenweise in ihrer Dicke. — Einen directen ununterbrochenen Uebergang einer alten Muskelfaser in die neue der Narbe und diejenige der anderen Seite der Narbe will Nauwerk nirgends gesehen haben. Der Kernreichthum der alten und neuen Muskelfasern ist noch etwas vermehrt; Längsstreifung und Längsspaltung der Muskelfasern ist an alten und neuen Muskelfasern noch vielerorts zu sehen.

Ueber die definitive Muskelnarbe haben sich die Autoren noch nicht ganz einigen können. Wahrscheinlich rührt das daher, dass die Experimente sehr verschieden angestellt wurden. Während Volkmann, Ranvier, Gussenbauer die musculäre aus Muskelfasern bestehende Narbe geradezu leugnen, haben Nauwerk, Kirby (nach 118 Tagen) Perroncito (nach 154 Tagen), Neumann (nach 75 Tagen) bei ihren Experimenten wiederholt musculäre und nicht bindegewebige Narben bekommen.

Neumann sagt darüber folgendes: „Der Heilungsvorgang bei Muskelverletzungen besteht im wesentlichen in einem allmählich erfolgenden Hineinwachsen der durchschnittenen Muskelfasern in das Narbengewebe

hinein und durch dasselbe hindurch, so dass schliesslich die von beiden Seiten hervorgehobenen Enden der Fasern in einander greifen wie die Zacken einer Knochennaht oder wie die in einander geschobenen Finger zweier Hände.“ Perroncito glaubt sogar gegenüber Neumann und Nauwerk, dass die Vereinigung der Muskelfasern so ideal erfolge, dass sie beim Durchtritt durch dies Narbengewebe, welches später schwinde, nicht aus ihrer Richtung gebracht würden.

Bei grösseren Muskelwunden, bei denen eine stärkere Diastase der durchschnittenen Fasern erfolge, komme die Heilung nur durch die Bildung einer bindegewebigen Brücke zu Stande.

Nachdem wir uns an Hand der klaren und einfachen Darlegung Nauwerk's ein Bild gemacht haben von der Heilung primitivster, durch nichts complicirter Muskelverletzungen, werden wir auch die Resultate unserer, in anderer Absicht unternommener Experimente leicht verstehen. Es war uns dabei hauptsächlich darum zu thun, zu sehen, ob die als Ursache des Caput obstipum angesprochenen Zufälligkeiten wirklich im Stande sind, Veränderungen eines Muskels hervorzubringen, welche sich mit den vielfach citirten und ziemlich genau bekannten Autopsiebefunden in Einklang bringen lassen. Ueberall stossen wir, bei allen Autoren, von Strohmeyer angefangen, welche sich mit der Frage befasst haben, auf Fragen, welche lang und breit discutirt werden, statt sie kurzer Hand auf dem Wege des Experimentes zu erledigen. Zwar wurde von mehreren Autoren dieser Weg Klarheit zu schaffen betreten, stets aber blieben sie wieder auf halbem Wege stehen. So kommt es denn, dass noch heutzutage über Fragen wie: Wie heilen Muskelrisse, wie Hämatome, wie Quetschungen, lässt sich durch Infection eine Muskelentzündung hervorrufen, welchen Verlauf nimmt diese, führt Annäherung der Muskelansatzpunkte zu dauernder Verkürzung und zu bindegewebiger Entartung des Muskels? u. s. w. die grösste Uneinigkeit unter den Autoren herrscht. Ich vermesse mich nun durchaus nicht, diese Fragen definitiv gelöst zu haben. Dazu braucht es berufener Hände und Augen als die eines Anfängers. Aber ich schmeichle mir doch, durch meine Experimente etwas mehr Licht in dieses Dunkel gebracht und solchen, die nach mir den gleichen Weg gehen, denselben etwas geebnet zu haben.

Der Uebersichtlichkeit halber gebe ich die Angaben über die Art des Experimentes, den Sections- und den mikroskopischen Befund stets zusammen. Da es sich für mich nicht darum handelte, die ganz feineren Vorgänge, wie das Verhalten und die Theilungsfiguren der Bindegewebsbildungszellen, der Muskelknospen u. s. w. zu studiren, genügte mir stets die Alkoholhärtung vollauf. Ein-

bettung in Celloidin, Färbung mit Hämalaun und Eosin verstehen sich von selbst und reichten vollkommen aus. Die Schnitte wurden 20 bis höchstens 30 μ dick genommen.

I. Serie. Kaninchen von einem Wurfe, 4 Wochen alt. Operation den 25. März 1896. Stets am rechten Kopfnicker.

Experiment 1. Sternocleido einmal mit Schieber gequetscht. Section nach 8 Wochen. Ausser einer weissen, einer Inscriptio tendinea ähnlichen Narbe war makroskopisch nichts zu sehen.

Fig. 1 (Experiment 1).

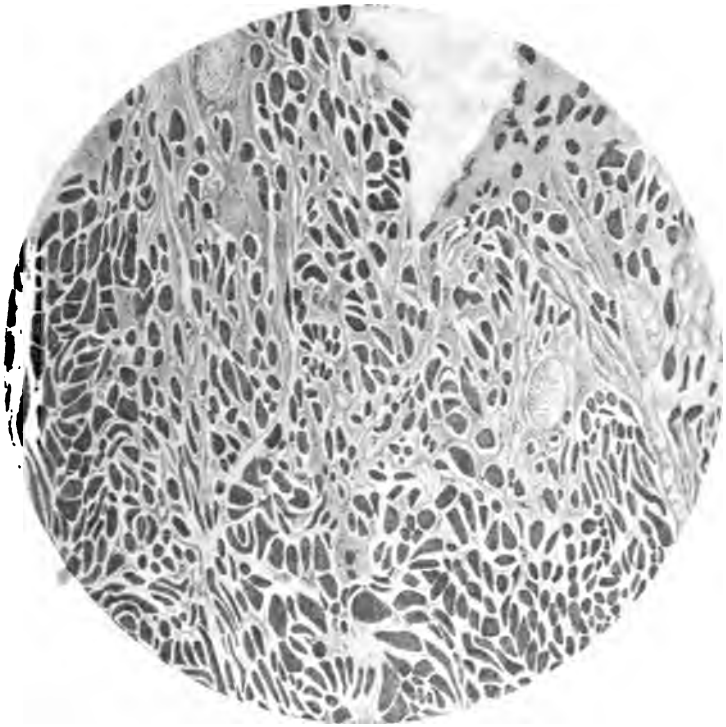

Einfache Muskelnarbe. Seibert Oc. II (periscop.). Obj. I.

Mikroskopischer Befund: Die meisten der zahlreich angefertigten Stufenschnitte ($^1/_2$—1 mm) ergeben nichts Besonderes. Nur stellenweise waren die Muskelprimitivbündel stärker auseinandergerückt, als in der Norm. Zwei Präparate dagegen zeigten das typische Bild einer Muskelnarbe (vgl. Fig. 1). Die stark atrophischen Primitivbündel sind stark auseinandergerückt, die Lücken dazwischen mit gewuchertem, kernarmem Bindegewebe, das nur an wenigen Stellen etwas lockerer ist, ausgefüllt. In letzterem fanden sich einige grosse Fettzellen. Die Veränderungen betreffen gut die Hälfte bis $^2/_3$ der beiden Querschnitte

Experiment 2. Rechter Sternocleido auf den Schieber aufgeladen und ad maximum gedehnt. Dabei riss er durch.

Bei Section nach 8 Wochen war der gerissene Muskel wieder zusammengeheilt, aber schmäler und dünner als der der anderen Seite. Der untere Theil dagegen schien etwas angeschwollen und weisslich verfärbt.

Das Mikroskop ergab an der Mehrzahl der Schnitte folgendes: Die Muskelfasern zeigen vielerorts statt Quer-, nur Längsstreifung. An anderen Stellen ist die Querstreifung eine abnorm grobe. Was aber auf den ersten Blick auffällt, sind die gewaltigen Dickenunterschiede der ver-

Fig. 2 (Experim. 2).

Rissnarbe. Dicke und dünne Muskelfasern, letztere mit varicösen Anschwellungen Keine deutliche Anschwellung der Muskelfasern. Fibrilläres, lockeres Bindegewebe. Fettgewebe. Leukocyteninfiltration. Seibert Oc. II (periscop). Obj. III.

änderten Fasern. Vergleichen wir dieselben mit anderen durch ihre normale Umgebung, schön parallele Richtung u. s. w. als gesund anzusehenden Fasern des Randbezirkes, so finden wir sie bald auf $^1/_4$ der normalen Breite reducirt, bald letztere um das Drei- bis Fünffache übertreffen. Dabei sind ihre Kerne bald vermehrt, bald vermindert. In den veränderten Bezirken ist zwischen den dergestalt modificirten Muskelfasern ziemlich reichlich lockeres Bindegewebe vorhanden, mit Leukocyteninfiltration. Drei Schnitte zeigen durch das beträchtlich vermehrte, zum Theil kernarme Bindegewebe, durch das Wirrwarr sich durchkreuzender, stark veränderter

Muskelfasern die Narbe, d. h. die Stelle, wo der Muskel bei der Dehnung gerissen ist, an. Eine solche Stelle ist in der beigelegten Zeichnung, Fig. 2, nachgebildet. Die Dickenunterschiede der Muskelfasern treten auf derselben sehr deutlich hervor.

Experiment 3. Der Versuch 2 wiederholt. Auch hier riss der rechte Kopfnicker ein, während links die Ruptur vermieden werden konnte.

Section nach 8 Wochen: Der rechte Sternocleido war etwas dünner als der linke, nur in seinen Ansatztheilen etwas gewulstet. Der linke Muskel schien normal.

Fig. 3 (Experim. 3).

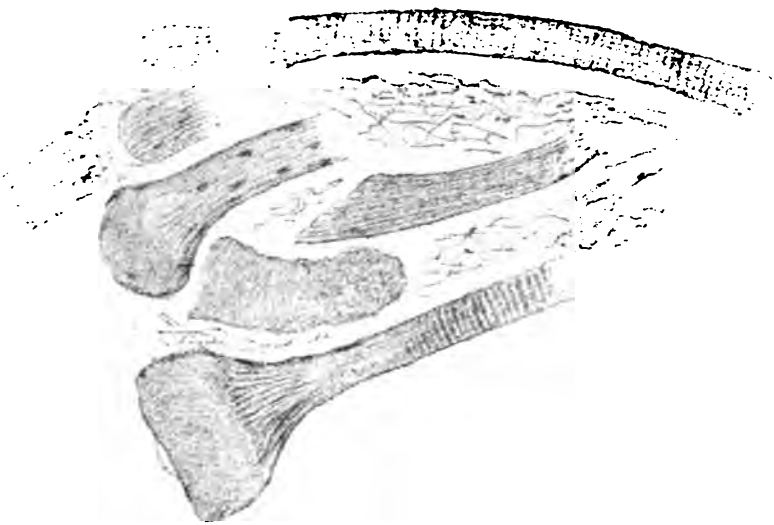

Muskelschollen und kolbenförmige Anschwellungen der Muskelfasern. Leichte Vermehrung des lockeren, interstitiellen Bindegewebes.

Mikroskopischer Befund: Am linken Sternocleido fanden sich ganz die gleichen Veränderungen, wie sie sub 2 beschrieben sind. Dagegen fehlte natürlich die Muskelnarbe. Auch am rechten Sternocleido konnte ich die eigentliche Muskelnarbe nicht mehr wiederfinden. Sie muss wohl durch einen Zufall beim Schneiden übergangen worden sein. Dagegen waren die degenerativen Processe und partielle Einrisse um so deutlicher zu sehen. Vielfach war kleinzellige Infiltration und auch geringe Wucherung des Bindegewebes vorhanden. Am Rande mehrerer Schrägschnitte wurden ein paar Muskelfasern quer getroffen. Dieselben sind gegenüber den anderen um das 3—4fache vergrössert und haben ein eigenthümlich wachsartiges Aussehen. Die Hämatoxylinfärbung haben sie stärker angenommen, als die Eosinfärbung, und unterscheiden sich auch hierdurch von ihrer Umgebung, die übrigens noch auf eine kleine Strecke hin vom Normalen abweicht. In einem Schnitte zeigt sich am Rande massenhaftes, zwischen die Muskelfasern vordringendes lockeres Binde-

und Fettgewebe und Leukocyteninfiltration. An einer kleinen Stelle hat man den Eindruck, dass hier die Muskelfasern gerissen seien. Sie sind aus der ursprünglichen Richtung herausgebracht, nachdem sie die früher erwähnten degenerativen Processe durchgemacht haben. Noch schöner ist dies auf einem anderen Schnitte, wo es zugleich zur Bildung einer schmalen, bindegewebigen Narbe gekommen ist. Interessant ist, wie die Muskelfasern an einer Stelle zu etwa 4—5 mal breiteren Kolben anschwellen (Fig. 3). Dabei geht die zunächst grobe Querstreifung in eine schöne Längsstreifung über, während der Kolben selber gar keine Zeichnung darbietet.

Experiment 4. Der rechte Sternocleido wurde zu etwa $^2/_3$ mit der Scheere incidirt. Bei der Section nach 8 Wochen konnte ich die Narbe nicht mehr auffinden. Da auch mikroskopisch sich nichts nachweisen liess als auf einem Schnitte ein Wirrwar von kreuz- und querverlaufenden Muskelfasern, zwischen denen das lockere fett- und gefässführende Bindegewebe etwas gewuchert war, so schloss ich, dass die Heilung unter Bildung einer musculären Narbe, wie Nauwerk sie beschrieb, sich vollzogen habe.

Experiment 5. Um womöglich eine Myositis zu erzeugen, wurde der rechte Kopfnicker mit einem Schieber, auf den frische Staphylokokkenculturen geladen waren, leicht gequetscht.

Bei der Section, die am gleichen Tage wie für die vorigen 4 Experimente stattfand, war an dem Muskel nichts Besonderes wahrzunehmen.

Mikroskopische Untersuchung: An einigen Schnitten findet sich eine leichte Vermehrung lockeren, fibrillären Bindegewebes, das tief zwischen die Muskelfasern vordrängt. An diesen Stellen ist oft auch die Querstreifung undeutlich, zuweilen durch Längsstreifung ersetzt. In der Dicke variiren sie aber nicht merklich. Einmal ist auch das gewucherte Bindegewebe etwas derber. Die Mehrzahl der Schnitte zeigt durchaus normale Bilder.

Aus den relativ geringen Veränderungen schloss ich, dass der Versuch, eine Myositis zu erzeugen, hier misslungen war. Vielleicht waren die Bakterien nicht virulent.

II. Serie. Kaninchen, 5 Wochen alt. Alles rechts. Operation den 19. Februar 1897.

Experiment 6. In den Sternocleido und den omohyoideus darunter mit der Scheere 2 oder 3 Incisionen gemacht.

Section nach $6^1/_2$ Wochen. Makroskopisch nichts auffallend. Mikroskopisch: Das Präparat wurde leider schlecht conservirt. Immerhin konnte mit Bestimmtheit zwischen den mehr oder weniger veränderten Muskelfasern weiches, kernreiches Granulationsgewebe in Form von kleinen Herden nachgewiesen werden.

Experiment 7 und 8. Da beide Experimente identisch sind, wollen wir sie auch zusammen beschreiben. Bei beiden Kaninchen wird der Muskel Sternocleido vielfach mit dem Schieber gequetscht.

Section nach 8 Wochen ergiebt nichts Auffallendes.

Mikroskopische Untersuchung: Eine Anzahl Schnitte liess nichts Abnormes erkennen. An vielen anderen dagegen waren die Veränderungen stark ausgesprochen. Die Muskelfasern befinden sich in diesen Schnitten in einem furchtbaren Wirrwarr, sind kreuz und quer, bald schmal, dann wieder breit; letzteres lässt sich oft an der gleichen Faser in kurzen Abständen verfolgen. Zuweilen hat man geradezu den Eindruck von einem Trümmerfeld: so ungeordnet liegen lange und kurze, dicke und dünne Muskelfasern durcheinander. Die Querstreifung ist meistentheils erhalten, nur an wenigen Stellen fehlt jede Zeichnung. Das Bindegewebe ist im grossen und ganzen nicht erheblich vermehrt. In einigen Schnitten von Exp. 8 ist immerhin die Wucherung des fibrillären und kernreichen Bindegewebes eine ganz bedeutende, so stark und ausgedehnt wie auf den bisherigen Präparaten sonst nirgends. Da bei der Operation absichtlich nicht streng aseptisch vorgegangen wurde, so liegt die Vermuthung nahe, es möchten an diesen Stellen infectiöse, entzündliche Processe sich abgespielt haben. Auch in anderen Schnitten ist übrigens da und dort eine leichte Infiltration mit mono- und multiloculären Leukocyten vorhanden. Die Muskelfasern zeigen hier und da Dickenunterschiede, ferner trübes Aussehen und viele varicöse Anschwellungen.

Experiment 9. Triceps am rechten Vorderbein gequetscht und vielfach incidirt. Am Sternocleido derselben Seite mehrfache Quetschung durch Schieber, auf den Staphylokokkenculturen geladen waren.

Bei der Section nach 8 Wochen war nichts Auffälliges zu bemerken.

Mikroskopischer Befund.

a) Am Sternocleido: Das Bild entspricht nicht dem der analog behandelten Muskeln von Kaninchen Exp. 11 und 12. Zwar ist stellenweise das Bindegewebe gewuchert, dabei bald kernreich, bald kernarm. Auch sind ziemlich ausgedehnte degenerative Veränderungen der Muskelfasern vorhanden, die wir hier nicht noch einmal zu beschreiben brauchen. Aber eine solche ausgedehnte Bindegewebswucherung, wie wir sie in den genannten Experimenten antreffen werden, suchte ich hier vergeblich.

b) Am Triceps[1]: Die einen Verletzungen sind mit mehr bindegewebiger, die anderen mit mehr musculärer Narbe geheilt. Immerhin findet sich auch eine Partie, wo das fibrilläre, ziemlich kernarme Bindegewebe die musculären Trümmer überwiegt. Nirgends aber hat sich eine ausgedehnte Bindegewebsentwickelung angeschlossen, sie blieb überall localisirt. Degeneration von Muskelfasern ist vielfach zu beobachten.

Fortsetzung der II. Serie, den 27. Februar 1897.

Experiment 10. Um womöglich durch andauernden Reiz eine chronische interstitielle Myositis zu erhalten, wurden 3—4 Schweinsborsten

1) Wir zogen von nun an diesen Muskel dem Muskel Sternocleido-mastoideus vor, weil sich die Ansatzpunkte leichter präcisiren lassen, als beim letzteren. Auch eignet er sich besser für die groben Verletzungen und Misshandlungen, auf die es uns in erster Linie ankam.

eingelegt. Dabei kam es zu einem nicht unerwünschten Bluterguss unter die Muskelscheide.

Section nach 12 Wochen: Ausser den eingeheilten Schweinsborsten war nichts Abnormes zu bemerken.

Mikroskopischer Befund: Schon makroskopisch war deutlich, wie die eingeheilten Borsten von sehnigglänzendem Bindegewebe eingefasst waren. Das Mikroskop bestätigte, was zu erwarten war: Diese sehnige Einfassungen bestanden aus kernreichem Bindegewebe. Auch in die Nachbarschaft, d. h. zwischen die Muskelfasern, war stellenweise das Bindegewebe etwas vorgedrungen. Die Muskelfasern waren dabei degenerativen Processen anheimgefallen, und zwar nicht nur in der directen Umgebung der Borsten, sondern auch anderswo. Es ist dies auch nicht zum Verwundern; denn bei der Operation wurden an den verschiedensten Stellen, und noch dazu mit Nachhülfe des Skalpells, Borsten eingestossen und, wenn sie nicht gut hafteten, wieder herausgezogen. So finden sich denn an der Mehrzahl der Schnitte durch derbes Sehnengewebe ausgefüllte Stichkanäle, in deren Umgebung da und dort noch Infiltration oder Untergang von Muskelfasern wahrzunehmen ist. Das Bindegewebe besteht aus grossen, homogenen Schollen, mit sehr wenig Intercellularsubstanz und nur wenig spindelförmigen Kernen am Rand. Indem es weder das Hämalaun, noch das Eosin aufnahm, hatte dieses Sehnengewebe eine fast weisse Farbe mit bläulichem Schimmer.

Fig. 4 (Exp. 11).

Experiment 11. Der rechte Triceps wurde mit dem Schieber vielfach gequetscht. Hierauf wurden auf die Quetschwunden Staphylokokkenculturen aufgetragen.

Section nach 12 Wochen: Beim Durchpalpiren durch die Haut fühlte man den Triceps ganz knollig und ungemein hart. Herausgenommen bestätigte die Inspection die Palpation. Der Muskel war ganz knollig, an einigen Stellen fest eingezogen und hatte eine sehr derbe Consistenz (Fig. 4). Neben den Knollen waren starke narbige Einziehungen vorhanden. An diesen Stellen mochte der Querschnitt des Muskels kaum $^1/_4$—$^1/_3$ desjenigen in der Höhe der Knollen betragen. Der Farbenton ging stark ins Gelblichgraue. Die Muskel war 2—3 mm kürzer, als der der anderen Seite.[1])

Mikroskopische Untersuchung: Entsprechend dem makroskopischen Befund war die Bindegewebswucherung eine ganz beträchtliche und über den ganzen Muskel diffus ausgebreitet. Zwar fehlt es auch nicht an Schnitten, wo die Bindegewebswucherung relativ gering ist. Dann fällt aber auf, wie die Muskelprimitivbündel weit auseinander gerückt sind, grosse Lücken und Zwischenräume zwischen sich lassend, die nur mangelhaft mit lockerem Bindegewebe angefüllt sind. Offenbar sind viele Muskelfasern ganz zu Grunde gegangen,

1) Der Muskel Triceps eignet sich sehr gut für den Nachweis von Verkürzungen, da sich die beiden Ansatzpunkte am Olecranon und an dem Rande der Scapula sehr genau präcisiren lassen.

und weder durch Bindegewebe, noch durch neues Muskelgewebe ersetzt worden. An einer sehr grossen Anzahl von Schnitten ist die Wucherung des Bindegewebes derart, dass im periskopischen Gesichtsfeld (Objectiv V, Seibert) man vielerorts fast nur Bindegewebe und nur kleinste, eingeschlossene Muskeltrümmer bemerkt. Wenn auch an anderen Stellen das Muskelgewebe überwiegt, so findet sich doch auf solchen Schnitten kaum eine Stelle, die nicht Bindegewebswucherung aufweisen würde. Das gewucherte Bindegewebe ist bald sehr kernarm, bald sehr kernreich, oft stark fibrillär. Die Muskelfasern zeigen die Zeichen stärkster Degeneration: grosse Dickenunterschiede, Verlust jeder Art von Streifung und der Kerne.

Experiment 12. Triceps mit Scheere vielfach incidirt und Staphylokokkenculturen auf die Wundflächen aufgetragen. Ich will hier gleich bemerken, dass zu diesem Experiment die gleichen Culturen benutzt wurden, wie für das Experiment 11. Dieselben waren frisch von einem Fall von Osteomyelitis acuta gewonnen worden.

Section nach 12 Wochen, wie beim vorigen. Auch hier liessen sich harte Knollen und die allgemeine derbe Consistenz mit der grössten Deutlichkeit durch die Haut durchfühlen. Der Unterschied gegenüber der anderen Seite war auch hier ein ganz bedeutender. Jedoch liess sich hier keine Verkürzung nachweisen, und bei der Inspection waren die Knollen und narbigen Einziehungen nicht so eminent ausgesprochen, wie im vorigen Falle, aber immer noch deutlich genug.

Das Mikroskop bestätigt die bei Experiment 11 gefundenen Veränderungen. Zwar ist die Bindegewebswucherung im allgemeinen weniger diffus und seltener so excessiv vorhanden. Die Muskelfasern zeigen streckenweise starke Degeneration. Besonders schön ist in einigen Präparaten die korkzieherartige Entartung Nauwerk's zu sehen. In einem Schnitt ist auch eine hübsche Schnittnarbe zu sehen, die ganz aus hartem, sehnigem Bindegewebe besteht (Fig. 5). Kleinzellige Infiltration an den Rändern und der nächsten Umgebung zeigt an, dass sich hier entzünd-Vorgänge abgespielt haben. Man sieht auf der beigelegten Zeichnung, wie die bisher parallel verlaufenden, ihr ihrer Dicke sehr variirenden Muskelfasern durch derbes, kernarmes Bindegewebe senkrecht durchbrochen werden. Das gewucherte Bindegewebe ist zum Theil faserig, zum Theil besteht es aus homogenen, grossen Schollen. Zahlreiche Herde von — bei der schwachen Vergrösserung nur punktförmigen — Leukocyten durchsetzen das Bindegewebe und erstrecken sich noch weit zwischen die Muskelfasern hinein. Auch das faserige Bindegewebe ist da und dort weit vorgedrungen und noch auf den äussersten Randtheilen der Figur vertreten.

Die folgende Experimentserie (6. April 1897) kam leider zu keinem Resultat. An 2 Kaninchen wurden Aetzungsversuche mit concentrirter Essigsäure vorgenommen, an sechs anderen, erst 8 Tage alten, versuchten wir das Experiment Petersen's nachzuahmen. Das eine Hinterbein wurde durch Watte-Schindelverband in Spitzfussstellung fixirt. Diese Verbände hielten sich aber ganz schlecht. Die Kaninchen entledigten sich ihrer stets sofort wieder, da man sie nicht zu fest machen durfte — sie wurden

mit Garn befestigt —, um nicht eine complicirte Ischämie zu erzeugen. Nur ein Kaninchen behielt den Verband. Als es aber am 2. Mai wegen

Fig. 5 (Experiment 12).

Staphylokokkennarbe.

Exitus zur Section kam, war das ganze Bein so vereitert und gangränös, dass das Präparat nicht verwerthbar war.

Experiment 13. Ausgewachsenes, weibliches Kaninchen. Am 2. Mai 1897 wurden an zwei verschiedenen Stellen in den Triceps mit dem Pravaz etwas Oleum therebinthinae rectificat. injicirt. Am 23. desselben Monates wurde dann auch in die rechten Gastrocnemii an den verschiedenen Stellen officinelle Jodtinctur mit der Pravazspritze injicirt.

Section erst nach 7 Monaten (23. December 1897). Die betreffenden Muskeln zeigten gegenüber denen der anderen Seite keinen wesentlichen Unterschied. Nur am distalen Ende des Triceps schien mir das den Muskel bedeckende Fett vermehrt zu sein.

Mikroskopischer Befund.

a) Am Triceps: Es ist keine wesentliche Wucherung des Bindegewebes vorhanden. Zwar wuchert da und dort lockeres, fettreiches Bindegewebe zwischen die mehr oder weniger veränderten Muskelfasern hinein. Nur an ganz wenigen Stellen aber ist das Bindegewebe derber und compacter. Stellenweise sind auch kleine Herde von kleinzelliger Infiltration vorhanden.

b) An den Gastrocnemii: An einzelnen Präparaten sind die Zeichen stattgefundener Verletzung noch recht deutlich. Sie bestehen in gewuchertem Bindegewebe, das vom lockeren und zellreichen fast alle Stufen durchmacht bis zum derben, sklerotischen. Es findet sich vorzugsweise im Perimysium internum, aber auch zwischen den Muskelfasern. An einigen Partien fällt die starke, kleinzellige Infiltration auf, wie wir sie so stark an den bisherigen Präparaten nicht gefunden hatten.

Experiment 14 (23. Mai 1897). Ausgewachsenes, weibliches Kaninchen. Die Extensorenmasse des rechten Vorderbeines wurde freigelegt und mit dem Messer eine Unzahl kleinster Schnitte zugefügt. Der Muskel sah wie zerhackt aus.

Section mit dem vorigen nach 7 Monaten (23. December 1897). Es fand sich keine makroskopische Veränderung an dem verletzten Muskel. Mikroskopisch war ausser einem stellenweise starken Wirrwarr von Muskelfasern nichts von Belang nachzuweisen. Die kleinen Schnitte waren also mit musculären Narben geheilt. Ob dasselbe für eine grosse Zahl fasciculärer Rupturen im Muskel der Fall sein würde, oder ob hier eine ausgedehnte bindegewebige Entartung des ganzen Muskels sich anschliessen möchte, wie Petersen als möglich zugiebt, bleibe dahingestellt. Immerhin scheint es mir, nach diesem Experiment zu schliessen, unwahrscheinlich.

IV. Serie. Alles rechts. Kaninchen von einem Wurf, $2^1/_2$ Wochen alt. Operation den 22. Juli 1897.

Experiment 15. Am Triceps wurden, je 1 mm von einander entfernt, 5 Incisionen von ca. $1^1/_2$ mm Tiefe gemacht.

Section nach $2^1/_2$ Monaten (Ende September) ergab keinen makroskopischen Unterschied von rechts und links.

Mikroskopischer Befund: Die hier erzielten Veränderungen entsprechen ziemlich genau den von Nauwerk beschriebenen musculären Narben. Immerhin sind diese Veränderungen, entsprechend den stärkeren Verletzungen, viel stärker aufgetragen. So ist die Vermehrung der Muskelkerne stellenweise so gross, dass fast das ganze Gesichtsfeld bei schwacher Vergrösserung durch sie blau erscheint. Auch ist die Wucherung kernreichen, stellenweise auch sklerotischen Bindegewebes ganz bedeutend. Sie ist aber stets nur localisirt und nie diffus und weit ausgebreitet. Eigenthümlich ist das Bild auch an folgender Stelle: Dünne, filarienartig, an den Enden zugespitzte Muskelfasern, winden sich wurmförmig um kernlose, enorm grosse Muskelplatten herum, solche von allen Seiten einschliessend. — Mehrere Stellen zeigen genau das Bild, wie Nauwerk es einer 118 Tage alten Muskelnarbe nachgebildet hat (Fig. 7, Tab. III, in seiner Monographie).

Experiment 16. Der rechte Triceps wurde von dem ihm als Unterlage dienenden M. anconeus brevis sorgfältig frei präparirt. Darauf wurde, mittels eines Schiebers, zwischen den beiden Muskeln eine Gazeschlinge durchgeführt und an dieses ein Gewicht von 500 g angehängt. Indem das Bein durch die Hand in wagerechter Stellung ausgestreckt gehalten wurde, hing so das Gewicht direct an dem zu dehnenden Muskel, und zwar während voller 12 Minuten. Die Section fand statt den 24. Januar 1898, also nach 6 Monaten. Es fand sich makroskopisch kein Unterschied an den in Frage kommenden Muskeln beider Seiten. Auch mikroskopisch fand sich nicht viel. Nur hier und da waren leichte Infiltrationsherde und wenig ausgedehnte Degenerationen der Muskelfasern wahrzunehmen. Der Grund, warum in den Experimenten 2 und 3, die ebenfalls eine Dehnung des Muskels bezweckten, stärkere Veränderungen zu Stande kamen als hier, ist nicht schwer zu vermuthen. Zwar war die Läsion des Muskels hier eine bedeutendere als dort; im letzteren Falle aber betraf sie jeweilen den Muskel Sternocleido, der viel dünner und länger ist, als der Triceps, und daher auch der Dehnung geringeren Widerstand eutgegenzusetzen vermag. Während es bei den Experimenten 2 und 3 zu fasciculären und sogar Totalrupturen des gedehnten Muskels kam, blieben solche im vorliegenden Experimente aus.

Experiment 17. Es wurden am rechten Triceps mit dem Messer fünf, je ca. 1 mm von einander entfernte und ungefähr $1^1/_2-2$ mm tiefe Incisionen gemacht. Die Wundflächen wurden mit Oleum therebinthinae bepinselt. Die Section wurde am 10. November desselben Jahres vorgenommen und ergab makroskopisch nichts. Mikroskopisch dagegen fand sich eine ganz beträchtliche Wucherung kernreichen, stellenweise stark fibrillären Bindegewebes. Die Muskelfasern zeigten die bereits vielfach angeführten Zeichen der Degeneration.

Experiment 18. Das Experiment Nr. 17 wurde wiederholt, nur mit der Abänderung, dass zur Bepinselung der Wundfläche 70 Proc. Carbolglycerin angewandt wurde. Section am 24. Januar 1898. Der makroskopische Befund war Null. Aber auch mikroskopisch waren die Veränderungen, sowohl die Wucherung des Bindegewebes, als die Dege-

neration der Muskelfasern geringer, als in den Präparaten des vorigen Experimentes.

Experiment 19. Die beiden vorigen Experimente wiederholt; zur Erzeugung der Myositis wurden aber hier Staphylokokkenculturen auf die Wundfläche aufgetragen. Nach 6½ Wochen schon starb das Kaninchen. Die Section ergab nichts an den beiden Musculis triceps Auffallendes, keine Verhärtung, keine Verkürzung des Muskels. Auf einigen Schnitten fanden sich die bindegewebig geheilten Muskelnarben. Daran anschliessend stellenweise Degeneration der Muskelfasern, besonders in Dickenunterschieden sich äussernd.

Experiment 20. Das rechte Hinterbein wurde durch einen ohne Watte, direct über die Haut angelegten Gypsverband in Equinusstellung fixirt. Das Thier starb schon, ebenso wie ein anderes, dem das gleiche gemacht worden war, nach 5 Wochen (31. August). Da ich zur Zeit von Bern abwesend war, konnte ich nur bei einem dieser beiden die Section machen. Das Bein war leicht fixirt, in der künstlichen Stellung, bei deren Correction man die Achillessehne sich anspannen fühlte. Die Gastrocnemii waren ganz wenig verkürzt. Bezüglich der histologischen Untersuchung verweise ich auf spätere Experimente, mit denen sie im wesentlichen übereinstimmende Resultate ergab.

V. Serie. Operation Mittwoch den 22. December 1897.

Experiment 21. Einem älteren männlichen Kaninchen wurde aus der freipräparirten und ligirten Arteria femoralis Blut abgezapft. Davon wurde eine Pravazspritze voll in den rechten Triceps des nämlichen Thieres injicirt. Der Muskel fühlte sich darauf prall gespannt an, und war auf das Doppelte seines früheren Volumens angeschwollen. Die Section, welche am 9. März 1898 vorgenommen wurde, ergab keine Veränderung gegenüber der anderen Seite. Bei der mikroskopischen Untersuchung fanden sich, ausser einer stärkeren Wucherung von Fett, im Perimysium internum und zwischen den Muskelfasern, die nämlichen Veränderungen vor, wie sie im folgenden Experiment beschrieben sind. Auch hier sind auf nur 2—3 Schnitten die Muskelprimitivbündel auffallend weit auseinandergerückt. Nirgends aber findet sich eine irgend erheblichere Bindegewebswucherung.

Experiment 22. Einem anderen Kaninchen von 2—3 Monaten wurde von dem dem vorigen abgezapften Blute ebenfalls eine Pravazspritze voll in die Muskelsubstanz des rechten Triceps eingespritzt. Der Muskel fühlte sich prall an und war auf das doppelte Volumen angewachsen. Die Section am 9. März 1898 förderte ebenfalls ein durchaus negatives Resultat an den Tag. Auch das Ergebniss der histologischen Untersuchung war ein recht dürftiges, und beschränkte sich auf ganz unbedeutende Vermehrung des Bindegewebes in einigen Muskelinterstitien. Auffallend ist auf einer Anzahl von Schnitten, wie die Primitivbündel — im Vergleich mit der Mehrzahl der anderen Schnitte — beträchtlich auseinandergerückt sind. Die Zwischenräume enthalten nur spärliches, lockeres Bindegewebe.

Experiment 23. Auf die im Experiment 16 angegebene Weise wird bei einem 2—3 Monate alten Kaninchen an den rechten Triceps vermittelst einer Schlinge ein Kilogrammgewicht angehängt und 15 Minuten liegen gelassen. Von Zeit zu Zeit wurden absichtlich an dem Muskel durch Zug an der Schlinge brusque Zerrungen und Dehnungen ausgeführt. Nachher wurde ein Skalpell in die Längsrichtung der Fasern eingestossen und so in der Muskelsubstanz 3—4 grössere Hämatome hervorgerufen. Die Section ergab keine makroskopische Veränderung (9. März), auch mikroskopisch ist nicht viel zu bemerken. Das Bindegewebe ist nur spärlich da und dort gewuchert, da und dort ist auch leichte Infiltration zu sehen. Stellenweise bemerkt man kleine musculäre Narben, wohl von fasciculären Rupturen herrührend. Die Muskelfasern zeigen grosse Unterschiede in Dicke und Zeichnung.

Fig. 6 (Experiment 25).

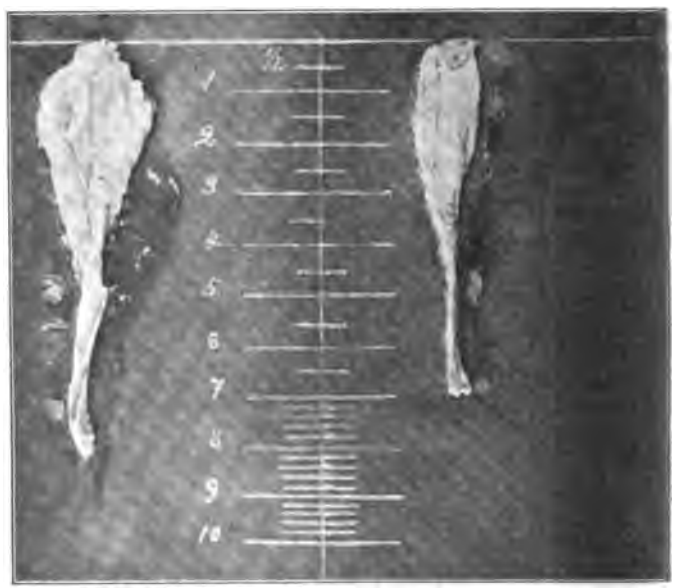

Der Gastrocnemius der eingegypsten Extremität ist gegenüber dem der anderen Seite um stark 1 cm verkürzt.

Experiment 24. Das vorige Experiment genau wiederholt, mit dem einzigen Unterschied, dass das zum 2. Theil des Experimentes verwandte Messer mit Staphylokokkenculturen bestrichen war. Auch hier unterschied sich bei der Section der verletzte Muskel nicht von dem unverletzten.

Experiment 25 und 26. Am 27. December 1897 wurde bei zwei 2—3 Monate alten Kaninchen noch einmal das Petersen'sche Experiment in der Anordnung, wie es beim Experiment 20 angegeben ist —.

d. h. mit einfachem Gypsverband — wiederholt. Der Grund, weshalb ich zu diesen, sowie den vorigen Experimenten nicht jüngere Kaninchen gewählt habe, ist der, dass ich bei der Jahreszeit nie hätte hoffen dürfen, die Thiere durchzubringen und die nöthige Zeit von 2—3 Monaten am Leben erhalten zu können. Trotzdem starb mir auch von den eben zu besprechenden Versuchsthieren das eine schon nach 5 Wochen (2. Februar); das andere wurde am 9. März secirt. In beiden Fällen war der Sectionsbefund der gleiche und ergab mit aller Sicherheit, dass infolge der dauernden Annäherung der Ansatzpunkte die rechten Gastrocnemii gegenüber den linken sich verkürzt hatten. Nach Abnahme des Verbandes zeigte es sich nämlich beide Male, dass die Dorsalflexion im Sprunggelenk fast ganz aufgehoben war, und dabei fühlte sich die Achillessehne prall gespannt an. Dementsprechend zeigten sich beide Male die rechten Gastrocnemii

Fig. 7 (Experiment 26).

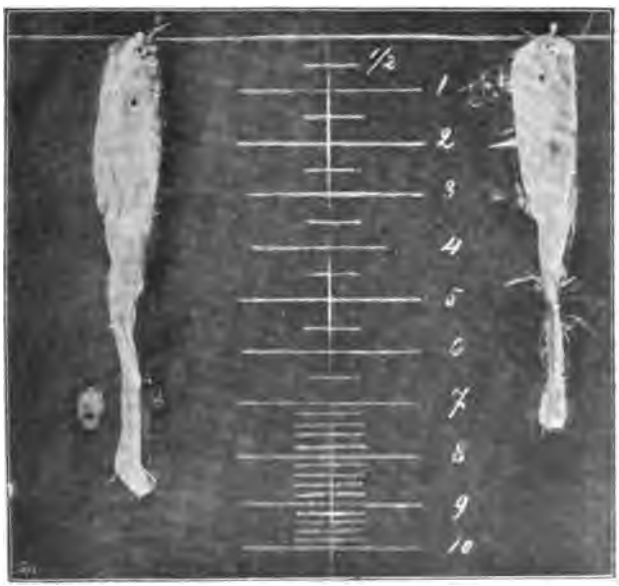

Der normale Muskel ist 8,8 cm lang, der verkürzte bloss 7,5 cm.

gegenüber den linken deutlich um ca. 1 cm und mehr verkürzt. Die Ansatzpunkte liessen sich leicht bestimmen (siehe Fig. 6 und 7).

Mikroskopischer Befund: Die Schnitte zeigen zum grossen Theil normale Structur. In einigen Bezirken aber sind die Muskelfasern schollig zerfallen, und zwischen den Schollen sieht man eine starke, diffuse Infiltration mit Leukocyten und eine beträchtliche Wucherung kernreichen, fibrillären Bindegewebes. In den Präparaten vom Experiment 26, das 5 Wo-

chen länger am Leben blieb, ist das Bindegewebe dementsprechend kernärmer, und die Infiltration weniger stark. In allen Schnitten, welche überhaupt solche Veränderungen darbieten, wechseln stark veränderte und ganz normale oder höchstens infiltrirte Partien mit einander ab, scharf in einander übergehend durch eine Zone stärkerer Infiltration. Die normalen Partien überwiegen beträchtlich. Die Infiltration und die schollige Zerklüftung der Muskelfasern kann lediglich auf entzündliche Vorgänge zurückgeführt werden; denn wieso durch blosse Annäherung der Ansatzpunkte diese Veränderungen sollten zu Stande kommen, ist mir nicht ersichtlich. Aber auch die Art der Bindegewebswucherung stimmt nicht im geringsten mit dem, was Petersen und Vonk erwarteten, überein. Diese nahmen an, dass infolge der Inactivität des Muskels eine Anzahl Muskelfasern der Atrophie anheimfallen, zu Grunde gehen und durch Bindegewebe ersetzt würden. Danach müsste also die Wucherung des Bindegewebes mehr gleichmässig, diffus über den ganzen Muskel verbreitet und nicht auf streng localisirte Bezirke beschränkt sein. Worauf die aus den beiden Experimenten resultirten histologischen Veränderungen zurückzuführen sind, darüber wird man nicht lange im Zweifel bleiben, wenn man sich der Untersuchungen und Experimente Leser's über Ischämie erinnert. Derselbe hat in den excidirten Muskelstückchen zweier Patienten, welche infolge eng anliegender Gypsverbände ischämische Muskelcontracturen bekommen hatten, und einmal nach einem Experiment ganz analoge, histologische Veränderungen vorgefunden, wie wir nach diesen Experimenten. Dass er bei allen übrigen Experimenten — er hat solcher 23 gemacht — nur Infiltration und Veränderungen der Muskelfasern nachweisen konnte, beruht eben darauf, dass er die blutabsperrende Ligatur am Oberschenkel nur wenige Stunden liegen lassen durfte, um die Gangrän des ganzen Beines zu vermeiden. Durch fest anliegende Verbände gelang es ihm ein einziges Mal Contractur, Lähmung und Wucherung des Bindegewebes zu erzeugen; das eine Mal war der Verband zu eng, und Gangrän war die Folge, das andere Mal zu locker, und der Verband wurde abgestreift. Uns war die Ischämie eine unerwünschte und unabsichtliche Beigabe, die jedoch bei dieser Anordnung des Experimentes sich schwer wird vermeiden lassen. Dass es sich übrigens in der That bei diesen Experimenten um ischämische Bindegewebswucherung handelt, geht — abgesehen von der Uebereinstimmung mit den histologischen Befunden Leser's — auch daraus hervor, dass jeweilen der Fuss der betreffenden eingegypsten Extremität ausserordentlich stark angeschwollen und blauroth verfärbt war.

Noch eine Frage! Könnte nicht auch die Verkürzung des Muskels eine Folge der Ischämie und Bindegewebswucherung sein? Ich glaube entschieden nein. Denn die Bindegewebswucherung war geringer, vor allem weniger diffus, als in den Experimenten 11 und 12, die Verkürzung aber viel bedeutender. Sie kann also nur auf die dauernde Annäherung der Ansatzpunkte bezogen werden.

Zwei weitere Experimente, das eine bestehend in blosser Dehnung des Muskels, die allerdings sehr excessiv und mit ruckweisen Zerrungen verbunden war, das andere, bestehend in multiplen Quetschungen und

Incisionen mit Staphylokokkeninfection, förderten nichts wesentlich Neues an den Tag. Makroskopisch waren die Muskeln unverändert, was besonders bei dem letzteren Experiment, wo der Muskel geradezu wie gehacktes Fleisch ausgesehen hatte, merkwürdig ist. Das histologische Ergebniss entsprach den bei früheren Experimenten gemachten Angaben.

Fassen wir die Resultate unserer Experimente zusammen, so können wir mit Rücksicht auf die Aetiologiefrage des Caput obstipum sagen:

1. Weder eine blosse Muskelruptur, noch ein einfaches Hämatom, noch eine Dehnung, noch einfache oder multiple Incisionen und Quetschungen an und für sich führen — beim Kaninchen wenigstens — zu Muskelveränderungen, wie sie beim Caput obstipum constant vorkommen. Es war oft geradezu wunderbar, wie nach den schwersten und gröbsten Verletzungen der Muskel sich bei der Section von dem normalen makroskopisch gar nicht und mikroskopisch relativ wenig unterschied.

2. Dauernde Annäherung der Ansatzpunkte eines Muskels führt zwar zu Verkürzung desselben, wahrscheinlich aber nicht zu der sehnigen Entartung, wie wir sie in fast allen Sectionsberichten verzeichnet finden.

3. Verkürzung sowohl wie sehnige Entartung — die in Nr. 11 und 12 beschriebenen Veränderungen sind doch unstreitig die Anfänge davon —, können resultiren aus einer heftigen Myositis, die besonders durch bakterielle Infection hervorgerufen werden kann. Wenn unter den fünf Malen, da wir dieses nämliche Experiment gemacht haben, die genannten Folgen nur zweimal zu Stande gekommen sind, so spricht dies nur um so mehr für unsere Anschauung. Denn warum sollten gerade die zwei Male, wo von den gleichen, frisch von einer purulenten Osteomyelitis gewonnenen Culturen geimpft wurde, so hochgradige Veränderungen resultirt haben, während die übrigen drei Male, trotzdem die Verletzungen durchaus nicht geringer waren, der Nachweis derselben nur mit dem Mikroskop möglich war?

Die Annahme, dass eine infectiöse Myositis zu Muskelverkürzung und -verhärtung, resp. zu der sogenannten fibrösen Degeneration führen könne, legt es uns auch nahe, beim Caput obstipum einen solchen Process anzunehmen. In der That scheint diese Hypothese, die schon Dieffenbach, Volkmann und in neuerer Zeit Mikulicz aufgestellt haben, viel Wahrscheinlichkeit für sich zu haben. Dass bei der Geburt, besonders bei Beckenendlagen und Zangenextrak-

tionen Verletzungen des Muskels Sternocleido sehr häufig sind, wird heutzutage wohl niemand mehr bestreiten wollen. Dennoch ist das Caput obstipum, das fast allgemein diesen Läsionen des Sternocleido während der Geburt zugeschrieben wird, verhältnissmässig recht selten. Was liegt nun näher als anzunehmen, dass es zum Zustandekommen dieser Affection noch eines Plus zu der Verletzung bedarf, welche darnach nur den Locus minoris resistentiae schaffen würde? Und warum sollte dieses Plus nicht auch hier, wie so vielerorts auf einer bakteriellen Infection beruhen? Wo nun die Krankheitserreger ihre Eintrittspforte finden, ob vom Darme aus oder durch eine Nabelschnurinfection oder sonstwie, darüber lassen sich heutzutage blos Vermuthungen aufstellen. Vielleicht wird die Zukunft positivere Thatsachen an den Tag fördern.

Beifügend möchte ich noch daran erinnern, dass analoge, auf Myositis beruhende Muskelveränderungen auch auf Ischämie zurückgeführt worden sind (Leser, Volkmann). Es wäre nun nicht unmöglich, dass auch der musculäre Schiefhals solchen Circulationsstörungen im Muskel seine Entstehung verdankte. Es könnten diese zu Stande kommen entweder durch directen Druck auf den Muskel von Seiten der mütterlichen Geburtswege oder durch Abknickung oder Verlegung des den Muskel Sternocleido versorgenden Blutgefässes. Beide Annahmen erscheinen mir gegenüber der einer infectiösen Myositis unwahrscheinlich. Ich sehe nicht ein, warum der Muskel Sternocleido bei der Geburt so viel leichter als irgend ein anderer Muskel directer Compression sollte ausgesetzt sein, zumal der Hals als solcher — wie mir hervorragende Geburtshelfer versicherten — bei der Geburt in der Regel eher weniger gedrückt wird als irgend ein anderer Körpertheil. Aber auch eine Gefässabknickung oder -verlegung, die nur gerade den Kopfnicker benachtheiligen würde, wird man schwerlich geneigt sein, anzunehmen. Immerhin könnten leichtere Circulationsstörungen ein die Muskelentzündung begünstigendes Moment abgeben.

Noch unwahrscheinlicher dünkt es mir, dass der musculäre Schiefhals durch dauernde Annäherung der Muskelansatzpunkte zu Stande komme. Nebenbei gesagt, handelt es sich ja auch selber nach Petersen gar nicht um eine „dauernde", sondern um eine relativ bald vorübergehende Annäherung. Wie soll man sich da die ausgesprochene Neigung der Affection zu Verschlimmerung erklären, während das Aufhören der Ursache und das Eintreten die Heilung begünstigenden Umstände eher eine regressive als progressive Tendenz erwarten liessen? Was aber besonders gegen die Ansicht Petersen's zu sprechen scheint, das sind die histologischen Untersuchungsergebnisse kranker Kopfnicker. Mit grosser Uebereinstimmung melden alle Beobachter Veränderungen so schwerer Art, dass sie aus einer blossen Annäherung der Ansatzpunkte nicht erklärt werden könnten. Darin jedoch scheint Petersen recht zu haben, dass der Torticollis sich auch schon im Fötalleben ausbilden kann, wenn diese Zeit der Entstehung vielleicht auch nicht so häufig oder sogar ausschliesslich ist, wie er annimmt.

Der Vollständigkeit halber will ich noch beifügen, dass einige Autoren, vor allem Golding-Bird, den musculären Schiefhals auf Veränderungen des Nervus accessorius, respect. seiner Centren zurückführen wollten. Diese Theorie hat zur Zeit jedenfalls nur wenig Anhänger und hat wohl mehr historisches als anderes Interesse.

Nachdem ich meine Arbeit bereits beendet hatte, kam mir durch die Güte von Herrn Prof. Langhans noch eine Arbeit aus dem vorigen Jahre in die Hände, die mir leider entgangen war. Sie ist kurzweg betitelt: Das Caput obstipum', und hat als Verfasser Dr. Bronislaus Kader, Assistenzarzt an der Mikulicz'schen Klinik in Breslau. Ich will in Kürze die Resultate der in den Beiträgen zur klinischen Chirurgie Bd. XVII und XVIII je Heft 1 erschienenen Arbeit angeben. Kader kommt an der Hand einer reichen Litteratur und von 21 Untersuchungen der Kopfnicker von mit Caput obstipum behafteten Patienten zu dem Schlusse, dass dieser Affection eine Myositis fibrosa zu Grunde liege. Alle die 21 untersuchten Muskeln bestätigten die von Köster und Vollert zu Tage geförderten Resultate. Sie waren sämmtlich mehr oder weniger stark fibrös entartet, auch in 2 Fällen, wo das Caput obstipum erst im mittleren Lebensalter im Anschluss an eine Infectionskrankheit aufgetreten war. Kader glaubt, dass unter Umständen auch ein einfaches Trauma allein die Myositis fibrosa hervorrufen könne, dass aber in der Mehrzahl der Fälle eine bakterielle Infection, im Verein mit dem Trauma, Schuld daran sei. Gegen diese Annahme spreche auch nicht, dass es ihm nicht gelungen sei, jemals in den kranken Kopfnickern Infectionserreger nachzuweisen. Denn das sei auch bei anderen, sicher infectiösen Myositiden noch stets umsonst versucht worden. Das Hämatom des Kopfnickers ist auch nach ihm, gleichwie nach Mikulicz, kein eigentliches Hämatom, keine Blutgeschwulst, sondern eine entzündliche Induration des Muskels. Mit Petersen stellt er sich dadurch in scharfen Gegensatz, dass, wie jener das extrauterine, er das intrauterine Zustandekommen von Caput obstipum ebenso entschieden in Abrede stellt. Zum Schluss deutet er auch kurz an, dass er, um seine aus den anatomischen und statistischen Ergebnissen gezogenen Schlüsse zu erhärten, auch Thierexperimente angestellt habe und solche später veröffentlichen werde. Dabei bemerkt er bereits jetzt, dass es ihm gelungen sei, durch Verletzung und Infection zugleich Contractur und bindegewebige Entartung des Muskels zu erzielen. Ich kann mich demnach freuen, meine Ergebnisse bestätigt zu sehen.

Zum Schlusse eilend, sei mir gestattet, Herrn Prof. Dr. Kocher, in dessen Klinik zu arbeiten ich die Ehre hatte, für das rege Interesse, das er stets meiner Arbeit entgegen brachte, bestens zu danken. Meinen aufrichtigen Dank spreche ich auch den Herren Dr. Otto Lanz, Privatdocent der Chirurgie, und Dr. M. Howald, Privatdocent der Pathologie an der hiesigen Universität, welche mich in freundlichster Weise unterstützten, aus.

XIII.

Ueber die Behandlung des Lupus mit Kalium hypermanganicum.

(Vortrag, gehalten in der chirurgischen Section des XII. internationalen Aerztecongresses in Moskau.)

Von

P. Kaczanowski, Petersburg.

Als ich mich durch einen Zufall davon überzeugte, dass das übermangansaure Kalium Granulationsgewebe intensiv zerstört, während es gleichzeitig auf gesunde Gewebe keineswegs dieselbe zerstörende Wirkung ausübt, kam mir der Gedanke, dieses Mittel auf seine Wirkung gegen Lupus zu prüfen. Schon im November 1878 wandte ich im Marinehospital zu Kronstadt Kalium hypermanganicum bei einem Kranken (Navigationsofficier N. M., 19 Jahre alt) an, dessen ganze linke Wange vom Mundwinkel an bis auf 4 cm Entfernung durch Lupus exulcerans fungosus zerstört war. Der Kranke litt schwer, infolge heftiger Schmerzen, die ihn Tag und Nacht quälten und nicht zur Ruhe kommen liessen; dabei versagten die Narcotica ihre Wirkung. Nach der Aussage des Kranken litt er in seiner Jugend häufig an Ausschlägen, Ohrenfluss und Knieschwellungen, weshalb er stets für scrophulös gehalten wurde; seine Eltern verlor er in frühem Kindesalter; an Syphilis hat er nicht gelitten. Seine gegenwärtige Erkrankung begann vor 4 Monaten mit einer knollenartigen Verhärtung in der Oberlippe unter dem linken Nasenflügel, die durch Vereiterung und Geschwürsbildung allmählich zur Zerstörung der linken Wange führte. Als ich zur Anwendung des Kalium hypermanganicum schritt, bestreute ich zuerst nur einen geringen Theil der stark wuchernden Granulationen, was zur Folge hatte, dass am anderen Tage dieser Theil sich in einen schwarzen, trockenen Schorf verwandelt hatte, und nur an dieser Stelle hatten die Schmerzen aufgehört. Infolge dessen bat der Kranke selbst darum, die ganze übrige Geschwürsfläche mit dem Pulver zu bestreuen, wozu ich mich nicht ohne Zögern entschloss. Nach einigen Stunden erhöhten Schmerzgefühles in der Geschwürsgegend schwand der Schmerz am Abend vollständig, und nach vielen schlaflosen Nächten schlief der Kranke zum ersten Male ruhig eine Nacht. Nach Abnahme des Verbandes

liess sich eine vollständige Nekrose sämmtlicher fungöser Wucherungen constatiren, die Hautränder, in denen sich vorher deutliche Knötchen durchfühlen liessen, mit einbegriffen. Nachdem der Schorf sich abgelöst und die Wunde sich allmählich gereinigt hatte, was über 2 Wochen dauerte, kam es in verhältnissmässig kurzer Zeit zur Heilung, zuerst unter Listerverband und dann unter Anwendung von schwacher Lösung von Arg. nitr. Nach Beendigung der Cicatrisation verblieb an der Stelle des tuberculösen Krankheitsherdes ein ziemlich geringer Defect im Durchmesser der Dicke der Wange. Am 26. Januar 1879 verliess Patient das Hospital. Sein weiteres Schicksal ist mir leider unbekannt geblieben.

Seit jener Zeit habe ich das Kalium hyp. in 34 verschiedenen Fällen von Lupus angewandt (L. vulgaris, exulcerans, fungosus, serpiginosus, hypertrophicus), bei Affectionen des Gesichtes, der Extremitäten, des Rumpfes und der Finger; ausserdem gebrauchte ich es bei örtlichen tuberculösen Affectionen tiefliegender Gewebe, nachdem in diesen Fällen die wiederholte, sorgfältige Ausschabung mit dem scharfen Löffel nicht zum Ziele geführt hatte, und in allen Fällen habe ich guten Erfolg gehabt.

Der Kürze wegen werde ich mich damit begnügen, dass ich aus der ganzen Anzahl der Kranken, die ich bis zur gegenwärtigen Zeit behandelt habe, nur noch 6 Fälle, die durch ihre Mannigfaltigkeit die Wirkung des Kalium hyp. am besten zur Anschauung bringen, anführe:

2. K. W., Hausbesitzer in Kronstadt, 60 Jahre alt, consultirte mich im Mai 1890 wegen Lupus am Gesicht — Lupus vulgaris —, daran er 13 Jahre litt, obgleich viele Petersburger und Kronstädter Aerzte ihn behandelt hatten. Der Kranke war schwach von Körperbau, sehr abgemagert, mit merkbarem Abstumpfen der beiden Lungengipfel. Das Gesicht war stark entstellt durch den Verlust der Nase, an deren Stelle die Reste der Nasenknochen hervorragten; ansehnliche, unregelmässige Narben nahmen den ganzen vorderen Theil des Gesichtes ein, von der Nasenscheide an bis zu den Mundwinkeln. Die Grenzen, wo die narbigen Theile in gesunde Haut auf beiden Wangen übergingen, waren mit einer Menge trockener, die Geschwürchen bedeckender Schorfe besäet. Besonders waren viele ansehnliche und tiefe Geschwüre, durch feste Narbenbändchen getrennt, auf der oberen Lippe an den Oeffnungen der abgefallenen Nase und an den unteren Rändern der Orbiten, vorzüglich der rechten Orbite zu sehen. An der letzteren Stelle erreichte der zerstörende Process nur auf 1 cm den inneren Augenwinkel nicht. Die Reste der nekrotisirten Nasenknöchelchen fielen bei einer

leichten Berührung ab. Um heftige Schmerzen zu vermeiden, wurden nur geringe Theile mit Kalium hyp. bestreut, darum brauchte ich drei Monate ungefähr, um alle lupösen Herde zu vernichten. Da die Scheide der Nase von Caries angegriffen war, so wurde ich genöthigt, dieselbe zu entfernen, darauf gelang es mir, durch Bestreuen mit Kalium hyp. die lupösen Geschwüre auf der Schleimhaut der Nase an den Stellen, die mir zugänglich waren, zu vernichten — vorläufig hatte ich die Nasenhöhle mit hygroskopischer Watte tamponirt — endlich erreichte ich mein Ziel, an der Stelle der Geschwüre bildeten sich glatte Narben. Um denselben Erfolg auf der Schleimhaut in der Tiefe der Höhle zu erzielen, schlug ich dem Kranken vor, die ganze Nasenhöhle mit Kalium hyp. zu bestreuen; vorläufig wollte ich nach der allgemein eingeführten Methode die Tamponade von Seiten des Schlundes ausführen. Dazu liess sich der Kranke nicht bereden; darum erreichte ich mein Ziel nur zur Hälfte und musste mich damit begnügen, dass ich den Lupus vom Gesicht und von den leicht zugänglichen Theilen der Nasenhöhle entfernt hatte. Da ich es in der That nicht geprüft habe, so will ich gar nicht behaupten, dass das Bestreuen der Nasenhöhle mit Kalium hyp. gewiss den Lupus an der Schleimhaut der Nase vernichtet hätte, wie es bei den Affectionen der Haut geschieht; wenn wir aber nach dem allgemeinen Charakter der Wirkung des Kalium hyp. urtheilen wollen, so glaube ich, dass man sich in solchen Fällen mit einer besseren Hoffnung auf guten Erfolg auf dieses Mittel verlassen kann, als auf andere Methoden der Behandlung, wie zum Beispiel die Ausschabung und noch weniger die Cauterisation, entweder mittelst Galvanocaustik oder Thermocauter, da diese Mittel nur auf die den Nasenöffnungen näher gelegenen Stellen wirken können; man dürfte gar nicht daran denken, sie in der Nasenhöhle anzuwenden.

Inwiefern das Kalium hyp. das Periosteum schont, indem es den lupösen Process, der sich auf ihrer Fläche entwickelt, vernichtet, kann der folgende Fall als Beispiel dienen.

3. Im Februar 1893, als ich auf kurze Zeit Warschau besuchte, ersuchte mich ein Einwohner dieser Stadt um Hülfe, ein entlassener Capitän C. N., 74 Jahre alt: seit 5 Jahren schon litt er an Lupus der Nase (Lupus exulcerans). Derselbe hatte die ganze Dicke der Haut vernichtet von der Nasenscheide an bis auf eine Stelle $^1/_2$ cm von den Nasenöffnungen entfernt, und war auf beide Seiten des Gesichtes übergeschritten. Die Hautränder an der Grenze des lupösen Processes waren heftig angeschwollen auf den Wangen und an den inneren Winkeln beider Augen, und man konnte in ihrer Dicke die Knötchen

deutlich durchfühlen. Die ganze Fläche des Geschwüres war mit zerfallenden Granulationen, von einer grauen, dem Anschein nach schmutzigen Farbe bedeckt. Da ich nur einige Stunden noch in dieser Stadt zu verweilen hatte und selbst die Behandlung nicht leiten konnte, so entschloss ich mich, das Bestreuen mit Kalium hyp. anzuwenden nur auf die dringende Bitte des Kranken, ich gab ihm die entsprechende Anweisung, wie er sich nach dem Bestreuen verhalten sollte, und auch den Rath sich unverzüglich an einen der localen Aerzte zu wenden, damit derselbe die weitere Behandlung beaufsichtigen möge. 2 Monate später nöthigten mich meine Angelegenheiten, wieder Warschau zu besuchen, ich kehrte zu dem Kranken ein und fand ihn vollkommen vom Lupus geheilt. Auf dem ganzen Raume des früheren Geschwüres der Nase hatte sich eine feine, glatte, bewegliche Narbe gebildet. Es ergab sich, dass der Kranke nach meiner Abreise sich an niemand gewendet hatte; nachdem der Schorf sich abgelöst hatte, heilte die Wunde mit Hülfe des Verbandes, den ich dem Kranken verschrieben hatte.

Dasselbe Resultat habe ich bei der Behandlung des Lupus der Finger mit Kalium hyp. ohne jede Zerstörung des Periosteums, der Sehne und der Knorpel beobachtet. Ausserdem weist der angeführte Fall noch darauf hin, dass dieses Mittel Nutzen bringen kann in der Landpraxis, wo der Arzt nicht selten so eine Stellung einnimmt, dass es ihm unmöglich wird, seine Patienten oft zu besuchen. Der einzige Zufall, wo die unverzügliche Hülfe eines Arztes erfordert werden kann, ist eine plötzliche Blutung, die der unruhige Kranke durch das Reizen der Wunde nach dem Bestreuen hervorrufen kann; solch einen Fall will ich gleich darlegen.

4. Die Wittwe A. M., 58 Jahre alt, consultirte mich im Nov. 1896. Sie litt ungefähr 7 Jahre an Lupus der Stirn (Lupus hypertrophicus serpiginosus), vielmals wurde sie schon behandelt wegen dieser Krankheit in Petersburg, wo sie früher wohnte, und in Kronstadt, ohne irgend einen Erfolg. Die betroffene Stelle nimmt vorzüglich die rechte Seite der Stirn ein: oben reicht die Grenze bis zur Haarlinie, unten geht sie längs dem Bogen über den Augenbrauen und von der inneren Seite überschreitet sie auf 1 cm ungefähr die Mittellinie der Stirn. Der lupöse Process entwickelt sich am stärksten von der äusseren Seite der Protuberantia frontalis in der Form von ansehnlichen, höckerigen Verdickungen der Haut, die hier und da mit trockenen Schorfen bedeckt sind; der Centraltheil der Erhöhung ist auch uneben, aber nicht so holperig, er ist mit einer unregelmässigen Narbe bedeckt, die stellenweise weisslich und stellenweise bläulich aussieht

durch die varicösen Ausdehnungen der Venen. Ich bestreute mit Kalium hyp. den ganzen Raum, den der progrediente Lupus eingenommen hatte bis zur Grenze der gesunden Haut und auch die verdächtigen Stellen am Centraltheile der Narbe. Am Abend desselben Tages wurde ich zur Patientin gerufen, da eine Blutung, durch ihre Unvorsichtigkeit hervorgerufen, eingetreten war; obgleich ich sie ermahnt hatte, den Verband nicht anzurühren, schob sie ihn von der Stelle, als die Schmerzen sich fühlen liessen, und es entstand die Blutung. Als ich den Verband sogleich abnahm, da sah ich, dass alle Stellen, die ich bestreut hatte, zusammengefallen waren und die Form eines schwarzen Schorfes angenommen hatten; derselbe war an 2 Stellen zerspaltet und etwas erhoben, aus diesen Spalten träufelte das venöse Blut. Zum Aufhalten der Blutung genügten 2 Stücke des sterilisirten Agaricus und leichter Druckverband. Nachdem der Schorf sich abgelöst hatte, verflossen ungefähr noch 2 Monate bis zur vollständigen Heilung der Wunde. Die Patientin ist bis jetzt ganz gesund.

Diese zufällige Blutung ist die einzige in ihrer Art während der ganzen Zeit meiner Praxis, obgleich ich mehrmals das Bestreuen mit Kalium hypermanganicum ausgeführt an Stellen, die an Gefässen und subcutanen Venen viel reicher waren. Zur Bestättigung des Gesagten können drei folgende Fälle dienen:

5. Im Sommer 1891 bat mich um Rath Schiffscapitän ersten Ranges N. L., 52 Jahre alt; er litt 6 Monate am Lupus exulcerans fungosus der rechten Seite des Gesichtes in Reg. parotidea-masseterica. Ich bestreute die kranke Stelle mit Kalium hyp. Nachdem der Schorf sich abgelöst hatte, kam es zum Vorschein, dass die Wunde sehr tief in der Gegend der Gl. parotis war und die Form einer grossen ovalen und zweier kleineren Aushöhlungen bekommen hatte. Solch ein Zustand des gereinigten Bodens der Wunde nach dem Bestreuen mit Kalium hyp. hängt augenscheinlich davon ab, dass der tuberculöse fungöse Process sich ungleichmässig verbreitet und am meisten die Lymphdrüsen und lockeren Bindegewebe vernichtet. Da aber das Kalium hyp. in kurzer Zeit die fungösen Granulationen zerstört, in dem es das gesunde Gewebe, welches der tuberculöse Process geschont hat, nicht oder in schwachem Grade angreift, so erhalten wir nach der Reinigung der Wunde das Bild wie im angeführten Falle, obgleich das Bestreuen mit Kalium hyp. der ganzen lupösen Oberfläche überall gleichmässig gemacht wurde. Obgleich ich mit solcher Erscheinung nach der Reinigung der Wunde bei der Behandlung mit Kalium hyp. aus anderen vorherigen Fällen gut bekannt war, beunruhigte mich im letzten Falle dennoch die Grösse des Gewebsverlustes wegen nahe

liegende Gefässe, des N. facialis und Ductus stenonianus. Bis jetzt steht mir noch frisch im Gedächtniss ein Fall, den ich bei einem Collegen gesehen habe, wo nach der Ausschabung und Aetzung mit Kalium causticum Oedem der einen Seite des Gesichtes und eine Lähmung des N. facialis entstanden. Der lupöse Process nahm dieselbe Stelle ein wie bei meinem Patienten. Geben wir zu, dass, wie der College es behauptete, diese Complication, die als Folge der Cauterisation mit Aetzkali aufgetreten ist, nur eine zeitliche Erscheinung sei, und dass die Lähmung des Gesichtsnerven auch mit der Zeit vergehen soll, dennoch muss es sehr unangenehm sein wie für den Kranken so auch den kurirenden Chirurgen. Die Wunde bei meinem letzten Kranken blieb ohne jede Complication und heilte in einem Monate. Patient ist bis zu gegenwärtiger Zeit ganz gesund.

6. Frau eines Handwerkers M. Ch., 27 Jahre alt, trat in die Frauen-Abtheilung des Kronstädter Hospitals im Januar 1887 mit einer seltenen Erkrankung: Lupus exulcerans fungosus labiorum majorum symetricus. Es bestand unzweifelhaft erbliche Anlage zur Tuberculose. Die Mutter starb an Lungentuberculose, die Schwester litt lange Zeit an Lupus des Gesichtes, der sie sehr entstellt hatte. Bisher war Patientin gesund gewesen, an Syphilis war sie nicht erkrankt, der Mann war gesund, Kinder hatte sie nicht. Nach Angabe der Kranken und des Arztes, der sie behandelt hatte, begann die Krankheit vor 2 Monaten in Form zweier symmetrischer Abscesse, aus denen sich zwei tiefe Geschwüre bildeten, die die ganze Länge der Labia mojora einnahmen. Im Laufe des April, als ich die Kranke zum ersten Male sah, und im Monat Mai, habe ich unter Chloroformnarkose dreimal Ausschabungen mit dem scharfen Löffel vorgenommen und die untergrabenen Hautränder beschnitten, jedoch ohne jegliches Resultat. Den ganzen Sommer über habe ich die Patientin infolge meiner Dienstangelegenheiten nicht gesehen. Im October trat sie wieder in das Hospital ein. Während dieser Zeit war die Kranke bedeutend abgemagert, der tuberculöse Process hatte sich nach oben zum Promontorium vorgeschoben, die Haut und das Unterhautzellgewebe der Schambeingegend angegriffen ein umfangreiches Geschwür 13 cm im Durchmesser und 6 cm der Länge des Körpers nach längs der weissen Linie, hatte sich gebildet und sich dabei nach rechts in die Leistengegend verbreitet. Die Ränder des Geschwüres waren scharf, stellenweise untergraben und liessen deutlich Knötchen durchfühlen. Ich schritt von neuem zur Ausschabung der käsigen und fungösen Herde mit dem scharfen Löffel und zur Entfernung der ganzen Umgebung mit Messer und Scheere, hierbei

musste ich einen grossen, dem Anschein nach gesunden, in der That aber von fungösen Granulationen unterminirten Hautlappen der rechten Leistengegend entfernen und so den Processus semilunaris fasciae latae, lamina cribrosa und einen bedeutenden Theil der Vena saphena blosslegen. Die mikroskopische Untersuchung bestätigte unzweifelhaft den tuberculösen Charakter der Gewebsaffection. In Anbetracht der Nähe der Gefässe des Schenkels, der Nerven und der blossgelegten Vena saphena dachte ich noch nicht an Anwendung des Kalium hyp., da ich dem Mittel noch nicht soviel Vertrauen schenkte; erst nach vielmaligem Wechsel des Jodoformverbandes, als die operirte Geschwürsfläche des Schenkels wieder ihr früheres tuberculöses Aussehen angenommen, bestreute ich den recidivirten tuberculösen Theil der Wunde mit Kalium hyp. Das Resultat war ein durchaus günstiges ohne alle Complicationen, die ich fürchtete. Es dauerte geraume Zeit, bis der Schorf sich löste, die Wunde sich reinigte und bei Anwendung von Jodoformverband und Spülungen mit 2 Proc. Carbollösung langsam heilte. Die Kranke hatte dieses Mal 4 Monate im Hospital verbracht und ist bis jetzt gesund.

7. Der Matrose der 10. Flotten-Equipage W. A., 27 Jahre alt, erkrankte Anfang November 1894 an primärer Hauttuberculose der Rückenfläche des rechten Fusses, und zwar an einer Stelle, wo nach einer Verletzung eine Narbe zurückgeblieben war. Der Kranke war von kräftigem Körperbau, hatte keine Syphilis gehabt; seine Eltern waren noch am Leben und gesund. Eine mehrmalige Ausschabung des tuberculösen Herdes mit dem scharfen Löffel und Beschneidung einmal mit Messer brachte keinen Nutzen; schliesslich streute ich Kalium hyp. ein, und das Geschwür heilte nach einem Monate. Der Kranke hatte bereits die Absicht, das Hospital zu verlassen, als sich bei ihm plötzlich eine fluctuirende Geschwulst in der Kniekehle zeigte. Es unterlag keinem Zweifel, dass es sich um einen kalten tuberculosen Abscess handelte. Derselbe wurde sofort breit geöffnet und mit dem scharfen Löffel ausgeschabt, die Höhlung mit ätherisch-spirituöser Jodoformlösung ausgespült und mit Jodoformgaze gefüllt. Nach diesem Abscesse bildeten sich in gewissen Zeiträumen in der Nachbarschaft noch 2 Abscesse und die ganze Kniekehle verwandelte sich in eine umfangreiche aufgedeckte Höhlung mit tiefen Fistelgängen und gesonderten Taschen, aus denen die fungusösen, käsigen Massen durch Ausschabung entfernt wurden. Die dreimalige Anwendung des scharfen Löffels und die Vereinigung der Fistelgänge mit der Haupthöhle hatte keinen Erfolg. Das Kniegelenk war jedoch noch unversehrt. Der Kranke war stark abgemagert, die Abend-

temperaturen stiegen bis auf 39,5°; das verheilte Geschwür auf dem Fussrücken ging wieder auf. Unter den obwaltenden Umständen drohte dem Kranken offenbar nicht nur die Perspective einer Erkrankung des Kniegelenkes, sondern auch die Möglichkeit der metastatischen Erkrankung an Tuberculose der inneren Organe, weshalb ich mich zum Einstreichen mit Kalium hyp. entschloss, obgleich in diesem Falle noch mehr als im vorhergehenden die Gefahr vorlag, die in der tuberculösen Höhle befindlichen grossen Gefässe zu schädigen. Ich reinigte nochmals unter Chloroformnarkose den ganzen Krankheitsherd mit seinen Gängen und Taschen und füllte sie mit Jodoformgaze, um die ziemlich starke parenchymatöse Blutung, die dabei eintrat, aufzuhalten; darauf legte ich leichten Druckverband an. Zwei Tage später entfernte ich die Tampons und füllte die ganze Höhle mit ihren Gängen und Taschen mit Kalium hyp. Das Geschwür des Fussrückens wurde ebenfalls abgeschabt und bestreut. Das erzielte Resultat war das nämliche wie im vorhergehenden Falle. Keine Blutung erfolgt. Langsam reinigten sich die Höhlengeschwüre mit allen ihren Fistelgängen zuerst von den zusammengeballten schwarzen Bröckeln des Pulvers, darauf von den nekrotischen Theilen der Wunde der Höhle. Die Verheilung des Geschwüres am Fussrücken nach dem letzten Bestreuen mit Kalium hyp. ging verhältnissmässig schnell vor sich, aber es vergingen noch Monate, ehe die Geschwulsthöhle der Kniekehle sich füllte; eine geraume Zeit zweifelte ich am Erfolge, bis schliesslich die Thatsache einer vollständigen Vernarbung vor Augen lag. Der Kranke verbrachte im Hospital über ein Jahr, nach Heilung der Kniewunde blieb eine verminderte Beweglichkeit des Kniegelenkes bestehen, die jedoch den Kranken am Gehen nicht hinderte.

Bei Betrachtung der angeführten 7 Fälle ist es ersichtlich:

1. Bei wie mannigfaltigen Arten der tuberculösen Hautaffection — Lupus — das Kalium hyp. als zuverlässiges Mittel dienen kann.

2. Die letzten 3 Fälle bestätigen in genügender Weise meine Aussage, dass bei der Anwendung des Kalium hyp. an den Stellen, wo die Gefässe sich befinden, dadurch keine locale Blutung hervorgerufen wird, wenn nur die Patienten einige Tage nach dem Bestreuen den kranken Theil des Körpers in einer gehörigen ruhigen Lage lassen. Es ist kaum möglich, daran zu zweifeln, dass die Gefässe und die Nerven, wenigstens die grösseren unter ihnen durch das Kalium hyp. nicht beschädigt werden, da wir gar keine Anzeichen dafür haben.

3. Der letzte der angeführten Fälle weist darauf hin, was für einen grossen Nutzen das Kalium hyp. bei ausgehöhlten, tuberculösen

Geschwüren bringen kann, gegen die alle anderen Mittel kraftlos sind. In dem letzten Falle entwickelte sich zuerst das lupöse Geschwür an der Rückenfläche des Fusses; nach seiner Heilung ging der tuberculöse Process rasch in Form eines kalten Abscesses in die Kniekehle über, darauf bildete sich allmählich die tiefe Höhle des tuberculösen Geschwüres, die nur durch Anwendung des Kalium hyp. geheilt wurde.

Es ist bekannt, dass wir oft zu thun haben mit solchen ausgehöhlten tuberculösen Geschwüren, die nach den idiopathischen kalten Abscessen auftreten: am Rücken, in der Gegend des Beckens, vorzüglich an den Lenden, was ich öfters bei jungen Leuten, die dem Anschein nach ganz gesund waren, beobachtet habe; auch an dem oberen Theile der Schenkel, also an solchen Stellen, die reichlich mit subcutanem Fettgewebe versehen und als solche den schneidenden Instrumenten vollkommen zugänglich sind; dennoch geschieht es, dass nach sorgfältigsten Ausschabungen und Ausschneidungen die locale Tuberculose nicht weichen will.

Um die Bacillen in den Hohlgeschwüren zu vernichten und dadurch den Recidiven der Geschwürtuberculose vorzubeugen, rathet Felizet, nach der Ausschabung und nach der Ausschneidung die Wände der operirten Höhle entweder durch Thermocauter oder durch rothglühendes Eisen zu cauterisiren; Jeanel empfiehlt die Cauterisation durch siedendes Wasser; Le Dentu zweifelt daran, dass diese caustischen Mittel tiefer als die obersten Schichten der Weichtheile zerstören und auf etwas tiefer liegende Bacillen ihre Wirkung ausüben können. Ob das Kalium hyp. die Gewebe tiefer zerstört als die Cauterisationen, die diese Autoren vorschlagen, oder ob es noch besonders stark dabei die Reste der tuberculösen Herde und die Bacillen, die darin sind, vernichtet, ist schwer zu sagen, ich kann nur die Thatsache constatiren, dass das Kalium hyp. bei der Behandlung der hartnäckigen hohlen tuberculösen Geschwüre, so wie auch bei der Behandlung des Lupus dieselben günstigen Resultate giebt und zur Genesung führt.

Dass wir bis jetzt bei der Behandlung des Lupus weit noch nicht so mächtig sind, als es wünschenswerth wäre, das bezeugen die Patienten, die von einem Arzte zum anderen viele Jahre wandern, um ihre Krankheit loszuwerden. Darum finden wir in der medicinischen Litteratur so viele neue Mittel und Methoden zur Behandlung des Lupus. Im vorigen Jahre wurde zum 2. Male das modificirte Tuberculin vorgeschlagen, welches in der Praxis nicht besser sich erwies, als das erste. Die Wirkung desselben zeigte sich seiner Zeit

als eine bittere Illusion, die manche Menschen vor der Zeit um ihr Leben brachte, und das dauerte so lange, bis sein Loos auf dem XX. Congresse der deutschen Chirurgen im Jahre 1891 durch die Berichte über die erfahrenen Missgeschicke und Gefahr bei der Anwendung des Tuberculins bei tuberculösen Processen und zum Theil bei Lupus entschieden wurde; dabei sagte der Prof. König am Schlusse seines Vortrages die folgenden denkwürdigen Worte: „Vor allem sollen wir nicht vergessen, dass wir durch lange Arbeit mühsam constatirt haben: dass der Chirurg durch gründliche Entfernung der Localtuberculose sehr häufig das örtliche Leiden heilen und nicht selten den kranken Menschen wieder zu einem relativ gesunden machen kann.“ Die Rationalität dieser Ermahnung des grossen Lehrers ist unbestreitbar, aber der gute Erfolg bei der Entfernung der Localtuberculose hängt meistentheils davon ab, ob man das gehörige Mittel dazu anwendet. Wirksame Mittel zur Entfernung der Localtuberlose werden in 3 Kategorien eingetheilt:

1. Die Ausschneidung und die darauf folgende Ueberpflanzung des Hautlappens oder nach der Methode von Thiersch.

2. Die Zerstörungen der tuberculösen Herde nach der Ausschabung durch caustische Mittel, nämlich Aetzkali, Chlorzink u. dgl.

3. Die Cauterisation der tuberculösen Herde durch Thermocauter, glühendes Eisen, Galvanocaustik, siedendes Wasser und erwärmte Luft.

Unzweifelhaft ist es, dass die Ausschneidung die meisten Vortheile uns bietet; leider ist sie nur in einer Reihe von Fällen anwendbar. Wollen wir z. B. die sieben von mir angeführten Fälle zur Probe nehmen: nach meiner Meinung könnte man die Ausschneidung mit vollkommen gutem Erfolge nur im 4. Falle anwenden; im 3. wäre der gute Erfolg der Ausschneidung und der Ueberpflanzung der Haut nach der Methode von Thiersch, und besonders die gelungene Heilung der Wunde auf eine lange Zeit schon zu bezweifeln. In den übrigen 5 Fällen wäre die Ausführung dieser Operation nicht nur bedenklich, sondern ganz unmöglich infolge der Form des Leidens und der localen anatomischen Verhältnisse. In den drei letzten Fällen wäre es nicht nur nutzlos, sondern sogar gefährlich, andere caustische und die thermischen Mittel zu gebrauchen, da alle diese Mittel die kranken und die gesunden Gewebe zugleich zerstören. In allen Fällen hat das Kalium hyp. Nutzen gebracht und sich als ein anwendbares Mittel in der Praxis bewährt.

Wir sollen noch das nicht ausser Sicht lassen, dass dieses Mittel keine Tendenz zum Zerfliessen besitzt, darum kann man beinahe mit

einer mathematischen Genauigkeit damit die kranken Stellen zerstören, ohne die gesunden Theile der Haut zu verletzen, wofür man besonders sorgen soll bei dem Lupus des Gesichts, um überflüssige Narben zu vermeiden. Zu diesem Zwecke konnte man auch die granulirenden Wunden, die noch übrig bleiben nach Bestreuen der von Lupus angegriffenen Stellen mit Kalium hyp., leicht mit den Hautlappen bedecken, oder noch besser, Hauttheile nach der Methode von Thiersch überpflanzen. Inwiefern das Kalium hyp. die gesunden Gewebe beim Bestreuen schont, das beweisen die Narben, die nach der Heilung zurückbleiben, und diese nach meiner Meinung lassen nichts besseres wünschen. Während der letzten Jahre begegnete ich oft meinem früheren Patienten N. K. (der 5. Fall), bei dem auf seiner linken Wange, die 7 Jahre zuvor vom Lupus angegriffen war, jetzt gar keine merkbaren Narben geblieben sind; auf beiden Seiten wächst der Bart regelmässig, und man kann es sogar nicht bestimmen, welche Seite durch den Lupus zerstört war.

Das Verfahren bei der Anwendung von Kalium hyp. ist sehr einfach. Wenn die Haut sich noch unversehrt erhalten hat, und keine trockenen Krusten vorhanden sind, bedecke ich einfach die kranke Stelle mit dem pulverisirten Kalium hyp., in dem entgegengesetzten Falle entferne ich einen Tag oder 2 Tage früher die Krusten dadurch, dass ich die kranken Stellen mit irgend einem Fett oder Vaseline erweiche und durch Waschen mit warmem Wasser und Seife beseitige. Die in dieser Weise vorbereitete und sorgfältig abgetrocknete Fläche, die der Lupus einnimmt, und alle verdächtigen Stellen, je nach der Dicke des Erkrankten, bedecke ich mit einer Schicht Pulver von 2—3—5 mm der trockenen Krystalle des reinen übermangansauren Kaliums, welches, in einer dunkeln Glasflasche mit angeschliffenem Glaspfropfen bewahrt, vor dem Gebrauche in Pulver zerstossen wird. Von den Seiten und über die bestreute Stelle lege ich ziemlich grosse Schichten hygroskopischer sterilisirter Watte oder Gaze, um das Pulver auf dieser Stelle zu fixiren und das Wundsecret aufzusaugen. Den ganzen Verband befestige ich mit weichen Marlibinden. Wenn das Bestreuen nahe an den Augen ausgeführt wird, wie es der Fall ist, wenn der Lupus die Nasenscheide angreift und nach beiden Seiten des Gesichtes heruntergeht, soll man vorläufig die Augenlider mit hygroskopischer Watte bedecken, damit das Pulver nicht in die Augen dringe, was einen starken Reiz ausübt. Die Stücke der Watte, die die Augen vor dem Pulver schützen, kann man den Tag darauf entfernen; dann bleibt die Watte nur auf der bestreuten Stelle. Indessen hat das Pulver das Blutplasma aufge-

saugt, wird dadurch fixirt, und dabei noch durch den Verband fixirt, darum kann es sich nicht mehr nach allen Seiten zerstreuen und in die Augen kommen. Um bei dem Bestreuen der Stellen an den Nasenlöchern zu vermeiden, dass das Pulver auf die Schleimhaut komme, was ein starkes Niessen hervorrufen kann, soll man vorläufig die Nasenlöcher tamponiren, dazu werden Stücke hygroskopischer Watte von genügender Grösse an einen Zwirn befestigt, um sie nachdem leichter zu entfernen, in die Nasenlöcher hineingelegt. Um die Reizbarkeit der Schleimhaut der Nase nach der Tamponade zu vermindern, wendete ich mit gutem Erfolge die Bepinselung mit 5 proc. Cocainlösung an. Die tuberculösen Höhlengeschwüre, die sich infolge tiefer kalter Abscesse gebildet haben und nach vielmaliger wiederholter Ausschabung nicht heilen, fülle ich bis zu den Rändern mit dem pulverisirten Kalium hyp. und lege darauf denselben Verband wie nach dem Bestreuen bei Lupus. Einen Tag oder zwei Tage früher soll man die fungösen und käsigen Massen entfernen, damit die Wände des Geschwüres der Wirkung des Kalium hyp. vollkommen zugänglich werden. Dabei soll man vorläufig die Höhle der Wunde mit dem Finger untersuchen, um sich zu überzeugen, ob nicht in der Nähe abgesonderte Höhlengänge oder Taschen seien; wenn es der Fall ist, soll man sie öffnen, damit man sie auch mit Kalium hyp. füllen könne. Zu demselben Zwecke werden die untergrabenen Hautränder, unter welchen die tuberculösen Knötchen nisten, abgeschnitten. Die Höhle des Geschwüres soll von Blutcoagulis frei sein, was man am leichtesten erzielt durch Stillung der Blutung mit Hülfe der Tamponade mit antiseptischer Gaze und leichtem Druckverband. Zwei oder drei Tage später werden die Tampons durch pulverisirtes Kalium hyp. ersetzt. Man soll nicht befürchten, dass man, dem Anschein nach, eine so grosse Menge Kalium hyp. in die Wunde einführt, denn in diesen Fällen wirkt das Pulver nicht durch seine ganze Masse, sondern nur durch seine äussere Schicht, die in Berührung mit den Geweben kommt, der übrige Theil des Kalium hyp. wird von dem Plasma des Blutes durchdrungen, verliert sein Oxygen und verwandelt sich in eine bröcklige indifferente Masse. Die Anschwellung der benachbarten Gewebe und ein leichter entzündlicher Zustand derselben, was als Merkmal dienen soll, dass bald neue Gewebszerstörung durch eine neue Erweiterung des tuberculösen geschwürigen Processes vorkommen wird, sind kein Hinderniss gegen Anwendung des Kalium hyp., im Gegentheil sie weisen darauf hin, das man es anwenden soll. In solchen Fällen werden zuerst die Erscheinungen der Entzündung stärker, aber ziemlich bald ver-

schwinden sie dabei verschwindet die Geschwulst der dem hohlen Geschwür benachbarten Theile viel eher, als das hohle Geschwür sich von der bröckligen, an seinen Wänden anhaftenden Masse des Pulvers des Kalium hyp. gereinigt hat. Nach der Reinigung des Geschwüres, die ziemlich bald, je nach der Grösse der Wunde, vor sich geht, füllt sich dieselbe mit gesunden Granulationen, und dann tritt die Vernarbung ein. Gewöhnlich genügt ein einmaliges Bestreuen zur Zerstörung irgend eines tuberculösen Herdes; nur in seltenen Fällen nach einem ansehnlichen Zeitraum, wenn man nach dem Aussehen der Wunde es unzweifelhaft merkt, dass das erste Bestreuen ohne Erfolg geblieben ist, kann man das Bestreuen wiederholen. Man soll sich aber nicht beeilen, die tiefen tuberculösen Geschwüre zum 2. Male zu bestreuen, denn da ihr Umfang so ansehnlich ist, so brauchen sie ohnedem sehr viel Zeit, um sich zu füllen; wenn man aber ohne genügenden Grund zum 2. Male bestreut, so zerstört man die gesunden Granulationen, und dadurch wird die vollkommene Heilung auf längere Zeit aufgeschoben.

Der locale Schmerz nach dem Bestreuen mit Kalium hyp. dauert ziemlich lange an; er ist schwächer oder stärker, je nach der Stelle des Bestreuens und nach der Individualität der Patienten; im allgemeinen aber scheint er geringer zu sein, als beim Gebrauche anderer caustischer Mittel.

Das Wechseln des ersten Verbandes führe ich gewöhnlich aus, wenn derselbe von dem Wundsecret durchdrungen ist. Später bei der Reinigung der Wunde, je nach der Menge und nach dem Charakter der Secretion, soll man den Verband täglich wechseln, besonders die ersten Tage nach dem Bestreuen, vielleicht auch zweimal täglich. Beim Wechseln des Verbandes wäscht man die Wunde entweder mit einer Carbol- oder mit einer Borlösung, und wenn ein Fäulnissgeruch sich merken lässt, mit einer übermangansauren Kaliumlösung. Wenn kein Fäulnissgeruch vorhanden ist, so ist es genügend, einen einfachen Verband aus Jodoformgaze zu gebrauchen, oder noch besser, man kann die Wunde leicht mit Jodoform bestreuen und sie mit genügender Menge sterilisirter oder Carbolgaze bedecken. Nach der Reinigung der Wunde ist irgend ein antiseptischer Verband zu gebrauchen wie auch bei jeder anderen granulirenden Wunde mit grösserem oder geringerem Verluste der Gewebe durch ein schneidendes Instrument verursacht. Wenn die Wunden der früheren tuberculösen Geschwüre mit Granulationen genügend gefüllt sind, so habe ich zur Beförderung der Vernarbung eine Arg. nitr.-Salbe mit gutem Erfolg angewendet.

XIV.

Aus dem Cabinet der chirurgischen Pathologie des Herrn Prof. L. W. Orlow in Charkow.

Ueber den Werth einiger Wiederbelebungsmethoden beim Scheintod während der allgemeinen Narkose.[1])

Von
Dr. S. W. Herzog.

II. Ueber das Verfahren nach König-Maass.

In der Klinik zu Göttingen wird schon von jeher beim Scheintode während der Chloroformnarkose das Belebungsverfahren nach Prof. König geübt, welches folgendermaassen ausgeführt wird: der Daumenballen der rechten Hand (Thenar) auf den rechten Rippenbogen gesetzt, die übrigen vier nebst der Ulnarseite der Hand auf den linken Rippenbogen, mit Pausen, welche dem Athemrhythmus entsprechen, drückt man auf die Rippenbogen zugleich auch mit den Fingerballen auf die Herzgegend.[2]) Diese Methode erweist sich nach der Angabe von Dr. Maass öfters als sehr wirksam; in sehr schweren Fällen hingegen bleibt sie erfolglos, ebenso die Silvestersche Methode combinirt mit Reiben. In zwei schweren Fällen von Scheintod nach Chloroformeinathmung, wo die Gefahr zweifellos in Herzstockung bestand, gelang es Dr. Maass, 2 Kranke zu retten durch eine Modification des Verfahrens von Prof. König. Die Ausführung seines Verfahrens beschreibt er folgendermaassen: „Man tritt auf die linke Seite des Kranken, das Gesicht dem Kopf desselben zugewandt, und drückt mit raschen kräftigen Bewegungen die Herzgegend tief ein, indem der Daumenballen der geöffneten rechten Hand zwischen die Stelle des Spitzenstosses und linken Sternalrand gesetzt wird. Die Häufigkeit der Compressionen beträgt 120 und mehr in der Minute. Etwas Erleichterung bringt es, wenn gleich-

1) Deutsche Zeitschrift f. Chirurgie. XLVII. Bd.
2) König, Lehrbuch der Allgemeinen Chirurgie.

zeitig die linke Hand die rechte Thoraxseite des Kranken umgreift und den Körper fixirt.[1])

Dieses Belebungsverfahren wurde zuerst an einem Knaben von 9½ Jahren angewendet, welcher während der Chloroformnarkose plötzlich in Synkope verfiel: die Pupillen erweiterten sich, das Gesicht wurde dunkelblau, und die Athmung stockte. Sofort wurde die Zunge hervorgezogen, die Epiglottis mit dem Finger gehoben, darauf erfolgte eine sehr oberflächliche Athmung, der Radialpuls liess sich dennoch nicht nachweisen. Alsdann wurde die Herzgegend 30—40 mal in der Minute comprimirt (König's Verfahren). Die Cyanose schwand, die Pupillen wurden sehr bald eng, aber es liess sich weder Radial-, noch Carotidenpuls nachweisen, obwohl man den Spitzenstoss sah und fühlte. Sobald die Comprimirungen auf die Herzgegend unterlassen wurden, erweiterten sich die Pupillen, die Gesichtsfarbe wurde blass, und es trat ein allmähliches Erlöschen der Athmung ein. Erneuerter Druck brachte wieder Verengung der Pupillen und auch sogar leichte Röthung der Wangen und Lippen hervor, aber die Athmung nahm allmählich den Cheine-Stokes'schen Typus an, und endlich konnte die Herzaction auch auscultatorisch nicht constatirt werden. Es wurde die Tracheotomie vollführt, wobei beinahe gar kein Blut floss; der Kopf wurde tiefgelegt und die Sylwestersche Methode angewendet, aber alles dies nützte nichts. Diese Maassnahmen dauerten eine volle halbe Stunde. Der Kranke war als verloren angesehen und in den Seitenraum geschoben, um Platz für die folgende Operation zu gewinnen; man hätte nur so lange arbeiten sollen, bis noch irgend eine Wirkung auf Pupillen und Athmung zu bemerken war. Dr. Maass unterliess nicht, den Thorax zu comprimiren, ohne Hoffnung auf Erfolg; dafür sprach auch alles: der allgemeine Zustand des Kranken, die weiten, vollständig reactionslosen Pupillen, die schlaffen Bulbi, die Leichenblässe des Gesichtes, das Fehlen des Athems und der Herzaction. Er veränderte aber bald die geübte Methode; er comprimirte die Herzgegend öfter und kräftiger. Alsbald bemerkte er, dass die Pupillen in den Augen nach einer Reihe von Compressionen eng wurden, auch Athemzüge sich einstellten. Nach einer halben Stunde wurde die Athmung kräftiger, die oberen Extremitäten bewegten sich, und der Mund öffnete sich. Keine Herzaction wurde aber nachweisbar. Nach Verlauf von etwa 50 Minuten wurden eigenthümliche Bewegungen wahrnehmbar, die für Zuckungen der Intercostalmuskeln gehalten wurden. Der erste Pulsschlag in den Carotiden wurde erst nach Verlauf einer Stunde bemerkbar, sodann rötheten sich die Wangen und Lippen und der Kranke wurde allmählich zur Besinnung gebracht.

Der zweite Fall betrifft einen Knaben von 13 Jahren, welcher wegen einer Coxitis operirt wurde. Die Narkose trat sehr rasch ein. Als der Kranke in halbe Bauchlage situirt wurde, wurden die Pupillen plötzlich weit, die Athmung blieb aus, die Gesichtsfarbe wurde bläulich blass, der Radialpuls war nicht zu fühlen. Einige Compressionen der Herzgegend in der Rückenlage brachten den Kranken in einen so befriedigenden Zu-

1) Maass, Die Methode der Wiederbelebung bei Herztod nach Chloroformeinathmung. Berliner klin. Wochenschr. 1892. Nr. 2.

stand, dass die Operation fortgesetzt wurde, aber sobald der Kranke wieder in Bauchlage gebracht wurde, erneuerten sich dieselben Anfälle. Die Compressionen, nach König's Methode, verengten auch in diesem Falle sehr bald die Pupillen und besserten die Gesichtsfarbe, doch war weder Radial- noch Carotidenpuls vorhanden. Nachdem man sich etwa eine halbe Stunde abgemüht hatte, war der Zustand ein schlechterer geworden, indem die Pupillen sich nicht mehr vollständig verengern liessen, und die spontanen Athemzüge immer weniger, oberflächlicher und unregelmässiger geworden waren. Sodann wurden die Compressionen nach der modificirten Methode angewendet, recht kräftig und in einem schnellen Tempo (120 in der Minute). Während der Comprimirungen konnte man die Pulsation der Carotiden bemerken, während der Pausen aber blieb sie aus. Circa 10 Minuten dauerte dasselbe Bild; später wurden die Pupillen eng; nach Verlauf weiterer 15 Minuten wurden leichte Contractionen der Halsmuskeln sichtbar, was schon willkürliche Athembewegungen bedeutete, welche immer tiefer und regelmässiger wurden; während 3—4 Compressionen folgte immer ein tiefer Athemzug. Auch jetzt noch konnte in den Pausen kein Carotidenpuls nachgewiesen werden, dagegen stellte sich mit dem letzten Athemzuge gleichzeitiges Beugen der Finger und Arme, Heben der Schultern und Aufreissen des Mundes ein. Erst nach Verlauf einer Stunde und 10 Minuten vom Beginn des Scheintodes, erschienen Pulswellen in den Carotiden auch während der Pausen; noch 4 Minuten, und die Lippen wurden roth, die Carotiden pulsirten weiter, die Athmung wurde tiefer und regelmässiger, die Pupillen blieben in mittlerer Weite.[1])

Nach der Beschreibung dieser 2 Fälle der Wiederbelebung beinahe hoffnungsloser Kranken denkt Maass, dass seine Methode als ein erhebliches Mittel für die Gefahren der Synkope während des Chloroformscheintodes gewonnen und ein grosser Fortschritt zur Bekämpfung der Gefahren während der allgemeinen Narkose ist. Auf dem deutschen Chirurgencongress in Breslau von 1893 haben Prof. König und Maass ihre modificirte Wiederbelebungsmethode wärmstens anempfohlen, und andere Chirurgen, welche diese Methode angewendet haben, gaben die besten Aeusserungen, z. B. Körte[2]) empfiehlt, nicht Zeit zu verlieren, um andere Maassnahmen zu nehmen, sondern direct die Methode König-Maass zu ergreifen, nicht nur bei Synkope, sondern auch bei Asphyxien und schwacher Thätigkeit des Herzens. Er beschreibt einen Fall schwerer Synkope, wo dank dieser Methode der Kranke wieder belebt wurde, obwohl schon 40 Minuten Herzaction und Athem nicht nachgewiesen wurde.

Strassmann[3]) denkt mit Recht, dass die gefährlichsten Anfälle während der Chloroformnarkose diejenigen sind, welche vom

1) Maass, l. c.

2) Körte, Berliner klin. Wochenschr. 1894. Nr. 9 u. 10.

3) Strassmann, Zeitschr. für Geburtshülfe und Gynäkologie. XXIX. Bd.

Herzen abhängen, wie er sich ausdrückt, „Herzasphyxien“, und das beste Mittel dagegen das Verfahren nach König-Maass, die „Herzmassage“.

In der Litteratur, welche mir zugänglich war, konnte ich keine weiteren Fälle vorfinden, wo das Verfahren nach König-Maass angewendet wurde. Da die Casuistik so gering ist, und auch Experimente an Thieren, soviel mir bekannt, vollständig fehlen, unternahm ich eine Controle dieser Methode an Hunden.

Meine Experimente stellte ich auf folgende Weise an: ich chloroformirte oder ätherisirte die Hunde bis zur Stockung der Herzaction (indem ich durch Auscultation dieses constatirte). Ferner machte ich eine Pause von $^1/_2$—1 Minute, um versichert zu sein, dass sich die Herzaction von selbst nicht wieder einstellte, und erst alsdann unternahm ich schnelle und kräftige Comprimirungen der Herzgegend (150—180 in der Minute). Die Ausführung geschah in folgender Art: ich legte den Hund auf die rechte Seite, zog die Zunge vor, legte die geöffnete rechte Hand auf die linke Hälfte des Brustkastens, so dass der Thenar auf die Herzgegend gesetzt wurde und damit die Compressionen ausgeübt wurden.

Nach Experimenten von Snow ist es bewiesen, dass bei Thieren in einer Atmosphäre mit 4—5 Proc. Chloroformgehalt allererst die Athmung, bei höherem Chloroformgehalt aber (6—10 Proc.) die Herzaction stockt; deshalb bemühte ich mich, die letztere hervorzurufen, indem ich nach der Erstickungsmethode chloroformirte, nämlich ich goss in eine Glasmaske für Aethernarkose mit einem Male 5—10 ccm Chloroform, je nach der Grösse des Thieres. Aus den nächstfolgenden Zeilen ist es zu ersehen, dass in den meisten Fällen das Ziel nicht erreicht werden konnte. Chloroformirt wurde in 15 Fällen; ätherisirt siebenmal. Ausserdem musste ich in 7 Fällen von Aethernarkose zum Chloroform übergehen, weil die Thiere lange nicht einschliefen. Aus der nachfolgenden Tabelle (siehe S. 259) sind die Hauptbedingungen, bei welchen die Experimente vollzogen sind, zu ersehen.

Wie es aus der Tabelle zu ersehen ist, notirte ich das Gewicht der Thiere, ob sie früher narkotisirt worden waren, die Dauer der Narkose, die absolute Menge des Narcoticums, die relative Menge desselben zum Körpergewicht, die in einer Zeitgrundeinheit erforderliche Quantität des Narcoticums, den Moment, in welchem der Schlaf eintrat, die Athmung und der Herzschlag stockten; ausserdem notirte ich die Dauer des Wartens, wie viel Zeit erforderlich war, um die Thiere zu beleben, und schliesslich die Resultate des Experimentes. Das Gewicht der Thiere betrug 3,8—14,3 Kilo. Die Dauer der Chloroformnarkose betrug 3 bis 31 Minuten, der Aethernarkose dagegen $5^1/_2$—48 Minuten. Die absolute Menge des Chloroforms und Aethers war im Zusammenhang mit der Dauer der Narkose, weil eine neue Dosis des Narcoticums gewöhnlich nach 10 Minuten aufgegossen wurde, obwohl ich sagen muss, dass öfters auch in geringeren Pausen gegossen wurde, weil entweder das Thier nicht einschlief oder erwachte. Einmaliges Chloroformgeben zu 5 ccm wurde bei 5 Hunden registrirt, wobei die Narkose von 3—10 Mi-

Experimente	Körpergewicht in Kilo	Ist der Hund schon einmal narkotisirt worden?	Womit ist er narkotisirt worden?		Die Dauer der Narkose in Minuten	Die Quantität des Narcoticums in Cubikcentimetern	Die Quantität des Narcoticums auf Kilo in Grammen	Die Quantität des Narcoticums in der Min. in Cubikcentimetern	Die bis zum Beginne des Schlafes verlaufende Zeit (Minuten)	Die bis zum Eintreten der Athmungsstockung erforderliche Zeit (Minuten)	Die Zeit bis zum Eintreten der Herzstockung (Minuten)	Die Dauer des Abwartens (Minuten)	Resultate
1	4,2	—	Chloroform	Erstickungsmethode	5	5	1,8	1,0	2	—	5	1	+[1]
2	4,0	Aeth.			3	5	1,9	1,7	1	3	3	1	—
3	6,7	—			4	10	2,2	2,5	2	4	4	1½	+[2]
4	3,8	Chlor. Aeth.			12	10	4,0	0,8	6	12	12	1½	+[3]
5	5,8	—			30	30	7,4	1,0	12	30	31	1	—
6	6,2	—			12	16	4,0	1,3	10	12	15	1	+[4]
7	14,3	—			14	20	2,1	1,4	5	14	17	1½	—
8	12,3	—			3	10	1,2	3,3	2	3	3	1	—
9	6,7	Chlor. auch Aeth.			6½	5	1,1	0,8	2½	6½	5	1½	+[5]
10	7,8	Aeth.			8½	5	1,0	0,6	3½	8½	10	1	+[6]
11	7,7	Chlor.			5½	5	1,0	0,9	2½	5½	6	1	—
12	4,6	Aeth.	Aether	Allgem. Methode	13	10	3,3	0,8	7	13	13½	2	+[7]
13	5,7	—			7	8	1,4	1,1	5	7	9	1½	+[8]
14	4,5	—			9	12	4,0	1,3	4	9	12	½	+[9]
15	5,2	—			25	20	5,8	0,8	4	25	27	½	—
16	4,6	—			9	10	1,6	1,1	4	9	9½	1	+[10]
17	4,1	Chlor.			8	10	1,7	1,2	4	8	8½	1	+[11]
18	7,3	—			5	15	1,5	3,0	2	5	5½	1	—
19	7,4	—			47	55	5,5	1,2	35	47	48	1	—
20	7,8	Chlor.			13	30	2,8	2,1	10	13	14	1	+[12]
21	8,0	—			19	40	3,7	2,0	8	19	21	1	—
22	4,6	Chlor. auch Aeth.			13½	10	1,6	0,8	6	13½	13	1	—
23	6,7	Chlor.	Gemischte Narkose		Aeth. 4 Chl. 9	20 5	2,2 1,1	2,3 0,6	8	16	16	1½	+[13]
24	10,0	—			Aeth. 15 Chl. 7	15 5	1,1 0,75	1,0 0,7	19	22	22	1	—
25	9,8	—			Aeth. 13 Chl. 9	37 5	2,9 0,7	2,9 0,6	12	21	22	1	—

1) Nach 3 Minuten trat Wiederbelebung ein.
2) " 2 " " " " "
3) " 7 " " " " "
4) " 4 " " " " "
5) " 3 " " " " "
6) " 2 " " " " "
7) " 3½ " " " " "
8) " 3 " " " " "
9) " 2 " " " " "
10) " 6 " " " " "
11) " 3 " " " " "
12) " 4 " " " " "
13) " 2 " " " " "

In übrigen Fällen dauerte die Asphyxie 30 Minuten. Im Experiment Nr. 5, 7, 15 und 24 trat Athmung ein auf kurze Zeit. Die Herzthätigkeit erneuerte sich nicht. Im Experiment Nr. 18 erneuerte sich Herzthätigkeit allein auf kurze Zeit.

nuten anhielt. Einmaliges Chloroformaufgiessen zu 10 ccm war bei 2 Hunden registrirt. Narkose dauerte 3—4 Minuten; zweimal wurde Chloroform zu 5 ccm bei einem Hunde gegeben. Narkose 12 Minuten; 3 Hunde bekamen mehrere Dosen, im allgemeinen 16—20 ccm, wegen lange dauernder Excitation; 4 Hunde wurden nach der allgemeinen Methode chloroformirt. 4 Hunde, welche ätherisirt wurden, bekamen je eine Dose von 10—15 ccm, 3 Hunde bekamen mehrere Dosen Aether, im allgemeinen 30—40 ccm Aether. In 3 Fällen wurde gemischte Narkose angewendet: erst Aether, darauf Chloroform, wobei vom Aether 15—20—37 ccm gegeben wurden, und Chloroform zu 5 ccm. Während der Chloroformnarkose trat zweimal erst Herzstockung und darauf Athemstockung ein. Wenn wir jetzt dies mit meinen früheren Experimenten vergleichen, in welchen bei der gewöhnlichen Methode des Chloroformgebens kein einziges Mal primäre Herzstockung eintrat, muss ich bestätigen, dass die Narkosemethode, welche in meinen heutigen Experimenten ausgeübt wurde, eine primäre Herzstockung hervorrufen kann. Daraus ist zu ersehen, dass die Synkose während der Chloroformnarkose vom allzugrossen Verhältniss der Chloroformdämpfe in der einzuathmenden Luft abhängt. Bei Aethernarkose dauerte die Herzthätigkeit noch $^1/_2$—2 Minuten nach der Athemstockung an; nur in einem Falle traten beinahe gleichzeitig Athem- und Herzstockung ein. Während gemischter Narkose traten zweimal Herz- und Athemstockung gleichzeitig ein, und einmal trat Herzstockung eine Minute später ein. Nach Herz- oder Athemstockung (je nachdem, was später sich einstellte) wartete ich nicht minder als eine halbe Minute, um versichert zu sein, ob nicht spontane Belebung eintritt (es war kein einziger Fall), und erst darauf unternahm ich die Belebung.

Von 25 Fällen der Belebung nach König-Maass erzielte ich vollen Erfolg in 13 Fällen. Die Bedingungen prüfend, bei welchen diese oder jene Resultate erzielt worden sind, kann man alle Fälle in folgende Abschnitte theilen: Von 5 Hunden, welchen einmalige Menge je zu 5 ccm Chloroform gegeben wurde, wurden drei belebt, von 2 Hunden, welchen eine Menge zu 10 ccm Chloroform gegeben wurde, war einer wieder belebt; 1 Hund, dem 10 ccm Chloroform in 2 Dosen gegeben wurde, war belebt, von 4 Hunden, nach gewöhnlicher Art chloroformirt, wurden drei belebt. Von drei, welchen mehrere Dosen gegeben wurden, ist ein Hund belebt (er bekam eine geringere Menge Chloroform und wurde minder anhaltend chloroformirt). Im allgemeinen sind neun von fünfzehn chloroformirten belebt. Während der Aethernarkose sind zwei belebt von vier, welche je eine Dose Aether bekamen. Von 3 Hunden, welche mehrere Dosen bekamen, ist einer belebt (welcher eine geringe Menge Aether bekam). Von 3 Fällen gemischter Narkose erfolgte Belebung nur in einem.

Da die Methode der Narkose in der Mehrzahl der Fälle beinahe eine gleiche war, so kann man nach der Menge des gebrauchten Mittels auch über die Dauer der Narkose urtheilen.

Wenn wir die Dauer der Narkose mit diesem oder jenem Resultat des Experimentes vergleichen, so sehen wir Folgendes:

Die chloroformirten Thiere
gingen verloren bei der Narkosendauer von 3—3—6—17, 27 u. 31 Min.
wurden wiederbelebt bei der Narkosendauer von 4—5—6½—9—10—12—12—13 u. 15 Min.

Die ätherisirten Thiere
gingen verloren bei der Narkosendauer von 5½—13½—21—48 Min.
wurden wiederbelebt bei Narkosendauer von 8½—9—14 Min.

Durch gemischte Narkose
gingen verloren bei der Narkosendauer von 22—29 Min.
wiederbelebt = = = = 16 Min.

Wenn wir diese Zahlen vergleichen, ist es klar, dass alle Narkosen, mehr als 16 Minuten dauernd, einen letalen Ausgang nahmen, dieser waren sieben, d. h. mehr als die Hälfte der Experimente, welche erfolglos blieben, aber dennoch starben 2 Hunde bei der geringsten Narkosendauer (3 Minuten). Die übrigen drei verloren gegangenen Hunde sind unter den 16 Fällen, welche zu der mittleren Narkosendauer gezählt wurden (von 4 bis 16 Minuten). Die relative Menge von Chloroform oder Aether auf 1 Kilo Gewicht hatte keinen Zusammenhang mit dem Resultate des Experimentes. Das ist auch daraus zu ersehen, dass alle Thiere mit einem Gewicht von mehr als 8 Kilo zu Grunde gegangen sind, obwohl sie caeteris paribus freilich verhältnissmässig geringere Mengen bekamen. Die Menge von Chloroform oder Aether in 1 Minute konnte allerdings nur bei genauer Dosirung berechnet werden, was bei mir nicht der Fall war. Oben war es besprochen, dass ich bemüht war, einigermaassen zu dosiren, indem ich neue Mengen in genauen Pausen aufgoss, so dass in einer Zeiteinheit ungefähr gleiche Mengen gegeben wurden, aber es kam vor, dass gleich nach dem Aufgiessen einer neuen Menge die Narkose beendigt werden musste, welche Menge hinzu gerechnet werden musste, obwohl sie nicht gebraucht wurde; ausserdem mussten die Pausen zwischen dem Aufgiessen, wie es schon erwähnt wurde, oft verkürzt werden, weil die Thiere entweder lange nicht einschliefen oder erwachten; deshalb kommt auch ein so grosser Unterschied in den Mengen des Narcoticums in einer Zeitgrundeinheit vor (Chloroform 0,5—2,5 ccm, Aether 0,8—2,9 ccm).

Das Resultat der Experimente, wie aus der Tabelle zu ersehen ist, steht in keinem Zusammenhang damit, ob früher die Athmung oder der Herzschlag oder beides gleichzeitig stockte, weil die Wiederbelebung oder Nichtbelebung in allen 3 Fällen vorgekommen ist.

Die Wartezeit dauerte grösstentheils ½—1 Minute; bei einem Hunde, welcher belebt wurde, hielt die Wartezeit 2 Minuten an; im Experimente Nr. 10, wo die Herzthätigkeit 1½ Minute vor der Athemstockung nicht wahrzunehmen war, wartete ich noch 1½ Minute, so dass beinahe 3 Minuten verstrichen waren nach der Herzstockung, und dennoch erfolgte Belebung. Das Resultat der Experimente ist also: von 25 Hunden wurden 13 belebt.

Man muss in Betracht ziehen, dass einige Experimente an Hunden vollzogen sind, welche in den vorgegangenen Experimenten wiederbelebt worden sind; die Wiederholung der Narkose kam nicht früher, als nach 5 Tagen vor; die frühere Narkose übte keinen schlechten Einfluss weder auf den Gang der nächsten Narkose, noch auf den Ausgang des Experimentes aus.

Beim Vergleichen der gegenwärtigen Experimente mit den früheren (über Laborde's Methode) ist es leicht zu bemerken, dass spontane Wiederbelebungen, welche so häufig bei Laborde's Methode vorkommen, vollständig fehlen. Dieses ist sehr leicht zu erklären, weil in jenen Experimenten die Narkose sogleich eingestellt wurde, als nur Athemstockung eintrat, und noch Herzschlag vorhanden war: Ich konnte leicht in Irrthum gerathen, wenn ich einen mehr oder weniger kurzen Zeitraum für eine definitive Athemstockung hielt; in den heutigen Experimenten aber wurde die Maske nur dann abgehoben, wenn nicht nur vollständige Athem-, sondern auch Herzstockung eintrat. In allen Fällen trat die Wiederbelebung sehr schnell ein; der längste Zeitraum war 7 Minuten. Die Erneuerung der Athmung entstand immer vor der Rückkehr der Herzthätigkeit. Zwischen dem ersteren und dem letzteren verstrich ein Zeitraum von einigen Secunden bis 5 Minuten. Auf die Wiederherstellung der Blutcirculation konnte man ausser aus der unmittelbaren Auscultation nach der Röthung der bisher blassblauen Zunge urtheilen. Von den Experimenten, welche einen letalen Ausgang hatten, erschien in 4 Fällen nur Athmung, in drei auf eine kurze Zeit, in einem erneuerte sie sich dreimal, aber es erschien keine Rückkehr der Herzthätigkeit. In einem Falle konnte ich zweimal, nach einer Reihe von Comprimirungen eine Erneuerung der Herzthätigkeit beobachten, aber keine Rückkehr der Athmung, und das Thier ging zu Grunde. In diesem und noch in zwei anderen Fällen waren keine Athemgeräusche während der Comprimirungen hörbar, man bemerkte jedoch, dass Nahrungsmassen aus der Speiseröhre sich ergossen; es stellte sich heraus, dass die Thiere kurz vor dem Experimente gefüttert worden sind, und es ist leicht möglich, dass die Speise, welche aus dem Magen bei dem An-

drücken herausgepresst wurde, in die Luftröhre eindrang, was wahrscheinlich auch die Wiederbelebung störte.

Also erwiesen sich die Wiederbelebungsexperimente nach König-Maass sehr erfolgreich. Positive Resultate wurden erzielt, wie in jenen ausnahmsvollen Fällen, wo primäre Herzstockung erfolgte, so auch in anderen, wo der Scheintod in Form von Apnoe (toxica) erschien nach vorhergehender, mehr oder minder schneller Herzstockung. Auch in diesen letzten Fällen schritt ich zur Belebung nicht vor der vollen Herzstockung, d. h. bei minder günstigen Verhältnissen, als in meinen Wiederbelebungsexperimenten nach Laborde. Ich muss hier bemerken, dass positive Resultate nur in jenen Fällen erzielt wurden, wo bei dem Andrücken auf die Herzgegend ein klares Athmungsgeräusch hörbar war, und dass der Rückkehr der Herzthätigkeit immer Erneuerung der Athmung vorherging. Alles das spricht für dieses Verfahren als für eine sehr wirksame Methode künstlicher Athmung in Verbindung mit unmittelbarer Herzerregung. Eine solche Verbindung zweier Wirkungen erfordert für seine Anwendung einerseits freie Luftwege, andererseits eine gewisse Elasticität des Brustkastens. Obwohl nach den Beobachtungen von Dr. Maass sogar alten Leuten selten eine genügende Elasticität des Brustkastens fehlt, ist es doch eine Frage, ob es ein einfacher Zufall war, dass beide von ihm Wiederbelebten Kinder waren.

Was die Frage betrifft, ob man die Resultate meiner Experimente auf den Menschen übertragen kann, so muss ich auch hier das nämliche sagen, wie in meiner vorigen Arbeit. Das heisst, da es sich nach der Statistik herausstellt, dass der Scheintod bei Menschen in 29 Proc. der Fälle im späteren Stadium der Narkose eintritt, welche sich der Chloroformvergiftung nähert, so können in diesen Fällen auch die Resultate meiner Experimente auf den Menschen übertragen werden. Was aber den Scheintod in früheren Phasen der Narkose betrifft, so kann man hoffen, dass dieses Verfahren in solchen Fällen sich noch vortheilhafter erweisen wird. Dieses konnte ich nicht prüfen, da ich auch in dieser Reihe von Experimenten nicht die Gelegenheit hatte, den Scheintod in früheren Phasen zu beobachten. Wenn wir jetzt das hier Beschriebene in Augenschein nehmen, so können wir folgende Schlüsse ziehen:

1. Das Verfahren nach König-Maass ist ein mächtiges Wiederbelebungsmittel.

2. Dieses Verfahren ist beim Scheintode wirksam, welcher während der allgemeinen Narkose eintritt, sowohl gegen die Form von Synkope, als auch gegen Asphyxien.

3. Die Wirksamkeit dieser Methode hängt wahrscheinlich wie von der Wirkung auf die Athmung, so auch von der unmittelbaren Reizung des Herzens ab.

III. Künstliche Athmung nach Schüller.

Zur Prüfung der ausgesprochenen These, dass die Wirksamkeit der Methode von König-Maass von der günstigen Verbindung der Lungenventilation mit der directen mechanischen Reizung des Herzens abhängt, musste man diese Methode mit irgend einer anderen, allgemein angenommenen Methode künstlicher Athmung vergleichen. Zu diesem Zwecke unternahm ich einige Wiederbelebungsexperimente nach Schüller's Methode, indem ich diese Experimente ebenso anstellte, wie auch jene nach König-Maass. Nach Schüller's Methode wirkt man direct auf den Brustkasten. Sie besteht, wie bekannt, darin, dass man mit zusammengekrümmten Fingern beider Hände die Rippenbogen ergreift und sie nach oben und auf die Seiten zieht; dieses wird für die Inspiration gethan, darauf drückt man nach der Richtung der Bauchhöhle — Exspiration. Das Aufheben und Niederlassen der Rippen wird rhythmisch ausgeübt, dem Tempo der Athmung entsprechend.

Ich wählte diese Methode als eine der besten, nach Aussage hervorragender Autoritäten. In den Experimenten, welche von Delitzyn an Leichen vollzogen sind, ergab sich, dass das Manometer bis + 26 schwankte.[1]) Nach den Experimenten von Anton Busch[2]) gab die Methode Schüller folgende Schwankungen des Manometers:

Inspirationen — 8 — 9 — 10,
Exspirationen + 20 + 20 + 20.

In der gegenwärtigen Reihe der Experimente, wie auch in den vorigen (nach König-Maass) führte ich die Narkose bei Hunden bis zur vollen Athem- und Herzstockung aus, darauf, nach einer kurzen Pause, ging ich zur künstlichen Athmung nach Schüller über. Es waren 9 Experimente. Aether wurde einmal angewendet, aber infolge langen Ausbleibens des Schlafes, wurde die Narkose mittels Chloroform beendigt. In allen übrigen Fällen wurde Chloroform angewendet, die Anwendungsmethode war die gewöhnliche. Nebenstehende Tabelle liefert eine kurzgefasste Uebersicht des am meisten Wesentlichen aus den Versuchsprotokollen.

Wie aus der Tabelle zu ersehen ist, betrug das Gewicht der Thiere 4,6—14 Kilo; die Dauer der Narkose betrug 3½ bis 19 Minuten, nur in dem Experimente, wo von Anfang an Aether gegeben wurde, dauerte die Narkose 30 Minuten. Die absolute Menge des Chloroforms 5—11 ccm. Die relativen Mengen auf ein Kilo des Körpergewichts 1—3,6 g. In der

1) Delitzyn, Chirurgischer Anzeiger (russisch). 1892. Nr. 6.
2) Wiener klinische Wochenschrift. 1896. Nr. 50.

Minute wurde Chloroform 0,4—0,9 ccm untersucht. Der Schlaf trat nach 2—6 Minuten ein (im Falle gemischter Narkose nach 24 Minuten). Athmungsstockung stellte sich nach $3\frac{1}{2}$ bis 18 Minuten ein, die Herzstockung nach 3—19 Minuten vom Beginne der Narkose an.

Experimente	Körpergewicht in Kilo	Ist der Hund schon narkotisirt worden?	Womit ist er narkotisirt worden?	Die Dauer der Narkose in Minuten	Die Quantität des Narcoticums in Cubikcentimetern	Die Quant. des Narcoticums auf das Kilo in Gramm.	Die Quant. des Narcoticums in der Min. in Cubikcentim.	Die bis zum Beginne des Schlafes verlaufende Zeit (in Minuten)	Die bis zum Eintreten der Athmungsstockung erforderliche Zeit (Minuten)	Die Zeit bis zum Eintreten der Herzstockung (Minuten)	Die Dauer des Abwartens (Minuten)	Die Dauer der Belebung) (Minuten)	Resultate
1	7,4	—	Chloroform	19	11	2,2	0,6	6	18	19	$\frac{1}{2}$	30	—
2	6,1	—		8	6	1,5	0,75	4	18	18	$\frac{1}{2}$	30	—
3	11,6	—		13	9	1,1	0,7	4	11	13	$\frac{1}{2}$	30	—
4	5,7	Chlor.		12	5	1,3	0,4	5	9	12	$\frac{1}{2}$	6	+ [1]
5	4,6	—		18	11	3,6	0,6	3	17	18	$\frac{1}{2}$	4	+ [2]
6	5,7	Chlor.		$3\frac{1}{2}$	4	1,0	0,9	2	$3\frac{1}{2}$	3	$\frac{1}{4}$	30	—
7	4,6	Chlor.		13	10	3,1	0,8	3	12	13	$\frac{1}{2}$	30	—
8	14,0	—		13	10	1,1	0,8	$3\frac{1}{2}$	11	12	$\frac{1}{2}$	30	—
9	8,2	—	Aeth. Chlor.	21 / 9	32 / 9	3,4	1,5 / 1,0	24	30	30	1	30	—

1) Nach 4 Minuten trat die Athmung ein, und hiernach die Herzthätigkeit.
2) Nach 4 Minuten trat die Wiederbelebung ein.

In einem Falle trat die Herzstockung auf eine halbe Minute früher als die Athmungsstockung ein. Zweimal (darunter auch der Fall der gemischten Narkose) traten Athem- und Herzstockung beinahe gleichzeitig ein. Zur Belebung schritt ich ungefähr nach $\frac{1}{4}$—$\frac{1}{2}$ Minuten nach der Herzstockung. Das Resultat — 2 Wiederbelebungen. In einem Falle erneuerte sich die Athmung noch 7 Minuten nach der Athmungsstockung, und 4 Minuten nach der Herzstockung; bald nach der Athmung zeigte sich auch die Herzthätigkeit anfangs im Form von seltenen, später aber rascher folgenden Schlägen. In einem anderen Falle wurde das Thier 4 Minuten nach der Athmungsstockung wieder belebt. Was die Bedingungen anbelangt, unter welchen positive Resultate erzielt wurden, so sind sie also: beide Hunde waren die kleinsten aus dieser Reihe von Experimenten; der grössere von ihnen erhielt weniger Chloroform (1,3 : 1000), weil bald Athmungs- und Herzstockung eintrat; in einer Minute erhielt er 0,42 ccm Chloroform weniger, als die übrigen; der Schlaf trat nach 5 Minuten ein; Athmungsstockung nach 9, Herzstockung nach 12; das heisst, verhältnissmässig vorsichtiges Chloroformiren war die Ursache des langsam eintretenden Schlafes und vielleicht auch eines grösseren Zeitraumes zwischen Athmungs- und Herzstockung. Der andere, kleinere Hund erhielt verhältnissmässig zu seinem Gewichte die grösste Menge Chloroform von allen Thieren in dieser Reihe von Experimenten (1,6 : 1000). In einer Minute erhielt er 0,6 ccm Chloroform, das heisst die mittlere

Menge. Der Schlaf trat schnell ein, aber die Dauer der Narkose war die grösste.

Wenn wir die Resultate der Wiederbelebung nach Schüller mit denen nach König-Maass vergleichen, so finden wir, dass das letztere überaus wirksamer war. Wenn wir das in Procenten berechnen, so erweist sich Folgendes:

Das Verfahren nach König-Maass gab Wiederbelegung in 52 Proc.
= = = Schüller = = = 22 =
= = = Laborde = = = 15 =

Wenn ich die These, woraus meine Experimente mit Schüller's Methode hervorgingen, beantworten will, so muss ich bestätigen, dass die Wirksamkeit des König-Maass'schen Verfahrens von der Verbindung der Wirkung auf Athmung mit der directen Reizung des Herzens abhängt. Was aber Schüller's Methode betrifft, so ist aus meinen an Hunden angestellten Experimenten Folgendes zu ersehen:

1. Die künstliche Athmung nach Schüller kann beim Scheintod während der allgemeinen Narkose wirksam sein.

2. Was den Erfolg betrifft, so steht die Schüller'sche Methode derjenigen von König-Maass bedeutend nach.

XV.

Aus der chirurgischen Universitätsklinik zu Giessen (Geheimrath Prof. Dr. Bose).

Ueber den Mechanismus subcutaner Gefässrupturen im Anschluss an einen Fall von Zerreissung der Arteria poplitea.[1])

Von

Stabsarzt Dr. Carl Böttticher,

commandirt zur Klinik.

Subcutane, durch ein Trauma bedingte Zerreissungen der grösseren Gefässstämme an den Extremitäten — nur um diese handelt es sich im Folgenden — pflegen schon allein wegen ihres verhältnissmässig sehr seltenen Vorkommens das Interesse des Chirurgen in Anspruch zu nehmen. Sie gewinnen aber noch grössere Bedeutung einmal dadurch, dass bei diesen Verletzungen die Stellung der Diagnose anfänglich wohl immer auf recht erhebliche, oft sogar unüberwindliche Schwierigkeiten stösst, sodann deshalb, weil doch nur eine möglichst frühzeitige Erkennung des wahren Thatbestandes zugleich auch das in solchem Fall allein richtige chirurgische Handeln nach sich zu ziehen und damit die drohende, bei expectativem Verhalten fast ausnahmslos eintretende Gangrän des betroffenen Gliedes abzuwenden vermag.

Bevor ich einen hierher gehörigen, von uns beobachteten Fall mittheile, möchte ich kurz daran erinnern, dass wir nach der Art der Verletzung, welche die Gefässwandung erleidet, 3 Gruppen von Rupturen unterscheiden müssen: Einmal totale Zerreissungen, wo mit Zerreissung sämmtlicher Häute eine vollständige Continuitätstrennung des Gefässstammes stattgefunden hat, zweitens partielle Rupturen, bei welchen die Arterie oder Vene nur seitlich verletzt ist, ein Auseinanderweichen des Gefässrohres indess durch die erhaltene Brücke verhütet wird, und endlich als dritte Gruppe solche Fälle, wo

1) Nach einem am 14. December 1897 in der Medicinischen Gesellschaft zu Giessen gehaltenen Vortrage.

die Adventitia intact blieb, die inneren Häute aber — und zwar Intima allein oder Intima und Media zusammen — zersprengt worden sind. —

In unserem Fall handelt es sich um eine totale Gefässruptur, und zwar totale Zerreissung der rechten Poplitealarterie.

Anamnese: Der Verletzte war der 49jährige Bauersmann Konrad Strassheim aus G., der in den letzten 4 Jahren neben seinem bäuerlichen Beruf noch Gastwirthschaft betreibt, dabei aber als durchaus nüchterner Mann gilt. Der Vater Strassheim's soll einer acuten Unterleibsentzündung, die Mutter einem chronischen Lungenleiden erlegen sein. Strassheim selbst ist Vater zweier gesunder Kinder. Keine Fehlgeburten Seitens der Ehefrau. Früher will er mehrfach an Entzündungen der Kniegelenke gelitten haben. So war 1874 das rechte Knie befallen; keine nachweisbare Ursache; 13 Wochen krank. 1876 und 1878 erkrankte das linke Knie, 1880 wieder das rechte Knie. Stets schmerzhafte Anschwellung der Kniegelenksgegend, während die anderen Gelenke nie befallen waren. — Sonst immer gesund, zu jeder Arbeit fähig. Ueber Herzklopfen, Luftmangel hat Strassheim nie zu klagen gehabt. Luetische Infection verneint.

Am 19. October 1896 sass Strassheim vorn auf einem Wagen, als plötzlich die Pferde scheuten und in schärfster Gangart durchgingen. In der Absicht, vor den Vorderrädern abzuspringen, drehte er sich, die linke Hand an die Wagenleiter klammernd, in der Luft, um etwa 180°, kam aber noch, wenn auch verkehrt zur Fahrrichtung, mit beiden Füssen auf den Erdboden zu stehen. Strassheim wäre nun unfehlbar nach hinten übergefallen, wenn nicht die Zugleine, die sich während des Absprunges um sein rechtes Knie geschlungen hatte, von den weiterjagenden Pferden plötzlich mit einem gewaltigen Ruck angespannt worden wäre. Dadurch erfuhr das rechte Bein eine gewaltsame Streckung und wurde gleichzeitig in dieser Streckstellung unter dem Oberkörper des Mannes hinweg mit grosser Gewalt nach hinten (in der Fahrtrichtung nach vorn) gerissen. Der Verletzte schlug infolge dessen mit Händen und Knieen auf die harte Strasse auf. Der schwere Sturz hatte ihn nicht betäubt, er versuchte vielmehr, sofort wieder auf die Beine zu kommen. In demselben Augenblick verspürte er jedoch einen intensiven, „stechenden, schiessenden Schmerz" in der rechten Kniekehle. Trotzdem raffte er sich auf, um sich ganz langsam und stark hinkend nach dem etwa 25 m entfernten, mittlerweile zum Stillstand gebrachten Gefährt zu schleppen. Jeder Schritt, den Strassheim dabei machte, steigerte die Schmerzempfindung in der Kniekehle bis ins Unerträgliche. Es war ihm, „als ob das Bein in der Kniekehle von innen heraus nach aussen aufplatzen wollte". — Am Wagen endlich angelangt, brach Strassheim ohnmächtig zusammen. Als nach etwa 5 Minuten das Bewusstsein ihm wiedergekehrt war, liess sich der Verletzte auf dem Wagen nach seiner Wohnung transportiren. Ein hinzugerufener Arzt traf ungefähr 1 Stunde nach dem Unfall den Verunglückten in einem sehr elenden, collabirten Zustande an mit sehr kleinem, dünnen Puls und ganz kühlen Extremitäten. Am auffallendsten aber war für den Untersucher die enorme Schwellung der rechten Kniegelenksgegend, anscheinend bedingt durch einen mächtigen Bluterguss in

das Gelenk und seine Recessus sowie zwischen die benachbarten Weichtheile. Nach sorgfältiger Untersuchung erklärte der College den Angehörigen, dass weder Knochenbruch, noch Verrenkung vorläge, vielmehr nur ein starker Bluterguss infolge Gefässzerreissung. An die Möglichkeit, dass das zerrissene Gefäss die Arteria oder Vena poplitea sei, hatte er allerdings — wie solches auch erklärlich! — nicht gedacht. — Das verletzte Glied wurde nun zunächst in erhöhter Lage zwischen Sandsäcken ruhig gestellt und Eisbeutel auf die Geschwulst verordnet. Am nächsten Tage hatte sich der Verletzte bereits leidlich gut erholt. Um eine Wiederholung der anscheinend zum Stillstand gekommenen Blutung zu vermeiden, legte der kurz vor einer nothwendigen Reise stehende College nunmehr einen dick gepolsterten, möglichst weiten Spielraum lassenden Gypsverband um das Bein. Noch am 21. October überzeugte sich der ärztliche Stellvertreter von der guten Lage des Verbandes und dem zufriedenstellenden Allgemeinbefinden des Kranken. Als denselben jedoch der von seiner Reise zurückgekehrte College am 22. October wiedersah — also am 3. Tage nach dem Unfall —, stellte er zu seinem grössten Befremden eine auffallende Blässe und Kälte des Fusses sowie abnorme Schmerzempfindungen sehr lästiger Art an demselben fest, Symptome, welche ihn sogleich an beginnende Gangrän denken liessen. Der Gypsverband wurde deshalb, obgleich man oben und unten bequem mit der flachen Hand zwischen ihn und der Haut eingehen konnte, noch weiter gelockert und tags darauf, wo sich bereits Blasenbildung am Fusse bemerkbar machte, in ganzer Längsrichtung aufgeschnitten. Der am 24. Oct. zu Rathe gezogene Prof. Poppert sprach die Vermuthung aus, dass die Gangrän höchstwahrscheinlich durch subcutane Ruptur der grossen Poplitealgefässe oder eines derselben bedingt sei, und rieth zur schleunigen Ueberführung des Kranken in die chirurgische Klinik zu Giessen. Strassheim traf hier am 25. October ein.

Aufnahmebefund: Mittelgrosser Mann mit straffer Musculatur, befriedigendem Ernährungszustand, aber ausgeprägter Blässe des Gesichtes und der sichtbaren Schleimhäute. Conjunctiven leicht ikterisch gefärbt. Temperatur 38,8°. Puls leicht beschleunigt, 88, aber regelmässig, von leidlich guter Spannung. Arterienrohr weder hart, noch geschlängelt. Herz- und Lungenbefund normal. Insbesondere fehlen alle Anzeichen von bestehender Arteriosklerose.

An der verletzten, rechten unteren Extremität zeigt die Haut des Fusses von den Zehenspitzen an bis 3 Querfinger breit über dem Talocruralgelenk intensiv dunkelblaurothe, auf Fingerdruck weichende Färbung (venöse Stase). Die oberhalb der erwähnten Grenze gelegenen Hautbezirke des Unterschenkels sind grösstentheils auffallend blass, stellenweise aber auch, namentlich an der Vorderfläche des oberen Drittels ausserordentlich hyperämisch. Ueberall schimmern kleine Hautvenen als dunkelblaue, aber nicht geschlängelte Stränge durch. Daneben finden sich über den ganzen Unterschenkel zerstreut bis in die Kniekehle hinein unregelmässig gestaltete, mit schmutzig graurother Flüssigkeit angefüllte Blasen in grösserer Zahl. Die Haut des Oberschenkels zeigt bis zur Leistenbeuge hinauf grünlich gelbe Färbung. An der rechten Gesässhälfte gewahrt man eine handtellergrosse Suffusion, über der Patella einige oberflächliche Hautabschürfun-

gen. Innerhalb der dunkelblaurothen Zone fühlt sich die Extremität ganz kühl an. Zugleich ist hier die Sensibilität vollkommen erloschen. Die active Motilität der Zehen und des Fusses ist aufgehoben. — Ferner fällt auf eine hochgradige, pralle Anschwellung des ganzen rechten Beines, welche die Haut enorm gespannt und glänzend erscheinen lässt. Der Umfang des Gliedes beträgt:

über der Spitze des Malleol. int.	29,	(links 27) cm
= = Mitte der Wade	39,	= 30 =
= = = = Patella	43,	= 33 =
= = Tuberositas tibiae	36,	= 29 =
= dem oberen Recessus	44,	= 33 =
an der Grenze des ober. und mittler. Femurdrittels	58,	= 43 =

Pulsation ist in der völlig verstrichenen Fossa poplitea ebensowenig wie an der Art. tibial. post. und ant. zu fühlen, wohl aber deutlich an der Art. femor. unterhalb des Lig. Poup. — Auscultation über der Blutgeschwulst unterblieb leider. Die Kniegelenkskapsel, besonders der obere Recessus ist durch einen Erguss sehr stark ausgedehnt; deutliches Tanzen der Patella.

Knochen- und Gelenkapparat allem Anschein nach vollkommen intact. Urin frei von Eiweiss und Zucker. — Klagen über sehr lebhafte Schmerzen im ganzen Bein.

In Rücksicht auf solchen Befund und die anamnestischen Daten wurde die Diagnose: Gangrän infolge subcutaner Zerreissung eines der Vasa poplitea oder gar beider aufrecht erhalten. Der von den Angehörigen sofort ausgesprochene und immer von neuem wieder erhobene Einwurf, dass das Glied durch den Gypsverband brandig geworden sei, musste nach der Schilderung, welche der überaus gewissenhafte, chirurgisch sehr erfahrene College über die stattgehabte Behandlung gegeben hatte, von vornherein von der Hand gewiesen werden. — Die Behandlung konnte vor der Hand, da Strassheim trotz allen Zuredens sich keinem operativen Eingriff unterziehen wollte, in den beiden ersten Tagen nach der Aufnahme nur eine exspectative sein; sie beschränkte sich auf Hochlagerung des Gliedes, feuchten antiseptischen Verband, Kräftigung des Allgemeinbefindens durch reichliche Weingaben, Morphium zur Beseitigung der Schmerzen.

Verlauf: Am 26. October hat die Schwellung am Oberschenkel noch um 2 cm zugenommen; am Knie und Unterschenkel ist sie sich gleich geblieben. Die blaurothe Zone reicht jetzt bis zur Mitte der Wade. Gleichzeitig ist die Sensibilität bis zu dieser Höhe aufgehoben. Temperatur morgens 38°, abends 38,6°. Viel Durst.

27. October. Die Gangrän hat die Mitte des Unterschenkels nicht überschritten. Schwellung des Oberschenkels um 1½ cm gefallen. Da Patient nunmehr wenigstens dazu seine Einwilligung gegeben hat, die Poplitealgefässe behufs Klarstellung der Verhältnisse blosszulegen, wird unter Narkose und bei linker Seitenlage in der Richtung der verticalen Diagonale der Fossa poplitea ein 12 cm langer Schnitt angelegt. Nach Durchtrennung der ad maximum gespannten Haut und der Fascia poplitea blickt man auf eine grosse, mit theils geronnenem, theils noch flüssigem, dunklen Blut angefüllte Höhle. Nach Ausräumung der Blut-

massen und mehrerer gelöster Partikel des das Planum popliteum auspolsternden Fettes gewahrt man medianwärts von dem gänzlich unversehrten Nerv. tibialis die zwar thrombosirte, im übrigen aber ebenfalls unbeschädigte Vena poplitea. Dicht unterhalb derselben und etwas medianwärts liegt die Art. poplitea. Ihre Gefässscheide ist, soweit man noch Auseinanderziehung der Wundränder sehen kann, unversehrt. Die Arterie selbst ist hier nicht thrombosirt, sondern mässig prall gefüllt und zeigt sehr schwache, aber doch deutlich wahrnehmbare Pulsation. Ein in der Mitte der F. poplitea, von der Arterie medianwärts sich abzweigendes, dem Rete articulare genu angehöriges Aestchen ist $^1/_2$ cm vom Hauptstamme entfernt abgerissen. Es spritzt aus dem peripheren Ende in kräftigem Strahl, ein Zeichen, dass der Collateralkreislauf funktionirt. Das Gefäss wird unterbunden. Trotz sorgfältigen Suchens lässt sich im Bereich der Kniekehle nirgendwo ein Riss oder Loch am Gefässrohr entdecken. In der Annahme, dass die an der Arterie sich zeigende Pulsation nur als rückläufige Pulsation zu deuten und die Gefässwunde weiter oben zu suchen sei, wird der Hautschnitt bis fast zur Mitte des Oberschenkels verlängert. Zwischen den beiden, durch das ausgetretene Blut bereits zum Klaffen gebrachten Gruppen der Flexoren (M. biceps einerseits und semitendinosus + semimembranosus andererseits) wird durch stumpfes Vorgehen die Gegend des Adductorenschlitzes freigelegt. Es zeigt sich nun, dass die Arterie gerade am distalen Ende des Adductorenkanales, also da, wo sie durch die in der Endsehne des Adductor magnus vorhandene, scharfkantige Lücke zur Rückfläche des Oberschenkels hindurchschlüpft, in querer Richtung glatt durchgerissen ist. Ihre Enden sind ca. 3 cm auseinander gewichen, und zwar wird das centrale erst sichtbar, nachdem die Adductorensehne etwas eingekerbt worden ist. Beide sind durch feste Thromben verschlossen. Das obere Ende zeigt starke Pulsationserschütterungen, das untere ebenfalls, aber in weit schwächerem Maasse. Die Vene ist hier oben gleichfalls intact, wenn auch in ihrer sonst so festen, bindegewebigen Verbindung mit der Arterie theilweise gelöst oder doch gelockert. — Nach genügender Isolirung und nach Resection eines 4 cm langen Stückes vom unteren Theil werden beide Enden unterbunden. Die Wunde wird mit Jodoformgaze austamponirt. —

29. October. Verbandwechsel. Keine Nachblutung. Tampons serösblutig durchtränkt. Umfang des Oberschenkels: 54 cm. — Patient klagt über heftigere, bohrende Schmerzen an der Zone vom Gangränösen und Gesunden. Temperatur morgens 37,4°; abends 38,8°.

2. November. Fieberfrei. Wunde reizlos, trocken. Zehen mumificirt. Gangrän aber nicht weiter vorgeschritten. Schwellung des Oberschenkels wesentlich zurückgegangen.

Da Patient nunmehr in die Absetzung des brandigen Theiles einwilligt, wird solche am 5. November ausgeführt, und zwar nach Gritti, weil Zweifel ob der Lebensfähigkeit der Haut am oberen Unterschenkeldrittel bestehen. Dabei wird mit Bestimmtheit festgestellt, dass weder der Bandapparat des Kniegelenks, noch die Knochen oder die übrigen Weichtheile des Ober- und Unterschenkels irgend eine Verletzung erlitten haben. — Der weitere Verlauf war ungestört, insbesondere heilte

die Amputationswunde sowie die am 27. October angelegte Incisionswunde völlig glatt. Am 16. December wurde Strassheim mit künstlichem Bein entlassen. Sein Befinden ist bis zum heutigen Tage ein gutes. —

Die pathologisch-anatomische Untersuchung des resecirten Arterienabschnittes, welche der damalige Assistent des pathologischen Institutes Herr College Müller auszuführen die Freundlichkeit hatte, ergab eine vollkommen normale Gefässwand sowohl für die Rupturstelle, als auch den übrigen Theil der Arterie.

Wenn ich im Anschluss an diese Krankengeschichte zunächst die Aetiologie der traumatischen Gefässrupturen ohne Mitverletzung der bedeckenden Haut einer kurzen Besprechung unterziehe, lasse ich eine bestimmte Gruppe der unter diese Ueberschrift fallenden Beobachtungen unberücksichtigt. Ich meine jene Perforationen einer Arterie oder Vene, welche entweder, wie uns eine auf 88 Fällen fussende Arbeit Monod's[1]) vor Augen führt, durch den Contact des Gefässrohres mit einem entzündlichen oder eiterigen Herde, oder durch die Nachbarschaft eines infolge pathologischen Wachsthumes deformirten Knochens, z. B. infolge von Exostosenbildung veranlasst worden waren (vgl. Fall von Tenier und Hartmann[2])). Gewiss entstehen auch diese Verletzungen auf traumatischer Basis, aber es handelt sich dabei wohl niemals um ein plötzlich, nur einmal einwirkendes Trauma, sondern mehr um eine Summirung chronischer Reize, welche durch den Eiter, den Sequester, die Exostose ausgelöst werden, und welchen die Gefässwand erst ganz allmählich zu erliegen pflegt.

Bei allen übrigen subcutanen Gefässrupturen, ganz gleich, ob die obere oder untere Extremität betroffen ist, sehen wir nun immer nur drei verschiedene Neben- und Gelegenheitsursachen wiederkehren. Es sind dies:

1. Fracturen. Subcutane Gefässläsionen im Gefolge von Fracturen stellen nach den Erfahrungen von Bruns, Helferich und anderen Autoren im Vergleich zur grossen Häufigkeit der Knochenbrüche ein viel selteneres Ereigniss dar, als man a priori erwarten sollte. Die Häufigkeit dieser Complication nur annähernd zu bestimmen, dürfte allerdings auch heute aus demselben Grunde nicht möglich sein, wie vor etwa einem Decennium, wo Bruns[3]) wegen einer fehlenden Zusammenstellung des theilweise gar nicht publicirten Beobachtungsmateriales auf die Angabe zuverlässiger Daten verzichten musste, wenn sich auch jetzt die damalige Bruns'sche, 50 Fälle

1) Monod, Bull. et mém. de la soc. de chir. de Paris. T. VIII. p. 666.
2) Tenier u. Hartmann, Rev. de chir. 1893. IV. Bd.
3) Bruns, Deutsche Chir. 27. Lief.

umfassende Statistik um eine weitere Anzahl einschlägiger Beobachtungen erweitern lassen würde.

2. sehen wir Gefässruptur als Begleiterscheinung von Luxationen. Noch mehr als von den Knochenbrüchen gilt das eben Gesagte von den Verrenkungen, allerdings wohlverstanden von Verrenkungen, bei welchen noch keine gewaltsamen Repositionsversuche unternommen worden sind. Bei frischen Luxationen sind subcutane Gefässzerreissungen nach dem übereinstimmenden Urtheil aller Autoren eine sehr seltene Complication. So betont Krönlein[1]), dass selbst bei den completen, mit so erheblicher Verschiebung der Gelenkflächen einhergehenden Verrenkungen der Tibia nach vorn oder hinten die Vasa poplitea nur ausnahmsweise rupturirt gefunden seien. Wo man aber solche Ruptur constatirt habe, seien meist auch Haut und Weichtheile ausgedehnt zerrissen gewesen. Auch v. Volkmann[2]) sah nur einen einzigen Fall, wo durch die luxirende Gewalt gleichzeitig eine subcutane Zerreissung eines grösseren Gefässes hervorgerufen wurde: Eine Frau wurde von einem Bullen auf eine ausgespannte, eiserne Kette geschleudert und erlitt eine complete Luxation des Kniegelenks nach hinten ohne Verletzung der Weichtheile. Trotz unschwer vollzogener Reposition trat dennoch Gangrän des ganzen Unterschenkels ein.

Ferner hat Brunner[3]) aus der chirurgischen Klinik zu Zürich über 2 Fälle von subcutaner Zerreissung der Arter. poplitea durch Luxation berichtet, welchen er noch sieben weitere aus der Litteratur gesammelte Beobachtungen anreiht (Autoren: Pentland, Lowe, Annandale, Knichynki, Spillmann). Endlich haben Adams[4]) und in letzter Zeit Kjar[5]) über je einen Fall von Subcutanruptur dieses Gefässes im Gefolge einer Verrenkung berichtet.

Relativ noch am häufigsten hat man Gefässläsionen als Nebeneffect der luxirenden Gewalt bei den Verrenkungen der Schulter auftreten gesehen. Körte[6]) wenigstens, welcher in seiner 1882 publicirten Arbeit: „Ueber Gefässverletzungen bei Verrenkung des Oberarmes" das gesammte Beobachtungsmaterial, so weit es bis dahin bekannt geworden, zusammengestellt hat, berichtet im Gegensatz zu den meisten anderen Autoren, welche die Gefässverletzung vorwiegend bei der

1) Krönlein, Deutsche Chirurgie. 26. Lief.
2) v. Volkmann, Pitha-Billroth, II. Bd. II. Abth.
3) Brunner, Deutsche Zeitschr. f. Chirurgie. XXV. Bd.
4) Adams, The Lancet. 1879. p. 727.
5) Kjar, Ref. Centralblatt f. Chir. 1897. Nr. 45.
6) Körte, Archiv f. klin. Chir. XXVII. Bd.

Reposition inveterirter Luxationen fürchten zu müssen glaubten, dass von fünfzehn bei frischen Verrenkungen erfolgten Gefässläsionen fünf bestimmt, fünf andere wahrscheinlich durch die Luxation selbst ins Leben gerufen waren. Die Ursache für dieses häufigere Vorkommen gerade bei Schulterverrenkungen wird man wohl in den anatomischen Lageverhältnissen von Gefässen und ausgetretenem Kopf zu suchen haben.

Die dritte Kategorie von Verletzungen, in deren Gefolgschaft wir subcutane Rupturen antreffen, wird repräsentirt durch Insulte mannigfachster, aber meist wesentlich unbedeutenderer Art, welche, ohne an und für sich eine Continuitätstrennung der Knochen oder eine Zerreissung der Gelenkkapsel mit Verschiebung der Gelenkenden zu setzen, die Weichtheile und in erster Linie die Gefässe treffen und beschädigen. Solches kann sich ereignen bei heftigen Stössen, Schlägen, Quetschungen; bei starker Torsion, welche auf die Gliedmaassen einwirken, wobei eine gerade vorhandene perverse Stellung der Extremität, eine gleichzeitig statthabende kräftige Muskelaction des Individuums und andere Momente das Zustandekommen der Gefässzerreissung nur noch begünstigen werden. Ja, wir dürfen annehmen, dass unter Umständen eine plötzliche starke Muskelanspannung allein schon ausreicht, ein Gefässrohr auf das Aeusserste zu spannen und zu zerreissen, sei es nun in seinen inneren Schichten, sei es in seiner ganzen Dicke.

Unter diese Rubrik fallen ihrer Aetiologie nach, z. B. auch die Fälle subcutaner Gefässläsion, welche — ich möchte sagen — als „secundäre" Complication der Luxationen vorkommen nach vorausgegangenen rohen, ohne genaue Kenntniss der anatomischen Verhältnisse ausgeführten Repositionsmanövern, zumal bei veralteten Verrenkungen.

Welcher Art sind nun die mechanischen Kräfte, die es im Verfolg der vorgenannten Verletzungen zu Gefässrupturen kommen lassen? Drei Möglichkeiten kommen, wie die Casuistik lehrt, in Betracht. Man pflegt zu unterscheiden:

1. Durchstechung,
2. Quetschung,
3. Ueberdehnung der Gefässwand.

Selbstverständlich werden auch einmal zwei dieser Factoren mit einander combinirt die Läsion erzeugen. Es kann also die perforirte Gefässwand unter Umständen gleichzeitig noch stark gequetscht sein, oder die soeben durch quetschende Gewalt arg mitgenommene Arterie wird durch eine hinzu kommende, übermässige, in der Längsrichtung des Rohres wirkende Spannung vollends zertrennt.

Eine subcutane Gefässperforation infolge von Durchstechung sieht man einzig und allein bei Knochenbrüchen. Sie kommt dadurch zu stande, dass ein dislocirtes Bruchende mit seiner scharfen Kante oder ein spitzer Knochensplitter das Gefäss anspiesst, und entweder lochartig oder schlitzförmig perforirt, oder auch in der Continuität schräg oder quer durchtrennt, so dass die Gefässenden wie mit dem Messer scharf durchschnitten erscheinen.

Am häufigsten hat man Continuitätstrennungen dieser Art an den Gefässen fracturirter Unterschenkel gesehen, und zwar nach Bruns[1]) deshalb, weil einmal am Unterschenkel am häufigsten schwere Splitterbrüche vorkommen, zweitens weil die Gefässstämme dieses Körpertheiles in mehrfacher Anzahl vorhanden sind und hart an den Knochen entlang ziehen.

Quetschungen der Gefässwand sehen wir dagegen bei allen drei der oben genannten Gelegenheitsursachen, also auch dann, wenn die Knochen und Gelenke völlig intact blieben. — So kann ein Gefäss durch die fracturirende Gewalt zwischen die beiden Bruchstücke eingeklemmt und zerquetscht werden. In anderen Fällen wird das Arterienrohr nach Zerreissung der Gelenkkapsel und Bänder beim Fortwirken der Gewalt von dem einen der luxirten Gelenkenden gegen das andere angedrückt, eingeklemmt und eröffnet. Oder aber das Gefäss wird durch eine äussere Gewalt, z. B. durch ein darübergehendes Wagenrad — übrigens bei Gefässverletzungen der unteren Extremität ein sehr häufig wiederkehrendes ätiologisches Moment! — direct gegen den intact bleibenden Knochen angepresst und lädirt. Es liegt auf der Hand, dass Arterien und Venen, welche unmittelbar dem harten Knochen aufliegen, also nicht durch ein Polster von Weichtheilen geschützt sind, wie z. B. die Poplitealgefässe, bei solchem Anlass ganz besonders gefährdet sein müssen. Typisch für solche Verletzung ist z. B. ein von Guthrie beobachteter Fall, den Poland[2]) in seiner Arbeit: „On rupture of the popliteal artery and popliteal aneurysm", anführt: Einem 50jährigen Maurer rollte, während er auf einem viereckigen Steinblock sass, ein zweiter Block so gegen das eine Knie, dass die Kniekehle gewaltsam gegen die scharfe Kante des Steines, auf dem der Mann sass, angepresst wurde. Keine Fractur, keine Verletzung der Haut, aber Ruptur der Poplitealarterie, welche zur Gangrän führte! — Erst kürzlich noch hat Schulz[3]) aus Bethanien einen Fall von subcutaner Ruptur der Art. popl., durch

1) Bruns, Deutsche Chir. 27. Lief. S. 417.
2) Poland, Guy's Hospital Reports. 3. Ser. VI. Bd.
3) Schulz, Deutsche Zeitschr. f. Chir. XLVI. Bd.

Ueberfahren entstanden, mitgetheilt. Während sich der Femur fest genug erwies, dem zermalmenden Druck des Rades zu widerstehen, wurde das Gefässnervenbündel „fest gegen das Planum popliteum angedrängt und auf dieser harten Unterlage durchgequetscht". — Es würde zu weit führen, weitere Beispiele für den geschilderten Entstehungsmechanismus anzuführen. Die oben genannten Arbeiten von Poland und Schulz bieten gerade für die Aetiologie der subcutanen Quetschruptur der Art. poplitea zahlreiche interessante Einzelheiten.

Ob man in der äusseren Gestalt des Oberschenkelknochens, speciell in der Linea aspera ein Moment zu suchen hat, welches die Kniekehlengefässe bei einer Quetschung ganz besonders gefährde, bleibe dahingestellt. Weitz[1]) hat einen Fall beschrieben, wo ein 26jähriger gesunder Bursche beim Holzschleppen eine enorme Quetschung des Oberschenkels dadurch erlitten hatte, dass das Glied zwischen den von Pferden geschleiften Baumstamm und einen noch aufrecht stehenden, starken Baum gepresst wurde. Subcutane Ruptur der Art. popl. ohne Fractur! Befund und Verlauf denjenigen unseres Falles genau entsprechend. Weitz nimmt nun als das Wahrscheinlichste an, dass die Arterie nach ihrem Durchtritt durch den Adductorenschlitz von der möglicherweise auffallend stark entwickelten Linea aspera angeschnitten sei. — Ich meine, auch ohne diese Annahme ist die Ruptur in dem Weitz'schen Falle ätiologisch hinreichend aufgeklärt.

Dagegen sei nachdrücklichst auf eine andere Eigenthümlichkeit hingewiesen, welche man wiederholt nach Quetschung der Gefässe beobachtet hat, und welche nicht nur in diagnostischer, sondern auch in prognostischer Beziehung ganz besondere Beachtung verdient. Selbst für den Fall nämlich, dass eine vollständige Ruptur der Gefässwand glücklich vermieden wird, und es nur zu einer circulären Zerreissung der Intima oder beider inneren Arterienhäute kommt, ist doch, wie wir wissen, die Lebensfähigkeit des betroffenen Gliedes auf das ärgste gefährdet, weil fast immer in dem gequetschten Gefässabschnitt die Circulation aufgehoben wird, und eine zur Gangrän führende Thrombose sich entwickelt. Den beiden von Jüngst[2]) mitgetheilten Fällen, wo die isolirte Verletzung der Tunica intima der Brachialis (wahrscheinlich durch Ueberdehnung entstanden), bezw. der Poplitea ohne Betheiligung der anderen Gefässhäute zur Gangrän der Extremität geführt hatte, reiht sich eine in ihrem Verlauf

1) Weitz, Berliner klin. Wochenschr. 1884. Nr. 7.

2) Jüngst, Berliner klin. Wochenschr. 1884. S. 225.

ganz ähnliche Beobachtung Pivon's[1]) an. Hier war die Ruptur der Intima durch Ueberfahren des Knies hervorgerufen; im Anschluss daran Thrombose der Art. popl. und Gangrän. — Dagegen war der Verschluss der Art. subclavia in einem von Mitchell Banks[2]) berichteten Fall auf traumatische Ruptur beider inneren Häute zurückzuführen.

Eine sehr wesentliche Rolle bei dem Zustandekommen subcutaner Gefässrupturen spielt drittens der in einer „Ueberdehnung" des Gefässrohres zum Ausdruck kommende Mechanismus.

Die Widerstandsfähigkeit gegen äussere Insulte, welche im allgemeinen — und mit Recht — den grösseren Gefässen, insonderheit den Arterien zugeschrieben wird, setzt sich aus mehreren Componenten zusammen. Die einen hohen Grad von Beweglichkeit zulassende Einbettung des Gefässes in lockeres Bindegewebe, seine walzenförmige Gestalt, der Reichthum seiner Wandung an elastischen Fasern, — das sind Factoren, welche der Arterie und Vene ein verhältnissmässig schnelles Ausweichen ermöglichen, und sicherlich einen nicht zu unterschätzenden Schutz allen stechenden und quetschenden Gewalten, ja selbst den Projectilen gegenüber nach Fischer[3]) gewähren. Bei einer übermässigen Dehnung des Gefässes in longitudinaler Richtung kommen indess die beiden erstgenannten Factoren, lockere Einbettung und cylindrische Gestalt als Schutzmittel in Fortfall. Nur die Dehnbarkeit und die Elasticität des Gefässrohres würden bei Insulten dieser Art einen Ausgleich schaffen können.

Wie verhält es sich nun mit diesen beiden physikalischen Eigenschaften der Gefässe unter normalen Verhältnissen? Es existiren hierüber exacte Untersuchungen, unter welchen den Beobachtungen Wertheim's[4]) aus dem Jahre 1846 noch heute der erste Platz gebührt. Aus diesen Versuchen, wobei die Gefässwand in ihrer Längsrichtung durch angehängte Gewichte gedehnt wurde, wissen wir einerseits, dass die Arterien den dehnenden Kräften einen nur geringen Widerstand entgegensetzen, d. h. also, dass die Elasticität derselben eine geringe ist, andererseits, dass die gedehnten Arterien nach dem Nachlassen des Zuges ihre frühere Form wieder annehmen, oder mit anderen Worten: die Gefässwand besitzt eine vollkommene Elasticität. Allerdings lassen sich nun nicht für die Elasticitätsbreite gesunder Arterien bestimmte Normen, bestimmte

1) Pivon, Bull. de la soc. anat. de Paris. IX. Bd. p. 260.
2) Mitchell Banks, Ref. Centralbl. f. Chir. 1881. Nr. 38.
3) Fischer, Deutsche Chirurgie. Lief. 17a. S. 196.
4) Wertheim, Annal. de Chimie et de Phys. 3. Ser. 1847.

Zahlenwerthe aufstellen, ebensowenig als man — wie sich O. Israel[1]) ausdrückt, — sagen kann, „die Dehnbarkeit einer normalen Aorta bewege sich innerhalb ganz bestimmter Grenzen". Jedenfalls aber berechtigen die nach solcher Richtung hin angestellten Messungen und Experimente zu der Erwartung, dass eine grössere Arterie vermöge der ihr innewohnenden Dehnbarkeit und Elasticität eine schon ziemlich ansehnliche Spannung und Dehnung in ihrer Längsrichtung ohne Schaden für die Continuität ihrer Wandung überwinden wird. Allerdings einer Gewalt gegenüber, in deren Gefolgschaft Knochen getrennt und Bänder zerrissen werden, können die genannten Eigenschaften in compensatorischer Beziehung selbstverständlich nicht mehr in Frage kommen. Dasselbe gilt von den Venen, deren Dehnbarkeit und Elasticität nach Versuchen von Braune und K. Bardeleben[2]) gleichfalls als hoch angesehen werden müssen.

In der Wirklichkeit sieht man denn nun auch den Mechanismus der Gefässzerreissung durch Ueberdehnung gar nicht so selten sich abspielen, z. B. im Gefolge von frischen Verrenkungen, wo das die Luxation bedingende Trauma auch die Ueberdehnung herbeiführt. Die plötzlich aus ihrer normalen Lage geschobenen Gelenkenden treiben, wenn sie eine bestimmte Richtung einschlagen, das Gefäss vor sich her. Dasselbe wird auf das Aeusserste gespannt; zuletzt, wenn es der dehnenden Gewalt nicht weiter nachzugeben vermag, zerreisst es wie eine Schnur, die an ihren Endpunkten fixirt in der Mitte eine übermässige Belastung durch Druck oder Zug erfährt. In ähnlicher Weise entstehen Gefässrupturen bei frischen Luxationen gelegentlich der Repositionsmanöver, zumal wenn solche in roher, gewaltthätiger Weise ausgeführt werden. Körte[3]), dessen Zusammenstellung auch für diesen Entstehungsmechanismus, wenigstens soweit die Art. subclavia und axillaris in Frage kommen, sehr interessante Beläge aufführt, verurtheilt besonders „die zu heftige und zu lange fortgesetzte Extension" des Armes, wobei die Gefässe und ihre Aeste leicht eine solche Ueberdehnung erleiden, dass schliesslich eine Stelle der Wandung nachgeben müsse. Unter diese Rubrik fallen ihrer Aetiologie nach auch ein von Körte und drei von Callender[4]) mitgetheilte Fälle, in denen man behufs Reposition einer vermeintlichen Luxat. humeri — in Wirklichkeit lag keine

1) Israel, Virchow's Archiv. CIII. Bd. S. 466.
2) Citirt von Fischer, Deutsche Chirurgie. Lief. 17a. S. 195.
3) Körte, Archiv f. klin. Chirurgie. XXVII. Bd. S. 643.
4) Callender, Bartholomew's Hospit. Reports 1866. Vol. II.

vor! —, den Arm in der ärgsten Weise zerrte und maltraitirte, und zu guter Letzt eine Zerreissung der Axillararterie erzielte.

Die bei derartiger Gewalteinwirkung den Gefässen schon unter normalen Verhältnissen drohende Gefahr, durch Ueberdehnung eine Continuitätstrennung zu erleiden, wird sich noch wesentlich erhöhen, wenn Dehnbarkeit und Elasticität derselben durch irgend welche pathologische Processe, mögen diese nun in der Wandung selbst oder in deren Umgebung Platz gegriffen haben, mehr oder weniger herabgesetzt sind, oder wenn gewisse anatomische Lagerungsverhältnisse der Gefässe im Augenblick grösster Spannung die volle Entfaltung jener Eigenschaften beeinträchtigen. Als derartige, die Ueberdehnungsruptur in hohem Grade begünstigende Momente nenne ich

1. krankhafte Zustände der Gefässwand selbst.

In erster Linie gehören dahin die Ektasien der Arterien und Venen. Ein erweitertes Gefäss, welches im Verhältniss zu seinem Lumen eine viel zu dünne Wandung besitzt, und welches ausserdem stets Neigung zeigt, mit seinen Bedeckungen zu verwachsen [1]), vermag schon geringfügigeren Einflüssen, z. B. einer plötzlichen Steigerung des Blutdruckes infolge körperlicher Anstrengung nicht zu widerstehen, geschweige denn einer stärkeren Dehnung; es reisst ein. Hierhin gehört seiner Genese nach ein von Chiari [2]) beobachteter Fall: Ein 57jähriger Mann hatte sich, als er auf dem Eis ausglitt, vor dem Niederstürzen dadurch bewahrt, dass er mit Aufgebot seiner ganzen Muskelkraft eine schnelle ruckartige Beugung des Rumpfes nach rückwärts ausführte. Er ging zu Grunde an einer Blutung, welche durch Bersten eines bei ihm bestehenden Aneurysma dissecans aortae ins Leben gerufen war. Diese Ruptur war zweifellos dadurch entstanden, dass die Aorta beim Rückwärtsschnellen des Rumpfes durch Fixation der Trachea und des Zwerchfelles infolge der allgemeinen Muskelspannung übermässig gedehnt wurde.

Nicht minder sind Arterienwände, die durch atheromatöse oder fettige Entartung, insbesondere fettige Usur der Intima verändert und brüchig geworden sind, zu plötzlicher Zerreissung prädisponirt. Die Thatsache, dass durch solche pathologische Processe auch gerade die Dehnbarkeit und Elasticität der Gefässe schwer beeinträchtigt werden, ist übrigens experimentell festgestellt, und zwar zuerst durch Polotebnow. [3]) Derselbe belastete eine normale und

1) Heineke, Deutsche Chirurgie. Lief. 18. S. 8.
2) Chiari, Ref. im Centralbl. f. Chirurgie. 1886. Nr. 27.
3) Polotebnow, Berliner klin. Wochenschr. 1868. Nr. 35.

eine sklerosirte Arterie mit Gewichten und verglich die Resultate mit einander. Bei einer Länge von 7,5 cm und einer Belastung von 1 kg dehnte sich das gesunde Gefäss auf 16,5, das kranke nur auf 9,9 cm. Mit Fortfall der dehnenden Kraft schrumpften beide Stücke auf 8 cm Länge ein. Später hat O. Israel[1]) ähnliche Versuche angestellt, indem er krankhaft veränderte Aorten auf ihre Dehnbarkeit und Elasticität hin systematisch prüfte. Er gelangte zu dem Resultat, dass durch vorgeschrittene Arteriosklerose, wie wir sie bei Potatoren und Nephritikern antreffen, die Dehnbarkeit des arteriellen Gefässrohres nicht unwesentlich verringert wird, und zwar bei Säufern noch mehr als bei Nephritikern. —

2. kommen in Betracht chronische Entzündungsprocesse in der Umgebung eines Gefässstammes, also z. B. die im Gefolge der verschiedenen Gelenkentzündungen, der Osteomyelitis u. s. w. auftretenden Schrumpfungen der peri- und paraarticulären Gebilde (Kapsel, Fascien), welchen sich schwielige Bindegewebsneubildungen rund um das Gelenk herum hinzugesellen. Dasselbe gilt von den breiten, tiefgreifenden, narbigen Retractionen der Haut (nach luetischen Geschwüren, Lupus, Anätzungen und Verbrennungen) oder den Contracturen „der über oder an dem Gelenk verlaufenden Muskeln, mit Schwund der Muskelsubstanz und interstitiellen Bindegewebswucherungen verbunden".[2]). Durch solche in seiner Umgebung sich abspielende Processe wird ein an und für sich ganz normales Gefässrohr nach und nach fixirt und dadurch auch in seiner Dehnbarkeit beschränkt. — Ein aus diesen Uebelständen resultirender Mechanismus der Gefässruptur tritt uns unter anderem entgegen bei jenen Läsionen, welche man nach Anwendung forcirter Streckung zur Beseitigung hochgradiger Contracturen und Ankylosen beobachtet hat, und deren Vorkommen wohl als einer der Hauptgründe den Chirurgen veranlasst haben, die Indication für das Brisement forcé möglichst einzuschränken und an Stelle dieses brüsken Verfahrens ein schonenderes, wenn auch blutiges einzuschlagen. Das üble Ereigniss einer so verschuldeten Ruptur der Art. poplitea dürfte früher manches Opfer gefordert haben. Salzer[3]) hat vor Jahren 9 Fälle zusammengestellt, wo das Brisement forcé zur Zerreissung dieser Arterie mit nachfolgender Gangrän geführt hatte. Sicherlich wird aber eine ganze Zahl ähnlicher Fälle verschwiegen worden sein.

Ungefähr gleiche pathologische Verhältnisse wie die geschilder-

1) Israel, Virchow's Archiv. CIII. Bd.

2) Fischer, Lehrbuch der allgem. Chirurgie. 1887. S. 740.

3) Salzer, Wiener med. Wochenschr. 1884. XXXIV. Bd. Nr. 8 u. 9.

ten können auch bei der Einrichtung veralteter Luxationen ihren üblen Einfluss geltend machen und Gefässzerreissung verschulden. Wird eine Luxation nicht bald reponirt, so ist die unausbleibliche Folge, dass die im Anschluss an die ursprüngliche Verletzung sich entwickelnde Entzündung abnorme, oft sehr derbe Verwachsungen zwischen ausgetretenem Gelenkende und Nachbartheilen entstehen lässt. In diese narbigen Bandmassen können aber auch sehr leicht die vorüberziehenden grossen Gefässe oder wenigstens stärkere Aeste derselben hineingezogen werden. Da nun eine Einrichtung der Luxation nur nach völliger Freimachung des Kopfes aus solchen Adhäsionen, und zwar durch gewaltsame Sprengung derselben ermöglicht wird, ist es verständlich, dass, wenn diese Sprengung nicht sehr vorsichtig, nicht unter andauernder Controle der Gelenkgegend, nicht etappenweise, sondern wohl gar ruckweise erfolgt, dann zugleich mit den neugebildeten Bandmassen auch das abnorm fixirte Gefäss zerrissen wird. Glücklicherweise hat man dies bedauerliche Ereigniss bisher nur bei veralteten Schulterverrenkungen, also als Ruptur der Art. oder Ven. axill. gesehen. Körte (l. c.) hat zwanzig einschlägige Beobachtungen gesammelt. Die meisten der Kranken sind, wie Krönlein (l. c.) hervorhebt, an dem enormen Blutverlust zu Grunde gegangen.

Erwähnt sei hier, dass sich unter Umständen bei einer durch Ueberdehnung entstandenen Arterienverletzung ein ganz ähnlicher Befund feststellen lässt, wie wir ihn bei Anspiessung eines Gefässes durch einen Knochensplitter oder dergleichen kennen lernten, ein kleines, seitlich dem Gefäss ansitzendes Loch. Aeltere Beobachter sahen bereits diese Oeffnung an der Arter. axill. nach Repositionsversuchen einer Luxation und führten sie zurück auf ein Ausreissen der Art. circumfl. hum. Auch Körte[1]), der dreimal Aehnliches beobachtete, neigt dieser Auffassung zu.

3. Ein dritter Umstand, welcher dem Zustandekommen einer Ruptur durch Hyperextension des Gefässes Vorschub leistet, ist der, dass die sonst ganz normale, gut dehnbare und elastische Arterie durch eigenartige, anatomische Lagerungsverhältnisse bei einer übermässigen Anspannung in der Längsrichtung direct geschädigt wird. Vornehmlich trifft dies für Gefässe der unteren Extremität zu. Scharf vorspringende Fascienstreifen und Aponeurosenschlitze gefährden die vorbeipassirende Arterie, wenn dieselbe sehr stark gedehnt wird, ausserordentlich. Eine derartige Stelle findet sich z. B. für die Art. tib. ant. an dem Punkte, wo sie sich von

1) Körte, l. c. S. 649.

hinten her durch den Ausschnitt der Membrana interossea zur Vorderfläche des Unterschenkels begiebt. Bei jeder gewaltsamen Zerrung wird das Gefäss an das scharfe Zwischenknochenband angepresst und unter Umständen sogar durchgerissen. In der That hat man solch übles Ereigniss bei Unterschenkelfracturen eintreten sehen. Die Ruptur erfolgte fern vom Ort der Einwirkung der fracturirenden Gewalt, genau an der genannten Stelle. Shephard[1]) beschreibt in den Annals of Surgery 1885. I. No. 1 zwei derartige Beobachtungen. Im ersten von ihm selbst behandelten Falle handelte es sich um eine complicirte Fractur beider Unterschenkelknochen, die Tibia war zwischen mittlerem und oberem Drittel, die Fibula weiter oben fracturirt. Am 4. Tage nach der Verletzung entwickelte sich ein pulsirendes Aneurysma. Bei der Incision fand man eine seitliche Verletzung der Arterie genau an ihrem Durchtritt durch das Ligam. interosseum. — Die andere, von Roddick erlebte Beobachtung betrifft eine subcutane Unterschenkelfractur mit Aneurysma an eben derselben Stelle. Man fand an dem theilweise gangränös gewordenen, abgesetzten Glied „eine vollkommene Zerreissung der vorderen Tibialgefässe, da, wo sie das Ligam. inteross. passiren", die Enden 2 Zoll von einander entfernt. — Ebenso fand Rabe[2]) als Ursache eines nach Quetschung der Wade entstandenen Aneurysma der Art. tib. ant. eine Ruptur der Arterie am Durchtritt durch das Zwischenknochenband. — Schliesslich noch eine Beobachtung von Dupuytren:[3]) Schussfractur im oberen Unterschenkeldrittel. Am 16. Tage nach der Verletzung plötzlich heftige Blutung aus der Art. tib. ant., die beim Durchtritt durch die Membrana inteross. eine Oeffnung zeigte. Dupuytren liess es unentschieden, ob die Perforation in diesem Falle durch Zerreissung oder durch Eiterung entstanden sei.

Auch der scharfkantige Adductorenschlitz, d. h. also die Stelle, wo die Art. und V. femor. durch die Sehne des M. adductor auf die Rückseite des Oberschenkels tritt, scheint für die in Rede stehenden Verhältnisse nicht ohne Bedeutung zu sein. Wenigstens ist es auffallend, dass nicht nur im Falle Strassheim, sondern auch in den Fällen anderer Beobachter, z. B. Pozzi[4]), Pollock[5]) u. s. w. die Rupturstelle der Arterie und auch der Vene

1) Shephard, Ref. Centralbl. f. Chir. 1885. S. 399.
2) v. Engelhardt, Inaug.-Dissert. Dorpat 1885.
3) Ebenda.
4) Pozzi, Bull. de la Société anat. de Paris. 1868.
5) Pollock, Citirt von Poland, Guy's Hospital Reports.

genau mit der Eintrittsstelle der Gefässe in die Kniekehle zusammenfiel.

Endlich scheint auch die Lagerung der Gefässe in der Leistenfurche, wo sie ja dicht unter dem stets straff gespannten Lig. Pouparti hindurchtreten, Gefahren im Fall allzu starker Dehnung mit sich bringen. Ich fand in der Litteratur 2 Fälle von subcutaner Zerreissung der Art. femoralis in ihrem obersten Abschnitt, in welchem die Rupturstelle an der Durchtrittsstelle der Arterie unter dem Poupart'schen Bande angetroffen wurde. Foster[1]) berichtet von einem 67jährigen Mann, der von einem umstürzenden Wagen herab auf die Strasse geschleudert wurde. Man constatirte unmittelbar nach dem Unfall eine grosse Blutgeschwulst in der linken Leiste; 6 Stunden nach dem Sturz Exitus. Bei der Autopsie fand sich die Art. iliaca ext. genau am Lig. Poup. quer durchtrennt. Andere Veränderungen fehlten.

Welche Körperstellung dieser Verletzte im Moment des Sturzes eingenommen hat, wird allerdings nicht berichtet, es leuchtet aber ein, dass die Schenkelgefässe bei extremer Beugung des Oberschenkels im Hüftgelenk gegen den Oberkörper gerade am Lig. Poup. eine Knickung erfahren müssen, welche um so schärfer sein wird, je hochgradiger die Flexion ist. Ereignet sich nun diese Beugung plötzlich und mit grosser Gewalt, so kann es wohl vorkommen, dass die Arterie, zumal wenn sie, wie wir noch sehen werden, in ihrem unteren Verlaufe durch die sich contrahirende Oberschenkelmusculatur fixirt ist, deshalb also nur eine beschränktere Verschiebung in ihrer Längsrichtung gestattet, in ihrem oberen Abschnitt eine plötzliche Dehnung erleidet und dort gesprengt wird, wo ihre Wandung gleichzeitig eine Abknickung aufweist.

Eine zur Ruptur an besagter Stelle führende Ueberdehnung dürfte auch der von Bowring[2]) mitgetheilten Beobachtung zu Grunde gelegen haben. Im Manchester Krankenhause wurde am 15. Juni 1874 ein 30jähriger Kohlenarbeiter aufgenommen mit folgender Krankengeschichte: 5 Wochen vorher hatte er, in einer Kohlengrube beschäftigt, mitgeholfen, zum Kohlentransport dienende Wagen auf eine Anhöhe hinauf zu schieben. Als er sich dabei sehr anstrengte „bei gestreckten Beinen und feststehenden Füssen", vernahm er plötzlich ein Schnappen in seiner linken Leiste. Ungeachtet der hiernach zurückbleibenden Schmerzhaftigkeit und einer kleinen pulsirenden Geschwulst setzte er seine Arbeit fort. Mittlerweile wuchs aber die Geschwulst trotz ärztlicher Behandlung, wenn auch langsam, so doch zusehends. Als der

1) Foster, The Lancet. 1879. Vol. II. p. 353.

2) Bowring, British medical Journal. 8. August 1874 und 6. März 1875.

Mann 4 Wochen nach dem Unfall ins Spital trat, fand sich eine zwei Fäuste grosse, elastische Geschwulst am oberen Theile des Schenkels, welche nach unten bis zum Knie, nach oben über das Lig. Poup. hinaus reichte und weder Pulsation, noch Geräusche zeigte. Der Puls an den Tibialgefässen fehlte. Fuss und Unterschenkel waren stark ödematös geschwollen. Nachdem man die Diagnose: subc. Arterienruptur gestellt, wurde tags darauf unter Compression der Aorta die Blutgeschwulst eröffnet. Neben der intacten Vene lag die zerrissene Schenkelarterie, deren Enden über 1 Zoll sich von einander entfernt hatten. Doppelte Unterbindung. Ungestörter Verlauf; im August verliess der Mann geheilt das Spital.

Was nun speciell die Vasa poplitea anbetrifft, so existiren für diese noch andere eigenartige topographisch-anatomische Verhältnisse, welche unter Umständen bei starker Dehnung des Gefässrohres einen ungünstigen, der Zerreissung Vorschub leistenden Einfluss äussern können. Ich meine die Fixation dieser Gefässabschnitte durch die Musculatur. Eine Prädisposition zur Entstehung der Aneurysmen, wie sie gerade in der Kniekehle so häufig beobachtet werden, finden wir, sagt Sonnenburg[1]), „unter anderem in dem Umstande, dass durch Fixation der Arterie in dem Kanal des Musc. adductor magnus und in dem Schlitz des sehnigen Ursprunges des Musc. soleus die Dehnbarkeit des Arterienrohres herabgesetzt ist.“ Nach Hyrtl[2]) spielt bei dem Zustandekommen von Aneurysmen noch eine winklige Knickung der Art. popl. eine Rolle, welche das Gefäss da, wo es unter den sehnigen Bogen des Soleus hineinkriecht, durch die bei der Contraction des Musc. popliteus einerseits und des Tibialis posticus und Flexor digitorum andererseits ausgelöste Anschwellung der Muskelbäuche erleidet. Soviel ist jedenfalls sicher, je hochgradiger die Contraction der Oberschenkel- und Wadenmusculatur sein wird, um so stärker wird auch die Fixation, um so winkliger die Knickung sein. Wirkt nun auf eine derartig fixirte Poplitealarterie plötzlich noch eine dehnende Gewalt ein, z. B. in Gestalt einer mit Bandzerreissung einhergehenden Hyperextension des Beines im Knie, so ist die Gefahr der Ueberdehnung bis zur Zerreissung ganz besonders gross, weil eben durch die Fixirung eine Uebertragung der Dehnung von dem abgeklemmten, kleineren Stück der Arterie, namentlich auf den oberen, grösseren Abschnitt der Schenkelarterie, und damit eine Vertheilung, ein Ausgleich der Spannung wenigstens in so kurzer Zeit ausgeschlossen ist.

---

1) Sonnenburg, Berliner klin. Wochenschr. 1889. Nr. 9.
2) Hyrtl, Handbuch der topogr. Anat. II. S. 582.

Der eben erörterte Mechanismus ist ohne weiteres verständlich in all denjenigen Fällen von Ruptur der Vasa poplitea, wo infolge intensivster Gewalteinwirkung eine wirkliche Ueberstreckung des Beines im Knie weit über 180° hinaus und damit auch eine wirkliche Ueberdehnung der Gefässe vorausgegangen war. — Nicht erklärt aber wird dadurch das Zustandekommen einer Gefässzerreissung in denjenigen Fällen, in welchen es überhaupt nicht zu einer aussergewöhnlichen Ueberstreckung gekommen ist, wie z. B. im Falle Strassheim. Hat hier nun trotzdem eine Ueberdehnung des arteriellen Rohres stattgefunden?

Wir wissen über den Hergang der Verletzung nur so viel, dass Str. beim Sprung vom Wagen herab auf die Füsse zu stehen kam, dass er aber in demselben Moment durch die um das Knie geschlungene, und zwar der Vorderfläche desselben aufliegende, mit collossalem Ruck sich spannende Wagenleine zu Boden geworfen wurde. Eine plötzliche gewaltsame Streckung des Beines im Knie ist sicherlich zustandegekommen. Dieselbe war jedoch, wie man später am abgesetzten Glied feststellen konnte, noch nicht so hochgradig, dass dadurch die hintere Kapselwand des Kniegelenks, geschweige denn die festeren Seiten- und Kreuzbänder, insbesondere nicht das hintere Kreuzband, ohne dessen Trennung eine Hyperextension am lebenden Unterschenkel nach Hyrtl[1]) unmöglich ist, zerrissen worden wären. Von einer eigentlichen Hyperextension, bei der der Unterschenkel auf mehr als 180° gestreckt wird, kann also in diesem Fall nicht die Rede sein, demnach aber auch nicht von dem gewöhnlichen „Ueberdehnungsmechanismus", wie wir ihn bei Luxationen u. dergl. kennen lernten. Ebensowenig sind wir zu der Annahme berechtigt, dass bei Str. eine krankhafte Sprödigkeit des Arteriensystems bestanden habe, weder nach dem Ausfall der pathologisch-anatomischen Untersuchung, noch nach der Anamnese und dem übrigen Untersuchungsbefunde. Der Verletzte war vor dem Unfall ein vollkommen gesunder, dem Trunk nicht ergebener Mann, der speciell weder ein Vitium cordis noch irgend welche Anzeichen für Arteriosklerose darbot, und welcher auch heute noch, abgesehen von dem Verlust des Beines, sich bester Gesundheit erfreut. Wenn bei ihm eine örtliche Prädisposition zu der späteren Verletzung bestanden haben soll, so könnte diese höchstens durch die wiederholten Attaquen von Kniegelenksentzündung, die der Mann vor 15—20 Jahren zu überstehen hatte, geschaffen worden sein. Wissen wir auch nichts Näheres über

1) Hyrtl, Handbuch der topogr. Anat. II. Bd. S. 600.

den Charakter dieser Gonitiden, — unmöglich ist es jedenfalls nicht, dass sie Anlass gegeben haben zu mehr oder weniger umfangreichen Verwachsungen der Gefässscheide und der Umgebung, insbesondere an jener Stelle, wo das Gefäss der Kapsel direct aufliegt, eine Complication, die bei einer übermässigen Dehnung allerdings, wie wir schon sahen, verhängnissvoll werden konnte.

Eine weit wichtigere Rolle beim Zustandekommen der Ruptur dürften jedoch andere Momente gespielt haben, in erster Linie die Schnelligkeit, mit welcher das Arterienrohr gespannt wurde.

Man muss nach meiner Ansicht bei derartigen Verletzungen streng unterscheiden zwischen einer wirklichen Ueberdehnung und einer plötzlichen, momentanen Dehnung oder Spannung des Gefässrohres. — Von einer Ueberdehnung wird man eigentlich nur dann sprechen können, wenn bei dem Act der Dehnung die Grenze der Elasticität und der Zugfestigkeit, welche der Arterie eigen ist, überschritten worden ist. Die Möglichkeit, dass solches in unserem Falle geschehen sei, ist aber bei der später festgestellten Intactheit des Kniegelenks-Bandapparates auf Grund der Versuche über die Dehnbarkeit gesunder Arterien mit Sicherheit auszuschliessen. — Wohl aber erlitt die Art. poplitea in unserem Fall eine plötzliche, ruckartige Spannung. Nach Hyrtl[1]) erfährt dieses Gefäss, welches bei flectirtem Knie eine seitlich ausgebogene Curve erkennen lässt, bei forcirter Streckung des Knies, wobei die hintere Gegend des Kniegelenks etwas convex wird, stets eine Dehnung. — Es ist nun doch wohl bestimmt anzunehmen, dass Str. nicht mit völlig gestreckten Beinen, sondern bei mehr oder weniger gebeugten Knien auf dem Boden anlangte, und dass erst durch die sich spannende Wagenleine das Bein plötzlich im Knie gestreckt wurde. Bei der Dehnbarkeit der Arterie hätte man eigentlich erwarten sollen, dass sie die durch die Extension des Knies bedingte Anspannung in der Längsrichtung leicht überwunden haben würde. Und sicherlich würde das auch geschehen sein, wenn der Arterie Zeit gelassen worden wäre, ihre Dehnbarkeit zu entfalten. Bei den Versuchen, welche behufs Feststellung der Dehnbarkeit und Elasticität von Gefässen angestellt wurden, erzielte man das Maximum der Dehnbarkeit auch nicht plötzlich, sondern erst nach längerer Belastung. — Vom grössten Einfluss für den einer Dehnung unterworfenen Körper ist aber die Schnelligkeit, mit welcher die Spannung erfolgt. Ich erinnere hier an folgenden physikalischen Versuch: an

1) Hyrtl, l. c. S. 581

eine 1 kg schwere Masse wird ein Faden gebunden, welcher noch gerade stark genug ist, etwas mehr als 1 kg zu tragen, ohne zu zerreissen. Wird nun das Gewicht an diesem Faden anfangs sehr langsam, dann immer schneller und schneller in die Höhe gezogen, so lässt sich ihm allmählich eine beliebig grosse Geschwindigkeit ertheilen, ohne dass der Faden zerreisst. Dagegen reisst der Faden, rasch angezogen, sofort ab, „weil die Kraft, die nöthig wäre, um das Kilogramm so schnell in Bewegung zu setzen, grösser ist, als der Faden verträgt.“[1]) Wie hier der Faden, so verhält sich dort das in Spannung versetzte Arterienrohr. Die Wirkung der dehnenden Kraft ist um so grösser, je grösser die Geschwindigkeit ist, welche die in Bewegung gesetzten Theile aufnehmen sollen. Das Dehnungsvermögen der Arterien aber kommt bei der Schnelligkeit, mit welcher die forcirte Streckung des Knies und damit die Dehnung des Gefässes erfolgte, gar nicht zur Geltung; sie verhält sich in dem Augenblick wie ein starres Rohr, dem keine Dehnbarkeit eigen ist. — Will man also in unserem Fall von einer Ueberdehnung reden, so könnte man höchstens eine partielle Ueberdehnung des Gefässes darunter meinen, eben da, wo es rupturirt gefunden wurde.

Neben dem bisher von uns berücksichtigten Princip der Trägheit dürfte in unserem Falle vielleicht noch die Reibung eine Rolle gespielt haben, welche die Arterie im Adductorenkanal, vor allem an dem scharfen Adductorenschlitz, wo ja auch die Zerreissung stattfand, erfuhr. Die Kraft der Reibung war hier proportional der relativen Geschwindigkeit der Arterie gegen ihre Umgebung. Bei langsamer Bewegung kam sie also nicht in Betracht, wohl aber bei sehr schneller; und um eine solche handelte es sich im Falle Str.

Auf die Gefahr, welche der Gefässwandung aus einer plötzlichen, intensiven Anspannung erwachsen kann, hat bereits Billroth[2]) in seiner Arbeit über die Entstehung der Aneurysmen hingewiesen, indem er sagt: „Es sprechen mancherlei Gründe für die Annahme, dass in den einmalig sehr starken oder wiederholt mittelstarken Ueberstreckungen des Knies eine Gelegenheitsursache zur Bildung der Kniekehlenaneurysmen zu suchen ist.“ Löbker[3]), welcher bei einem fünfjährigen Mädchen eine Ruptur der inneren Häute der Art. poplitea beobachtete, giebt ebenfalls am Zustandekommen der Continuitätstrennung die Schuld der plötzlichen Zerrung, welche das Gefäss beim Aufrichten auf die Zehen erlitten hatte. Zwei ähnliche Fälle, in

1) Müller-Pouillet's Lehrbuch der Physik. 1886. I. S. 245.
2) Billroth, Wiener klin. Wochenschr. 1893. Nr. 50.
3) Löbker, Eulenburg's Real-Encyclopädie. I. Bd.

welchen einem Aneurysma der Kniekehlenarterie auch eine forcirte Streckbewegung des Fusses vorausgegangen war, citirt Hyrtl[1]): „Ein Herr, welcher von einem hohen Büchergestell einen Pack Schriften herablangte, und eine Haushälterin, welche, um den Rahmen eines hohen Spiegels abzustäuben, sich auf den im Maximum gestreckten Beinen erhob, datirten von dieser forcirten Bewegung her das erste Auftreten von Kniekehlenaneurysmen, an welchen sie von Prof. Kern operirt wurden.“ — Also auch hier keine eigentliche Ueberstreckung des Knies, keine Ueberdehnung des Gefässes; nur plötzliche, forcirte Streckung! Eine Kraft aber, welche Intima und Media zu sprengen vermag, ist bei einiger Steigerung sicherlich auch im stande, die äusserste Arterienschicht mit zu zerzeissen.

Die forcirte Streckung des Knies, die plötzliche Anspannung der Arterie werden ihrerseits wieder bedingt durch eine sehr intensive Muskelaction. Letztere wirkt aber noch in anderer Richtung prädisponirend für die Entstehung einer Gefässruptur. Wir sahen bereits, wie durch hochgradige Contraction der Beinmusculatur die Art. popl. in ungünstiger Weise fixirt, in ihrer Dehnbarkeit und Verschieblichkeit sehr beeinträchtigt wird, ja selbst noch eine schädliche Knickung erfährt. Sodann aber wird durch jede grosse körperliche Anstrengung, verbunden mit heftiger Gemüthsbewegung, der intraarterielle Blutdruck infolge vermehrter Herzaction mit einem Male enorm gesteigert, ein Ereigniss, dass nach Löbker (l. c.) gerade an den Gelenkbezirken gefährlich werden kann. Eine Bestätigung für diese Annahme liefert nicht nur die Krankengeschichte unseres Verletzten, der nach dem Sprung vom Wagen mit aller Kraft sich auf den Beinen zu halten versuchte, sondern auch die nachstehend aus der Litteratur angeführten, zum Theil sehr charakteristischen Beobachtungen subcutaner Ruptur der Art. poplitea.

Von Poland[1]) unter Nr. 7, 15, 17, 18 und 21b citirte Fälle:

1. Lawrie sah bei einem 30jährigen Matrosen eine grosse pulsirende Geschwulst am rechten Schenkel, verursacht „by a violent exertion in vaulting over a boat.“ — Quere Durchreissung der Art. popl. — Ligatur der Femor. — Nachblutung; Gangrän; trotz Amputation Tod.

2. Nach Pollock war ein kräftiger, 30jähriger Landarbeiter mit Graben beschäftigt, als sein rechter Fuss vom Spaten abglitt, und die Ferse heftig auf den Boden stiess. 2 Stunden darauf Schwellung. Partielle Ruptur der Art. popl. — Wenige Tage darnach Ligatur der Art. femor. — Heilung.

1) Hyrtl, l. c., S. 582.

2) Poland, Guy's Hospital Reports. 1860. 3. Ser. VI. Bd.

3. Pelletan sah einen 32jährigen gesunden Mann, der mit dem rechten Bein zwischen 2 Holzstücke gerathen war und krampfhafte Anstrengungen gemacht hatte, sich zu befreien. Sofort sehr heftiger Schmerz, so dass er zu Boden stürzte. — Partielle Ruptur der Art. popl. — 6 Wochen später doppelte Unterbindung. — Trotz Eiterung Genesung.

4. Pelletan beobachtete noch einen anderen Fall dieser Art: Ein Mann verspürte, als er sich anschickte, bei gestrecktem Knie (with knee tense) von der Sohle eines Grabens auf den Rand desselben zu springen, intensiven Schmerz in der Kniekehle; er stürzte zu Boden. — Partielle Ruptur der Art. popl. — Ligatur. — Trotz Eiterung Genesung.

5. Hunter behandelte einen 33jährigen Laternenanzünder, der bei Ausübung seines Berufes dadurch zu Schaden gekommen war, dass das Brett, auf dem er stand, nachgab, und sein Bein sich zwischen zwei andere Treppenstufen einklemmte. Nicht einmal Hautabschürfung darnach, auch zuerst keine Beschwerden. Erst 14 Tage etwa nach dem Unfall pulsirende Geschwulst. Partielle Ruptur der Art. poplitea.

6. Dillon sah, wie Malgaigne[1]) erwähnt, Gangrän von Fuss und Unterschenkel in einem Fall, wo das Knie vielleicht nur eine Drehung ohne wirkliche Luxation erlitten hatte.

7. In einem von Rose beobachteten, von Brunner[2]) mitgetheilten Fall hatte ein 18jähriger, gesunder Bursche versucht, einen im Umfallen begriffenen Wagen mit einer Heugabel zu stützen, wobei seine Beine sich in äusserst forcirter Extensionsstellung befanden. Aus solcher Position heraus wurde der „brettsteif gestreckte" Mann durch den stürzenden Wagen zu Boden geworfen. Sofort starke subcutane Blutung in die Kniekehle. — Gangrän. Amputation. Heilung.

8. Beobachtung von Partridge[3]): Ruptur der atheromatösen Vasa poplitea durch einen Fall, bei dem das Bein unter den Körper zu liegen kam.

Es liegt auf der Hand, dass da, wo neben der plötzlichen gewaltsamen Streckung noch eine Quetschung einwirkt, die Gefässwand noch weniger Widerstand einer Continuitätstrennung gegenüber leisten wird. Auch für diesen Entstehungsmodus seien noch einige Belege angeführt:

1. In einem Fall von Gozzi[4]) musste man annehmen, dass das schräg über den Oberschenkel hinweggegangene Wagenrad die Weichtheile vor sich hergetrieben, übermässig gespannt und schliesslich die Schenkelarterie zerrissen hatte.

2. Fall von Cripps[5]): Ein 21jähriger Mann gerieth mit dem einen Unterschenkel vor das mit Hemmschuh versehene Rad eines rollenden

1) Malgaigne, Traité des fractures et des luxations. 1855. Tome II. p. 941.
2) Brunner, Deutsche Zeitschr. f. Chirurgie. XXV. Bd. S. 102.
3) Partridge, Citirt von Jannsen. Inaug.-Dissert. Dorpat 1881.
4) Gozzi, Bull. de la Soc. anat. de Paris. 1868.
5) Cripps, Citirt von Schulz, Deutsche Zeitschr. f. Chir. XLVI. Bd.

Wagens. Er wurde eine Strecke fortgeschleift, aber nicht überfahren. Art. popl. dicht über ihrer Theilungsstelle quer durchgerissen.

3. Beobachtung von Cooper[1]): Ruptur der Art. popl. bei einem Arbeiter, dessen Oberschenkel an der Hinterfläche von einem herabstürzenden Weizensack gestreift worden war.

4. Fall von Hawkins[2]): Ein Mann, dessen Schürze sich in einer rotirenden Welle verfangen, wurde mehrfach gegen eine Mauer geschleudert; keine Wunde, keine Fractur oder Luxation. Art. u. V. popl. aber zerrissen.

5. Mittheilung von Delore[3]): Einem 48jährigen Kutscher ging ein Rad quer über beide Fossae popliteae. An der linken Kniekehlenarterie fanden sich Adventitia und Media bis auf eine schmale Brücke zerrissen. Intima völlig rupturirt, nach innen gerollt, so dass sie sowohl das centrale, wie periphere Ende der Art. verstopft hatte. Keine Arteriosklerose.

6. Auch ein von Schnitzler[4]) publicirter Fall von subcutaner Ruptur der Art. popl. gehört seiner Entstehung nach hierher: Einem gesunden, 19jährigen Arbeiter fiel eine sehr schwere Last gegen die Innenseite des rechten Schenkels in der Höhe des nicht überstreckten Knies. Weder Knochen-, noch Gelenkverletzung. Dagegen war die Art. quer durchgerissen.

Auf Grund vorstehender Ausführungen scheint es mir, wenn man eine Erklärung für den Entstehungsmechanismus der Arterienruptur im Falle Strassheim und in den diesem ähnlichen Beobachtungen geben wollte, nach physikalischen Begriffen nicht angängig zu sein, schlechthin von einer Ueberdehnungsruptur zu reden. Es dürfte vielmehr — die gleichzeitige Mitwirkung verschiedener anderer prädisponirender Momente vorausgesetzt! — der Schwerpunkt auf das Plötzliche der gewaltsamen Anspannung und Dehnung, welche das Gefässrohr erleidet, und bei welcher es zersprengt wird wie eine starre, nicht dehnbare Röhre, zu legen sein. —

In klinischer Hinsicht dürften an unserem Falle noch einige Punkte Interesse verdienen, zunächst:

Liess sich die Arterienzerreissung bei Strassheim als solche diagnosticiren? Ich möchte hier an eine Mahnung Malgaigne's (l. c.) erinnern. Bei Erwähnung jenes Falles von Dillon, wo die zur Gangrän führende Zerreissung der Art. popl. nicht durch Luxation, sondern höchstwahrscheinlich durch eine blosse Drehung des Beines im Knie entstanden war, sagt der französische Chirurg von diesen Verletzungen: „Ce sont là des exceptions, sans doute,

1) Cooper, Citirt von Poland, l. c.
2) Hawkins, Citirt von Poland, l. c.
3) Delore, La Province Médicale. 1896. No. 31.
4) Schnitzler, Allgem. Wiener med. Ztg. 1897. Nr. 32 u. 33.

mais qui n'en doivent pas moins rester présentes à l'esprit des chirurgiens." — Von solchem Gesichtspunkt aus betrachtet, war die Diagnose im Falle Strassheim nicht schwierig. Alle Symptome, welche von vornherein auf Continuitätstrennung eines grossen Gefässstammes hinweisen konnten, waren vorhanden: der intensiv stechende Schmerz in der Kniekehle unmittelbar nach Einwirkung des Trauma, die mit jedem Schritt sich steigernde, auf die Kniekehle zunächst localisirte Schmerzhaftigkeit, die eigenartige, für die subcutane Gefässläsion charakteristische Empfindung, „als ob das Bein von innen nach aussen aufplatzen wolle", die unverkennbaren Zeichen acuter Anämie, die schon 1 Stunde nach dem Unfall constatirte, colossale Blutgeschwulst in der Kniekehle. Das Fehlen des Pulses an den Tibialgefässen, welches den Symptomencomplex vervollständigt hätte, wurde allerdings erst später festgestellt. — Derartige alarmirende Erscheinungen konnten einzig und allein durch die Blutung eines Gefässes erster Ordnung hervorgerufen werden, hier also entweder der Arteria oder Vena poplitea. — Wenn man nun trotzdem zuerst nur an eine den Arteriae articulares genu oder dergl. entstammende Blutung gedacht hat, so ist solches Versehen in Anbetracht der grossen Seltenheit derartiger subcutaner Gefässzerreissungen und in Hinsicht darauf, dass die Möglichkeit solcher Verletzungen ohne Mitbetheiligung von Knochen und Gelenken noch gar zu wenig bekannt ist, ohne weiteres zu entschuldigen.

Fragen wir weiter, ob das verletzte Glied unvermeidbar der Gangrän anheimfallen musste, so scheint allerdings auf den ersten Blick die Prognose bei subcutaner totaler Ruptur der Art. poplitea die denkbar schlechteste zu sein, ungleich ungünstiger als bei partieller. Es existirt, soweit ich die Litteratur verfolgen konnte, bisher auch nicht eine einzige Beobachtung, wo bei dieser Verletzung der Brand ausgeblieben, oder wo es durch operatives Eingreifen gelungen wäre, den Brand abzuwenden.

Jannsen[1]) hat schon 1881 den Nachweis geführt, dass die Ursache dieses traurigen Ausganges nicht in der Unterbrechung des arteriellen Hauptstromes, sondern in der Blutinfiltration der Gewebe zu suchen ist, durch welche die Entwickelung des Blutkreislaufes in den übrigens auch an den Poplitealgefässen in genügend reichlicher Anzahl vorhandenen Collateralbahnen auf das Schwerste beeinträchtigt, das Zuströmen des arteriellen Blutes auf ein Minimum reducirt und der Rückfluss des venösen durch Compression der Venen gehemmt wird.

1) Jannsen, Inaug.-Dissert. Dorpat 1881.

Die jedem verletzten Gliede von Seiten eines diffusen Hämatoms erwachsende Gefahr wird aber gerade für Kniekehle und Unterschenkel noch dadurch gesteigert, dass die anatomischen Verhältnisse dieser Teile, namentlich das System fächerreicher Muskelfascien, das reichbemessene, lockere, lückenreiche Bindegewebe, in ganz aussergewöhnlicher Weise die rapide Entwickelung besonders ausgedehnter Blutinfiltrate zu begünstigen im stande sind. — Das Postulat, welches Jannsen aus seinen Forschungen für die Therapie der subcutanen Gefässzerreissung zog, war: Schleunige Entlastung der infiltrirten Gewebe durch breite Eröffnung, Fortschaffung aller comprimirenden Coagula, Stillung der Blutung mittels Ligatur an der Rupturstelle! Wenn ungeachtet solcher klar und präcise gegebenen Vorschrift bislang der subcutanen Totalruptur der Art. poplitea noch ebenso regelmässig wie in früheren Zeiten die Gangrän gefolgt ist, so liegt dies nicht nur darin begründet, dass die Diagnose der Ruptur meist erst mit dem Auftreten der Gangrän selbst, also erst mehrere Tage nach der Einwirkung des Trauma gestellt wurde, sondern auch wohl darin, dass der operative Eingriff, wenn er überhaupt erfolgte, zu spät erfolgte. In solchen Fällen entscheiden, wie ich glaube, schon wenige Stunden über die Möglichkeit der Ausbildung des Collateralkreislaufes. So wenig wie wir es wagen würden, eine arterielle Blutung durch stunden- oder gar tagelange Abschnürung des verletzten Gliedes zu bekämpfen, so wenig rationell scheint mir auch ein stundenlanges Abwarten einer ausgedehnten Blutinfiltration zu sein, die ja schliesslich ähnliche deletäre Wirkung auf Gefässe und Weichtheile haben muss, wie bei längerem Liegen der elastische Schlauch. Halten wir uns deshalb bezüglich der Therapie in jedem Einzelfall stricte an Jannsen's Vorschlag der sofortigen Unterbindung in loco! — Gelingt es uns, — und dies muss bei dem heutigen Stande der Wundbehandlung als selbstverständlich bezeichnet werden! — die Wunde vor Infection zu schützen und damit ein anderes, die Bildung des Collateralkreislaufes hinderndes Moment fernzuhalten, — dann dürfen wir auch bei der bisher so verhängnissvoll dastehenden subcutanen Totalruptur der Art. poplitea mit grosser Bestimmtheit jenen glücklichen Ausgang erhoffen, wie ihn kürzlich Klemm[1]) in einem Falle von Schussverletzung beider Poplitealgefässe durch sofortiges chirurgisches Eingreifen erzielt hat, nämlich den völliger Genesung.

1) Klemm, Centralblatt f. Chirurgie. 1897. Nr. 45.

XVI.

Kleinere Mittheilungen.

1.

Mittheilung a. d. Privatpraxis des Herrn Doc. Dr. W. Zöge v. Manteuffel-Dorpat.

Zur Kenntniss der Pankreascysten.
Ein Fall von Pankreascyste, Exstirpation, Heilung.[1])

Von

Dr. med. A. v. Brackel.

Frl. J. v. S., 34 Jahre alt, aus Curland, ist bis vor $2^1/_2$ Jahren immer gesund gewesen. Seit dieser Zeit hat Patientin dazwischen auftretende, leichte Schmerzen im Abdomen verspürt, die hauptsächlich links von der Mittellinie unter dem linken Rippenbogen localisirt und meistens nach eingenommener Mahlzeit aufgetreten sein sollen. Vor circa $1^1/_2$ Jahren hat Patientin am Ort des Schmerzes eine Geschwulst bemerkt, die damals gänseeigross gewesen sein soll und sich hauptsächlich in der linken Seite unter und hinter dem Rippenbogen hat fühlen lassen. Bis vor kurzer Zeit soll der Tumor nicht sehr an Grösse zugenommen haben, soll jedoch in den letzten 7—8 Monaten rasch grösser geworden sein.

Vor 3 Monaten hat Patientin plötzlich, ohne vorhergegangene Veranlassung, eines Abends sehr heftige Schmerzen im Leibe empfunden, verbunden mit circa 12 Stunden andauerndem Erbrechen. Danach traten Verschlimmerung, Gefühl von Unbehagen im Leibe und anfallsweise sehr starke Schmerzen auf, so dass Patientin keinerlei häusliche Arbeiten hat verrichten können, und ihr auch das Gehen beschwerlich geworden ist. — Dabei ist der Allgemeinzustand im übrigen stets ein guter, der Appetit stets ein befriedigender, der Stuhlgang ein geregelter gewesen. Patientin will in den beiden letzten Jahren um 10 Pfd. zugenommen haben. Magenbeschwerden directer Art haben nicht bestanden. Die Menses sind stets normal gewesen, von vierwöchentlichem Typus, vier- bis fünftägiger Dauer. Ein Trauma irgend welcher Art hat nie stattgefunden.

---

1) Die nachstehende Arbeit meines Assistenten A. v. Brackel war eigentlich in grösserem Umfange angelegt. Doch wurde eine derartige Arbeit unnütz durch die inzwischen erfolgte Publication des Körte'schen Werkes: Da aber die casuistische Mittheilung und einige Hinweise in der litterarischen Auseinandersetzung jener Monographie als Ergänzung dienen können, stehe ich nicht an, diese der Oeffentlichkeit zu übergeben, zumal die „glandulären Cystome" des Pankreas immerhin seltene Vorkommnisse sind.

Nach Angabe des behandelnden Arztes soll der Tumor vor 2½ Monaten von der Grösse einer guten Mannesfaust gewesen sein, frei beweglich nach oben links und hinter den Rippenbogen, nach rechts über die Mittellinie hinaus. Beim Herabziehen des Tumors nach unten konnten unbehindert 2 Finger zwischen ihn und den linken Rippenbogen hineingeschoben werden.

Status praes.: Patientin von mittlerem Körperbau, gut entwickelter Musculatur und reichlich vorhandenem Pannicul. adipos. Gesichtsfarbe blühend, Haut und sichtbare Schleimhäute rein. Zunge feucht, nicht belegt. Am Abdomen wölbt sich die linke Regio mesogastrica und hypochondriaca halbkugelig vor. Linea alba und Nabel nach links verschoben. Die Palpation ergiebt hier im linken Mesogastrium und Hypochondrium einen mannskopfgrossen Tumor von glatter Oberfläche, prall elastischer Consistenz, der nach oben bis unter den linken Rippenbogen reicht, nach rechts die Mittellinie überragt, nach unten etwa handbreit über der Symphyse steht und nach links fast die ganze Lumbalgegend auszufüllen scheint. Beweglichkeit des Tumors in geringen Grenzen möglich, sowohl nach rechts bis über die Mittellinie, als hauptsächlich nach oben hinten links, so dass ein grosser Theil des oberen Segmentes des kugeligen Tumors unter dem linken Rippenbogen verschwindet. Nieren beiderseits nicht fühlbar. — Die Percussion ergiebt über dem Tumor in Ausdehnung eines Handtellers absolute Dämpfung, die nach oben rechts in die Leberdämpfung, links in die Herzdämpfung übergeht. Zwerchfellstand links 4. Rippe, rechts 5. Rippe. Uterus in normaler Lage antiflectirt-antevertirt, nicht vergrössert, Ovarien beiderseits fühlbar.

Herz- und Lungenbefund normal. Bei Luftaufblähung des Darmes schiebt sich der Tumor nach links hinauf und tritt mit seinem oberen Segment unter den linken Rippenbogen. Harn klar, dann und wann etwas stärker sedimentirt, enthält kein Albumin, keinen Zucker, kein Indican. Harnmenge pro 24 Stunden 1200—1400 ccm.

Die Diagnose blieb zwischen linksseitiger Hydronephrose, resp. Nierencyste und einem cystischen Tumor des Pankreas in suspenso. — Patientin ging auf den Vorschlag eines operativen Eingriffes ein, und nach vorausgegangener mehrtägiger Diät und Abführung wurde die Operation am 6. September um 10 Uhr morgens in Chloroform-Aethermischnarkose (aa) vorgenommen.

Operateur Doc. Dr. Zöge von Manteuffel.

Desinfection des Operationsgebietes mit grüner Seife und Wasser, Alkohol und Sublimat. Der Hautschnitt beginnt in der Regio lumbal. in der Mitte zwischen 12. Rippe und Spin. ant. sup. und verläuft schräg nach innen vorn und unten zum Nabel. Schichtweises Durchtrennen der Haut, des sehr fettreichen Unterhautzellgewebes, der Musculatur. Vorliegend subseröses Fett, Umschlagsfalte des Peritoneums. Nach stumpfem Vordringen in die Tiefe erweist sich der Tumor als nicht von der Niere ausgehend, letztere ist gesund, befindet sich in ihrer normalen Lage. Der Versuch, den Tumor von der gesetzten Wunde aus extraperitoneal auszulösen, musste, nachdem das Colon medialwärts nach einigen Unterbindungen abgestreift war, aufgegeben werden, da es bald

ersichtlich wurde, dass von hier der Stiel nicht erreicht werden konnte. Es wurde daher die angelegte Schnittwunde in Etagen vernäht, das Peritoneum im Verlauf des Schnittes quer bis zum Nabel eröffnet, und da sich die Wunde zu klein erweist, um den Tumor freizulegen, der Laparotomieschnitt in der Linea alba vom Proc. ensiform. bis zum Nabel angelegt. Nach freier Eröffnung der Bauchhöhle erwies sich der Tumor, von hier aus gesehen, subserös. Er stieg von hinten oben links neben der Wirbelsäule aus der Tiefe zwischen den Mesenterialblättern hervor, wölbte sich oberhalb des Colon transversum, zwischen diesen und dem nach rechts verdrängten Magen nach vorn. Das Colon wird mit dem grossen Netz nach oben geschlagen und in Compressen eingewickelt. Rechts ist der Tumor durch eine breite Adhäsion mit dem Duodenum verbacken. Dieselbe wird in 3 Partien doppelt umstochen, unterbunden und durchtrennt. Spaltung des Mesenterialblattes, aus dem sich der Tumor gleichsam wie aus einer Kapsel ausschälen und dadurch wesentlich höher emporheben lässt. Sämmtliche an den Tumor im Gewebe herantretenden Gefässe werden doppelt ligirt und durchschnitten. — Der auf diese Weise theils stumpf, theils scharf fast vollkommen freigelegte Tumor erweist sich als eine prall gespannte cystische Geschwulst, an der sich nach verschiedenen Seiten eine grosse Anzahl kleinerer und grösserer Buckel (Cysten) fühlen lassen. — Der Tumor geht aus der Cauda des Pankreas hervor. Versorgung der Peritonealhöhle mit warmen Servietten und Anstich der Cyste mit einem dicken Thompson'schen Ovarialtroicart. Es entleeren sich circa $5^1/_2$ l einer klaren, gelbgrünlich aussehenden, leicht opalescirenden, fadenziehenden Flüssigkeit. Nach vollständiger Entleerung wird die durch den Troicart gesetzte Oeffnung in der Cystenwand mit einer Naht geschlossen und an die weitere Loslösung des nunmehr schlaffen Cystensackes geschritten, bis die breite Basis freigelegt ist. Mit einer doppelten, kräftigen Seidenligatur wird das Gewebe des Pankreas in der Cauda durchstochen und abgebunden. Nach fester Unterbindung Amputation des Tumors im Bereiche gesunden Pankreasgewebes. Bei der nun stattfindenden Toilette der Bauchhöhle findet sich im Mesocolon descendens eine für circa 3—4 Finger zugängliche Oeffnung, die dadurch entstanden war, dass das Colon zuerst von aussen und dann von innen vom Tumor abgelöst war. Dieses Loch wurde durch eine fortlaufende Naht geschlossen. Wie der Verlauf zeigt, hat der Darm die Zerstörung eines Bezirkes seiner Mesenterialgefässe ohne Schaden ertragen.

Vernähung des gespaltenen Mesenterialblattes mit Catgut — Etagennaht der Bauchwunde (versenkte Nähte mit Seide, oberflächliche mit Silkworm) Jodoformgazestreifen auf die Wunde. — Trockenverband. — Narkosendauer 2 Stunden 15 Minuten. — Chloroform-Aetherverbrauch 138,0. — Operationsdauer 1 Stunde 58 Minuten. Beim Erwachen aus der Narkose, einmaliges Erbrechen, etwas Collapserscheinungen, 4 Campherspritzen.

Verlauf: Patientin erholte sich langsam in 3 Tagen von dem Eingriff, vom 6. Tage ab Wohlbefinden bei genügender Nahrungsaufnahme und regelmässigen Stühlen. Unter leichten Temperatursteigerungen bildet sich in der Lumbalgegend ein Abscess, der am 7. Tage nach Entfernung

der Nähte entleert wird. Dann ungestörter Verlauf bis zum 18. Tage. Hier Temperatur 39,7°, Unbehagen, Völle im Leibe, Stuhlverhaltung, ohne nachweisbare locale Erscheinungen. Unter Schweiss Abfall der Temperatur am 22. Tage zur Norm. Weiterer Verlauf ungestört. Am 33. Tage verliess Patientin das Bett. 1½ Monate nach der Operation verliess Patientin die Klinik und zog aufs Land. Status: Patientin sieht frisch und blühend aus — verrichtet ohne Beschwerde häusliche Arbeit — macht ohne Ermüdung grosse Spaziergänge. Abdomen überall weich, nirgends eine Resistenz oder eine schmerzhafte Stelle zu fühlen, die Bauchnarbe fest und derb, keinerlei Diastase der Musculatur, keine Hernie. An Stelle des Abscesses eine kleine oberflächliche Fistel, die mit Jodinjectionen weiter behandelt werden soll. —

Vier Monate nach der Entlassung aus der Klinik hatte ich Gelegenheit, Patientin auf dem Lande zu besuchen. — Sie sah blühend und frisch aus, fühlte sich vollkommen gesund und frei von allen Beschwerden. Die kleine Fistel hatte sich bald geschlossen, war dann aber nach einigen Wochen wieder aufgegangen, und hatten sich einige Ligaturfäden ausgestossen. Bei der Untersuchung der Fistel konnte ich in der That noch einige Fäden extrahiren. Die Fistel schloss sich unter Jodbeizungen recht bald. Die Bauchnarbe war überall gut und fest, keine Diastase der Musculatur zu finden. — Patientin ist jetzt verheirathet, hat, soviel ich in Erfahrung gebracht, zweimal geboren. Schwangerschaften und Wochenbetten sind normal verlaufen. —

Die exstirpirte Geschwulst erwies sich als ein multiloculäres Cystom, bestehend aus einem grossen Hohlraum, der mit zahlreichen grösseren und kleineren Ausbuchtungen der Wand versehen war. Ausser diesen mit der grossen Cyste communicirenden Ausbuchtungen fanden sich in der Wand der Cyste, näher zum Fusspunkt derselben, eine grosse Menge grösserer und kleinerer cystischer Hohlräume, die denselben klaren Inhalt hatten, wie der grosse Cystensack. Die ganze Geschwulst hing mit dem Pankreas zusammen und ging direct, ohne deutliche Stielung, in dieses Organ über. — Die Wand des Tumors war, je weiter vom Fusspunkt, dem Pankreas, entfernt, um so dünner, an der Kuppe höchstens 1½—2 cm dick. Ihre Aussenseite war glatt, jedoch infolge der vielen Ausbuchtungen und kleinen Buckel uneben, die Innenseite war etwas rauh, und entsprechend den auf der Aussenseite wahrnehmbaren Buckeln, waren hier grössere und kleinere Vertiefungen der Wand sichtbar.

Querschnitte durch die Wand des grossen Cystensackes zeigten mikroskopisch überall eine derbe, streifige Bindegewebslage mit nur vereinzelten Kernen, der nach innen eine fast gleichmässig homogene Membran anliegt. — Epithelzellen waren hier nicht zu finden. — Ein Querschnitt durch die dickere Partie der Wand, im Bereiche der kleinen Cysten und näher zum Fusspunkt zu, weist folgenden mikroskopischen Bau auf: Die Wand besteht aussen aus einer ziemlich dicken Schicht fibrillär angeordneten, sehr welligen Bindegewebes mit vereinzelten Kernen. Auf diese folgt eine mehr aufgefaserte Bindegewebsschicht, die an einzelnen Stellen grössere und kleinere länglich gestellte Gruppen rundlicher Zellen aufweist, die scheinbar die Fasern des Bindegewebes auseinandergedrängt haben. Hier finden sich auch hier und da apoplek-

tische Herde und stark mit Blut durchtränkte Gewebe. — Je weiter nach innen zu, desto zellreicher wird das Bindegewebe, um schliesslich vollständig in junges, wucherndes, embryonales Bindegewebe überzugehen. Namentlich findet sich die Wucherung des jungen Bindegewebes in Umgebung der Blutgefässe und kleinsten Capillaren.

Im Bereiche dieses embryonalen Bindegewebes liegen zahlreiche, sehr verschieden geformte cystische, resp. drüsige Hohlräume von wechselnder Grösse. Dieselben tragen an ihrer Innenwand ein schön sichtbares, einschichtiges, langgestrecktes Cylinderepithel mit basalem Kern; theilweise hat sich dasselbe von der Wand abgehoben. Im Inneren einiger Lumina ist eine Ansammlung von klaren Fettzellen und structurlosen Massen (Detritus) zu sehen. Diese cylinderepitheltragenden Hohlräume werden durch dickere oder dünnere Scheidewände von einander getrennt, die ihrerseits aus jenem embryonalen Bindegewebe bestehen, das ich oben näher beschrieben habe. Nur an wenigen Stellen der Zwischenwandungen war noch fibrillär angeordnetes Bindegewebe zu finden. — Vom Innenlumen des grossen Cystensackes sind die Nebencysten ebenfalls durch breitere oder schmälere Leisten jenes embryonalen Bindegewebes getrennt.

Die Innenwand der grossen Cyste, die durch die in sie hineinragenden Vorwölbungen der in der Wand enthaltenen Nebencysten sehr wellig gestaltet ist, trägt nur an sehr vereinzelten Stellen jenes Cylinderepithel, wie es sich in den kleinen Wandcysten findet.

An Schnitten, die dem Fusspunkt des Tumors entnommen sind, finden sich eingesprengte Reste von normalem Pankreasgewebe.

Auf Grundlage vorliegenden makro- und mikroskopischen Befundes ist der oben beschriebene exstirpirte Pankreastumor in die Rubrik der wahren Pankreascysten, speciell in die Reihe der Proliferationscysten des Pankreasgewebes, d. h. der Cystoadenome einzustellen, und wäre der XVI. Fall dieser Art.

Unter den bis dato in der Litteratur verzeichneten 128 operirten Fällen von Pankreascysten, lassen sich nur 12 Fälle auffinden, bei denen die mikroskopische Untersuchung die Diagnose Cystoadenom zulässt. Ferner sind 3 Fälle von Cystoadenom des Pankreas durch Sectionen erworben und litterarisch mitgetheilt worden.

Die Schilderung des mikroskopischen Verhaltens der Cystoadenome hat Körte in seiner Monographie über die chirurgischen Erkrankungen und Verletzungen des Pankreas in zusammenfassender Darstellung gegegeben. Hinzuzufügen wären den von Körte gesammelten 13 Fällen noch ein 14. von Mikulicz-Schroeder und ein 15. von Mikulicz-Takayasu.

Ersteren Fall erlaube ich mir hier kurz nach Heinricius zu referiren:

Mikulicz-Schroeder: Dissertation. Breslau 1892. — „Die Cyste war mit dem Schwanztheil des Pankreas verwachsen. Der Cystensack, reichlich vascularisirt, besitzt eine derbfaserige, bindegewebige Structur. Die Innenfläche im ganzen glatt. An den hinteren, dickeren Stellen der Cystenwand findet sich im Bindegewebe in Gruppen ein zahlreiches Epithelien in Hohlräumen enthaltendes drüsiges Gewebe, welches die histologische Beschaffenheit des Pankreas besitzt."

Den 2. Fall entnehme ich der soeben erschienenen Publication von Takayasu aus dem III. Bande „der Mittheilungen aus den Grenzgebieten", S. 92. — Die Cyste hat eine fingerdicke Wand, die aus zellreichem Bindegewebe besteht." Partielle Exstirpation. — Die mikroskopische Untersuchung der excidirten Cystenwand ergab durchweg hyalin entartetes Bindegewebe mit Einsprengung von Haufen kleiner Rundzellen. Ferner sah man eine Menge kleiner Cystchen in der Wandung, und hier und da normales Pankreasgewebe." —

Obwohl die Beschreibung des mikroskopischen Befundes in diesen beiden Fällen sehr kurz ist, hauptsächlich aber die Structur der Nebencysten nicht näher gekennzeichnet ist, so glaube ich, dennoch auch diese beiden Fälle den übrigen Cystadenomen des Pankreas anreihen zu können, weil erstens die Anamnese dieser Fälle auf eine langsam sich entwickelnde Neubildung schliessen lässt, und zweitens der mikroskopische Befund annähernde Aehnlichkeit mit den Cystadenomen des Pankreas hat.

Die Cystadenome des Pankreas stellen wahre cystische Neubildungen dar, die wohl zu trennen sind von den übrigen Pankreascysten, die schon in bedeutender Anzahl in der Litteratur beschrieben sind. —

Es ist das Verdienst Körte's, die sehr ausgebreitete und oft schwierig zu erlangende Litteratur gesichtet zu haben, ebensowie auch Heinricius bereits in seiner Abhandlung die wahren Cysten von den Pseudocysten des Pankreas getrennt hat.

Nach Körte kommen für die Pankreascysten, abgesehen von den von Virchow besonders betonten Retentionscysten des Ausführungsganges, folgende 3 Gruppen in Betracht:

1. Proliferationscysten des Pankreasgewebes, Cystoadenome; Epithelioma cysticum.

2. Retentionscysten, die von den Drüsenbläschen und kleinen Ausführungsgängen durch Abschnürung infolge von chronischer interstitieller Pankreatitis entstehen.

3. Pseudocysten, die von entzündlichen oder traumatischen Affectionen des Pankreas ihren Ausgang nehmen.

Von diesen cystischen Bildungen, die direct mit dem Pankreas verbunden sind oder in der Drüse selbst entstehen, muss man nach Körte die peripankreatischen Pseudocysten trennen, unter denen solche zu verstehen sind, die in der Gegend der Bauchspeicheldrüse gewachsen sind, allerdings klinisch die gleichen Krankheitserscheinungen machen, jedoch nach ihrer anatomischen Stellung wesentlich von jenen verschieden sind (vgl. Körte S. 113).

Die Proliferationscysten, Cystoadenome des Pankreas stimmen in ihrem mikroskopischen Bau im wesentlichsten mit jenen proliferirenden Cystengeschwülsten überein, welche in den Ovarien, in den Nebennieren und Nieren, den Hoden und der Brustdrüse des öfteren ihren Sitz haben.

Sie sind nach Waldeyer ebenso wie diese, als wahre Neubildungen, als glanduläre Cystome anzusehen, bei denen in der Wand eine progressive Neubildung von Drüsenräumen stattfindet, die sich in Cysten

mit schleimigem oder schleimigserösem Inhalt umwandeln, welche sich allmählich vergrössern und am Schluss durch Rarefaction der Wandung unter einander confluiren. Die Vergrösserung und Ausdehnung der Cystenräume, die durch Anhäufung und colloide oder schleimige Entartung der von der Innenfläche der Cyste desquamirten Zellen bewirkt wird, ist lediglich ein secundärer Vorgang. Die wesentliche Bedingung der Fortentwickelung liegt in der Proliferationsenergie der Gewebe der Cystenwand, wie diese auch mikroskopisch durch das wuchernde, junge embryonale Bindegewebe sich nachweisen lässt. Es ist das Bestreben dieser Nebencysten und das Weiterwuchern der Gewebe der Cystenwand von bedeutungsvoller Wichtigkeit für den therapeutisch chirurgischen Eingriff, insofern, als man bei diesen proliferirenden Cysten von einer blossen Einnähung der Cystenwand in die Bauchdecken und Anlegung einer Fistel füglich keine radicale Heilung erwarten kann, denn wenn auch der Hauptsack obliterirt, so wuchern doch die Nebencysten fort.

Einen Beweis geben uns die Fälle von Ovariencystomen, bei denen der Grösse des Tumors wegen oder der hochgradigen Verwachsungen mit den Gedärmen wegen eine radicale Entfernung nicht möglich war, und die Cyste in die Bauchwunde eingenäht werden musste. Die Fälle heilten nicht aus, der Tumor blieb bestehen, und die Patientinnen hatten zu dem ursprünglichen Uebel noch ein zweites durch die Operation sich erworben, nämlich eine ewig und immer secernirende Fistel.

Auch in der Litteratur der Pankreascysten finden sich Mittheilungen, die das Nichtausheilen der Cysten nach stattgefundener Incision und Drainage bekunden.

Einen Fall, der, obwohl leider keine mikroskopische Untersuchung vorliegt, dennoch aber darauf hinzuweisen scheint, dass nach stattgehabter Drainage der Cyste dieselbe weiter gewuchert ist und zum Tode der Trägerin geführt hat, beschreibt Richardson. Er hatte die Pankreascyste anscheinend mit Erfolg durch Incision und Drainage zur Heilung gebracht. Fünfviertel Jahr nach der Operation, nach Verheilung der äusseren Wunde, starb die Patientin plötzlich, und die Section erwies, dass die dem Pankreas angehörige Cyste in den Magen perforirt war. — Ferner fand Gussenbauer bei einer Patientin, die 5 Monate nach der Einnähung der Hauptcyste in die Bauchdecken an Lungentuberculose bei noch bestehender Fistel starb, dass neben dem Rest der eingenähten Cyste noch zahlreiche bis hühnereigrosse Cysten im Pankreas bestanden, die mit Cylinderepithel ausgekleidet und mit einer wasserhellen, leicht fadenziehenden Flüssigkeit erfüllt waren.

Der einzig sichere Weg zur Heilung der Cystoadenome des Pankreas ist mithin die Exstirpation oder Ausschälung der Neubildung. Da es sich bei den Cystoadenomen um wahre Cysten handelt, die ihre eigene Wand haben, so ist die Operation sehr wohl ausführbar. Eine Contraindication läge nur dann vor, wenn die Verwachsungen des Tumors mit den anderen lebenswichtigen Organen der Bauchhöhle zu intensive und ausgiebige sind, wo wir entweder auf eine Operation verzichten oder die Incision mit nachfolgender Drainage vornehmen müssen.

Es lässt sich auch nicht leugnen, dass die radicale Extirpation von Pankreastumoren mit nicht geringen Gefahren verbunden ist, die hauptsächlich aus der unmittelbaren Nähe wichtiger nervöser Elemente und grosser Gefässe, für die es keine Collateralbahnen giebt, erwachsen. Die Gefässe, die bei der Exstirpation in das Bereich des Messers fallen können, sind nach Ruge die Arteria et Vena lienalis, die beide am oberen Rande des Pankreas entlang, zum Theil in dasselbe eingebettet, verlaufen, ferner die Arteria et Vena mesenterica sup., die unter dem Pankreaskörper hervortreten, und endlich die Arteriae hepatica et coronaria ventriculi, die dicht oberhalb des Pankreas zu suchen sind (Krönlein). Schon aus diesen Gründen muss bei der Exstirpation mit ausgiebigster Vorsicht zu Werke gegangen werden, und kann man sie allerdings nur dann vornehmen, wenn man sich nach Eröffnung der Bauchhöhle, resp. wenn der Tumor sehr gross ist, nach Entleerung des Cysteninhaltes über die anatomische Lage ein klares Bild machen kann. Ist das der Fall, und sind ferner nur Verwachsungen vorhanden, die eine Ausschälung ohne Schädigung der Nachbarorgane ermöglichen, dann scheint mir der Ausspruch Küster's, dass die Radicaloperation der Pankreasgeschwülste ein „unverantwortlich grosses Wagniss" ist, nicht gerechtfertigt. — In Fällen, wo die Ausschälung möglich, ist auch die Blutung zu beherrschen, wenn alles, was scharf durchschnitten werden soll, vorher isolirt, anatomisch bestimmt, und wenn es sich um Gefässe handelt, doppelt unterbunden wird. Die Abtragung der Cyste an ihrem Fusspunkt wird bei ausgiebigem Bauchschnitt und richtiger Lagerung des Patienten, wobei darauf gesehen werden muss, dass die Wirbelsäule so weit als möglich in lordotischer Krümmung sich befindet, auch bei fetten Personen ausführbar sein.

Es ist bis dato in 14 Fällen die totale Extirpation der Pankreascyste ausgeführt worden, und zwar von: Bozemann, Riedel, Billroth, Aug. Martin, Mikulicz, van Kleef, Clutton, Zweifel, Poucet, Eve, Heinricius (2 Fälle), Kosinski, Shattuck. Der unserige Fall, von Zöge von Manteuffel operirt, käme als 15. Fall hinzu. — Von diesem sind 2 Fälle an septischer Peritonitis gestorben (Fall Riedel und Fall Billroth).

In 12 Fällen beabsichtigter und versuchter Totalextirpation musste wegen grosser technischer Schwierigkeiten von der radicalen Entfernung Abstand genommen werden. Von diesen zwölf partiellen Excisionen der Cysten heilten 8 Fälle aus (Mikulicz-Schröder, Schönborn, Filippow, Trombetta, Albert-Schnitzler, Schnitzler, Mikulicz-Takayasu, Biermer) während 4 Fälle starben (Rokitansky, Ahlfeldt-Kootz, Veit, Hulke).

Dass die Mortalität bei den partiellen Excisionen eine grössere ist, als bei den radicalen Extirpationen, obwohl erstere a priori wohl als ungefährlichere Eingriffe angesehen werden dürfen, wird wohl seinen Grund darin haben, dass diese betreffenden Fälle besonders ungünstig und schwierig waren, da sie zum Abbrechen der Operation nöthigten. — Nichtsdestoweniger aber hat Aug. Martin mit seinem Fall es bewiesen, dass auch unter erschwerenden Verhältnissen die totale Extirpation möglich ist.

Die richtige Diagnose ist nur in einer Minderzahl der Fälle mit Präcision vor der Operation gestellt worden. Diese Thatsache erklärt sich einerseits aus der grossen Seltenheit von Pankreascysten, denn nur wenige Operateure haben einen Fall in der ganzen langen Dauer ihrer operativen Thätigkeit zu beobachten Gelegenheit gehabt. Krönlein betont die Seltenheit der Pankreascysten ausdrücklich, wenn er sagt: „eine Pankreascyste hat sich mir in meiner ganzen klinischen Beobachtungszeit noch nie präsentirt.“ — Andererseits sind die vielen Fehldiagnosen bedingt durch die überaus unzugängliche Lage des Pankreas für unsere diagnostischen Hülfsmittel. Die localen Symptome werden eine Wahrscheinlichkeitsdiagnose erlauben; jedoch bei Tumoren erheblicher Grösse, wo bereits eine bedeutende Raumbeschränkung im Abdomen sich eingestellt hat, wird wohl in den meisten Fällen die Diagnose in suspenso bleiben müssen.

Wenn ich von den Pseudocysten, d. h. den cystischen Bildungen, die von entzündlichen oder traumatischen Affectionen des Pankreas ihren Ausgang nehmen, absehe, so kämen in vorgeschritteneren Stadien von wahren Pankreascysten neben diesen differentialdiagnostisch noch die Mesenterialcysten, Ovarialcysten, Nebennieren- und Nierencysten, Hydronephrosis in Frage. Senn macht freilich auf den Ort der Entwickelung des Tumors aufmerksam und sagt: Ovarialcysten zeigen sich zuerst in der Regio inguinalis, Pankreascysten dagegen in der Regio hypochondriaca sinister.“ — Das stimmt theoretisch vollkommen, in Praxis jedoch sind meist die anamnestischen Daten so ungenau, dass darauf nicht viel Gewicht gelegt werden darf. — Bei grossen Tumoren, wo wir nur auf den Palpationsbefund angewiesen sind, ist es nicht leicht, namentlich wenn die Patienten noch etwas fettleibig sind, die wahre Ursprungsstelle des Tumors festzustellen.

Die meisten Fehldiagnosen sind zu Gunsten von Ovarialcystomen gemacht worden, doch glaube ich, dass die Differentialdiagnose zwischen Ovarien- und Pankreascysten weniger Schwierigkeiten bereiten sollte, als die zwischen Pankreascysten und Nierencysten, resp. Hydronephrosis, vollends, wenn, wie in unserem Falle, die Cyste dem Schwanztheil des Pankreas entwachsen ist, sich in der linken Oberbauchgegend ausgebreitet hat und in die linke Lumbalgegend hineingewachsen ist.

Der Umstand, dass bei unserem Falle das gesammte linke Hypochondrium vom Tumor ausgefüllt, die Verschieblichkeit des Tumors mehr nach links oben hinten unter den Rippenbogen als nach anderen Richtungen ermöglicht, und endlich die Niere nicht palpabel war, liess in gleicher Weise eine Hydronephrose, resp. Nierencyste annehmen, wie die Möglichkeit einer Pankreascyste zugeben, letzteres hauptsächlich auf Grund der Angabe, dass die Geschwulst im Anfang vorn unter dem linken Rippenbogen in der Oberbauchgegend zu fühlen gewesen sei. —

Dass die von Senn angeführten frühzeitigen Erscheinungen von Seiten des Verdauungstractus und die von Küster so strict geforderten Symptome cystischer Pankreastumoren: Neuralgia coeliaca, Diarrhoea pankreatica, rapide Abmagerung und Diabetes — an unserer Patientin nicht zu finden waren, hat seinen Grund darin, dass unser Fall eben nicht in die Rubrik der entzündlichen Tumoren des Pankreas zu rechnen

University of Californi
LIBRAF

ist, sondern eine langsam sich entwickelnde Neubildung darstellt, bei der erst in späterem Stadium, als sich durch das raschere Wachsthum eine ganz bedeutende Raumbeschränkung in der Oberbauchgegend geltend gemacht hatte, nach den Mahlzeiten ein Gefühl von Vollsein und geringe Schmerzen einstellten. — Dieses Gefühl des Druckes pflegt jedoch auch bei den übrigen Tumoren der Bauchhöhle aufzutreten, sofern sie durch ihre Grösse an Nerven und Gefässen zerren und die Nachbarorgane aus ihrer Lage verdrängen.

Den in der Anamnese unseres Falles angegebenen einmaligen Anfall von Miserere möchte ich durch eine vorübergehende Verlegung des Darmtractus mit einer geringen peritonitischen Reizung erklären; auf diese wies auch die bei der Operation gefundene Adhäsion mit dem Duodenum hin.

Thatsächlich werden die bis jetzt gesammelten Erfahrungen und Kenntnisse über die Pankreascysten, wie sie von Körte und von Heinricius in ihren letzthin erschienenen Werken zusammengestellt und niedergelegt sind, den künftigen Operateuren die Stellung einer richtigen Diagnose erleichtern, immerhin jedoch gehören die Pankreascysten zu den diagnostisch zweifelhaften Tumoren der Bauchhöhle, bei denen die Probelaparotomie in ihre vollen Rechte tritt, während die Probepunktion, die noch immer in den Lehrbüchern auch bei der Abdominalchirurgie angeführt und als diagnostisches Hülfsmittel angepriesen wird, entschieden zu verwerfen ist.

Im Gegensatz zu Körte, der die Probepunktion bei den Pankreascysten „im allgemeinen" nicht empfiehlt und die Frage, „ob das Resultat der Probepunktion für die Diagnose nöthig und von entscheidender Wichtigkeit ist," nicht „unbedingt" zu bejahen glaubt — möchte ich betonen, dass die Probepunktion des Abdomens vollkommen von uns entbehrt werden kann. Die Probepunktion ist ein zweischneidig Schwert! Abgesehen davon, dass sie unter Umständen uns vollkommen im Unklaren lässt, erschwert sie nicht nur die darauf sich anschliessende Operation, sondern ist auch im Stande, direct das Leben unseres Pat. zu gefährden. Nicht nur der vorantiseptischen Aera kann man es zur Last legen, dass nach abdominaler Probepunktion Peritonitis und Tod eintrat, auch heute noch kann mit der Punktionsnadel Magen oder Darm gar zu leicht verletzt werden. Ferner kann bei der Probepunktion einer Abdominalcyste, deren Wandungen oft sehr dünn sind, und deren Innendruck sehr hoch ist, die Cyste einfach platzen, und ihr Inhalt die Abdominalhöhle überschwemmen. Und dass dieses nicht ohne Einfluss, resp. Schädigung des Peritoneums einhergeht, dafür bürgen uns klinische Beobachtungen und experimentelle Untersuchungen.

Die Fälle aus der Pankreaslitteratur von Le Dentu, Dixon, Littlewood, Kocher, Tremaine, Karewsky, Hermann, Rotter, Körte u. a. sprechen nicht zu Gunsten der Probepunktion, sondern beweisen, dass im Anschluss an eine solche nicht nur Symptome bedenklicher Art, sondern auch der Tod eintreten kann.

Die Probelaparotomie ist heut zu Tage im Gegensatz zur Probepunktion ein geringfügiger und ungefährlicher Eingriff. Sie ist im Stande, Klärung der Situation nach

allen Richtungen hin zu gestatten. Nach stattgehabter Eröffnung der Bauchhöhle werden die vorliegenden Verhältnisse darüber zu entscheiden haben, welchen Weg der Operateur einzuschlagen hat. Ob er sich bei Cystenbildung des Pankreas mit einer Incision und Drainage begnügen muss oder an das Werk der radicalen Entfernung des Krankhaften gehen darf.

Am Schluss vorliegender Arbeit sei es mir gestattet, Herrn Doc. Dr. W. Zöge von Manteuffel für die Ueberlassung vorstehenden Krankenmateriales meinen Dank auszusprechen.

Dorpat im April 1898.

2.

Aus der chirurgischen Klinik zu Greifswald (Prof. Helferich).

Zur Kenntniss der nach Perforation eines Magengeschwürs auftretenden abgekapselten Intraperitonealabscesse.

Von

Dr. M. Gerulanos,

Privatdocenten und Assistenten der Klinik.

(Mit einer Curve.)

Während noch bis vor wenigen Jahren die Prognose der operativen Behandlung des perforirten Magengeschwüres eine trostlose war, — denn nach der von Miculicz zusammengestellten Statistik war von den bis zum Jahre 1893 operirten 35 Fällen nur ein einziger (Heusner 1892) zur Ausheilung gekommen, — hat sich dieselbe in den letzten Jahren bei der besseren Erkenntniss der Indicationsstellung und vor allem bei der schnelleren Entschliessung zum operativen Eingriff ganz gewaltig gebessert. Von den bis jetzt in der Litteratur bekannt gegebenen, operativ behandelten ca. 100 Fällen von perforirtem Magengeschwür ist nahezu die Hälfte zur Ausheilung gekommen, und wenn man trotzdem die Heilungen nicht zu 50 Proc. rechnen darf, da die Veröffentlichung der nicht geheilten Fälle naturgemäss weniger prompt geschieht, so ist es immerhin recht erfreulich zu sehen, dass die operative Behandlung der Perforationsperitonitis nach Magengeschwür, welche erst in den letzten Jahren allgemeine Anerkennung gefunden hat, Unerwartetes zu leisten vermag. Diesem erfreulichen Resultate entsprechend, hat sich bisher die allgemeine Aufmerksamkeit zumeist denjenigen Fällen von perforirten Magengeschwüren zugewendet, bei denen bald die allgemeine Peritonitis Gegenstand einer operativen Behandlung wurde. Es giebt jedoch auch eine weitere Anzahl nicht letal verlaufender Fälle, welche nach Ueberwindung des ersten Collapses zur Spontanheilung kommen. Pariser hat in seiner im Jahre 1895 erschienenen Arbeit fünfzehn solche Fälle zusammengestellt und die dazu nöthigen Bedingungen kurz besprochen. In einer weiteren Anzahl von Fällen kommt es nach Ueberwindung der allgemeinen Peritonitis zur Bildung

von circumscripten, intraperitonealen Abscessen, die nicht minder ein chirurgisches Eingreifen nothwendig machen. — Die Beurtheilung dieser Fälle und die Indicationsstellung zur Operation kann eine recht schwierige sein.

Ich erlaube mir, einen zu letzterer Kategorie gehörenden Fall hier anzuführen und zu besprechen, umsomehr als es nicht nur bei diesem, sondern auch bei den sehr bald nach der Perforation laparotomirten Fällen zur Bildung von Peritonealabscessen kommen kann, von deren richtiger Beurtheilung und zeitiger Eröffnung die Erhaltung des durch die Laparotomie dem Tode entrissenen Patienten wiederum abhängig ist.

An dieser Stelle gestatte ich mir, meinen hochverehrten Chef, Herrn Geheimrath Helferich, für die freundliche Ueberlassung des Falles und die Anregung zu dieser Arbeit meinen verbindlichsten Dank auszusprechen.

Krankengeschichte.

Christiane P., Dienstmädchen, 21 Jahre alt, aus G.

Anamnese: Keine hereditäre Belastung nachweisbar. Im Alter von 11 Jahren soll sie magenkrank gewesen sein. Das jetzige Leiden begann im December 1887 mit Magenschmerzen, weshalb sie in der Behandlung der hiesigen medicinischen Poliklinik gewesen. Die Beschwerden waren niemals so gross, dass sie deshalb ihre Arbeit hätte aufgeben müssen. Am Abend des 9. Februar 1898 traten plötzlich sehr heftige Magenschmerzen mit Schwindelgefühl und Erbrechen auf, weshalb Patientin in sehr elendem Zustande heute in die Klinik gebracht wird. — Aufnahme in der medicinischen Klinik am 11. Februar 1898 abends.

Status: Patientin liegt in schwer collabirtem, soporösem Zustande. Beim Anfragen klagt sie über äusserst heftige Schmerzen im Leibe, speciell im Epigastrium. Das Gesicht ist verfallen. Augen tiefliegend, Schleimhäute livid. Zunge und Lippen trocken. Athmung sehr beschleunigt, oberflächlich, Puls ca. 160, kaum fühlbar, Extremitäten kühl. Kalter Schweiss am Gesicht. — Erbrechen galliger Massen vorhanden. Am Herzen und den Lungen ausser Verstärkung des 2. Pulmonaltones und Hochstand der unteren Lungengrenzen ist nichts Abnormes festzustellen. — Der Leib ist hochgradig aufgetrieben, tympanitisch. Die Palpation überall, besonders im Epigastrium, schmerzhaft. Leberdämpfung verschwunden. — Urin wird spontan entleert. Es bestehen Menses.

Diagnose: Allgemeine Peritonitis nach Perforation eines Magengeschwüres. — Bei der Schwere des vorhandenen Collapses, Kälte der Extremitäten, fast unfühlbarem Puls u. s. w. wurde beschlossen, von einer Operation Abstand zu nehmen.

Innerhalb der ersten 2—3 Tage war kaum eine Aenderung in dem Zustande der Patientin eingetreten. Erbrechen — Puls 150—160 — Temperatur um 38°. Vom 4. Tage ab geringe Besserung des Allgemeinbefindens mit Temperaturzunahme (39,0°).

17. Februar. Entschiedene Besserung. Patientin ist bei vollem Bewusstsein. Leib weniger stark aufgetrieben, nur noch in der Magen-

gegend bei Druck schmerzhaft. Unterhalb des Nabels und in den Inguinalgegenden schmerzlos.

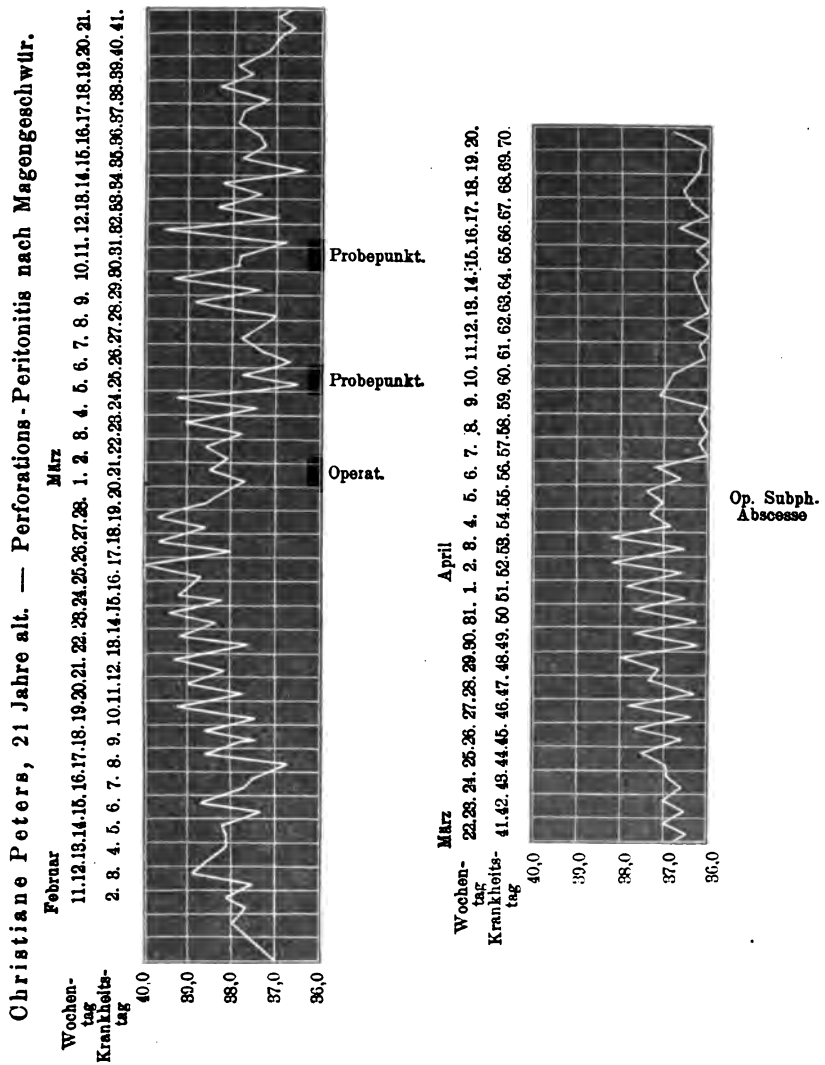

26. Februar. Die Auftreibung und Schmerzhaftigkeit des Leibes ist vollkommen zurückgegangen, Epigastrium noch schmerzhaft, in der rechten Inguinalgegend eine handbreite Resistenz und Druckempfindlichkeit. In der Nähe des Hypogastriums, vom kleinen Becken gegen die linke Inguinalseite aufsteigend eine leichte Resistenz, welche fast bis zur Mitte zwischen Nabel und Symphyse reicht. Durch die Vagina fühlt man eine weiche Exsudatmasse, welche den Douglas ausfüllt und

den Uterus nach vorn und rechts verdrängt hat. Zwischen Exsudat und rechter Beckenwand kann man mit den palpirenden Fingern leicht eindringen. Dagegen sitzt das hier hart anzufühlende Exsudat fest an der linken Beckenwand. Der Allgemeinzustand der Patientin ist immer noch ein recht elender. Gesicht verfallen, abgemagert. Puls 130 in der Minute, klein und schwach. Temperatur seit dem 9. Tage der Erkrankung deutlich remittirend vorm. 38,0°, abends 39,0° in den letzten 3 Tagen abends bis 39,8°.

Am 1. März wird die Patientin zur Operation auf die chirurgische Klinik verlegt.

Am 2. März Operation in leichter Chloroformnarkose. Incision in Längsrichtung an der vorderen Axillarlinie dicht oberhalb der Spina ca. 8 cm lang. Eröffnung des Lumbalabscesses. Entleerung von 1/4 l dicken, graugelben Eiters. Der tastende Finger findet eine allseitig abgeschlossene Eiterhöhle, welche weder gegen das kleine Becken, noch nach aufwärts unterhalb der Leber sich verfolgen lässt. — Kein nachweisbarer Zusammenhang mit dem Processus vermiformis.

Da im kleinen Becken bis zur linken Inguinalgegend eine grosse Resistenz zurückblieb, Desinfection der Vagina, Punktion, Feststellung einer Eiteransammlung und Eröffnung derselben durch einen ca. 3 cm langen Querschnitt am hinteren Vaginalgewölbe. Entleerung von 1/2 Liter dicklichen, stinkenden Eiters. Drainage. — In beiden Eiteransammlungen befanden sich kurze Streptokokkenketten. Wachsthum auf Agar.

Nach der Operation Abfall des Fiebers. Besserung des Allgemeinbefindens. Zunahme der Kräfte. In der folgenden Zeit blieb die Temp. schwankend, öfters 39° in den Abendstunden übersteigend, weshalb, obwohl Patientin nirgends Schmerzen oder sonstige subjective Beschwerden empfand, wiederholt und eingehend eine Untersuchung der Brustorgane und der Leibeshöhle vorgenommen wurde, um die etwaige Ursache des Fiebers festzustellen. Am 4. und 10. Tage nach der Operation hat sogar eine mehrfache Probepunktion des rechten subphrenischen Raumes stattgefunden, da leichte exsudative Pleuritis rechts und ausgedehnte bronchitische Erscheinungen beiderseits vorhanden waren und den Verdacht eines subphrenischen Abscesses rechtfertigten, jedoch immer mit negativem Erfolg.

Ende März war die Vaginalwunde vollkommen ausgeheilt, und konnten wieder annähernd normale Verhältnisse im kleinen Becken festgestellt werden. Auch die Lumbalwunde war fast geheilt. Die Temperaturen wurden normal, weshalb Pat. den Versuch machen durfte, das Bett zu verlassen. Sie hatte sich inzwischen ausgezeichnet erholt, sah wohl aus und hatte guten Appetit. Innerhalb weniger Tage kamen jedoch wieder Abendtemperaturen bis über 38,0°, und nun konnte man bei einer erneuten Untersuchung das Vorhandensein eines linksseitigen subphrenischen Abscesses feststellen. Eine grosse Dämpfung bestand in der linken Lumbalgegend. Die unteren Lungengrenzen waren bis zum Angulus scapulae herauf verschoben. Athem bronchial. Keine Rasselgeräusche. — Die Punktion ergab Eiter. Der subphrenische Abscess wurde am 4. April mittels Resection der 9. Rippe in der Scapularlinie

eröffnet. Pleura parietalis und Diaphragmatica waren miteinander verwachsen. Die Wundränder derselben wurden vor der Durchtrennung des Zwerchfelles miteinander mittels Catgutnaht umsäumt. Entleerung von ca. 1 Liter dicken, stinkenden Eiters, welcher Streptokokken in kurzen Ketten enthielt, Drainage. Die grosse Eiterhöhle, welche anfangs sehr stark secernirte, verkleinerte sich rasch, schon nach 3 Wochen war sie kaum grösser als das eingeführte Drainrohr, und nach weiteren 4 Wochen war alles vollkommen geheilt.

Am 28. Mai wurde die Patientin geheilt entlassen. Weder im Abdomen, noch am Rücken war etwas Abnormes mehr, ausser die Residuen der Operationen festzustellen. L. H. U. waren die Lungengrenzen beiderseits gleich hoch und normal beweglich; nur da, wo die Narbe vorhanden war, reichte der Lungenschall nur bis zur letzteren, und während der ganzen Behandlung und auch bei der Reconvalescenz wurde eine der ursprünglichen Erkrankung entsprechende Diät eingehalten, Magenbeschwerden sind während dieser Zeit nur im geringen Grade aufgetreten.

Patientin wurde also ca. 48 Stunden nach Eintritt der Perforation in so schwer collabirtem Zustande in die Klinik aufgenommen, dass von einem sofortigen operativen Eingriff Abstand genommen werden musste. Dieselbe blieb ca. 3 Tage in diesem schweren Zustande und zeigte erst am 4. oder 5. Tage nach der Perforation eine geringe Besserung. Die Auftreibung und Schmerzhaftigkeit des Leibes ging allmählich zurück, so dass ca. 2 Wochen nach Beginn der Erkrankung eine an der rechten Seite des Leibes vorhandene circumscripte, schmerzhafte Resistenz fühlbar wurde. Die Fiebercurve, welche schon vom 9. Tage an einen deutlichen remittirenden Charakter angenommen hatte, deutete schon vor der Feststellung durch die Palpation auf das Vorhandensein einer Eiteransammlung im Leibe hin. Wenige Tage später war auch der Beckenabscess in der linken Inguinalgegend nachweisbar. Nach Eröffnung dieser Abscesse besserte sich der Zustand ganz bedeutend, das Fieber zeigte keine starke Remissionen mehr, stieg jedoch öfters bis über 39,0° und nahm einen unregelmässigen Verlauf an. Erst in der 6. Nacht bewegte sich die Temp. innerhalb normaler Grenzen, um vom 43. Tage der Erkrankung an wiederum deutlich remittirend zu werden. Jetzt erst konnte ein linksseitiger subphrenischer Abscess, welcher bis dahin trotz wiederholter genauer Untersuchung und Probepunktion der subphrenischen Räume nicht nachweisbar war, festgestellt werden. Es ist daher anzunehmen, dass erst von dieser Zeit, also ungefähr vom 40. Tage der Erkrankung an, der subphrenische Abscess, welcher genau dieselben Mikroorganismen wie die zuerst eröffneten enthielt, dessen erster Keim wohl gleich bei der Perforation angelegt wurde, einen progredienten Charakter angenommen hatte. Nach Eröffnung letzteren Abscesses blieb die Temperatur andauernd normal. Nach weiteren 50 Tagen konnte vollkommene Heilung festgestellt werden.

Nach Eintritt einer Magenperforation ist die Schwere der Erkrankung und der Erfolg einer event. Operation vom Füllungsgrade des Magens zur Zeit der Perforation und von der Infectiosität des Mageninhaltes abhängig. Leube erwähnt 2 Fälle, bei denen Spontanheilung eingetreten ist, da die Perforation bei leerem Magen stattgefunden hatte,

was auch Pariser bei fast allen den von ihm zusammengestellten Fällen von Spontanheilung feststellen konnte. Jedoch die Magenperforation findet im leeren Zustande desselben seltener statt. Es fehlt ja gerade in diesem Zustande das mechanische Moment, welches die Perforation begünstigt, resp. den letzten Anstoss zur Perforation giebt. Dagegen reichliche Nahrungsaufnahme und unvorsichtiges Herunterschlucken von grossen, ungekauten Nahrungsstücken sind Momente, welche die Perforation begünstigen. Ich kann hier einen tödtlich abgelaufenen Fall von Perforationsperitonitis, den ich zu beobachten Gelegenheit hatte, nicht unerwähnt lassen, bei welchem die Perforation offenbar durch ein Stück ungekauter Essiggurke, welches bei der Section zur Hälfte aus der Perforationsöffnung herausragte, verursacht wurde. Ein gewisser Füllungsgrad des Magens ist also fast in allen Fällen, wenn es zur Perforation kommt, vorhanden. Aber nicht allein dieser, sondern auch die Infectiosität des ausgetretenen Mageninhalts ist für die Schwere des Verlaufs verantwortlich zu machen. Die Menge des ausgetretenen Mageninhalts ist viel mehr für die Schwere des ersten Shoks bestimmend. Je grösser der der mechanischen und chemischen Reizung seitens des Mageninhalts anheimfallende Theil des Peritoneums ist, umso grösser ist der sofort nach jeder Perforation eintretende Shok. Diese Reizung kann allein für sich eine ziemlich schwere toxische Peritonitis verursachen, die jedoch, da sie nicht infectiös ist, keinen progredienten Charakter annimmt und jedenfalls leichter als die infectiöse überwunden werden kann. Ist aber der in grösseren oder in kleineren Mengen ausgetretene Mageninhalt recht infectiös, so kann auch bei anfänglichem geringen Collaps rasch tödtlich verlaufende, septische Peritonitis eintreten. — Nur durch eine gewisse Massenhaftigkeit und geringere Infectiosität können Fälle wie der vorliegende erklärt werden, bei denen es, trotz der ausserordentlichen Schwere der anfänglichen Erscheinungen, doch zu einer Spontanheilung der allgemeinen Peritonitis kommen kann. Der bei der Perforation aus der Magenöffnung, — welche in ca 83% der Fälle an der vorderen Magenwand oder der kleinen Curvatur ihren Sitz hat (Weir u. Foote), — ausgetretene Inhalt tritt in die freie, nicht durch Verwachsungen abgeschlossene Bauchhöhle und ergiesst sich über die Darmschlingen, um dem Gesetze der Schwere entsprechend die tiefsten Punkte innerhalb derselben zu erreichen. Bei der horizontalen Rückenlage, die der Patient alsbald nach eingetretener Perforation einnimmt, sind diese Punkte einerseits die subphrenischen Räume, besonders der linke, andererseits beide Lumbalgegenden und das kleine Becken. — Hier an diesen Stellen sammelt sich in grösseren oder kleineren Mengen der Mageninhalt, während das übrige Peritoneum durch die peristaltische Bewegung der Därme sich rasch zu reinigen und event. die erlittene Reizung und Infection zu überwinden vermag. — Nur ganz kleine Mengen des Mageninhaltes können ausserdem in manchen Stellen zwischen den Därmen, zwischen Colon und Leber, Colon ascendens und Wirbelsäule, zwischen Uterus und Blase erhalten bleiben. Also ganz analog den Eiteransammlungen bei Perforationsperitonitis nach Perityphlitis (Rotter). Ueberall da, wo Ansammlungen stattgefunden haben, bleibt aber ein Reiz bestehen, welcher

zur productiven Entzündung und Abkapselung der ersteren führt. Ist der Inhalt dieser abgekapselten Ansammlungen steril, so können dieselben allmählich resorbirt werden. Da dies jedoch selten der Fall ist, so kommt es zum Wachsthum der darin enthaltenen Bakterien, zur entzündlichen Reizung der Umgebung und zur Bildung von abgeschlossenen intraperitonealen Abscessen, welche einen progredienten Charakter annehmen und sich in die Umgebung weiter ausbreiten, resp. neuerdings in die freie Bauchhöhle durchbrechen können. Wie rasch diese Umwandlung stattfindet, resp. wie bald diese Abscesse einen progredienten Charakter annehmen und schwere Erscheinungen, remittirendes Fieber u. s. w. verursachen können, hängt von der Infectiosität des Inhaltes ab. Dieselbe kann jedenfalls in sehr verschiedenen Zeiten eintreten. Wir sahen in unserem Falle, dass die zwei in der Lumbalgegend und im kleinen Becken entstandenen Abscesse ca 2 Wochen nach der Perforation, dagegen der subphrenische erst in der 7. Woche angefangen hat, Erscheinungen zu machen.

Das Vorkommen abgekapselter Peritonealabscesse in Fällen von Magenperforation ist kein seltenes. Freilich solche, dem unserigen ähnlich verlaufende Fälle, sind in der Litteratur nicht viel bekannt. Dass sie verhältnissmässig häufig vorkommen, möchte ich annehmen; sie werden jedoch in ihrem Verlaufe nicht immer richtig erkannt, und der infolgedessen schliesslich eintretende, letale Ausgang wird der ursprünglichen Peritonitis zur Last gelegt. Der Uebergang von der allgemeinen Peritonitis zu dem von den peritonealen Abscessen bedingten Krankheitsbilde wird in diesen Fällen nicht genügend beachtet. Die Störungen des Allgemeinbefindens, die objectiven Erscheinungen im Abdomen ändern sich in der That im Verlaufe der ganzen Erkrankung nur wenig. Der Nachweis besonders schmerzhafter Stellen im Abdomen oder Dämpfungsbezirke gelingt nicht immer, so dass nur geringe Anhaltspunkte für eine richtige Beurtheilung übrig bleiben. Wenn aber bei einem Falle von allgemeiner Peritonitis der Exitus innerhalb der ersten 4—5 Tage nicht eintritt, wenn die Erkrankung einen subacuten Verlauf annimmt, und bald sich ein remittirendes Fieber bemerkbar macht, dann glaube ich, dass man berechtigt ist, an das Vorhandensein eines oder mehrerer abgekapselter Abscesse zu denken, die man dann durch genauere Untersuchung oder Probepunktion festzustellen versuchen muss.

Abgekapselte Peritonealabscesse können auch in solchen Fällen von Magenperforation vorkommen, bei denen eine allgemeine Peritonitis wegen vorhandener Verwachsungen in der Umgebung des Magens nicht eintritt. Der ausgetretene Mageninhalt wird durch die Verwachsungen aufgehalten und führt infolgedessen zur Bildung nur eines abgekapselten Abscesses zumeist in einem der subphrenischen Räume. Hierher gehören alle die von Maydl als stomachale Abscesse bezeichneten subphrenischen Abscesse.

Aber nicht allein bei den nicht operirten Fällen von Magenperforation können abgekapselte Peritonealabscesse auftreten, sondern auch — was ich hier besonders betonen möchte —, bei solchen Fällen, welche recht bald nach der Perforation zur Laparotomie und sorgfältigen Reinigung des ganzen Peritonealraumes kommen. Auch in diesen Fällen

können nach der Laparotomie und Versorgung der Magenöffnung die Erscheinungen der allgemeinen Peritonitis allmählich verschwinden, die Patienten befinden sich schon auf dem Wege der Genesung, bis plötzlich etwa in der 2. oder 3. Woche nach der Operation Verschlimmerung, allmählich zunehmendes, remittirendes Fieber, örtl. wieder peritonische Erscheinungen, Verfall der Kräfte und Exitus letalis eintritt. Bei der Section findet man dann einen Peritonealabscess, meistens einen subphrenischen, als Ursache des Todes.

Zur Illustration möge hier ein vor einiger Zeit in der hiesigen chirurgischen Klinik operativ behandelter Fall von Perforationsperitonitis nach Ulcus ventriculi angeführt werden, bei dem die allgemeine Peritonitis wohl durch die Laparotomie beseitigt wurde; jedoch Patientin am 13. Tag nach der Perforation einem linksseitigen subphrenischen Abscesse erlag.

Krankengeschichte.

Martha B., 17 Jahre alt, Dienstmädchen. Seit 1½ Jahr Erscheinungen von Magengeschwür. In der Nacht vom 13. zum 14. December 1897 Eintritt der Perforation und ziemlich schweren Shok. Das Mädchen, welches noch in einem schwer collabirten Zustande war, wurde am 16. December früh 10 Uhr in die Klinik eingeliefert und nach Feststellung einer allgemeinen Peritonitis sofort operirt. Eine Incision wurde in der Mittellinie vom Processus xiphoideus bis zur Symphyse geführt. Darmschlingen stark gebläht, dunkelblauroth injicirt, mit einander verklebt, ziemliche Mengen von seröseiteriger Flüssigkeit werden entleert. zwischen den Därmen ziemliche Mengen von eitrig-fibrinösen Auflagerungen. Die Vorderfläche des Magens und der linke subphrenische Raum mit dicken Fibrinbelägen bedeckt. In der Mitte der Vorderfläche des Magens ein pfenniggrosses, rundes Loch, welches umschnitten und mittels umgreifender Seidennähte zugenäht wurde. Nun wird der Magen und besonders der subphrenische Raum von den Fibrinniederschlägen gereinigt, ebenso die Därme, dann der ganze Peritonealraum mit Strömen lauwarmer Kochsalzlösung ausgewaschen, schliesslich trocken abgetupft; ein Jodoformgazestreifen bis zur Magennaht geführt, sonst alles zugenäht. Patientin wird per Anum ernährt. Patientin erholt sich rasch nach 2 Tagen. Puls 120, kräftig. Temperatur normal. Stuhlgang, Windeabgang, Urinentleerung spontan. Die Besserung des Allgemeinbefindens schreitet vorwärts, als vom 6. Tage ab stärkere Abendtemperaturen eintreten. Die an der linken Thoraxseite vorhandenen Erscheinungen wurden als pneumonischer Natur angesehen. Am 9. Tag nach der Operation erfolgte Durchbruch eines bis dahin nicht nachweisbaren subphrenischen Abscesses in die Lunge und am 11. erfolgte der Tod. Die Section ergab einen zwei faustgrossen subphrenischen Abscess zwischen Magen, Milz und Zwerchfell, welcher durch die Pleura in die Lunge perforirt war, während der Peritonealraum frei war und vollkommen normale Verhältnisse zeigte. Nirgends Fibrinauflagerungen oder Exsudatmassen nachzuweisen.

Auch in der Litteratur begegnet man öfters ähnlich verlaufenden Fällen. Ich möchte hier nur zwei von den von Backer operirten Fällen (Fall 3 und 4) erwähnen. In beiden wurde die Laparotomie und Reinigung

des Peritoneums bald, $7\frac{1}{2}$, resp. 32 Stunden nach der Perforation vorgenommen, das ganze Peritoneum, wie in unserem Fall mit besonderer Berücksichtigung der subphrenischen Räume, wurde gereinigt und trocken abgetupft, das Ulcus vernäht. Der subphrenische Abscess ist, nachdem innerhalb der ersten 8 Tage alle peritonitischen Erscheinungen zurückgegangen waren, und Patient der Heilung entgegenging, erst allmählich innerhalb der 2. Woche entstanden und führte in dem einen Falle (Nr. 4) 15 Tage nach der ersten Operation zum Tode; im anderen Falle (Nr. 3) dagegen wurde, auf die bei dem ersteren gemachten Erfahrungen hin, am 17. Tage eine Punktion mit positivem Erfolg vorgenommen, am nächsten Tage blieben mehrfache Punktionen negativ, weshalb man von einer Eröffnung des subphrenischen Raumes absehen musste. Es trat nunmehr ein Nachlassen der Erscheinungen ein, jedoch am 22. Tage musste doch die Eröffnung des nunmehr grossen subphrenischen Abscesses vorgenommen werden, worauf Heilung eintrat.

Wie eingangs erwähnt wurde, treten die in Rede stehenden Abscesse für gewöhnlich nicht bald nach der Perforation mit ihren Erscheinungen auf. Sie fangen vielmehr zumeist in einer späteren Zeit, jedenfalls nach Ablauf der 1., oft in der 2. oder 3. Woche, ja in manchen Fällen sogar viel später, an, objective Symptome zu machen: in einer so späten Zeit also, in der man die Complication eines noch auf Grund der Perforation und der schon längst überstandenen Peritonitis auftretenden Abscesses nicht mehr erwartet. In den weiter oben angeführten einschlägigen Fällen traten die ersten Erscheinungen eines intraperitonealen Abscesses immer nach Ablauf der ersten und meistens innerhalb der 2. Woche auf, in dem ersten der hier beschriebenen Fällen sogar nach Ablauf von 6 Wochen, und nachdem Patientin inzwischen von der allgemeinen Peritonitis und den später aufgetretenen anderweitigen intraperitonealen Abscessen geheilt war.

Diese Eiteransammlungen können um so gefährlicher werden, als sie nicht immer subjective Erscheinungen machen, und die dabei vorhandenen objectiven Symptome mehr allgemeiner Natur sind: Appetit- und Schlaflosigkeit, Verfall der Kräfte, remittirendes Fieber u. s. w. Durch subjective Klagen des Patienten wird man nur in seltenen Fällen auf den Sitz der Ursache dieser Erscheinungen aufmerksam gemacht, und deswegen ist es wichtig, an das Vorkommen der hier in Rede stehenden Abscesse zu denken und ihre Prädispositionsstellen zu kennen. Weder in einem von Trautmann beschriebenen, noch in beiden unseren Fällen deuteten die Beschwerden auf die Localisation des Abscesses, und selbst die Untersuchung und Druck auf die betreffenden Stellen wurde nicht als schmerzhaft empfunden.

Es sei mir gestattet, nochmals kurz zusammenzufassen: Nach Eintritt einer Peritonitis durch Perforation eines Magengeschwüres können sowohl bei spontan zur Ausheilung kommenden Fällen, sowie bei solchen, welche bald nach der Perforation laparotomirt wurden und der Heilung entgegengehen, abgekapselte, intraperitoneale Abscesse auftreten. Dieselben haben ihren Sitz an denjenigen tiefsten Punkten innerhalb der Bauchhöhle, welche die Sammelstellen des ausgetretenen Mageninhaltes bedeuten. Diese sind vor allem die subphrenischen Räume, beide Lumbal-

gegenden zwischen Colon und Bauchwand und das kleine Becken. Besonders gefährlich sind dieselben, wenn sie bald nach der Perforation und vor dem vollständigen Nachlassen der peritonitischen Symptome auftreten, so dass die durch sie zu Tage tretenden Erscheinungen mit ersteren verwechselt und dadurch nicht erkannt werden. In den meisten Fällen treten sie jedoch erst in der zweiten Woche nach der Perforation oder in einer noch späteren Zeit (6 Wochen) auf, wenn die Patienten schon in der Reconvalescenz sich befinden, und eine solche Complication nicht mehr erwartet wird.

Litteratur.

1) Mikulicz, Die chirurgische Behandlung des chronischen Magengeschwürs. Verhandl. d. deutschen Gesellschaft f. Chirurgie. 1897.
2) Leube, Die chirurgische Behandlung des Magengeschwürs. Verhandl. d. deutschen Gesellschaft f. Chirurgie. 1897.
3) Mikulicz, Ueber Laparotomie bei Magen- und Darmperforation. Volkmann's Sammlung klin. Vorträge. S. 262. (Chirurgie, Lief. 83.)
4) Pariser, Zur Behandlung des frei in die Bauchhöhle perforirten Ulcus ventriculi. Deutsche med. Wochenschr. 1895. Nr. 28 u. 29.
5) Boas, Diagnostik und Therapie der Magenkrankheiten. Leipzig 1896.
6) Riegel, Die Erkrankungen des Magens. Aus Nothnagel's Pathologie und Therapie. Wien 1897.
7) v. Heineke, Chirurgisch-operative Behandlung der Magenkrankheiten aus Penzoldt-Stinzing's specieller Therapie. Jena 1896.
8) Weir u, Foote, Med. news. 1896. April, Mai. Hildebrandt's Jahresber. 1896.
9) Rotter, Ueber Perityphlitis. } Festschr. zum goldenen Jubiläum des
10) Trautmann, Subphrenische Abscesse. } St. Hedwig-Krankenh. Berlin 1896.
11) Maydl, Subphrenische Abscesse. Wien 1894.
12) Barker, The Lancet. 1896. December 5. Hildebrandt's Jahresber. 1896.
13) Hofmeister, Zur operativen Behandlung des Ulcus ventriculi. Bruns' Beiträge zur klin. Chirurgie. XV. Bd. Heft 2.

3.

Ueber den jetzigen Stand der Lungenchirurgie.

Von

Dr. M. Gerulanos,

Privatdocenten und Assistenten.

In verschiedenen Zeiten und zumeist aus Veranlassung äusserer Einflüsse, wie z. B. der Einführung der Antisepsis, der Anwendung des Koch'schen Mittels u. s. w., wurden wiederholt operative Eingriffe an den Lungen mit einem gewissen Enthusiasmus aufgenommen. Es ist begreiflich, dass man vielfach in solchen unter den Zeichen des Fortschrittes stehenden und das medicinische Bewusstsein erhebenden Zeiten mit übertriebenen Erwartungen an dieses schwierige Gebiet herangegangen ist. Man erhoffte ähnliche Erfolge wie im benachbarten Peritonealgebiet und hatte dabei die natürlichen Schwierigkeiten, welche vor allem auf mechanischen Momenten beruhen, unterschätzt. Beschränkte Erfolge wurden

infolgedessen wenig beachtet, und das Ausbleiben vollständiger Erfolge rief jedesmal eine gewisse Enttäuschung hervor, welche eine Abnahme der Operationslust in diesem Gebiete zur Folge hatte. Erst in der neuesten Zeit hat man begonnen, mit grösserer Objectivität und unter Berücksichtigung der hier in Betracht kommenden mechanischen Verhältnisse der Frage näher zu treten, und vor allem in aufklärenden Discussionen das festzustellen versucht, was in diesem Gebiete heute thatsächlich chirurgisch erreichbar ist. Im folgenden möchte ich mir gestatten, einen kurzen Ueberblick über dieses Thema zu geben.

Die *Geschichte der Lungenchirurgie* reicht kaum 2 Jahrhunderte zurück. Denn wenn auch schon Hippokrates von einer Lungeneiterung und Indication zu operativem Eingriff spricht, so hat die spätere Entwickelung der physikalischen Diagnostik gezeigt, dass diese Lungeneiterungen grösstentheils nur Empyeme waren.

Die erste bekannt gewordene Eröffnung eines Lungenabscesses stammt von Baglivi aus dem Jahr 1696. De Barry in England beschreibt im Jahre 1726 die von gutem Erfolge begleitete Eröffnung zweier Cavernen, und Scharpe eröffnete im Jahre 1769 eine Caverne mit dem Troikart, wonach Besserung eintrat, aber eine „rinnende" Fistel zurückblieb. Auch Faye eröffnete im Jahre 1797 einen Lungenabscess mit Erfolg. August Gottlieb Richter, der Göttinger Chirurg, widmete jedoch zum erstenmal in seinem im Jahre 1800 erschienenen Buche über „Anfangsgründe der Wundarzneikunst" der Lungenchirurgie ein ausführliches Kapitel, in dem er die Eröffnung von acuten Abscessen anempfiehlt und genaue Indicationen für die Operationen stellt. Nach seiner Meinung können „Lungenabscesse dreist und sicher und oft mit der Hoffnung eines glücklichen Erfolges geöffnet werden." Er verlangt jedoch nur solche Abscesse zu operiren, welche von einer „zufälligen Ursache" bei Kranken „von gesunder Leibesbeschaffenheit" entstanden sind, und nicht von einer erblichen Disposition und einem krankhaften Allgemeinzustande der Lunge, — womit er sicher die Tuberculose meinte — herrühren. Wenn nun auch Boyer in seinem Handbuch der Chirurgie die Lungenerkrankungen und Abscesse in das Bereich der inneren Medicin verweist, so hinderte das nicht, dass seit Richter eine grosse Anzahl von Fällen wegen Secretansammlungen in den Lungen operirt und zum Theil hergestellt worden sind. (Bell 1805, Krüner 1830, Hastings und Stocks 1845).

Aber erst die Einführung der Antisepsis gab auch hier die Sicherheit zu einem operativen Vorgehen, und es ist das Verdienst Mosler's gewesen, auf Grund einer wissenschaftlichen Ueberlegung und gestützt auf die Erfolge der Antisepsis die Eröffnung solcher Secretansammlungen vorgenommen zu haben. Die ersten Versuche, welche Mosler anstellte, waren die subcutanen Injectionen von Medicamenten, denen entsprechende Thierversuche von König, W. Koch, Fränkel u. a. ausgeführt, vorausgegangen waren. Die dabei angewandten Mittel waren Carbol-, Salicylsäure, Jodtinktur u. s. w. (Hiller und Popper). Da diese Versuche erfolglos blieben, veranlasste Mosler, Hüter die operative Eröffnung einer solchen Caverne vorzunehmen. Die direct angewandte antiseptische Behandlung erwies sich dabei von Erfolg. Der

Zustand des Patienten besserte sich zunächst ganz bedeutend, so dass er seinem Berufe wieder nachgehen konnte, wenn er auch 8 Monate später seiner Tuberculose erlag.

Von nun an mehren sich die operativ behandelten Fälle von Lungenerkrankung sehr rasch, so dass Bull im Kopenhagener Medicin. Congress im Jahre 1882 über 32 operativ geheilte Abscesse berichten konnte. Noch zahlreicher sind die operativ behandelten Fälle von Gangrän und Echinokokkus der Lunge (C. Bull, Rochelt). Thomas Davies veröffentliche im Jahre 1885 32 Fälle von operativ behandeltem und geheiltem Echinokokkus der Lunge. Auch Cavernen und Bronchieektasien wurden in dieser Zeit operativen Eingriffen unterzogen. Die erste auf wissenschaftlicher Basis gestellte Statistik stammt von Runeberg aus dem Jahre 1887. Von den inneren Klinikern hat zich besonders Quincke in der allerneuesten Zeit in diesem Kapitel durch Einführung einer energischen operativen Behandlung verdient gemacht. Die grösste und neueste Arbeit über Lungenchirurgie stammt von Tuffier, welcher die bisher in der Litteratur bekannten Fälle von Lungenoperationen gesammelt und bearbeitet hat. Die Statistik Tuffier's umfasst 306 Fälle mit einer Gesammtmortalität von 29 Proc. Bei 29 aseptischen Operationen (Lungenprolaps, -hernien, Neubildungen, tuberculösen Knoten) beträgt die Mortalität 24 Proc. Bei 60 Fällen von Echinokokken nur 10 Proc. und bei 216 Fällen von septischen Operationen 35 Proc. Darunter sind enthalten 36 Cavernen, 49 Abscesse, 45 Bronchieektasien, 11 Fremdkörper, 77 Fälle von Gangrän und 1 von Aktinomykose. Vergleichen wir damit die älteren Statistiken (Runeberg 60 Proc. Mortalität), so haben wir hier eine auffallende Zunahme der Operationen mit einer Verminderung der Mortalität in den allerletzten Jahren zu constatiren Das hängt sicherlich mit der verbesserten Operationstechnik, aber nicht minder mit den vielfachen gesammelten Erfahrungen und der genaueren Stellung von Indicationen zur Operation zusammen.

Trotz dieser Erfolge müssen die Fortschritte der Chirurgie in diesem Gebiet als äusserst langsam bezeichnet werden. Die Ursache, warum die Chirurgie hier so wenig geeignetes Feld zur Entfaltung finden konnte, beruht nicht etwa auf einer besonderen Empfindlichkeit des Organes, auch nicht auf einer besonderen Infectionsgefahr, sondern einmal auf den besonderen mechanischen Verhältnissen, welche sich hier geltend machen, und zweitens auf der Neigung der in Betracht kommenden Erkrankungen, in diffuser Form aufzutreten.

Mechanische Momente sind es, die die Diagnose erschweren. Die Starrheit der Brustwand ist die Ursache, dass die darin liegenden Organe einer directen Beurtheilnng sich entziehen. Die physikalische Diagnostik, so ausserordentlich wichtig und wertvoll sie ist, erweist sich nicht immer als ausreichend, dem Chirurgen die erwünschte Auskunft über Localisation, Ausdehnung oder Multiplicität der Erkrankung zu geben.

Bei der Operation sind es die mechanischen Momente, die dem Chirurgen die grössten Hindernisse entgegensetzen; die Entstehung von Pneumothorax, der Collaps der betreffenden Lunge, der Ausfall der Funktion derselben, das Zurückbleiben einer grossen starrwandigen Höhle sind im stande, die grössten Schwierigkeiten zu verursachen. Ebenso können

mechanische Verhältnisse die Entstehung von Adhäsionen, welche bei Eröffnung von Eiteransammlung nothwendig sind, erschweren. Auch dem Heilungsvorgang wirken dieselben Verhältnisse durch Anspannung des Lungengewebes innerhalb der luftleeren Brusthöhle entgegen.

Ebenso sind die Erfolge bei entzündlichen Erkrankungen der Lunge sowie bei Tumoren zweifelhaft, da meistens der Process entweder diffus die ganze Lunge befallen hat oder in multipler Form aufgetreten ist.

Pathologische chirurgisches Eingreifen veranlassende Processe der Lunge sind:

I. Verletzungen.
II. Entzündliche Processe wie Abscesse, Gangrän, Bronchiektasien, Tuberculose und Aktinomykose.
III. Tumoren und Echinokokken.

I. Verletzungen. Es sei mir gestattet, das ausserordentlich interessante Kapitel der Lungenverletzungen nur flüchtig zu besprechen. Dieselben bilden kaum eine Streitfrage mehr, da die grossen Erfahrungen der Chirurgen in Krieg und Frieden die Indicationen zum Eingreifen schon klar vorgeschrieben haben. Dieselben sprechen sich gegen jede Polypragmasie bei Lungenverletzungen aus, es sei, dass es sich um subcutane Lungenzerreissungen handelt, welche durch stumpfe Gewalt und ohne Verletzung des äusseren Theiles entstehen, es sei, dass penetrierende Verletzungen vorliegen. In allen diesen Fällen, ob eine schwere Hämoptoe, Pneumothorax oder Hämatothorax vorliegt, empfiehlt sich absolute Ruhe und Vermeidung jedes stärkeren Eingriffs. Gerade solche Patienten, welche unter Umständen viel Blut verloren haben, sind am wenigsten im stande, eine schwere Operation auszuhalten. So endete letal der erste in dieser Weise behandelte Fall Omboni's, und von den neun von Tuffier gesammelten Fällen nahmen vier einen ungünstigen Ausgang. Desinfection der äusseren Wunde, eine sehr vorsichtige Untersuchung, um etwa leicht nachweisbare Fremdkörper zu entfernen, und rascher Verschluss der Pleurahöhle sind zu empfehlen. Gerade der erhöhte Luftdruck in der wiederverschlossenen Pleurahöhle soll günstig bei der Blutstillung wirken (König). Auch bei Lungenprolaps empfiehlt sich zunächst ein exspectatives Verfahren; die prolabirte Lunge wird selten so rein sein, dass man sie ohne weiteres reponiren könnte. Die Umstechung und Abtragung des prolabirten Lungengewebes erweist sich zwar als absolut gefahrlos (von je 14 Fällen, die Conwy zusammenstellte, sind nur zwei ungünstig abgelaufen), jedoch wie Beck und Völkel gezeigt haben, zieht sich der herausgelassene Prolaps allmählich von selbst wieder in die Pleurahöhle zurück.

II. Bei den entzündlichen Processen ist es für die Prognose der Operation sehr wichtig, zwischen acuten und chronischen Fällen zu unterscheiden, und wiederum zwischen einfachen Abscessen und gangränösen Processen, sowie zwischen primären Vereiterungen und secundären Secretansammlungen in präformirte Räume, wie z. B. Bronchiektasien und Cavernen. Es ist allerdings nicht leicht, schon vor der Operation in jedem Falle die genaue Diagnose zu stellen, und hat der Process einige Zeit gedauert, so treten auch bei den einfachsten Secretansamm-

lungen Fäulnisserreger hinzu, so dass der Inhalt ein jauchiger wird. In solchen Fällen ist es nicht einmal bei der Operation möglich, genau festzustellen, ob es sich etwa um einen jauchigen Abscess oder um Gangrän handelt.

Während bei den einfachen acuten Abscessen und auch bei den acuten Fällen von Gangrän die Prognose nicht ungünstig ist, so ist sie bei allen chronischen Fällen mit fibrös verdickten starren Wandungen sehr zweifelhaft, und bei den secundären Secretansammlungen als hoffnungslos zu bezeichnen.

1. Abscesse. Die einfachen Abscesse entstehen meistens nach Pneumonie, anscheinend besonders häufig nach Influenzapneumonie (Sonnenburg), aber auch nach anderen Infectionskrankheiten, Typhus u. s. w., (Seitz) und pyämischen Processen auf embolischem Wege. Der Verlauf ist ein sehr stürmischer, der Ausgang selten durch Bruch in einen Bronchus Spontanheilung; in den meisten Fällen bleibt ein hektisches Fieber und mässiger Auswurf infolge unvollkommener Entleerung. In anderen Fällen verschwindet nach Entleerung des Eiters Fieber und Husten, um in atypischen Perioden mit der Wiederansammlung des Secrets zurückzukehren. Die Patienten kommen dabei stark herunter und gehen bei einem erneuten Anfall oder infolge einer Aspirationspneumonie zu Grunde.

Es besteht kein Zweifel, dass in solchen Fällen ein operativer Eingriff zur Beseitigung der bestehenden Lebensgefahr angezeigt ist. Die Gefahr eines Empyems, einer Aspirationspneumonie, der Entstehung multipler Abscesse, des Uebergangs in ein chronisches Stadium, in Verjauchung u. s. w. bilden die Indicationen zu schnellem operativen Eingreifen. Es kann allerdings ausnahmsweise auch, wie oben erwähnt, Spontanheilung eintreten; so beschreibt Quincke drei solche Fälle. Jedoch auf eine solche darf man nicht zu lange Zeit warten, um so mehr, als alle Operationsstatistiken eine Mortalität von nur ca. 20—24 % und vollkommene Ausheilung aller übrigen Fälle aufweisen (Fabricaut, Quincke, Tuffier). Bedenken wir doch, wie schwer die vorausgegangene Krankheit gewesen ist, und wie ungünstig die Prognose der nicht operirten Fälle, so müssen wir diese Resultate als äusserst günstig bezeichnen. Gestorben sind nur die zu spät operirten, schon sehr heruntergekommenen Patienten (Quincke, Runeberg). Es ergiebt sich daraus die Indication, bei acuten Lungenabscessen, sowie die Diagnose sicher gestellt, und die Localisation des Abscesses bestimmt ist, sofort die Operation vorzunehmen, bevor die Kräfte des Patienten zu sehr abgenommen haben, oder der Process einen chronischen Charakter bekommen hat.

Die Indication zur Operation lässt sich in diesen Fällen um so leichter stellen, als die Diagnose nicht schwierig ist, die Localisation leicht bestimmbar, da es sich um keinen diffusen Lungenprocess handelt, und eine adhäsive Pleuritis, welche die Operation bedeutend erleichtert, in den meisten Fällen vorhanden ist. Auch die Heilungsbedingungen, da jede Verdickung der Abscesswand fehlt, sind in den meisten Fällen gegeben.

2. Lungengangrän. Auch bei den putriden mit Gangrän des Gewebes einhergehenden Processen sind die Verhältnisse nicht viel un-

günstiger als bei den einfachen Abscessen. Während aber die nach einer Pneumonie oder embolisch entstandenen Gangrän in ihrer Prognose den Abscessen sehr nahe stehen, sind die chronischen Fälle von Gangrän und die auf bronchiektatischer Basis entstandenen mehr zu den Bronchiektasien zu rechnen und haben demnach eine viel schlechtere Prognose wie die ersteren. Letztere Fälle sind infolgedessen bei den nachfolgenden Auseinandersetzungen nicht inbegriffen.

Der ganze schwere Erkrankungszustand der von Gangrän befallenen Patienten, der für letztere und ihre Umgebung sehr ominöse Auswurf mit dem ekelerregenden Geruch, die Gefahr neuer gangränöser Aspirationsherde, einer jauchigen Pleuritis, schwerer Lungenblutungen, metastatischer Abscesse und ähnlicher Complicationen, gebieten ein rasches operatives Eingreifen, dem die meisten Autoren (Runeberg, Taeufert, Rectus, Tuffier u. s. w.) das Wort reden.

Nach Eröffnung des Herdes, Reinigung und Tamponade der Höhle mit Jodoformgaze schwindet die putride Expectoration und das Fieber in den allermeisten Fällen sehr rasch, (Bull, Taeufert, Quincke) und der Erfolg wird in vielen Fällen als überraschend gut bezeichnet. Jedoch die Dauerresultate sind nicht so günstig wie bei den einfachen Abscessen. Quincke rechnet bei 13 Fällen 6 Heilungen, 6 Todesfälle und 1 Besserung unter Beibehaltung einer Fistel. Fabricaut rechnet die Mortalität unter 26 Fällen auf 38,5 % und Tuffier fand unter 74 Fällen mehr wie 60 % vollkommene Heilungen. Wenn wir auch annehmen, dass in vielen Fällen Fisteln zurückbleiben, eventuell beim Verschluss der letzteren Recidive eintreten, so ist doch der Zustand dieser Patienten ein viel günstigerer als der bei einer schweren Lungengangrän, um so mehr, da ohne Operation nach Rectus ca 50—75 % gestorben und Spontanheilungen wohl kaum zu erwarten sind.

Es ist also auch bei Gangrän, wenigstens bei den Fällen, welche auf der Basis einer acuten Erkrankung entstanden sind, die Indication ähnlich zu stellen wie bei den einfachen Abscessen: die Operation muss sofort vorgenommen werden, sobald die Diagnose gestellt ist, und bevor der Patient seine Kräfte eingebüsst hat.

Auch hier ist die Diagnose in den meisten Fällen leicht zu stellen, eine ädhäsive Pleuritis vorhanden und die Heilungsverhältnisse wenigstens bei den acuten Fällen fast durchaus günstig.

Bei solchen Fällen von Gangrän, welche auf embolischer Basis entstanden sind, auch bei chronischen Fällen, welche auf Grund von Bronchiektasien entstanden sind, sind die Resultate und somit die Aussichten einer Operation bei weitem schlechter. So nehmen nach der Statistik Tuffier's fast $^2/_3$—$^3/_4$ dieser Fälle einen letalen Ausgang. Nach Quincke steigt die Mortalität dieser Fälle auf 70 %, während alle übrigen Fälle keinen oder nur einen geringeren Erfolg aufweisen konnten. In solchen Fällen kann nur eine Indication zur Operation gegeben sein, wenn erschwerter Abfluss der Secrete und damit verbundene schwere fieberhafte Krankheitserscheinungen vorhanden und die Kräfte des Patienten noch nicht erschöpft sind.

3. Fremdkörper. Fremdkörper in der Lunge dringen entweder durch die Brustwand oder durch die Bronchien ein. In ersterem Falle,

wie z. B. Geschosse, können sie aseptisch einheilen. Dagegen die durch die Luftröhre eingedrungenen Fremdkörper führen die Infection mit sich und bedingen entzündliche und meistens schwerere gangränöse Processe. Diese Fälle müssen in derselben Weise operirt werden wie die Fälle von Gangrän. Freilich die Erfahrung lehrt, dass in diesen Fällen die Prognose eine viel schlechtere ist. Die vermuteten Fremdkörper werden meistens nicht aufgefunden, und das Resultat der Operation ist ein ungünstiges. Nach Tuffier wurden von 11 operirten Fällen 10 mal die Fremdkörper nicht aufgefunden.

4. Bronchiektasie. Die Bronchiektasien sind entweder cylindrische oder sackartige Erweiterungen des Bronchialbaumes. Erstere nach langdauernden Bronchialkatarrhen entstehend, — Emphysem, Keuchhusten, Masern u. s. w. — sind wohl kaum je Gegenstand einer chirurgischen Behandlung; denn sie bilden eine gleichmässige Erweiterung fast des ganzen bronchialen Netzes, machen selten besonders schwere Erscheinungen und haben auch bei symptomatischer Behandlung eine nicht zu schlechte Prognose. Anders verhält es sich mit den sackartigen Bronchiektasien, welche unregelmässige Erweiterungen der Bronchien bilden, oft verzweigt zusammenhängen und selten einzeln vorkommen. Letztere Art von Bronchiektasien entsteht im Anschluss an interstitielle chronische Pneumonie oder Pleuritis, und zwar durch den centrifugalen Zug, den das narbige schrumpfende Lungengewebe an Bronchialwandungen ausübt.

Während also die cylindrischen Bronchiektasien durch Aufblähung der Bronchi entstehen und dementsprechend verdünnte Wandung und normale Umgebung besitzen, ist bei den sackförmigen das umgebende Lungengewebe reducirt, verdichtet, und die Schleimhaut verändert. Letztere Art von Bronchiektasien, für sich unheilbar, sind für den Organismus in hohem Grade gefährlich. Denn dieselben gefährden, ähnlich wie die Gangrän, einmal den Organismus durch den schweren eitrigen Process und die Resorption von eitrig putriden Stoffen, und andererseits können sie eine fötide Bronchitis, eine Aspirationspneumonie oder Lungengangrän herbeiführen.

Die in der Litteratur niedergelegten Erfahrungen sehen jedoch in Bezug auf den Erfolg der Operation wenig erfreulich aus. Man könnte kaum eine geringe Anzahl von Fällen aufzählen, bei denen eine gewisse Heilung eingetreten ist. So ein Fall Sonnenburg's, Körte's u. s. w. Tuffier zählt unter 45 nur 7 Heilungen auf. In älteren Statistiken von Mosler, Fenger u. Hollisten, Bull, Runeberg u. s. w. ist nicht ein einziger Fall von dauernder Heilung beschrieben. Wie könnte es bei der Art der Entstehung der Bronchiektasien anders der Fall sein? Es handelt sich doch nicht um primäre Eiteransammlungen, deren Eröffnung alle Heilungsbedingungen mit sich führen, sondern um eine primäre Entstehung von Hohlräumen, in denen durch Erschwerung der Expectoration eine Secretansammlung und bei der Stagnation des letzteren eine Zersetzung stattfindet. Schaffen wir dem Secret durch weite Eröffnung der Höhle freien Abfluss, so beseitigen wir höchstens eine schwere Complication, die Stagnation, somit die Resorption der putriden Stoffe, die Septicämie. Die Höhle als solche können wir dadurch nicht beseitigen.

Aber die Schwere der Erkrankung besteht in der That in dieser Complication. Nach Eröffnung der Höhle verschwinden die septischen Erscheinungen, die putride Bronchitis geht wieder zurück, Auswurf und Fieber lassen bedeutend nach, ja sogar vollkommene Heilung oder Heilung mit Fistelbildung, wie wir oben sahen, kann eintreten. Wir schützen somit den Patienten vor einer grossen Gefahr, wenn wir dem Secret freien und leichten Abfluss verschaffen. Solche Fälle sind ausser den oben erwähnten auch je einer von Lauenstein, Quincke, Cérenville bekannt gegeben. Auch andere Autoren sprechen sich gelegentlich zu Gunsten der Operation bei Bronchiektasien aus; Runeberg glaubt, dass bei gut gewählten Fällen die Pneumotomie von einigem Erfolg sein kann. Auch Koenig nimmt an, dass die freie Eröffnung der bronchiektatischen Höhle, wenn Resorptionserscheinungen vorhanden sind, den Zustand des Kranken erheblich zu verbessern vermag. Quincke findet für das Allgemeinbefinden selbst bei Heilungen mit einer Fistel schon viel durch die Operation erreicht.

Dieser Erfolg würde also die Operation bei jedem schwereren Fall von Bronchiektasie mit septischen Erscheinungen rechtfertigen. Leider aber sind diese Erfolge nicht constant. In der Statistik Tuffier's wird der grössere Theil als ungeheilt bezeichnet. Schwalbe hat unter 15 Fällen 6 Todesfälle und 8 Besserungen, dagegen nur 1 Heilung aufzuweisen. In sehr vielen Fällen tritt nach der Operation keine Aenderung des Zustandes oder der Tod an allgemein zunehmender Schwäche oder Complicationen ein. In letzteren Fällen liegt die Ursache des Misserfolges in der Multiplicität der Erkrankung und in der vielfachen Verzweigung der Bronchiektasien.

Die Indicationen müssen daher, trotz der gelegentlichen Erfolge, in beschränktem Maasse aufgestellt werden, und zwar erstens bei den Fällen, wo die Höhle geschlossen ist, der Abfluss durch den Bronchus erschwert, die Resorption von putriden Stoffen recht bedeutend ist, so dass Patient aus einem septikämischen Zustande befreit werden muss; zweitens in den Fällen, wo nur ein kleinerer circumscripter Bezirk der Lunge nachweisbar krank ist, wo also der Process voraussichtlich keine grosse Ausdehnung hat und eine definitive Heilung möglich ist. Letztere Fälle sind allerdings selten; bei ersteren erstreben wir nur einen symptomatischen Erfolg.

Aus den bisherigen Auseinandersetzungen geht hervor, wie schwierig und zugleich wie wichtig gerade in diesen Fällen die Diagnose ist. Dass man bei einer ganz diffusen Erkrankung, selbst wenn der schwerste septikämische Zustand besteht, sich zu einer Operation nicht entschliessen kann, liegt auf der Hand.

Auch sonst hat die Operation ihre grossen Schwierigkeiten, da gerade in diesen Fällen die Pleuraverwachsungen am häufigsten fehlen.

5. Tuberculose. Auch die Lungentuberculose wurde Gegenstand einer operativen Behandlung. Auf die grossen Erwartungen, welche man in früheren Zeiten und selbst nach Einführung des Tuberculins auf eine operative Behandlung dieser Erkrankung gelegt hat, will ich nicht näher eingehen. Bei unseren heutigen Kenntnissen von den pathologisch-

anatomischen Veränderungen des Organs kann von einer operativen Behandlung in grösserem Maassstabe keine Rede sein.

Anfang der achtziger Jahre haben vielfach Thierexperimente von Gluck, Schmidt, Block, Biondi u. s. w. ausgeführt, die Möglichkeit der Resection sowohl kleinerer Theile wie auch ganzer Lappen beweisen. Auf Grund dieser Versuche wurde zuerst von Ruggi die Resection von tuberculös erkrankten Lungentheilen auch beim Menschen vorgenommen. Der Ausgang der Operation war ein letaler. Seitdem wurde die Operation bis in die neueste Zeit nicht wiederholt. Erst in den letzten Jahren sind wieder 3 Fälle von Lowson, Doyen und Tuffier bekannt gegeben, bei denen die Lungenspitze wegen circumscripter Tuberculose resecirt wurde. Nach der Ausheilung konnte percutorisch und auscultatorisch kein Unterschied zwischen den beiden Seiten festgestellt werden, da der zurückgebliebene Theil des Oberlappens den freigebliebenen Raum wieder ausfüllte.

Diese Fälle berechtigen uns nicht, allgemeine Indicationen zu operativer Behandlung der Spitzentuberculose zu stellen. Sie beweisen jedoch die Ausführbarkeit und bei der heutigen Technik die relative Gefahrlosigkeit der Operation.

Viel häufiger als diese sozusagen Radicaloperation der Lungentuberculose wurde die operative Behandlung von tuberculösen Cavernen vorgenommen. Die älteren Statistiken haben meistens Misserfolge aufzuweisen. Die sechs von Runeberg zusammengestellten Fälle sind sämmtlich letal verlaufen, ebenso dreizehn von Loppez gesammelte Fälle. Selbst die neueren Statistiken von Poisier und Jonescu, Tuffier u. s. w. haben eine grosse Anzahl von Todesfällen zu verzeichnen. Aber es wird selten in irgend einer Weise die Operation für den letalen Ausgang beschuldigt, sondern dieselbe ist vielmehr die Folge des Grundleidens. Im Gegentheil, auch in den meisten von diesen Fällen ist eine vorübergehende Besserung festgestellt, so in 4 von den 6 Fällen Runeberg's. Viele Autoren, so Taeuffert, Rochelt, Bull, und in neuester Zeit Reclus, Tuffier wollen einen palliativen Werth dieser Operation zuerkennen; ja sogar eine temporäre Heilung kann in vereinzelten Fällen, wie bei denen von Mosler, Kurz, Naeve, Sonnenburg eintreten. Durch die Eröffnung der Caverne und entsprechende Localbehandlung ist in vielen dieser Fälle Besserung des Allgemeinbefindens, Abfall des Fiebers, Aufhören des Hustens, Verschwinden der Tuberkelbacillen aus dem Sputum, beobachtet. Der Werth der Operation verhielt sich hier analog der symptomatischen Eröffnung einer bronchiektatischen Höhle.

Bedenken wir, wie ausserordentlich zahlreich die Tuberkelbacillen im Caverneninhalt vorhanden sind, und dass die Ausbreitung der Tuberculose in der Lunge grösstentheils auf dem Wege der Aspiration zustandekommt, so werden wir leicht die Berechtigung der Operation anerkennen müssen.

Trotzdem können wir die Indicationen zur Operation nur in ganz beschränktem Maasse stellen. Denn nur in solchen Fällen, wo der Erkrankungsprocess ganz beschränkt etwa in einer Spitze vorhanden ist, hätte der Eingriff eine gewisse Aussicht auf Erfolg. Da jedoch bei den

meisten Fällen die Erkrankung diffus auftritt, oder beide Lungen gleichzeitig befällt, so hat in diesen Fällen die Operation keinen Werth. Es ist also die Operation indicirt entweder in Fällen von umschriebener Lungentuberculose oder in solchen, bei denen die Stagnation des Cavernen-inhaltes schwere Erscheinungen bedingt.

Aber auch ohne Eröffnung der Cavernen könnte man, wie Quincke gezeigt hat, durch eine Mobilisation der Thoraxwand jene günstig beeinflussen. Die Starrheit der Brustwand setzt der Tendenz zur Schrumpfung des tuberculös erkrankten Lungengewebes einen Widerstand entgegen. Da die luftdicht innerhalb der Brusthöhle aufgespannte Lunge bei der Schrumpfung nicht zusammenfallen kann, so findet die Schrumpfung in der Weise statt, dass die narbige Umgebung eines in Zerfall begriffenen Lungenherdes gegen die mit der Brustwand verwachsene Lungenoberfläche gezogen wird, wodurch eine Caverne entsteht. Wenn wir also die Starrheit der Brustwand beseitigen, so können die Cavernenwandungen zusammenfallen und so eine Heilung ohne directe Eröffnung derselben stattfinden. Von diesem Gedanken ausgegangen, hat Quincke die Mobilisation der Brustwand über der Caverne durch Resection einer Anzahl von Rippen anempfohlen, und Spengler und Bier in je einem Falle mit Erfolg ausgeführt. Die Tuberculose ist also kein absolut verbotenes Gebiet für ein chirurgisches Handeln. Freilich ist die Auswahl der geeigneten Fälle und die genaue Stellung der Diagnose, sowie die Indication für den einzelnen Fall ausserordentlich schwierig, und dieselbe verlangt hier am allermeisten ein Zusammenwirken des Internisten und Chirurgen.

6. Aktinomykose. Die Aktinomykose der Lunge wurde sehr spät richtig erkannt, und die infolge derselben vorgenommenen Eingriffe sind bis jetzt sehr spärlich. Sie wurde bis jetzt meistens erkannt, wenn sie schon die Brustwand perforirt und Fisteln verursacht hatte. Solche Fälle sind bis jetzt drei operativ behandelt, einer von Jadwinski mit Rippenresection und Ausräumung, ein zweiter von Karewski, beide mit gutem Erfolg, und ein dritter aus der Greifswalder chirurgischen Klinik (Ploennig's Inaug.-Diss. 1898) veröffentlicht. Beim letzteren Fall ist ebenfalls der locale Process durch den Eingriff beseitigt. Die kleine Patientin ist jedoch einer subcutan aktinomykotischen Aspirationspneumonie der anderen Lunge erlegen. Jedenfalls erscheint bei der Art der Erkrankung in allen Fällen von Lungenaktinomykose, wenn die Erkrankung nicht zu ausgedehnt ist, die Operation indicirt, und zwar mit guter Aussicht auf Erfolg.

III. Wir kommen nun zur Besprechung der Echinokokken und Tumoren der Lunge. Der Nachweis einer Echinokokkusblase in der Lunge bildet schon für sich eine genügende Indication zur Operation. Und auch die bisher gesammelten Erfahrungen rechtfertigen dieselbe, weil sie von allen Lungenoperationen die beste Prognose hat. Ich will von den älteren Statistiken von Lobbez, Davis Thomas, welche mit der neueren übereinstimmen, Abstand nehmen. Nach Tuffier beträgt die Heilungsziffer circa 90 Proc. Sechs von Schwalbe neuerdings gesammelte Fälle nahmen sämmtlich einen günstigen Verlauf, dagegen bei den nicht operirten Fällen circa $^2/_3$ letal verlaufen (Neisser,

Maydl und Reclus). Allerdings ist auch hier die Diagnose keine leichte. Die Punktion des Echinokokkus ist ein äusserst gefährlicher Eingriff. Von sechzehn mit Punktion behandelten Fällen starben sechs innerhalb 24 Stunden an Erstickung, wohl infolge Ausfliessens der Echinokokkenflüssigkeit in einen Bronchus (Koenig). Fünf weitere Fälle davon starben an Empyem.

Es erübrigt uns noch, die Lungentumoren zu erwähnen. Dieselben sind in den verschiedensten Formen als Fibrome, Enchondrome, Sarkome, Carcinome u. s. w. bekannt, verlieren jedoch deswegen an praktischer Bedeutung, weil erstens dieselben äusserst selten sind, dann weil die Feststellung der Diagnose, solange sie operabel sein könnte, geradezu unmöglich ist. Es ist auch in der That kein einziger Fall von primärem Lungentumor bis heute operativ behandelt.

Die Bedeutung einer Lungenoperation können jedoch Tumoren der Brustwandungen gelegentlich erlangen, sowie von den Rippen ausgehende Sarkome, Enchondrome u. s. w. können leicht von der Brustwand auf die Lungen übergehen und bei ihrer Exstirpation öfter Veranlassung zur Lungenresection geben. Weinlechner war der erste, der im Jahre 1880 wegen eines auf die Lunge übergegangenen Myxochondroms der Brustwand Theile der ersteren resecirt hatte. Ihm folgten Krönlein, Heinicke, Koenig, Roswell Park, Müller und Helferich. Von acht wegen Tumoren der Brustwand an den Lungen operirten Fällen sind vier zur Ausheilung gekommen. Von den vier Gestorbenen sind zwei in der allerersten Zeit einer Pleuritis erlegen, während die zwei anderen an Erschöpfung infolge Nachlassens der Herzkraft zu Grunde gegangen sind. Besondere Erwähnung verdient der letztgenannte Fall Helferich's, bei dem die Resection zweier Lungenlappen mit Unterbindung der Bronchi und Lungengefässe am Hilus vorgenommen ist. Dieser, wenn auch letal verlaufene Fall, beweist, dass die Operation technisch ausführbar ist, da der Tod erst 24 Stunden nach der Operation infolge Herzcollaps eingetreten ist.

Das sind, kurz zusammengefasst, die bisherigen Ergebnisse der an den Lungen vorgenommenen Operationen, sowie die uns dazu zwingenden Indicationen. Wir sind vielfach während dieser Ausführungen in der Lage gewesen zu betonen, welche ausserordentlichen Schwierigkeiten der Operateur zu überwinden hat.

Schon die Stellung einer genügenden *Diagnose* macht ganz ausserordentliche Schwierigkeiten. Die Lungentumoren entziehen sich vor allem deswegen einer operativen Behandlung, weil ihre Diagnose fast unmöglich ist. Nicht anders verhält es sich mit den Brustwandtumoren, welche auf die Lunge übergegriffen haben. Bei allen denjenigen Fällen, bei denen Lungentheile mit entfernt werden mussten, stellte sich die Nothwendigkeit dazu erst im Verlauf der Operation als unangenehme Ueberraschung heraus.

Noch schlimmer verhält es sich mit der Stellung einer genauen Diagnose bei den entzündlichen Processen. Nicht nur die genaue Localisation der Eiteransammlung, sondern auch, was schwieriger ist, der Zustand der ganzen übrigen Lunge muss vor der Operation genau

festgestellt werden, da bei einer diffusen Organerkrankung von einem localen Eingriff Abstand genommen werden muss.

Die physikalische Diagnostik leistet dabei nicht immer den erwünschten Beistand, weshalb man chirurgischerseits zu einer ganzen Anzahl anderer Hülfsmittel gegriffen hat, um eine möglichst genaue Diagnose vor oder während der Operation stellen zu können. Die Probepunktion liefert meist über die Localisation des Herdes, wenn sie positiv ausfällt, sichere Auskunft, nicht aber über den übrigen Zustand der Lunge. Dieselbe wird ausserdem vielfach als schädlich verworfen „da nach der Punktion öfters Infection der Pleura, Phlegmone der Brustwandungen u. s. w. beobachtet worden sind. Jedenfalls muss nach einer positiv ausgefallenen Probepunktion sofort der operative Eingriff erfolgen, um weiteren Schädlichkeiten vorzubeugen. Beiläufig möchte ich hier nochmals erinnern an die Gefährlichkeit der Probepunktion bei Echinokokken.

Um den Diagnosenschwierigkeiten weiter entgegenzutreten, hat man in den letzten Jahren französischerseits Probe- und Voroperationen in der Brusthöhle analog der Probelaparotomie vorgeschlagen und ausgeführt. Bazy, Rickard u. s. w. haben die explorative Pneumotomie eingeführt, Tuffier hat wiederum, um einen Pneumothorax zu vermeiden, die Thorakotomie extrapleural angewandt. Die Brustwand wird dabei bis zur Pleura parietalis resecirt, letztere von der Innenfläche der Brustwand ohne Eröffnung der Pleurahöhle abgehoben und die Lunge durch den unter die Pleura parietalis eingeführten Finger abgetastet. Jedoch auch dieses Verfahren, abgesehen davon, dass es recht eingreifend ist, bietet in Bezug auf die Diagnose keine Sicherheit. So theilt Lejars 2 Fälle mit, bei denen die Methode im Stiche liess.

Ja selbst bei der Eröffnung der Pleura und directer Abtastung der Lunge kann man nicht immer sicher den gesuchten Herd auffinden, während die Punktion nachher in allernächster Nähe Eiter ergab (Monod). Auch bei einer endopulmonalen Untersuchung konnte der 6 cm tief ins Lungengewebe eingeführte Finger den 1 cm daneben liegenden Herd nicht nachweisen (Lejars). So ausserordentlich schwierig kann unter Umständen die Feststellung eines Eiterherdes sein. Trotzdem bleibt auch in solchen Fällen die in der Nähe des Herdes ausgeführte Pneumotomie nicht erfolglos, da jener in kurzer Zeit nun selbst in die geschaffene und tamponirte Höhle durchzubrechen pflegt. Einen besseren Erfolg mag in der Zukunft die Untersuchung mittels der Radiographie haben, wenn nicht für die Feststellung der Localisation des Herdes, so doch, was ausserordentlich wichtig ist, für die Beurtheilung des Zustandes des ganzen übrigen Lungengewebes.

Die wegen Lungenerkrankungen vorgenommenen *operativen Eingriffe* könnte man theilen in solche, welche ohne einen directen Eingriff an der Lunge selbst vorgenommen wurden, wie z. B. die vorhin erwähnten Explorativoperationen, und in die eigentlichen Eingriffe an der Lunge selbst. Zu ersteren Operationen gehören ausser den oben beschriebenen Voroperationen die nach Quincke's Vorschlag ausgeführten Thorakotomien, bei denen die Entfernung der Thoraxwand die Schrumpfung einer Lungencaverne, resp. Eiterhöhle ermöglichen soll.

Die an den Lungen selbst vorgenommenen Operationen theilt man in Pneumotomien, wenn in die Lunge selbst eingeschnitten wird. und Pneumektomien, wenn krankhafte Lungentheile entfernt werden.

Bei allen Lungenoperationen empfiehlt sich eine ausgedehnte Brustwandresection, um dadurch das intrathoracische Operationsfeld möglichst zugänglich zu machen.

Die Eröffnung der Pleura ist in allen Fällen nothwendig und bildet unter Umständen eine recht unangenehme Complication, da erstens ein acuter Pneumothorax dadurch zustande kommt, und dann es zu einer Infection der Pleurahöhle leicht kommen kann. Es ist nicht gleichgültig, ob bei der Operation selbst eines aseptischen Lungenprocesses die bis dahin gesunde Pleurahöhle eröffnet wird: Mit dem Collaps der Lunge verändert der betreffende Krankheitsherd seine Lage zu der Thoraxwand und der gesetzten Thoraxöffnung; durch die Entstehung eines acuten traumatischen Pneumothorax können recht schwere Störungen auftreten infolge der Einwirkung des atmosphärischen Druckes auf die collabirte Lunge, das Mediastinum und die Circulationsorgane. Deshalb ist bei aseptischen Operationen an den Lungen die Wiederverschliessung der Pleura sehr werthvoll und muss jedesmal besonders angestrebt werden. Denn dadurch kann sehr bald der Pneumothorax und die damit zusammenhängenden Störungen verschwinden. Bei entzündlichen Processen verursacht die Pleurahöhle erst recht beträchtliche Schwierigkeiten. Hier muss die gesunde Pleura vor der Infection geschützt werden. Bei den meisten, und zwar vor allen den acuten Fällen ist zwar eine adhäsive Pleuritis gleichzeitig vorhanden, nicht so aber bei den chronischen Fällen, so bei Bronchiektasien, Cavernen, Echinokokken u. s. w. In diesen Fällen muss während des chirurgischen Eingriffes eine Verlöthung der Pleurablätter angestrebt werden.

Um sich von dem Vorhandensein von Adhäsionen vor der Operation zu überzeugen, hat man bis jetzt verschiedenes vorgenommen, einmal auf die Unverschieblichkeit der unteren Lungengrenzen, auf die inspiratorische Einziehung der Intercostalräume und ähnliche physikalische Verhältnisse geachtet, andererseits durch Einstossen von Nadeln, welche beim Fehlen von Adhäsionen die Bewegung der Lunge mitmachen mussten, sowie durch ähnliche Manipulationen dieselben nachzuweisen versucht. Sogar die Einführung von kleinen Manometern wurde vorgeschlagen (Sapiejko). Alle diese Mittel, abgesehen von ihrer Gefährlichkeit, haben sich jedoch als absolut unsicher erwiesen.

Sind keine Verwachsungen vorhanden, so müssen solche künstlich erzeugt werden. Es sind zu dem Zweck verschiedene Verfahren angewendet, so die Ignipunktur, die Acupunktur, die Cauterisation, die Verätzung, die Tamponade und die directe Naht. Von allen diesen Mitteln ist das Verfahren der Verätzung mittels Chlorzinkpaste das sicherste, jedoch sehr schmerzhaft und langwierig. Nach Quincke wurden zuerst die Weichtheile einiger Intercostalräume bis zur Pleura intercostalis abgetragen und auf letztere Chlorzinkpaste aufgelegt. Nach mehreren Tagen werden die dazwischen liegenden Rippen resecirt und nun nochmals die ganze Wunde mit Chlorzinkpaste behan-

delt. Erst nach 2—3 Wochen kann die Eröffnung der Eiterhöhle vorgenommen werden. Viel einfacher und fast ebenso sicher ist die nach Resection der Brustwand bis auf die Pleura vorgenommene Tamponade der Wunde mit Jodoformgaze. In 6—8 Tagen sind schon genügend Adhäsionen vorhanden (Neuber). In neuester Zeit scheint man jedoch mehr und mehr der directen Naht sich zuzuwenden. Bei derselben ist erstens die Möglichkeit der einzeitigen Operation gegeben, was für dringende Fälle sehr werthvoll ist, und dann werden dadurch die örtlichen Beziehungen des Krankheitsherdes zu der Brustwand bewahrt (Tuffier). Eine directe Infection der Pleura durch die Stichkanäle ist nur bei ganz oberflächlicher Lage eines Abscesses möglich (Quincke). Um zu vermeiden, dass zwischen den Nähten Luft oder Eiter in die Pleurahöhle eindringt, muss ausserdem der ganze genähte Bezirk mittels Jodoformgazetamponade geschützt werden. Bei der gleichzeitigen Anwendung von Naht und Tamponade kann man ohne Bedenken jedesmal die einzeitige Operation vornehmen (Roux, Terrier, Tuffier u. a.).

Der Eingriff an der Lunge selbst wurde früher sehr gefürchtet und deshalb sehr vorsichtig mit dem Paquelin oder Aetzmittel vorgenommen. Die Blutung aus den Lungengefässen ist aber niemals so schwer, dass sie nicht auf Tamponade stünde, weshalb man nunmehr ziemlich allgemein zu dem Messer gegriffen hat. Bei Abscessen könnte man eventuell jetzt noch mit dem Paquelin tiefere Fisteln einbrennen. In den dadurch offen bleibenden Kanal kann die Secretansammlung nach einiger Zeit spontan durchbrechen, falls dieselbe gleich bei der Operation nicht aufgefunden werden konnte.

Bei aseptischen Processen macht die Umstechung und dann Abtragung des Lungengewebes absolut keine Schwierigkeiten.

Ausspülungen der entleerten Höhle, sowie gelegentlich prophylaktisch vorgenommene Ausspülung der Pleurahöhle müssen ganz entschieden unterbleiben. Eine Ausspülung der Pleura kann nur die Ursache einer Infection werden, resp. das zarte Pleuraepithel schädigen. Und andererseits bei der Ausspülung der eröffneten Lungenhöhle kann leicht durch einen mit der Höhle communicirenden Bronchus die Ausspülungsflüssigkeit und damit das Höhlensecret in andere Lungenpartien, resp. die andere Lunge hinüberfliessen.

Die Versorgung der Wunde geschieht am besten mittels Jodoformgazetamponade. Drains können sehr leicht Decubitus vorüberziehender grösserer Lungengefässe verursachen und so zu schweren Nachblutungen führen.

Auch die Narkose ist nicht gleichgültig, denn es kann dabei leicht durch den dadurch hervorgerufenen Hustenreiz und die Unruhe des Patienten während der Excitation zum Ausfliessen einer Secretansammlung durch den Bronchus in andere Lungenpartien kommen. Ebenso ist die Narkose in dem Moment, wo plötzlich ein Pneumothorax entsteht, eine sehr unangenehme Complication. Die Aethernarkose kann hier infolge ihres nachtheiligen Einflusses auf die Lungen weniger gut angewandt und die Localanästhesie kann vorläufig nicht anempfohlen werden.

Nicht selten wurden nach solchen Lungenoperationen Aspirationspneumonien der anderen Lungenseite beobachtet, die auf die Lagerung des Patienten auf die gesunde Seite zurückgeführt worden sind, so dass man auch darauf bei Vornahme solcher Operationen seine Aufmerksamkeit richten muss.

Vergleichen wir die in diesen Zeilen beschriebenen Fortschritte und Erfolge der operativen Chirurgie in der Behandlung der Lungenkrankheiten mit den bis vor 2 Decennien etwa erreichten, so müssen wir sie als recht bedeutend anerkennen. Mit der häufigeren Ausübung dieser Operationen wird auch die Erfahrung bereichert, und so wird man lernen, die hier vorliegenden besonderen Schwierigkeiten immer mehr und mehr zu überwinden. Mit der Vervollkommnung der diagnostischen und operativen Technik sind somit weitere Erfolge zu erhoffen, so dass die Leistungen der operativen Chirurgie auch in diesem Gebiet allgemeine Anerkennung finden werden.

Litteratur.

Riedinger, Verletzungen u. chirurgische Krankheiten des Thorax. Deutsche Chirurgie. 42. Lieferung.
Runeberg, Ueber die operative Behandlung der Lungenkrankheiten. Archiv f. klin. Medicin. XLI. Bd.
Sonnenburg, Penzoldt-Stinzing's Lehrbuch der speciellen Therapie. III. Bd.
Quincke, Ueber Pneumotomie. Grenzgebiete. I. Bd.
Derselbe, Ueber Pneumotomie bei Phthise. Ebenda.
Tuffier, Sémaine médicale. 1896.
Reclus, La chirurgie du poumon. Revue de chirurgie. 1895.
Terrier, Progrès médicales. 1896.
Beck, Journ. of the Americ. med. Associat. 1897. Centralbl. f. Chirurgie. 1898. Nr. 10.
Sonnenburg, Versammlung deutscher Naturforscher und Aerzte. Braunschweig. Verhandlungen des Moskauer Congresses. Centralbl. f. Chirurgie. 1897. — Verhandl. des franz. Congresses f. Chirurgie. Sammelwerke: Eulenburg. Hildebrand's Jahrbücher.

Anzeigen litterarischer Neuigkeiten, welche der Redaction zugeschickt worden sind:

Archiv für Augenheilkunde. Bd. XXXVII. 2. Heft. Inhalt: Originalaufsätze und Fortsetzung des „systematischen Berichtes über die Leistungen und Fortschritte der Augenheilkunde im vierten Quartal 1897." Referent für letzteren, Abschnitt XII—XXI, Prof. Silex.

Wiener med. Wochenschrift. 1898. Nr. 24—32. Aus dem Inhalt: Lorenz. Ueber das Redressement der spondylitischen Wirbelsäule durch totale Lordosirung in horizontaler Suspension. Nr. 24—27.

Revue de chirurgie. 1898. No. 6 und 7. Inhalt: Bloch, Sur la résection du tissu rénal pratiquée dans un but de diagnostic. Étude relative à la chirurgie conservatrice du rein; Jacobson, Nouveau procédé d'amputation ostéoplastique intracondylienne de la cuisse; Péraire et Pilliet, Tumeurs cornées du membre superieur, Étude clinique et histologique; Lejars.

Des ruptures sous-cutanées directes des grosses artères et des gangrènes consécutives (fin); Fabrikaute, Des incurvations du col du fémur, Coxa vara; Weiss et Fevrier, Considerations sur quelques cas d'appendicites; Fére, Note sur quelques cas d'hydarthrose intermittente névropatique; Kummen, La luxation coxo-fémorale dite spontanée; Begouin, traitement des tumeurs solides et liquides du mésentère.

The physician and surgeon. Editors Keating and Walker. Vol. XX. numb. VI, VII (Mai, Juli 1898). u. a.: The question of exstirpation of the rectum; septic Diseases of the Abdomen and pelvis, etiology, medical-surgical treatment.

Revista de chirurgie, Director Thoma Jonnescu (rumänische Monatsschrift, Bukarest). Band 1, Heft 11 und 12. Februar, März 1898.

Die Therapie der Gegenwart. Medicinisch-chirurg. Rundschau für prakt. Aerzte, redigirt von Prof. Loebisch in Innsbruck. XXXIX. Jahrg. Heft 7 und 8; Juli, August 1898. Jahrgang 6 fl. = 12 M.

Le Languedoc Médico-Chirurgical. Réd. en chef Dr. Maynard. Toulouse. 6. Jahrg. Nr. 3—7 u. a.: Desforges-Mériel, Considérations sur deux variétés rares de fracture du rachis (7.).

University medical magazine, Pennsylvania. Vol. X, 1898, 10 und 11 u. a.: Hamill, Sarcoma of the kidney in a child of five years; Wood, a study of the effect of minute doses of ether and chloroform.

Bulletin of the J. Hopkins hospital, Baltimore. Vol. IX. No. 83—87. (Febr. bis Juni 1898) u. a.: Halsted, Inflated rubber cylinders for circular sutur of the intestine. (Darmnaht nach Einführung und Aufblähung des Gummicylinders über diesem, Herausnahme des zusammengefallenen Gummis vor dem Knoten der letzten Nähte.) Hamburger, Secondary melanosarcoma of the liver following sarcoma of the eye; Halsted, Miniature hammers and the suture of the bile ducts (analog der Anwendung der Gummicylinder). Bloodgood, Transplantation of the rectus muscle in certain cases of inguinal hernia.

The J. Hopkins hospital reports, 1898. a. Report in pathology. Bardeen: Pathology of superficial burns, with a contribution to our knowledge of the pathological Changes in the organs in cases of rapidly fatal burns. b. Rep. in gynecology. Clark: Intraperitoneal drainage and 1700 cases of abdom. section.

Philadelphia medical journal. Vol. I. 22—26; II, 1—4. (Mai — Juli 1898.)

La revue médicale (méd. humaine et animale) de l'Afrique du Nord. I, 1—3. Red. Dr. Germaix, Algier.

Revista de la sociedad medica Argentina, V, 1897, 28, erscheint in Buenos Aires. Director Dr. Pascual Palma, Profesor de clinica Quirúrgica, U. a.: Appendicitis. Pes equino-varus paralyticus. Herniotomie, Radicaloperation.

Nordiskt medicinskt Arkiv, redig. von Prof. Axel Key. IX, 2, 1898.

Archivo Italiano di Ginecologia; Directore P. G. Spinelli. Zweimonatlich in Neapel erscheinende Zeitschrift. I. Jahrg. 1—3.

Handbuch der Laryngologie und Rhinologie, herausgegeben von P. Heymann. 23. und 24. Lieferung. Enthalten die Neubildungen des Kehlkopfes von Prof. Jurasz in Heidelberg; Die Neubildungen in der Luftröhre von

P. Bruns in Tübingen; Verletzungen des Kehlkopfes und der Luftröhre von C. M. Hopmann in Köln; Fremdkörper in den Luftwegen von M. Schaeffer in Bremen; Die tuberculöse Erkrankung des Kehlkopfes und der Luftröhre von Ph. Schech in München.

Fortschritte auf dem Gebiet der Röntgenstrahlen. Herausgegeben von Dr. med. Deycke und Dr. med. Alters, Schönberg. Hamburg, Lucas Gräfe und Sillem. 1898. Bd. I. Heft 6. (Vollzählig 30 M.). U. a.: Zenker, Ueber incomplete angeborene Fussluxationen; Dumstrey, seltene Verletzung der Handwurzel; Schmilinsky, Zwei Diagramme einer Arteriosklerose.

Dr. Sick, Greifswald.

Berichtigung.

Im XLVIII. Bande, S. 426, Zeile 9 von unten lies Industriutställningen.
S. 427, Zeile 6 von unten lies „Welt“ statt „Stelle“.

Im XLIX. Bande, Heft 1, S. 50 in der Erklärung der Tafel I muss es heissen „3/4 der natürlichen Grösse“ statt „natürliche Grösse“.

XVII.

Aus dem pathologisch-anatomischen Institute des Herrn Prof. Dr. Weichselbaum in Wien und der chirurgischen Klinik zu Graz.

Beiträge zum feineren Bau und der Entstehung der carpalen Ganglien.

Von

Dr. Erwin Payr,

Assistent der chirurgischen Universitätsklinik Hofrath Prof. Nicoladoni's in Graz.

(Mit 1 Abbildung im Text und Tafel II—IV.)

Das Krankheitsbild, das man mit dem Ausdruck „Ganglion" bezeichnet, ist seit langer Zeit bekannt, und es ist, wie die ziemlich umfangreiche Litteratur über diesen Gegenstand darthut, in Wort und Schrift viel über dies Kapitel verhandelt worden.

Und dennoch war bis vor wenigen Jahren der Begriff „Ganglion" ein ungemein weiter, dehnbarer, und vereinigte man unter demselben eine Reihe der verschiedensten pathologischen Bilder und Vorgänge.

Unter diesem Titel warf man Krankheiten der Gelenke und ihrer Bestandtheile, der Sehnenscheiden, der Schleimbeutel und noch anderer Organe zusammen.

Bei einer Zusammenfassung so verschiedener Dinge waren natürlich auch die Meinungen über deren Entstehung, Vorkommen und Eigenschaften sehr verschieden, und man gelangte schliesslich doch zur Anschauung, dass nicht alles, was man „Ganglion" nannte, in ein und dasselbe Schema hineinpasse.

Man wählte nun den recht bequemen Ausweg, verschiedene Arten von Ganglien zu unterscheiden, und sprach von arthrogenen, tendogenen und bursogenen Ganglien.

Dieses Schwanken und diese Unklarheit der Begriffe lässt sich in directen Zusammenhang bringen und erklären mit der Entwickelung der modernen Chirurgie und dem stets wachsenden Interesse der Chirurgen an der pathologischen Anatomie und Histologie.

In vorantiseptischer Zeit und auch noch in der Anfangsperiode der antiseptischen Aera hatte man eine nicht unbegründete Scheu vor operativen Eingriffen in der Nähe von Gelenken, an Sehnenscheiden, Schleimbeuteln, da die öfters nachfolgenden entzündlichen Vorgänge in diesen Organen und namentlich in den Gelenken sehr gefürchtet waren.

In dem Maasse nun, in dem sich die mit immer siegreicheren Waffen kämpfende moderne Chirurgie ein Gebiet nach dem anderen erschloss, wurden auch die Ganglien ein immer häufigeres Object für operative Eingriffe und verdrängten radicalere Operationsmethoden die früher so häufig geübten Zertrümmerungen und die sehr beliebte subcutane Discission.

Während man bei dem Zerdrücken oder Zerschlagen eines Ganglions über dessen Lage, Ausgangspunkt, Grössenverhältnisse, Beziehungen zu Nachbarorganen soviel wie gar nichts erfuhr, zeigte auch die subcutane Anstechung des Balges im besten Falle nur den Inhalt und dessen annähernde Menge, während über die vorerwähnten, gewichtigen Fragen auch dieses Verfahren im Unklaren liess.

An der Leiche werden Ganglien sehr leicht übersehen, und es fehlte vielleicht auch ein besonderes Interesse, methodisch durchgeführte Leichenuntersuchungen daraufhin zu unternehmen; das klinische Bild aber konnte über viele und wichtige Fragen kaum je befriedigende Aufschlüsse erbringen.

Man fing nun in neuerer Zeit an, unter dem Schutze strenger aseptischer Maassnahmen die Wand eines Ganglions zu spalten, man excidirte nach dem Rathe einiger Chirurgen ein Stück aus dem gegen die Oberfläche zusehenden Theile des Sackes und schliesslich mit wachsender Sicherung gegen accidentelle Wundkrankheiten, besonders in der Aera der Asepsis, begann man eine grössere Anzahl von Ganglien zu exstirpiren.

Damit war der Zeitpunkt für eine genauere Erkenntniss der pathologischen Anatomie des Ganglions gekommen. — Die Operation, bei der sich vieles feststellen liess, ersetzte gewissermaassen die anatomische Untersuchung an der Leiche, sie war eine Art „Vivisection," wie man sie schon nannte.*)

Ebenso war es auch dieser neueren und neuesten Zeit vorbehalten, histologische Untersuchungen an den Ganglien in grösserem Umfange anzustellen, während sich die Untersuchungen früherer Zeiten immer nur auf vereinzelte Befunde stützten.

*) Das Esmarch'sche Verfahren des Operirens am blutleer gemachten Gebiet erleichterte selbstverständlich die genaue Beobachtung sehr.

Fig. 1.

Fig. 2.

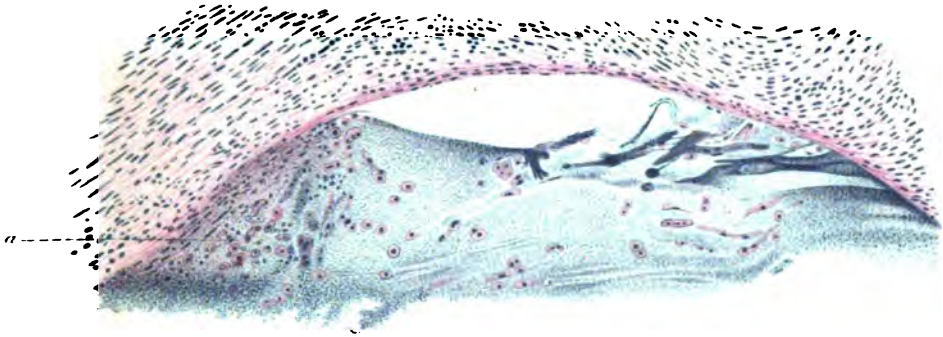

Fig. 3.

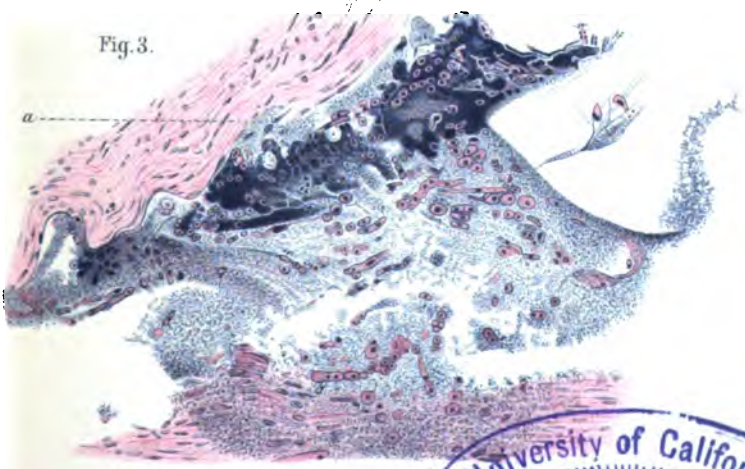

University of California LIBRARY

Verlag von F.C.W. Vogel

Obwohl die Litteratur über diesen so vielfach erörterten Gegenstand gewiss in Fachkreisen in ihren wichtigen Punkten bekannt ist und oft und viel darüber geschrieben wurde, so sei es mir doch an dieser Stelle gestattet, kurz auf die Entwickelung und Darstellung der früher und jetzt herrschenden Ansichten einzugehen, weil der Verfasser dieser Zeilen trotz der ausgezeichneten und sorgfältigen neuesten Arbeiten über diesen Punkt es doch noch einmal unternommen hat, diese viel besprochene Frage zu studiren und in manchen Punkten zu anderen Bildern, anderen Auffassungen gleicher Bilder, als die früheren Untersucher gekommen ist.

Die Zahl der Hypothesen, welche sich an den Ursprung und die Entstehung der carpalen und der Ganglien überhaupt knüpfen, ist eine grosse. Die ältesten Anschauungen über diesen Punkt, die aber nur historischen Werth besitzen, hat Hoeftmann in einer Arbeit über die Ganglien niedergelegt. Sie sind das Product einer Zeit, in der man, wie schon eingangs erwähnt, alle möglichen und unmöglichen Dinge unter dem Namen Ganglion zusammenfasste und nun nach Aufklärungen suchte.

Eine der ältesten Ansichten ist die, dass die Ganglien herniöse Ausstülpungen von Sehnenscheiden, eventuell der Synovialmembran von Gelenken darstellen. Diese Ansicht sprach zuerst Eller [1])*) vor fast 150 Jahren aus.

Billroth sagt in seiner allg. chir. Pathologie, dass er die Ganglien für partielle, herniöse Ektasien der Sehnenscheiden „mit Hydropsie" halte. Wie Falkson [2]) richtig bemerkt, ist dies eine Bezeichnung, die nicht ganz verständlich ist, weil man unter Hydropsie sich meist etwas anderes vorstellt, als das, was dem Inhalte des Ganglions entspricht. Ferner thut Billroth [3]) der Gelenkganglien Erwähnung, indem er auch sie als herniöse Ausstülpungen der Gelenkkapsel erklärt. Die Frage, ob manche der Ganglien isolirte cystische Hohlräume darstellen, oder eine feine Verbindung mit den Sehnenscheiden vorhanden ist, lässt Billroth unentschieden, erklärt jedoch, dass eine Communication mit den Sehnenscheiden nicht immer vorhanden sein müsse.

Dieser Anschauung Billroth's steht sehr nahe die Bardeleben's [4]), der der Ansicht ist, dass die Ganglien durch eine Exsudation in eine Sehnenscheide erzeugt werden, die zur Ansammlung einer serösen, sich später zu einer leimartigen Gallerte verdickenden Flüssigkeit führt.

Diese Flüssigkeit soll bisweilen auch fibrinöse Gerinnsel ausscheiden können; Bardeleben sieht somit die Ganglien als Hydropsien der Sehnenscheiden an, deren Ursache meist wohl in einer chronischen Entzündung zu suchen sein wird. Die mehr kugelig gestalteten Sehnenscheidengeschwülste nennt er zum Unterschiede von den Hydropsien der Sehnenscheiden Ganglien. Bardeleben macht also zwischen Hygrom und Ganglion keinen principiellen Unterschied und giebt nur noch an, dass ausser diesen eben genannten Gebilden noch vollkommen

*) Die Litteraturangaben befinden sich am Ende der Arbeit.

in sich geschlossene und auch mit dem Gelenke in Verbindung stehende Cysten vorkommen.

Hueter[5]) unterscheidet, dem Vorhingesagten entsprechend, 2 Hauptarten der Ganglien, die arthrogenen und die tendogenen.

Was die Aetiologie dieser Gebilde anlangt, so fand durch lange Zeit hindurch eine Auffassung und Ansicht Anklang, die von Gosselin[6]) und Teichmann[7]) ausgesprochen und von Michon[8]) und Henle gestützt wurde. Das Wesentliche dieser Anschauung ist folgendes: Von Gosselin und Teichmann wurden in der Nähe von Gelenken, ferner an der Dorsalseite des Handgelenkes kleine, allseitig geschlossene cystische Hohlräume gefunden. Ihre Grösse schwankte zwischen der eines Stecknadelkopfes und einer Erbse, und ihr Inhalt bestand aus einer gallertähnlichen Masse. Gosselin nannte diese von ihm entdeckten Cystchen „corpuscules sous-synoviales", Teichmann, der dieselben Gebilde wie Gosselin fand, gab ihnen den Namen „kleine Cystenganglien". Eine Erweiterung erfuhr diese Lehre noch durch Michon, der später ähnliche Gebilde einmal an den Sehnenscheiden antraf, eine Beobachtung, die auch Henle[9]) machte.

Gosselin fand diese kleinen Hohlräume hauptsächlich in der Nähe des Handgelenkes, und zwar meist unmittelbar an und unter der Kapsel des Handgelenkes in der Nähe hinter dem Os lunatum und dem Os scaphoideum. Manchmal prominirten dieselben nach dem Gelenke hin, in anderen Fällen waren sie in dem subsynovialen Gewebe eingeschlossen. Mit dem Gelenke selbst sollen diese Cystchen aber nicht in Communication stehen und sich auch durch Druck nicht verkleinern lassen. Gosselin stellte den Satz auf, dass durch Vergrösserung und Zusammenfliessen dieser „Corpuscules" die Gelenkganglien entstünden.

Teichmann fand diese Hohlräume in der Nähe fast aller Gelenke und ebenso, wie Gosselin, an jenen Stellen des Handgelenkes besonders häufig, die die Prädilectionsstellen der Ganglien sind. Er fand seine Cystenganglien auch ausserhalb der Kapsel und in der Nähe der Gelenke, zum Beispiel am Bandapparate desselben. Dieser Forscher giebt ferner an, dass sich im Inneren dieser Cystchen Pflasterepithel findet, und dass bisweilen an denselben noch ganz kleine Tochtercystchen zu finden sind.

Ueber den eigentlichen Entstehungsmodus des Ganglions und die Rolle, welche diese „Cystenganglien" dabei spielen, sowie deren Entstehung, drückt sich Teichmann nicht bestimmt aus und spricht nur Vermuthungen aus.

Beide Untersucher geben auch dem Gedanken Raum, dass es sich bei den Ganglien um Neubildungen sui generis handeln könne. Gosselin entwickelte jedoch auch eine Theorie über die Entstehung dieser kleinen Cystenganglien. Dieselben sollen eine Art von Retentionscysten darstellen, welche aus ganz kleinen divertikelartigen Ausstülpungen an den Gelenken, die er mit dem Ausdruck „Cryptes oder Follicules synovipares" bezeichnet, entstehen. — Gosselin fand diese Krypten an verschiedenen Gelenken und wiederum sehr häufig am Handgelenk und spricht ihnen die Eigenschaft zu, Synovia zu secerniren und nimmt einen Verschluss-

Fig. 1.

Fig. 5.

Fig. 6.

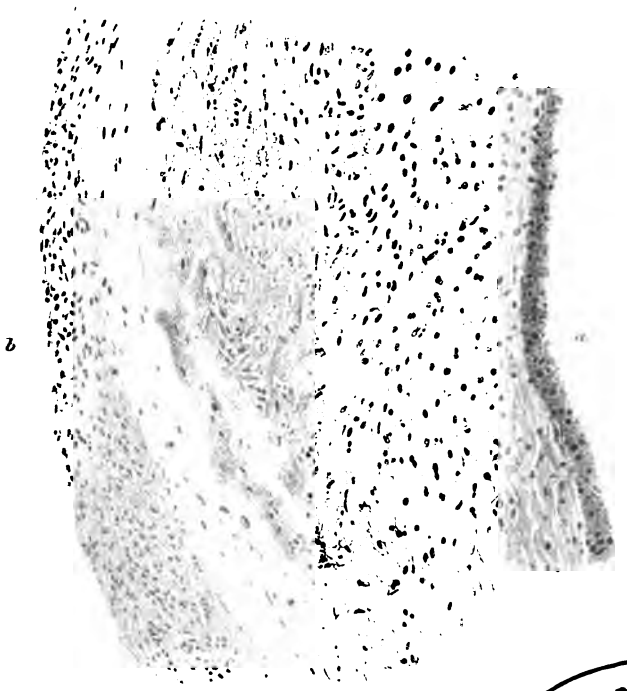

University of California
LIBRARY

echanismus derselben an, welche dann die oben beschriebenen Gebilde zeugen sollen. Das Vorhandensein dieser „Cryptes“ und „Follicus“ bestätigte auch v. Volkmann[10]); nach seiner Beschreibung hat die elenkkapsel an dieser oder jener Stelle ein ganz kleines Loch, von elchem aus man in ein kleines Blindsäckchen gelangt.

Seiner Ansicht nach finden an wenig widerstandsfähigen Stellen der elenkkapseln Ausstülpungen und Ausbuchtungen statt, welche ein Vortadium der späteren Cysten darstellen.

Ausserdem fand Volkmann bisweilen im Gewebe der Gelenkapsel selbst, aber auch in den interarticulären Bandmassen kleine palträume, welche Synovia enthalten, und verwerthet auch diese Beunde für die Erklärung der Ganglienbildung. — Auch Poirier[11]) schloss ich diesen Anschauungen an; er zog seine Schlüsse aus Gelenkpräpaaten, die er mit Talg injicirt hatte.

Eine vollkommen davon getrennte Sonderstellung nimmt Virchow[12]) n dieser Frage ein. Nach seiner Ansicht können Ganglien aus kleinen Lücken im Zellgewebe, das die Sehnenscheiden umgiebt, entstehen; durch Zusammenfliessen solcher Lücken sollen grössere, den Ganglien entsprechende Hohlräume entstehen. Virchow stellt demgemäss auch gar keinen Unterschied zwischen Ganglien und Sehnenscheidenhygromen auf.

Dass man aber zwischen diesen Dingen dennoch wohl unterscheiden müsse, darauf wurde schon vorhin aufmerksam gemacht. Meckel[13]) und v. Volkmann sprachen bereits diese Ansicht aus und warnten vor dem urtheilslosen Zusammenwerfen von Sehnenscheidenhygromen mit Ganglien (Virchow hatte die Bezeichnung „Hygroma gangliodes“ und „Tumor synovialis“ eingeführt).

Teichmann und insbesondere Knorr[14]) sprachen sich dafür aus, dass die „Ganglia synovialia“, wie ihre Bezeichnung lautet, Neubildungen, Colloidcysten seien, die ja nicht mit Sehnenscheidenhygromen zu verwechseln seien.

Hoeftmann[15]), der schon früher erwähnt wurde, sprach die Hypothese aus, dass er die Ganglien für Synovialdermoide halte, und stellte sich deren Entstehung ähnlich vor wie die der Dermoidcysten.

Diese verschiedenen Anschauungen blieben natürlich auf die Klarheit der Vorstellungen über diese Gebilde nicht ohne Einfluss. Wie es um die Ganglienfrage stand, zeigt am besten die Eintheilung der Ganglien, die Vogt[16]) aufstellte; er unterscheidet 3 Arten derselben: 1. tendogene, 2. arthrogene und 3. bursale Ganglien. Was die ersteren anlangt, so macht Vogt wiederum drei ätiologische Unterscheidungen, indem er von herniösen Ausstülpungen der Sehnenscheiden oder von Retentionscysten oder endlich drittens von „tendovaginalen Hygromen“ spricht.

Ueber die Entstehung der arthrogenen Ganglien ist er auf dem Boden der Ausführungen Gosselin's und glaubt an dessen „Follicules synovipares“. Was man endlich unter „bursalen“ Ganglien zu verstehen hat, ist nicht ganz klar; am ehesten meint Vogt damit grössere Cystenbildungen, die aus schon vorhandenen, vermuthlich acquirirten Schleimbeuteln hervorgegangen sind.

Die Eintheilung, sowie die Ansicht, dass ein grosser Theil der carpalen Ganglien aus Sehnenscheiden hervorgeht, hat sich bis in die neueste Zeit erhalten.

Auf das stielartige Aufsitzen des Ganglions an dem Kapselbande des Gelenkes, einem Ligament, dem Periost oder den Sehnenscheiden, machen bereits v. Volkmann und König[17]) aufmerksam; beide Forscher geben zu, dass manchmal eine ganz feine Communication mit der Gelenkhöhle besteht.

Die erste Arbeit, die sich eingehender mit der Lehre von den Ganglien beschäftigt und sich auch auf ein etwas grösseres Operationsmaterial stützt, ist die von Falkson.[18])

Einer der ersten Punkte, auf die Falkson aufmerksam macht, ist der, dass „jedes Ganglion einen gallertartigen Inhalt hat, und dass Cysten, die diesen Inhalt nicht zeigen, auch nicht als Ganglien aufzufassen sind." — Das Ganglion zeigt also ebenso seinen stets gleichbleibenden, ganz charakteristischen Inhalt, wie ein Atherom, eine Dermoidcyste z. B.

Dieser Forscher verfügte über dreizehn operirte Fälle von Ganglien am Handgelenke, mit denen er sich ausschliesslich beschäftigt, und erwähnt im Nachtrage noch zweier Ganglien, die er an den Fingern gesehen habe.

Falkson betont mit Recht, dass es auch bei der Exstirpation nicht immer ganz leicht sei, sich über die genauen Lageverhältnisse und die Beziehungen der Geschwulst zu ihren Nachbarorganen zu informiren. Es folgen nun Angaben über Vorkommen der Ganglien, das Lebensalter, in dem sie erscheinen, über die Prädilection für das weibliche Geschlecht, allmähliches Entstehen, Fehlen von funktionellen Störungen und Beschwerden.

Was seine Ansichten über die Grösse derselben anlangt, so bemerkt Falkson sehr richtig, dass sie stets grösser sind, als man bei unverletzter äusserer Haut vermuthen möchte. — Auf den eigentlichen Grund dieser Verhältnisse werden wir noch später zurückkommen. Seine Angaben über Gestalt, Consistenz, Beweglichkeit und Inhalt entsprechen vollkommen dem Thatsächlichen und sind ja als klinisches Bild sehr genau gekannt. Ein von Falkson erhobener Befund ist, dass die gallertartige Inhaltsmasse, die meist farblos oder nur leicht gelblich gefärbt ist, in dreien seiner Fälle eine rothe Farbe, wie Himbeergelée hatte, was er auf zu therapeutischen Zwecken vorgenommene Traumen zurückführt. Histologische Untersuchungen an den exstirpirten Ganglien stellte er nur in zwei Fällen an und bemerkt, dass er weder Endothel, noch Epithel dabei gefunden habe.

Falkson nimmt 2 Hauptlocalisationen der Handgelenksganglien an. 1. Die am Handrücken, die weitaus die Mehrzahl darstellen, und 2. die in der Gegend der Arteria radialis; wir finden in seinen Ausführungen sehr genaue Angaben über die Lage und das Hervortreten der Ganglien. — Bezüglich derer an der Volarseite des Gelenkes beobachtete Falkson, dass dieselben zwischen M. supinator long. und Flexor carpi radialis hervortreten; dabei ist sehr zu bemerken, dass die Art. radialis auf oder neben dem Tumor verläuft. — Unter seinen 13 Fällen war diese Localisation des Ganglions dreimal vorhanden. In allen 3 Fällen wurde bei der Operation die Arteria radialis verletzt. Was die dorsalen Ganglien anbelangt, so giebt Falkson an, dass sie ausnahmslos zwischen der Sehne des M. extensor indicis proprius und des M. extensor carpi radial. brevis hervortreten. Nur in einem seiner Fälle sei die Geschwulst zwischen der Sehne des letzteren und der des M. extensor pollicis longus hindurchgetreten. — Demgemäss kommen die Ganglien fast stets auf der radialen Seite des Handgelenkes vor. Er beobachtete bei seinen Operationen ein breitbasiges Aufsitzen auf der Gelenkkapsel, zum Theil mit einem längeren oder kürzeren Stiele.

In den Fällen von Falkson war die Cystenwand stellenweise in der Mehrzahl der Fälle mit den Sehnenscheiden verwachsen; diese Verlöthungen waren ziemlich innig, und bestanden gewöhnlich mit mehreren Sehnenscheiden zu gleicher Zeit. — Ferner beobachtete er, dass der Punkt, wo die Ganglien hervortreten, die Grenze des Ligamentum carpi commune dorsale, resp. volare ist; in einem seiner Fälle trat die Geschwulst durch einen Schlitz in diesem Band hervor, einmal lag sie noch ganz unter demselben.

In elf seiner Fälle konnten Falkson eine Communication mit der Gelenkhöhle sicher ausschliessen. An grössere Communicationen der Ganglien mit Sehnenscheiden oder Gelenken glaubt er überhaupt nicht und bemerkt sehr richtig, dass, wenn dies der Fall wäre, sich Communicationssymptome an der Geschwulst, beziehungsweise den erwähnten Organen feststellen lassen müssten.

Gleichwie König und von Volkmann nimmt Falkson an, dass „die Mehrzahl der Ganglien mit der Gelenkkapsel in Verbindung stehen“ und nicht mit den Sehnenscheiden, wie Vogt und Hueter behaupten.

Einen von ihm beobachteten Zusammenhang mit Sehnenscheiden hält Falkson für secundärer Art.

Er hält es an und für sich für unwahrscheinlich, dass Tumoren von so typischer Natur so verschiedenen Entstehungsmodus aufweisen

können. Zuerst will Falkson vor allem den Begriff „bursales" Ganglion eliminirt wissen; aus Schleimbeuteln entwickeln sich eben Hygrome. — Hygrome sind aber keine Ganglien.

Nachher wendet er sich gegen die tendovaginalen Hygrome; er versteht unter denselben Sehnenscheidenhydropsieen, und auch das sind ja keine Ganglien.

Es ist also Falkson's zweifelloses Verdienst, in die arg differirenden Begriffe in der Lehre vom Ganglion Vereinfachung und Klarheit gebracht zu haben. Was die Genese der Ganglien anbelangt, so verhält er sich sowohl der Ansicht gegenüber, dass diese Gebilde Synovialhernien seien, als auch der Virchow-v. Volkmann'schen Anschauung über die Entstehung aus kleinen Gewebsspältchen, ablehnend und schliesst sich der Auffassung an, dass die Ganglien aus den Folliculis synovipares, von denen bereits oben gesprochen wurde, entstehen; für wahre Neoplasmen hält er dieselben nicht.

Die Ansicht, dass die Gelenkkapsel die eigentliche Entwickelungsstätte der Ganglien ist, wie dies schon v. Volkmann aussprach, findet auch in Riedel[19]) einen Vertreter, der seine bei Operationen gewonnenen Erfahrungen dabei mittheilt.

Er bemerkte, dass bei der Exstirpation breit der Gelenkkapsel aufsitzender Ganglien sehr häufig dieselbe verletzt wird, ja ein ganzes Stück aus derselben herausgenommen wird; er nimmt an, dass durch die Entwickelung der Geschwulst an einer bestimmten Stelle der Kapsel dieselbe sehr verdünnt sei, dass also das Ganglion gleichsam seine eigene Insertionsstelle verdünne.

Er beobachtete ferner an Ganglien mit kurzen Stielen, dass beim Abschneiden des letzteren sowohl Gallerte aus dem Ganglion, als auch Synovia aus dem Gelenke sich ergiesse. — Auf die früher besprochenen Theorien der Ganglionentwickelung geht jedoch Riedel nicht näher ein.

Am genauesten und eingehendsten hat sich jedenfalls Ledderhose[20]) mit dem Studium der Anatomie und der Entwickelung der Ganglien beschäftigt. — Angeregt durch mehrere von ihm selbst beobachtete und auch operirte Fälle von Ganglien der Kniegelenksgegend und durch die bei denselben gefundenen anatomischen Verhältnisse, wendete er sich später auch dem Studium der carpalen Ganglien zu, von denen er im ganzen zehn untersuchte und neun davon einer genauen histologischen Untersuchung unterwerfen konnte.

Auf die Anschauungen und Untersuchungen Ledderhose's müssen wir aus den eingangs erwähnten Gründen etwas näher eingehen.

In Ledderhose's Fällen handelte es sich sechsmal um typische dorsale Ganglien, einmal war ein solches an der Rückseite des Vorderarmes, drei sassen an der Volarseite des Handgelenkes. — Er ist der Ansicht, dass alle seine beobachteten Fälle von Ganglien in ätiologischer Beziehung übereinstimmend seien. — Der Hauptsatz der Lehre Ledderhose's ist der, dass die Ganglien „als wahre Neubildungen, welche sich mit Vorliebe im paraarticulären Gewebe, jedoch auch in der weiteren Umgebung der Gelenke entwickeln", aufzufassen sind.

Ueber den Ort des Ursprunges der Ganglien giebt Ledderhose genauere Angaben, als sein Vorarbeiter.

Bezüglich der dorsalen Ganglien giebt er an, dass dieselben aus einer Grube am Intercarpalgelenke ihren Ursprung nehmen, welche einerseits vom Os capitatum und Os multangulum minus, andererseits vom Os scaphoideum und Os lunatum begrenzt ist.

Das Bindegewebe und Fett, das diese Grube ausfüllt, bezeichnet Ledderhose als den Mutterboden für die Entstehung des Ganglions. Der Ort, wo das Ganglion bei seinem Grössenwachsthum der Oberfläche zustrebt, scheint nicht ganz constant zu sein, indem die einzelnen Ganglien zwischen verschiedenen Sehnen am Vorderrand des Ligamentum carpi dorsale zum Vorschein kommen können, — am häufigsten aber zwischen Extensor indicis proprius und Extensor carpi radialis brevis, eventuell auch der Sehne des Extensor pollicis longus. Manche Ganglien, welche einen dorsalen Ursprung haben, sollen mit einem längeren seitlichen Stiele ausweichen und dadurch auf die Volarseite gelangen können, doch spricht ein Fall Ledderhose's dafür, dass Ganglien auch autochthon an der Volarseite entstehen. — Niemals konnte er einen Beweis dafür finden, dass es sich bei Ganglien um Ausstülpungen und nachträgliche Abschnürungen von irgend welchen Gebilden handle; er fand auch nie eine Communication mit dem Gelenke. — Nachdem sind also nach Ledderhose die Ganglien, wie schon erwähnt, aufzufassen als typische Neubildungen — Kystome — durch gallertige, colloide Degeneration des Bindegewebes und nachträgliches Confluiren kleinerer Herde entstanden.

Für die Entstehung der Ganglien nimmt Ledderhose chronisch-traumatische Einwirkungen an und führt als Beleg dafür an, dass junge Mädchen, die viel Clavier spielen, häufig von Ganglien befallen seien. Seine Anschauung geht dahin, dass das Fett und Bindegewebe in der oben erwähnten Grube bei den Excursionen des Handgelenkes Schädlichkeiten ausgesetzt sei, gepresst und gequetscht

werde; im histologischen Theile seiner Abhandlung beschreibt Ledderhose eine Umwandlung von Fettgewebe in Bindegewebe und einen chronischen Reizzustand im Bindegewebe. Dazu kommen dann noch Gefässveränderungen, welche erst recht das Zustandekommen einer gallertigen Erweichung begünstigen.

Zur Unterstützung seiner Anschauungen untersuchte Ledderhose in 20 Fällen an der Leiche anatomisch die in Frage stehende Gegend; es ist ihm jedoch nie gelungen, ein in der Entwickelung begriffenes Ganglion zu finden.

Was ihr klinisches Verhalten anlangt, so ist Ledderhose der Meinung, dass die Ganglien bis zu einer gewissen Grösse wachsen, in eine Art von Reifezustand übergehen und dann spontan verschwinden können. Daraus erklären sich die Erfahrungen, dass Ganglien sehr häufig ihre Dimensionen verändern, bald grösser, bald kleiner werden, durch Neuaufnahme von Nachbarcysten, durch Platzen von verdünnten Hohlräumen und Resorption des Inhaltes.

Wenn der „Degenerationsprocess" ein Ende erreicht hat, so kann ein Platzen der Cystenwand zustandekommen; daher komme es auch, dass man bei älteren Leuten so selten Ganglien finde.

Es erübrigt, noch kurz die Ergebnisse der histologischen Untersuchungen Ledderhose's, soweit dies noch nicht geschehen ist, zu erwähnen.

Im grossen und ganzen kommt Ledderhose zur Ueberzeugung, dass es ein der Gelenkkapsel benachbartes Bindegewebe ist, in dem sich der ganze Process abspielt; vielleicht ist dieses Bindegewebe nach seiner Vermuthung aus Fettgewebe entstanden. — Neubildung und Entartung scheinen parallel miteinander zu gehen.

Wir finden nicht nur mitten im Degenerationsprocesse und Zerfall stehendes, sondern auch junges, sehr zell- und gefässreiches Bindegewebe, und gerade für dieses spricht Ledderhose die Ansicht aus, dass es aus dem Fettgewebe abstamme.

An der Innenwand des Sackes fand Ledderhose stellenweise eine Endothelschicht; die Wandung der Höhle, die parallel-faserige Gestaltung zeigt, fasst Ledderhose als secundär gebildet auf. In vielen Fällen fand er eine starke Verengerung der Gefässe.

Bei der Beschreibung seines ersten Falles von carpalem Ganglion giebt Ledderhose einen sehr genauen histologischen Befund und sagt von demselben, dass er denselben für „typisch" für das carpale Ganglion halte. — Vorerst kommt eine Besprechung des Inhaltes, derselbe besteht fast immer aus feinen hellglänzenden Körn-

chen, die sich mit Alaunearmin recht lebhaft färben, faserigen Elementen und ziemlich grossen, leicht granulirten Zellen.

Die Innenwand der Höhle begrenzt parallelfaseriges, zell- und gefässarmes Bindegewebe. Eine Endothelauskleidung ist an der Wandung nachzuweisen. Die gallertige Inhaltsmasse haftet an manchen Stellen der Wandung an, und es lässt sich an solchen Stellen die Metamorphose des Gewebes in diese Masse beobachten.

Weiter peripher beobachtet Ledderhose ein sehr weitmaschiges Netz von Bindegewebsfasern mit grossen, blassen, ovalen bis runden Kernen, noch weiter nach aussen hin nähert sich das Gewebe in seinem Aussehen sklerotischem Bindegewebe. Noch mehr gegen die Peripherie zu endlich ist Fettgewebe vorhanden, welches durch zell- und gefässreiche Septa durchquert ist. Beim Zusammentreffen mehrerer Fettzellen fand Ledderhose Gruppen grosser, blasser, ovaler Kerne, mit einem oder mehreren Nucleolis, die er für gewucherte Lymphendothelien hält. — Noch weiter nach aussen hin wird das Fettgewebe wieder dem normalen ähnlicher. — Im Gewebe der Wandung, die vielfach gefaltet erscheinen kann, kommen Spalten- und Höhlenbildungen vor.

Ledderhose glaubt, einen Uebergang von dem Fettgewebe mit den zell- und gefässreichen Septis in das capillarreiche Bindegewebe constatiren zu können, und glaubt, dass dieses Bindegewebe das vorher daselbst vorhanden gewesene Fettgewebe substituirt.

Die Gefässe in diesem neugebildeten Bindegewebe sind auffallend eng, an den Arterien sieht man Endarteriitis. — Manche grössere arterielle Gefässe sind durch einen endarteriitischen Process fast ganz verschlossen, aber auch die Venen zeigen verdickte Wandungen. Dort wo eine Entstehung von neuen Cystchen vorliegt, beobachtete Ledderhose ein Hineinragen von Gefässstümpfen der Wandung in den Hohlraum der Cyste. — Eine reichliche Neubildung von Capillaren konnte er in der Umgebung des Ganglions beobachten. — Er schildert den Vorgang der Degeneration des Bindegewebes an der Innenwandung der Höhle in der Weise, dass an Stelle der faserigen Elemente des Bindegewebes allmählich eine feinkörnige Substanz trete. Der Vorgang ist der Reihenfolge nach der: Zuerst zeigt sich ein Undeutlichwerden der Faserung, die Grundsubstanz wird feinkörnig und verliert auch an Durchsichtigkeit; die Faserung kann schliesslich ganz verschwinden und mit ihr die fixen Bindegewebskerne.

Anstatt derselben treten oft zahlreiche blasse, grosse, ovale Gestaltung zeigende Kerne auf, die schliesslich eine ganz unregelmässige

Lagerung annehmen, bisweilen nierenförmig gestaltet sind und ungemein blass werden. Ebensolche Zellen, wie die beschriebenen finden sich öfters auch in Strängen oder in Haufen angeordnet.

Die noch in Entwickelung begriffenen Cysten entbehren einer differencirten Wandung. — Nach Ledderhose's Beobachtung sind in der Nähe der Degenerationsherde die pathologischen Zustände, wie Endarteriitis, perivasculäre Kernanhäufung, Metamorphose von Fettgewebe in zellreiches, junges Bindegewebe, am deutlichsten zu finden. Auf die histologischen, feineren Details kann hier nicht eingegangen werden, sondern werden wir bei der Besprechung unserer Befunde dieselben mit den entsprechenden Ledderhose's vergleichen. — Seit der gründlichen und ein ganz neues Licht auf die Lehre von den Ganglien werfenden Arbeit von Ledderhose sind nur zwei grössere Publicationen über diesen Gegenstand zu verzeichnen, eine, die sich der obgenannten enge anschliesst von Ritschl[21]) und eine Arbeit von Thorn[22]), die vor allem sich über den Zusammenhang von Blutgefässveränderungen und Ganglionbildung verbreitet, ausserdem aber einige histologische Detailbeobachtungen enthält.

Die Arbeit Ritschl's hingegen ist eine Bestätigung der Untersuchungsergebnisse Ledderhose's, die aus der Untersuchung eines Kniegelenksganglion sich ergab. — Das Degenerationsproduct soll nach Ritschl's Anschauungen eine Colloidsubstanz sein, die sich jedoch von dem in Strumen vorkommenden Kropfcolloid unterscheidet und durch tinktorielle Eigenschaften an die von Recklingshausen unter dem Namen „Hyalin" zusammengefassten Substanzen erinnere.

Im Widerspruche zu den Befunden von Ledderhose fand Ritschl in seinem Falle in der Inhaltsmasse weder Zellen, noch Gefässe, ebensowenig als deren Zerfallsproducte.

Auch Ritschl schenkte dem Verhalten der Blutgefässe viel Beachtung, und beobachtete er, dass sie wie das übrige Gewebe ebenso dem degenerativen Processe anheimfallen, und fand dabei ihre Wand verbreitert gequollen, ihr Lumen aber unverändert oder sogar erweitert; in diesen Gefässen fand Ritschl das gleiche Degenerationsproduct, wie es vom Bindegewebe geliefert wird, und glaubt, dass das in den Gefässen befindliche Blut sich direct in diese krümliche Masse verwandeln könne.

Gefässveränderungen endarteriischer Natur fand Ritschl, wie es scheint, nur ausnahmsweise, ebenso wie eine Muscularisverdickung an den Venen.

Dagegen sah er erweiterte, vermehrte und mit Blut überfüllte Capillargefässe innerhalb des zellreichen, im fibrösen Gewebe ge-

lagerten fibrillären Bindegewebes. Auch Ritschl betrachtet die Gefässveränderungen als mitbetheiligt bei der Genese der Ganglien.

Nach Thorn's Ansicht wird der Degenerationsprocess durch Circulationsstörungen eingeleitet; das proximal von den verengten Blutgefässen liegende Bindegewebe soll ödematös werden, und betrachtet Thorn dieses Oedem als die Ursache der Quellungszustände im Bindegewebe und der Wucherung der fixen Bindegewebselemente.

Diese gewucherten Fibroblasten erweisen sich nicht als lebensfähig und gehen durch schleimige Degeneration zu Grunde.

Da Thorn die Veränderungen als durch Circulationsstörungen hervorgerufen betrachtet, so glaubt er, dass nach Wiederherstellung des Collateralkreislaufes die degenerativen Vorgänge im Bindegewebe zum Stillstand kommen.

Auch Thorn vermuthet, dass traumatische Einflüsse die Ursache der zu findenden Gefässwandveränderungen seien. Die zahlreichen in Ganglienpräparaten zu sehenden Risse und Spalten führt er auf die in manchen Gewebsbezirken besonders auftretende wasserentziehende Thätigkeit des Alkohols zurück.

Die innersten Zellschichten die das Cavum des Ganglions begrenzen, bezeichnet Thorn als die zellreichsten, ein Befund, auf den wir später zurückkommen werden.

Auch er ist der Ansicht, dass eine eigentliche Kapsel den Ganglien nicht zukomme, und dass die Begrenzungsmembran des Gebildes durch eigenthümliche Veränderungen des Muttergewebes hervorgerufen werde.

An der Innenwand des Ganglionsackes oder im Inhalte beschreibt Thorn grosse, blasige, scharf contourirte Zellen mit sehr schwach gekörntem Protoplasma. Ihr Zellleib ist meist sehr blass, ihr Kern dunkel gefärbt. — Spindelzellen, der Wand entstammend, finden sich in ihrer Nachbarschaft.

Thorn hält es für möglich, dass jene blasigen grossen Zellen den Schleimstoff des Ganglioninhaltes produciren. Diese Beobachtung Thorn's ist die einzige bisher gemachte Andeutung einer genauen Besprechung des Inhaltes der Ganglien.

Die Gesichtspunkte, die nach den ausgezeichneten Arbeiten von Ledderhose, Ritschl und Thorn mich veranlassten, diese Frage noch einmal zu studiren, waren mehrfacher Art. Vor allem verdiente der Inhalt der Ganglien und dessen morphotische, als besonders chemische Eigenschaften einiges Interesse und war seine Untersuchung bisher noch nicht in eingehenderer Weise erfolgt.

Andererseits hoffte ich, durch vergleichende Betrachtung des Inhaltes, sowie des zu seiner Bildung führenden degenerativen Vorganges für letzteren eingehende Untersuchungsergebnisse zu finden, und habe ich insbesondere dem histologischen Vorgang der Erweichung und Einschmelzung des Gewebes viel Aufmerksamkeit geschenkt. — Dann aber waren es vor allem die von den letzten Bearbeitern der Ganglionfrage eingehender gewürdigten Blutgefässveränderungen und deren Zusammenhang mit dem krankhaften Vorgange, die zur Ueberlegung aufforderten.

Die anatomischen Verhältnisse am Handgelenke und deren möglicher Zusammenhang mit der Bildung der Ganglien sind ja schon von Ledderhose einer eingehenden Besprechung unterzogen worden, und war mir deren Untersuchung von grossem Interesse.

Dass die Therapie, Zertrümmerung, besonders aber die Discission einen sehr bedeutenden Einfluss auf das histologische Bild eines carpalen Ganglions haben kann, beweisen unser Fall I und IV, und ist letzterer durch seine von den gewohnten Ganglienbefunden so abweichenden Eigenschaften besonders beachtenswerth.

Es ist hier nicht möglich, alle jene Dinge hervorzuheben, die sich bei der abermaligen Bearbeitung dieses Capitels ergeben haben.

Nur so viel sei hervorgehoben, dass die schönen und exacten Arbeiten der schon mehrfach genannten drei letzten Bearbeiter des Gegenstandes ein neues und helles Licht in das bis dahin dunkle Gebiet geworfen und eine Reihe von Fragen angeregt haben, durch deren Bearbeitung Verfasser einige, wenn auch das Capitel noch lange nicht erschöpfende Beiträge zur weiteren Erkenntniss dieser Erkrankung geliefert zu haben glaubt.

In nachfolgenden Zeilen lassen wir nun die Ergebnisse unserer Untersuchungen folgen, die wir aus dem Grunde etwas ausführlicher mitzutheilen genöthigt sind, weil ja, wie schon früher kurz angedeutet, ein grösserer Theil unserer Befunde zwar mit jenen von Ledderhose (l. c.), Ritschl (l. c.) und Thorn (l. c.) übereinstimmt, in manchen Punkten jedoch abweichende Auffassungen und andere Bilder bei unserer Untersuchung sich ergeben haben, als sie die drei letzten Bearbeiter dieser Frage erhielten.

Zur Untersuchung standen mir in einem längeren Zeitraume, auf den sich diese Untersuchungen erstrecken, dreizehn carpale Ganglien, die sämmtlich exstirpirt wurden, neun ebenfalls typische Ganglien, bei denen die Discission gemacht wurde, und so wenigstens der Inhalt einer Untersuchung zugänglich war, und eine kleinere

Anzahl, die ich nur untersuchen und anamnestisch verwerthen konnte, bei welchen aber ein blutiger Eingriff verweigert wurde. Die dreizehn ersterwähnten Ganglien, die die Grundlage für nachfolgende Untersuchungen boten, sind grossentheils an der chirurgischen Klinik Hofrath Prof. Albert's in Wien beobachtet und zum Theil von mir selbst operirt worden.

Die Inhaltsuntersuchung wurde theils an den exstirpirten Ganglien vorgenommen, indem der bei der Operation ja so häufig sich entleerende Inhalt aufgefangen oder nachher dem geschlossenen Gangliensack entnommen wurde, theils an den discidirten Ganglien.

Die Fixation der exstirpirten Objecte erfolgte möglichst rasch, gewöhnlich sofort nach der Herausschälung, theils in Müller-Formol, theils in 3proc. wässeriger Formalinlösung, und folgte nachher die gewöhnliche Härtung in Alkohol bei steigender Concentration mit nachfolgender Celloidineinbettung. Als Färbung wurde in allen Fällen zuerst die Hämatoxylin-, -Eosin-, oder Hämalaun-Eosin-Tinction in Anwendung gezogen, dann die Methoden van Gieson's, Weigert's Fibrinfärbemethode, Alauncarmin u. s. w. je nach Bedarf.

Zu erwähnen ist noch, dass, mit Ausnahme von dreien, alle exstirpirten Ganglien von ambulanten Patienten stammen, dass jedesmal unter Esmarch'scher Blutleere, unter Cocain- oder Chloräthyl-Anästhesie (zweimal) der Haut und einmal unter Chloroformnarkose gearbeitet wurde. In allen Fällen erfolgte die Heilung der Operationswunde per primam, jedoch war es mir nicht möglich, ausser nach einigen Wochen, Nachrichten über das Befinden der Patienten zu erhalten, so dass ich zur Frage des Wiederkehrens der carpalen Ganglien nach Exstirpation einen statistischen Beitrag nicht liefern kann. Die Exstirpation ist meist kein ganz leichter Eingriff, erfordert gute Assistenz, strengste Asepsis und Geduld. In manchen Fällen dauerte die Ausschälung der kleinen Geschwulst $^1/_2$ Stunde und auch länger.

1. S. A., 38 Jahre alt, Magd. Operation am 9. Jan. 1896. Patientin bemerkte die Geschwulst vor 3 Jahren am linken Handrücken, als eine etwa haselnussgrosse, harte Geschwulst, auf Massage mit einer Salbe verschwand die Geschwulst. Durch ein Jahr hindurch war sie nicht zu sehen, dann aber entstand sie von neuem, wuchs ziemlich rasch und wurde schmerzhaft. Ein Arzt eröffnete die Geschwulst einmal mit einer Nadel, das andere Mal mit einem Messer, während der Eröffnung entleerte sich eine gelbliche Flüssigkeit. Beide Male füllte sich die Geschwulst ziemlich rasch wieder. — Viel und schwere Arbeit. —

Ganglion sitzt an typischer Stelle, taubeneigross. Schlaff, deutlich fluctuirend, bei Volarflexion wird es praller. Die Hand kann nicht völlig

gebeugt werden, da bei dem Versuch der Beugung, am Dorsum der Geschwulst untersuchend, Schmerzen auftraten. Exstirpation gelang ohne grosse Mühe, und konnte das ganze Ganglion entfernt werden. Es wurde in der Tiefe von der Gelenkskapsel abpräparirt.

2. P. H., 14 Jahre alt, gracil. Operation am 9. Januar 1896. Ganglion carpi dextr. Kind armer Eltern; es verrichtete etwas Hausarbeit. Das Ganglion besteht seit 8 Monaten; es wurde, da die Eltern des Mädchens einen blutigen Eingriff verweigerten, durch 3—4 Wochen energisch Massage vorgenommen. Dadurch wurde das Ganglion etwas kleiner, ist jedoch in letzter Zeit wieder praller gefüllt worden, weshalb sich das Mädchen auf die Klinik aufnehmen liess.

Haselnussgrösse. Ganglion an typischer Stelle. Unveränderte Haut, elastisch, deutlich fluctuirend, nicht schmerzhaft. Gegen die Unterlage nicht verschiebbar. Typischer Inhalt, stark gelblich gefärbt mit einem Stich ins Bräunliche. Exstirpation schwierig; es wurde nicht das ganze Ganglion entfernt, sondern ein ganz kleiner Zipfel, der in der Tiefe fest hing, wurde hängen gelassen.

3. C. F., 19 Jahre alt, kräftig. Operation am 11. Januar. Tischler. G. besteht seit 2 Jahren. Patient vermuthet, dass es von der angestrengten Arbeit kommt. Angeblich soll es mehrmals kleiner geworden sein. Völlig schmerzlos. In letzter Zeit starkes Wachsthum.

Typische Stelle, rechts, Haut normal, Oberfläche glatt, fluctuirend, gegen die Unterlage verschieblich, nicht schmerzhaft.

Das Ganglion kann bis an die Kapsel des Handgelenkes verfolgt werden und wird an der Gelenkskapsel, an der es hängt, abgebunden.

4. H. S., 19 Jahre alt, Arbeiterin, gracil. G. besteht seit 3 Jahren. Keine schweren Arbeiten. Wurde einmal „aufgestochen", worauf sich eine gelbe, zähe Masse entleert haben soll. Später, als sich die Geschwulst wieder gebildet hatte, verschwand sie einmal von selbst, um nach kurzer Zeit wiederzukehren. Typischer Sitz, rechts, nicht schmerzhaft. Deutlich fluctuirend.

Exstirpation leicht, mit der Umgebung ziemlich verwachsen und in der Tiefe stumpf auslösbar, nur an einer Seite geht ein Strang in die Tiefe. Derselbe wird abgeschnitten und erweist sich als solid.

5. J. M. 23 Jahre alt, Köchin, kräftig. Seit $1^1/_2$ Jahren bestehend; Patientin hat keine schwere Arbeit zu verrichten. Typischer Sitz am linken Intercarpalgelenke.

Exstirpation. Das Ganglion reicht bis nahe an die Gelenkskapsel mit seiner Basis heran. Es wird nun die Basis durchtrennt, wobei sorgfältig darauf geachtet wird, ob das Gelenk eröffnet wird. Dies ist jedoch nicht der Fall. Man fühlt aber, dass nach geschehener Exstirpation nur mehr eine ganz dünne Gewebslage die Gelenksenden bedeckt.

6. Ph. Katharina, 27 Jahre alt, Fabriksarbeiterin, kräftig. G. bestand seit 4 Jahren. Patientin hat mit der Hand viel zu arbeiten und stark Bewegungen zu machen. Trauma war nie vorhanden. Langsames Wachsthum. Anfangs Schmerzen, in letzter Zeit keine. Bei Beugung starke Spannung. Zertrümmerungsversuch wurde vorgenommen, und zwar vor 2 Jahren. Auch Massage wurde angewendet.

Typischer Sitz, wallnussgross, Fluctuation. Auf der Unterlage verschieblich von rechts nach links, in der Richtung von oben nach unten etwas weniger.

Exstirpation nicht schwierig, zahlreichere Adhäsionen nur in der Tiefe. Es gelingt jedoch die Exstirpation ohne Eröffnung des Sackes und ohne Eröffnung der Gelenkshöhle. Sack des Ganglions sehr fein.

7. D. Johanna, 32 Jahre alt, kräftig, Private. G. bestand seit einem Jahre. Patientin weiss keine Ursache. Sie verrichtete niemals schwere Arbeit und spielt auch nicht Clavier. Sie wäscht nur manchmal Wäsche zu Hause.

Anfangs war das Gebilde ganz klein, und es wuchs allmählich bis jetzt. Es wurden bisher bei ihr keine therapeutischen Versuche gemacht. Sitz an typischer Stelle, rechterseits, bewegt sich etwas bei Fingerbewegung mit. Fluctuation deutlich. Nicht schmerzhaft. Exstirpation nicht leicht. An einer Seite mit der Sehne des M. externus carpi radialis brevis etwas verwachsen. In der Tiefe lässt es sich theils stumpf, theils scharf, von der Gelenkskapsel ablösen.

8. W. Betty, 17 Jahre alt, sehr gracil gebaut. Im Haus beschäftigt. Das Ganglion an der rechten Hand besteht seit einem Jahr. Patientin hatte auch an der linken Hand, ganz an der gleichen Stelle, ein Ganglion, dasselbe wurde angestochen und entleert und blieb seit dieser Zeit aus. (Vor einem Jahr.) Das Mädchen spielt ab und zu Clavier. Patientin giebt an, dass sie sich wohl an der Hausarbeit betheiligt, schwere Arbeit hat sie jedoch nie zu verrichten. Im vergangenen Winter sind Zerdrückungsversuche gemacht worden, jedoch ohne jeden Erfolg. Ein Trauma ist sicher ausgeschlossen.

Sitz an typischer Stelle. Haselnussgrösse. Fluctuation deutlich. Exstirpation nicht allzu schwierig. Der Gelenkskapsel ausserordentlich innig anliegend, wird das Ganglion von dieser abpräparirt.

9. N. Marie, 15 Jahre alt, gracil. Ist zu Hause beschäftigt. Das Ganglion besteht seit einem Jahr. Patientin spielt nicht Clavier. Niemals Schmerzen im Ganglion, bisher noch keine therapeutischen Versuche. Typische Stelle, rechterseits. Operation am 21. September 1896. Leichte Exstirpation. Die Geschwulst hat einen Stiel, der breit der Gelenkskapsel aufsitzt und von dieser abpräparirt wird. Gelenkhöhle nicht eröffnet.

10. G. Rosa, 19 Jahre alt, gracil. Pat. hat ihr Ganglion seit Jahren. Damals wurde es massirt. Nach wenigen Massage-Sitzungen war das Ganglion verschwunden. Sie spielt nicht Clavier, sondern ist in einem Manufacturwaarengeschäft angestellt, hat niemals schwere Arbeit zu verrichten.

Sie giebt mit Bestimmtheit an, dass das Ganglion wechselnde Grösse hat. Ausser der Massage keine Heilungsversuche. Vor 6 Monaten bemerkte sie, dass die Geschwulst wiederkomme. Manchmal hatte sie ziehende Schmerzen auf der Dorsalseite des Vorderarmes bis zur Schulter hinauf. Durch 3 Wochen hindurch behandelte sie sich selbst durch jede Nacht wiederholtes festes Aufbinden eines Vierkreuzerstückes und beobachtete, dass am nächsten Morgen die Geschwulst vollständig ver-

schwunden war, dann aber, im Laufe des Tages, ganz langsam und allmählich wiederkehrte.

Typischer Sitz, rechts. Fluctuation undeutlich. Haselnussgrösse, verschieblich.

Exstirpation aus dem Grunde schwierig, weil kein abgeschlossener Sack vorliegt, sondern eine grosse weiche, wahrscheinlich von mehreren kleinen Cystchen durchsetzte Gewebsmasse. Breitbasiges Aufsitzen auf der Gelenkskapsel.

11. R., Helene, 17 Jahre alt, gracil. Ganglion besteht seit 3 oder 4 Jahren. Zuerst ein ganz kleines Knöpfchen, niemals Schmerzen; oftmalige Massage und Zerdrückungsversuche. Patientin ist Stubenmädchen. Bei der Arbeit genierte die Geschwulst die Patientin ein wenig, insbesondere bei weiblichen Handarbeiten, Stricken, sie verspürte dabei ziemlich oft schmerzhafte Zerrungen.

Typische Stelle, rechts. Fluctuation deutlich. Wallnussgrösse. Wenig verschieblich. Exstirpation schwierig. In der Tiefe breit basiges Aufsitzen und feste Verwachsung mit der Umgebung. Keine deutliche Grenze. Gelenk nicht eröffnet.

12. Sch., Marie, 12½ Jahre alt, gracil, Schulkind. Hat nur Handarbeit zu verrichten. Das Ganglion besteht seit einem halben Jahre. Entstand als ganz kleines Knöpfchen am Handrücken. Keine Beschwerden irgend welcher Art. Langsames Wachsthum. Durch einige Tage Vierkreuzerstück. Kein Erfolg.

Typischer Sitz, rechts. Auf der Unterlage gar nicht verschieblich. Fluctuation deutlich. Ueber haselnussgross. Sehr straff gespannt. Nicht schmerzhaft.

Exstirpation besonders schwierig, fester Sitz an der Gelenkskapsel. Gelenkhöhle nicht eröffnet.

13. G., Franz, Kellner, 16 Jahre alt, schwächlich. Bestand des Ganglion seit einem halben Jahr, links. Keine ihm bekannte Entstehungsursache. Patient ist seit 3 Jahren Kellnerjunge. Er trägt bisweilen 7 bis 8 ½ Liter-Gläser in der Hand. Das Ganglion wurde einmal zerschlagen. Nach 14 Tagen war es wieder da. Ganz langsames Entstehen der Geschwulst aus einem kaum erbsengrossen Knötchen.

Das Ganglion sitzt nicht an der typischen Stelle am Intercarpalgelenke, sondern an der Volarseite, und zwar am Thenar, gerade an der Stelle, wo der Metacarpus I mit dem Os multangul. majus articulirt.

Beim Tragen von vielen Biergläsern bekam Patient an der Stelle, wo sein Ganglion sass, bisweilen etwas Schmerzen. Exstirpation unter Esmarch. Längsschnitt über das Ganglion, dessen Kuppe gleich unter der Haut liegt. Ein Zusammenhang mit den Sehnen besteht nicht; es hat eine bläuliche Färbung und einen sehr feinen Balg, der beim Auspräpariren etwas einreisst. Beim Auspräpariren wird sorgfältig auf die Basis des Ganglion geachtet. Es lässt sich kein Stiel finden, der bis gegen das Dorsum hinzieht, sondern es sitzt das Ganglion mit mässiger Breite dem obengenannten Gelenke auf, geradeso wie einige der dorsalen Ganglien der typischen Stelle am Dorsum.

Auspräparation des Sackes nicht allzu schwierig, da derselbe gegen seine Umgebung ziemlich genau abgegrenzt ist.

Von den neun discidirten Ganglien waren acht von weiblichen Individuen, und eins von einem männlichen Individuum. Das Alter der weiblichen schwankt zwischen 14 und 26 Jahren, und waren die meisten Individuen unter 20 Jahren. Sehr schwere Arbeit hatte nur eine Patientin zu verrichten, alle anderen beschäftigten sich im Hause oder mit der Verfertigung von Handarbeiten.

Suchen wir nun aus den oben ganz kurz gelieferten Angaben die gemeinsamen Punkte heraus, so ergiebt sich eine Bestätigung des von Falkson (l. c.) an seiner Untersuchungsreihe gefundenen Ergebnisses, dass das Leiden fast ausschliefslich beim weiblichen Geschlechte vorkommt.

Unter 22 von uns beobachteten Fällen sind nur drei bei männlichen Individuen; auch Ledderhose's Fälle waren zum grössten Theile Individuen weiblichen Geschlechtes. Die älteste mit einem Ganglion behaftete Person war 38 Jahre alt, die jüngste 12½ Jahre.

Neun von dreizehn mit Exstirpation behandelten Fällen waren zwischen 12 und 20 Jahren und ist das jenes Alter, in dem die Entwickelung von Ganglien am allerhäufigsten vorkommt. — Auch von den discidirten Ganglien gilt das gleiche, und ergab sich dasselbe Altersverhältnis. Man kann also behaupten, dass die carpalen Ganglien vorwiegend eine Erkrankung des jugendlichen Alters sind. Falkson sagt, dass er bei alten Leuten nie ein Ganglion gesehen habe. Dies kann ich nun nicht bestätigen, indem ich selbst 2 Fälle von Ganglien kenne, von denen der eine im 5., der andere im 6. Decennium stand. Allerdings dürften diese beiden Fälle sehr selten sein, und unter einer grossen Anzahl von Sectionen im pathologisch-anatomischen Institute in Wien, bei denen ich genau auf das Vorhandensein eines Ganglions achtete, gelang es mir nicht ein einziges Mal an der Leiche ein solches zu entdecken. Wenn man für die Entstehung der carpalen Ganglien eine mehr chronisch-traumatische Basis annimmt, und eine solche ist ja wohl naheliegend, so ist es jedenfalls von Interesse, sich über die Beschäftigungsart und Leistungen der an carpalen Ganglien erkrankten Individuen zu erkundigen.

Von 22 daraufhin befragten Patienten ergab sich das Resultat, dass fünf von ihnen schwere Arbeit zu verrichten hatten, die übrigen jedoch nur leichte Arbeit oder gar nur mit weiblichen Handarbeiten sich beschäftigen.

Da das Clavierspiel der jungen Mädchen so häufig als aetiologisch wichtig für die Entstehung der sogenannten Ueberbeine angesehen wird, so habe ich auch darauf mein Augenmerk gelenkt und konnte constatiren, dass von 22 Patienten nur eine Patientin (Fall VIII) ab und zu Clavier spielt. Es handelt sich, wenn überhaupt traumatische Einflüsse im strengsten Sinne des Wortes in Frage kommen, nur ganz ausnahmsweise um schwere, das Handgelenk sehr in Anspruch nehmende Arbeit mit ihren unausbleiblichen, ab und zu vorkommenden Traumen, wie es Erschütterungen, heftige Stösse gegen das Gelenk, leichte Distorsionen sind, sondern in der Ueberzahl der Fälle um die ganz geringfügigen Traumen bei den Beschäftigungen des täglichen Lebens, vielleicht in manchen Fällen nicht einmal um diese. Wenn die stets wiederkehrenden kleinen und grösseren Traumen, die ein Gelenk von der durch die Arbeit bedingten Inanspruchnahme des Handgelenkes treffen, die alleinige Ursache der Entstehung der carpalen Ganglien wären, so müssten doch die Männer, die so viel mehr und viel anstrengendere Arbeit leisten müssen, viel öfters von dieser Erkrankung heimgesucht werden, als die sich im Haushalte und mit der Verfertigung von weiblichen Handarbeiten beschäftigenden Frauen.

Es müssen da also noch andere, uns bisher nicht vollständig verständlich gewordene Umstände hinzutreten, um dies eigenthümliche Vorkommen der carpalen Ganglien zu erklären.

Leider sind statistische Angaben, die nur mit kleinen Zahlenreihen sich befassen, nie für allgemein aufzustellende Gesichtspunkte beweisend.

Dennoch sieht man schon aus dem bisher vorliegenden statistischen Materiale, dass die Ganglien fast nur bei jugendlichen Individuen sich entwickeln, und zwar zum grössten Theil während der Pubertätsentwickelung. Eine Vergleichung unserer ganz kurzen Krankengeschichten ergiebt auch, dass es sich um kleine, blasse, schwach entwickelte, oft recht gracil gebaute Mädchen in den meisten Fällen handelte.

Warum kommen Ganglien so selten bei älteren Individuen zur Beobachtung? Falkson meint, dass alte Leute allmählich dieses Leiden ignoriren, und dass bei jungen auch die Eitelkeit etwas mitspielt. Angenommen, dass dies richtig wäre, so ist es dennoch zu verwundern, warum fast gar nie bei Beobachtung eines grossen Krankenmateriales ein Ganglion bei einem alten Menschen als Nebenbefund constatirt wird, und warum bei Sectionen in einem pathologischen Institute, wo doch sehr viel ältere Leute zur Section

kommen und eigens darauf geachtet wird, in einer grossen Zahl von Fällen die fragliche Erkrankung nicht getroffen wird. Ich fasse diese Vorkommnisse etwas anders auf, als Falkson, und glaube, dass das Leiden in seiner Aetiologie in vielen Fällen mit der Entwickelung des Organismus etwas zu thun hat, daher bei jugendlichen Individuen zur Zeit der völligen Entwickelung des Skelettes sich vorfinden, dass sich aber bei älteren Individuen Ganglien nur ganz ausnahmsweise und selten und wahrscheinlich unter uns derzeit nicht bekannten Verhältnissen entwickeln. Doch betrifft dies nur das Entstehen der carpalen Ganglien.

Es ist ja doch nicht anzunehmen, dass alle jugendlichen Individuen, welche mit dem Leiden behaftet sind, sich deshalb in ärztliche Behandlung begeben, und ausserdem leistet diese ja, wie wir noch hören werden, durchaus nicht immer das Gewünschte, so dass wir wohl der Annahme Ledderhose's vollständig beipflichten müssen, dass man an eine Spontanheilung des Processes denken müsse, die im höheren Alter der Patienten sich ergäbe. Es sei hier nur auf die später im Zusammenhang dargestellten und in einigen Punkten von den Ergebnissen Ledderhose's abweichenden makroskopischen Untersuchungsergebnissen der fraglichen Stelle im menschlichen Handgelenke hingewiesen. Wir erhielten bei einer Anzahl darauf gerichteter Untersuchungen den Eindruck, dass es sich um eine wenig widerstandsfähige Stelle an der Kapsel des Handgelenkes handle, die ja überhaupt bei Mädchen, bei gracilen Individuen sehr schwach entwickelt sein wird, und dass während der Entwickelung, während der Endperiode des Knochenwachsthums vielleicht unter dem Einflusse grösserer Arbeitsanforderungen an das zarte Gelenk eine Ueberdehnung der Kapsel und des paraarticulären Gewebes eintrete, eine Schädigung, die zu recht verschiedenen Graden und Formen von degenerativen Vorgängen im Bindegewebe führen kann, welche, wenn sie einmal eine gewisse Grösse erreicht haben, auch von aussen kommenden Schädlichkeiten zufälliger oder absichtlicher Natur in höherem Maasse ausgesetzt sind. Es dürfte sich manchmal um eine gewisse Disposition des Gelenkes bei gracilen Individuen für diesen Krankheitsprocess handeln, dem hauptsächlich weibliche Individuen unterworfen sind, während die gleichaltrigen Knaben, die durch vielfache Bewegung im Freien, besonders aber durch Turnen nicht nur ihr Muskelsystem, ihre Knochen, sondern vor allem auch ihren Bandapparat kräftigen, fast nie dieses Leiden acquiriren. — In späterem Alter, wenn die Entwickelung abgeschlossen ist, und die Gelenkbänder nach Vollend-

ung des Knochenwachsthums fester geworden sind, wird das Leiden, wenn es nicht vorher behandelt worden ist, stationär und ist in der Weise, wie sich dies Ledderhose vorstellt, oder auch, wie wir späterhin ausführen werden, unter Eintreten einer acuten oder chronischen Entzündung heilbar.

Es darf dabei ja auch nicht vergessen werden, dass gerade bei der Behandlung der carpalen Ganglien die Volksmedicin eine grosse Rolle spielt und, in deutschen Gegenden wenigstens, das feste Aufbinden einer grösseren Münze auf das Ganglion als Heilmittel sehr beliebt ist und wahrscheinlich in manchen Fällen ein solches ist. Einen Wechsel der Grösse des Ganglions beobachtet man sehr häufig, sowie auch vollständiges Verschwinden nicht zu den Seltenheiten gehört. Besonders wichtig ist da der Einfluss event. therapeutischer Maassnahmen, und erfuhren wir gerade aus unseren kurzen Krankengeschichten, dass in 6 von den 13 Fällen ein vollständiges Verschwinden des Ganglions oder ein Kleinerwerden desselben meist als Folge von Massage oder Zerdrückungsversuchen beobachtet wurde.

Was nun die Untersuchung der Ganglien am Lebenden und deren makroskopische Befunde bei der Exstirpation anlangt, so kann ich die von Falkson über Grösse, Gestalt u. s. w., besonders aber jene genau präcisirten anatomischen Daten von Ledderhose (l. c.) nur bestätigen. In allen jenen 12 Fällen, in denen das Ganglion am Dorsum sass, war der typische Sitz, der von Ledderhose angegeben, in der Grube, die vom Multang minus u. Os capitat. distal, vom Os scaphoideum u. lunatum proximal begrenzt ist. — Auch wir sahen das Hervortreten des Ganglions in den meisten Fällen zwischen den Sehnen des M. extens. carp. radial. brev. und des Indicator oder zwischen ersterem Muskel und dem Extens. pollic. long. — Ein Durchdringen durch das Lig. carpi dors. selbst nach aussen konnte ich nie beobachten. Auch die nicht exstirpirten Ganglien, die ich zu sehen hatte, sassen sämmtlich an der typischen Stelle.

Ein Ganglion, das an der typischen Stelle entsteht und mit einem langen Stiel nach der Vola zieht, konnte ich ebenfalls nicht auffinden, und handelte es sich in dem einen meiner Fälle, wo das Ganglion volar sass, um wesentlich andere Verhältnisse. Auch ein Fall von Ledderhose spricht dafür, dass es unter Umständen auch an der volaren Seite des Handgelenkes zur Entwickelung unserer Krankheit kommen kann.

Eine freie Communication mit dem Gelenke konnte ich in keinem Falle finden und auch niemals einen obliterirten Hohlgang.

Es wurde auch bei keiner Exstirpation die Gelenkkapsel eröffnet, obwohl in den meisten Fällen das Gebilde derselben direct aufsass, und manchmal die Kapsel nach vollendeter Exstirpation aufs äusserste verdünnt war.

Ich habe stets den Eindruck gewonnen, dass sich das Gebilde an der Gelenkskapsel selbst an der betreffenden, obgenannten Stelle entwickelt und gegen das lockere paraarticuläre Bindegewebe sich ausbreitet. — Dabei müssen wir nun auf den Punkt zu sprechen kommen, den Ledderhose in der Untersuchung der Ganglien für wichtig hält. — Er glaubt, dass ein an der oben präcisirten Entwickelungsstelle der Ganglien, zwischen den betreffenden Knochen befindlicher, aus Fett und Bindegewebe bestehender Gewebsklumpen, der direct der Gelenkskapsel aufliegt, bei forcirten Streckbewegungen des Handgelenkes eine Pressung erleidet und wie ein „Polster" sich zwischen die „sich nähernden Knochen" legt. Ledderhose ist nun der Ansicht, dass dieser Gewebsklumpen die eigentliche Matrix für die Entstehung der Ganglien ist, da durch die Flächenbewegungen des Handgelenkes bei anstrengenden Beschäftigungen, wie Clavier spielen u. s. w. jene Gewebspartien einer mechanischen Schädigung ausgesetzt werden, deren schliessliche Folge die Umwandlung des in ihm enthaltenen Fettgewebes in Bindegewebe, Sklerosirung des letzteren und gallertige Erweichung sein sollen. Mir scheint diese Auffassung aus folgenden Gründen nicht ganz einwandfrei:

1. Sind die Lagerungsverhältnisse der Handwurzelknochen unter einander nicht immer gleich, wie ich mich durch Ansicht einer grösseren Anzahl von präparirten Handwurzeln überzeugen konnte; in einigen Fällen ist die oben beschriebene Grube ziemlich gross, in anderen ist sie sehr klein, manchmal ist sie spaltförmig und tief, manchmal, und zwar häufiger, sehr seicht. — Sie wird hauptsächlich durch das Os scaphoideum proximal und das multangulum minus und capitatum distal begrenzt, während das Os lunatum, das sich meist an das Kahnbein und Kopfbein anschliesst, dabei wenig in Betracht kommt.

2. Diese Grube hat eine annähernd dreieckige Gestalt, und verlaufen deren Wände sehr wenig steil gegen die Tiefe, da ja die Distalfläche des Kahnbeins sowohl, als die Proximalfläche des Multangulum minus eine abgeschrägte ist.

3. Bei ungefähr 15 daraufhin untersuchten Handgelenken von jugendlichen Individuen habe ich recht verschiedene Befunde hinsichtlich dieses aus Fett und Bindegewebe bestehenden Gewebs-

bezirkes erhalten, indem ich denselben in manchen Fällen sehr ausgebreitet gefunden habe, in vielen Fällen als einen mehr gleichmässigen, aus Fett bestehenden Ueberzug an der Aussenseite der Gelenkskapsel, und nur einige wenige Male konnte ich den Eindruck gewinnen, dass es sich um eine besondere Anhäufung von Gewebe an dieser Stelle handelt.

4. Entsteht der Eindruck eines Hervorquellens einer für sich abgeschlossenen Masse von lockerem Binde- und Fettgewebe dadurch, dass die dorsalen Verstärkungsbänder des Handgelenkes jene Stelle, an der die typische Entwickelung der Ganglien erfolgt, freilassen, an dieser Stelle daher das paraarticuläre, sehr weiche Fett und Bindegewebe sich gleichsam aus einer Lücke hervordrängt.

Die Gelenkskapsel überhaupt, die an der volaren Seite mehr straff und ziemlich kurz gespannt ist, ist auf dem Dorsum weiter und schlaffer, „hier kommen auch ab und zu herniöse Ausstülpungen der Kapsel zur Beobachtung, die Ganglien", schreibt Hildebrand 1893 in seinem Grundriss der chirurgisch-topographischen Anatomie. Die Kapsel ist aber am Dorsum nicht nur in toto schlaffer, sondern es sind ganz bestimmte von Henle beschriebene und sehr schön abgebildete Verhältnisse, die sogenannten Verstärkungsbänder zu verzeichnen, die gerade die in Frage kommende Stelle frei lassen.

In Henle's Handbuch der Knochenlehre des Menschen 1871 ist zu ersehen, dass es Ligamenta intercarpea, welche die einzelnen Handwurzelknochen unter einander verbinden, nur in der unteren, das heisst proximalen Reihe giebt. Von der Spitze des Kahnbeines ziehen Fasern zum Multangul. majus und minus, doch kommen die letzteren theilweise nicht direct vom Kahnbein, sondern aus einem vom Os naviculare zum Os triquetr. ziehenden Bande; ausserdem gehen auch regelmässig einige Zipfel hervor, die sich am Kopf des Hackenbeines befestigen. Diese Zipfel kann man manchmal bei der Präparation ganz schön darstellen, und ergiebt sich, wie gesagt, in den meisten Fällen ein Fehlen der dorsalen Verstärkungsbänder an der typischen Stelle der carpalen Ganglien. Daselbst tritt auch bei Präparation der Handwurzel das Fettgewebe bald zu Tage, und wenn man es wegnimmt, findet man daselbst meist die Kapsel sehr dünn, schlaff, und die Mulde, die wir vorher beschrieben haben, wie ein mässig gespanntes Tuch überdeckend. Ueberbeugt man nun das Handgelenk, so sieht man, wie sich dieser Theil der Kapsel sehr stark spannt, weil dies Grübchen bei Volarflexion weiter wird, und dadurch die Kapsel besonders an dieser

Stelle einer Dehnung zugänglich ist. Bei der Dorsalflexion hingegen legt sich die schlaffe Kapsel nicht etwa tief in die Grube hinein zwischen die Gelenksenden, da sie ja nicht von dem am meisten dorsalwärts gelegenen Punkt des Scaphoid., resp. Triquetrum entspringt, sondern von einer etwas mehr volarwärts zu liegenden Furche, sondern wird entweder nur erschlafft oder in kleine Falten gelegt. — Wir konnten aber nicht den Eindruck gewinnen, dass es zu einer wirklichen „Einpressung" der Kapsel und des paraarticulären Fett- und Bindegewebes kommt, da die Grube meist recht flach ist, und sich bei der Dorsalflexion ja die tiefsten Partien derselben vollständig durch Aneinanderlagern der betreffenden Gelenksflächen verschliessen, sie also wohl kleiner und schmäler, dabei aber auch seichter wird.

Unsere Ansicht geht daher vielmehr dahin, dass die Gelenkskapsel an dieser Stelle unter Umständen eine Art von Locus minoris resistentiae hat und an dieser Stelle bei dazu disponirten Individuen unter dem Einflusse der kleinen sich ständig wiederholenden Traumen des täglichen Lebens es zu Veränderungen in der Kapsel und dem paraarticulären Gewebe kommt, von denen wir ja im folgenden zu sprechen haben werden. Ich glaube also, dass es nicht eine Pressung der betheiligten Gewebsabschnitte, sondern vielmehr eine Zerrung, eine Ueberdehnung ist, der hier eine ätiologische Bedeutung zugemessen werden kann. — Auffallend erschien uns auch, dass in der stattlichen Reihe der von uns untersuchten und theilweise operirten Ganglien so auffallend selten schwere Arbeitsleistungen von Seiten der Patienten verzeichnet sind und gerade das so viel beschuldigte ätiologische Moment des Clavierspielens mit Ausnahme eines Falles fehlt. — Dies brachte uns hauptsächlich auf die Annahme, dass es sich nur zum Theil um von aussen kommende Schädlichkeiten handle, und zum anderen Theil um locale disponirende Verhältnisse.

5. Hauptsächlich aber bestärkte mich in dieser Ansicht das Ergebniss meiner histologischen Untersuchungen, das im Punkte der Betheiligung des Fettgewebes, bezw. der Umwandlung in sklerosirtes Bindegewebe einigermaassen von den Anschauungen Ledderhose's abweicht. Ich habe ferner ebenso wie Ledderhose einige Male versucht, in dem paraarticulären Gewebe und in der Gelenkskapsel selbst nach in Entstehung begriffenen Ganglien zu suchen, hatte dabei aber noch weniger Erfolg als Ledderhose, indem ich, ausser einem ab und zu gefundenen Oedem, kein abnormes Verhalten feststellen konnte.

Es ist ferner zu bedenken, dass andere Gelenke des Körpers, z. B. das Talo-cruralgelenk, ebenfalls ausserordentlich in Anspruch genommen sind, ja bei manchen Berufsgattungen wahrscheinlich mehr, als das Handgelenk; und doch ist gerade in der Umgebung des Talo-cruralgelenkes meines Wissens ein als Ganglion in dem jetzigen Sinne des Wortes feststehendes Gebilde niemals gefunden worden.

Für die von Ledderhose beschriebenen Ganglien der Kniegelenksgegend konnte ein erhebliches Trauma als Ursache der Entstehung des Gebildes angesehen werden, und kann man sich, wie Ledderhose sagt, sehr gut vorstellen, dass durch Zerreissung im paraarticulären Gewebe, durch Blutungen in das Gelenk, Veränderungen einsetzen, welche zu einem degenerativen Process im Bindegewebe führen.

Hier mag auch noch eine hierher gehörige Beobachtung Platz finden. Ich erinnere mich sehr gut, anlässlich einer grossen Anzahl von Leichenuntersuchungen wegen Hallux valgus[23]) (128 Fälle) ein- oder zweimal am Dorsum pedis entweder am hinteren Ende des Metatarsus I oder am I. Keilbein eine halbkugelige Prominenz getroffen zu haben, welche dem Knochen ganz fest aufsass, dem Lisfranc'schen Gelenke entsprechend, und welche beim Anschneiden eine gelbliche, klare Gallerte entleerte, genau so, wie die carpalen Ganglien. In zwei weiteren Fällen habe ich solche Fussrückenganglien am Lebenden getroffen, einmal bei einer circa 35jährigen Dame und einmal bei einem 19jährigen Mädchen. In letzterem Falle sass das Ganglion auf dem Periost des proximalen Abschnittes des Metatarsus I. Ich kann mir nun ganz gut erklären, wie es an dieser Stelle zur Bildung eines alle typischen Eigenschaften zeigenden Ganglions kommen kann; die Dorsalfläche der Metatarsusknochen und auch der Fusswurzelknochen ist ja sehr häufig einem erheblichen Drucke oder einer Reibung von Seiten der Fussbekleidung ausgesetzt und kann es durch eine derartig dauernd einwirkende Schädlichkeit wohl zur Bildung einer kleinen mit Gallerte gefüllten Höhle kommen, ganz gleichgültig, ob es im Bereich des Bandapparates des Lisfranc'schen Gelenkes liegt oder im Bereich des Periostes des Os cuneiforme I oder des Metatarsus I. Ich denke, dass derartige „Fussganglien" bei Beachtung dieser Verhältnisse weit öfters zur Beobachtung kommen könnten, als es bisher den Anschein hat. Während aber am Fuss es der von aussen kommende Druck und die Reibung ist, die vor allem das Bindegewebe schädigen, und von einer localen Disposition nur insofern gesprochen werden kann, als die Gegend dem Drucke besonders ausgesetzt ist, spielen beim

Handgelenk andere, oben auseinandergesetzte anatomische und mechanische Verhältnisse mit.

In dem von Ritschl mitgetheilten Falle von Kniegelenksganglion ist allerdings ein Trauma nicht zu finden gewesen und glaubt Ritschl, an die so überaus häufigen Distorsionen des Knöchelgelenkes denkend, dass eine Annahme einer Distorsion für die Erklärung der Ganglionbildung unzureichend sei.

Inhalt der carpalen Ganglien.

Allgemeine Eigenschaften.

Wenn man ein carpales Ganglion discidirt oder bei seiner Exstirpation den Balg öffnet, so fliesst eine helle, dickflüssige Masse aus. Die Consistenz ist nach unseren Erfahrungen nicht immer gleich und schwankt zwischen der Beschaffenheit des Glycerins und Syrupdicke.

Die Färbung ist in den meisten Fällen eine gelbliche; aber wir haben auch vollständig farblosen Ganglieninhalt gesehen und solchen, der eine hellrothe bis bräunliche Farbe gezeigt hat. Diese letzteren Färbungen fanden wir in jenen Fällen vor, bei denen wir aus der Anamnese erfahren hatten, dass mehrfache energische Zertrümmerungsversuche oder gar Discissionen vorgenommen worden waren; es rühren also diese Färbungen von frischem oder verändertem Blutfarbstoffe her.

Hierher gehört auch die Beobachtung, dass man im Inhalt der Ganglien fast immer stark ausgelaugte Erythrocythen vorfindet, an denen kaum mehr die Spur einer Färbung zu erkennen ist. Es wäre wohl denkbar, dass die oft sehr intensive gelbe Färbung des Cysteninhaltes auf eine Aufnahme des Blutfarbstoffes in irgend einer Form zu beziehen wäre.

In weitaus den meisten Fällen ist der Inhalt klar und durchsichtig. Stets ist er fadenziehend und klebrig, gleicht oft hellem Honig.

Es gelingt in den meisten Fällen, den Inhalt fast frei von Blutbeimengungen zu erhalten, was sehr wichtig ist, besonders in jenen Fällen, in denen man das Ganglion exstirpirt und erst nachher den Hohlraum zur Gewinnung des Inhaltes eröffnet.

a. Chemisches Verhalten.

Giebt man einen Tropfen dieser gallertigen Masse mittels einer Oese in destillirtes Wasser, so sieht man sofort, dass diese Substanz keine grosse Affinität zu Wasser besitzt, indem sich der Tropfen an der Oese verdichtet (Mucin löst sich in Wasser) und die Ab-

grenzung zwischen demselben und der umgebenden Wasserschicht eine ungemein deutliche ist.

Wenn man nun durch kräftiges Bewegen der Oese im Wasser das Tröpflein entfernt, so vertheilt sich dies in mehreren Klümpchen im Wasser, mischt sich aber keineswegs. Erst nach längerem energischen Schütteln wurde die Masse im Wasser suspendirt, und es entstand durchaus keine klare Lösung, sondern man sah vielmehr kleinste Partikelchen im Wasser umherschwimmen.

Die Reaction der Gallerte ist in allen Fällen deutlich alkalisch. Das specifische Gewicht wurde wegen der schwierigen Behandlung der immer nur in kleinsten Mengen vorhandenen Gallerte nicht bestimmt, jedoch ist so viel sicher anzunehmen, dass die Gallerte bedeutend schwerer als Wasser ist, denn ein frei in Wasser fallen gelassener Tropfen sinkt augenblicklich unter.

Verhalten des Inhaltes gegen Alkohol.

Es lässt sich, so merkwürdig dies auch erscheinen mag, für das Verhalten der Gallerte gegen Alkohol kein völlig einheitlich geltender Gesichtspunkt aufstellen. In der Mehrzahl der Fälle bewirkt Alkohol eine fast augenblickliche Trübung der sonst vollständig klaren Masse, und zwar hat die Trübung einen leicht bläulichen Farbenton. In einzelnen Fällen aber war die Trübung, welche sowohl stärkerer, als auch schwächerer Alkohol in der Gallerte hervorrief, eine minimale, oft mit freiem Auge gar nicht zu erkennende, so dass man versucht war, eine Einwirkung des Alkohols auf die Gallerte in diesen Fällen zu leugnen und sie chemisch demgemäss den colloiden*) Substanzen zuzurechnen gewesen wäre.

Die Untersuchung der Gallerte und ihrer Beziehungen zu verschieden chemisch wirkenden Agentien wird sehr zweckmässig auf einem gegen das Licht gehaltenen Objectträger gemacht, auf den je ein Tropfen der Gallerte und der Reagensflüssigkeit gebracht wird, und es wird nun die Vermischung der beiden Flüssigkeiten auf dem Objectträger vorgenommen.

Verhalten gegen Essigsäure.

In den meisten Fällen ruft eine Vermengung des Inhaltes mit Essigsäure eine starke und deutliche Trübung hervor; jedoch ist auch dies Verhalten kein ganz constantes zu nennen und kommen Fälle vor, in denen eine 1 procentige wässerige Essigsäurelösung

*) Es sei hier nur auf die an späterer Stelle angeführten Producte von conjunctivalem, secretorischen Hyalin hingewiesen.

nur eine ganz leichte wolkenartige Trübung des klaren Mediums bewirkt.

In der Regel wurde eine 5 procentige wässerige Essigsäurelösung benutzt, welche eine weissliche leichte Trübung erzeugte. Es muss also in den meisten Fällen in dem Inhalte des Ganglions eine Substanz vorhanden sein, welche durch Essigsäure äusserst lebhaft gefällt wird und erinnert ja das syrupartige Aussehen, das Kleben, das Fadenziehen von vornherein an eine schleimige, mucinhaltige Masse. Durch überschüssige Essigsäure lösen sich die entstandenen Niederschläge nicht mehr auf.

Auch bei Anwendung von 1/2 Proc. Essigsäure war in jenen Fällen, die überhaupt eine deutliche Mucinreaction gaben, stets die Trübung deutlich zu sehen und in ihrem Entstehen genauer zu verfolgen, da sie weniger rapid auftrat, als nach Anwendung von 5 Proc.

Wir haben auch ein oder 2 Fälle gehabt, in denen die Essigsäure sowohl, als der Alkohol nur eine äusserst geringe Trübung in der Gallerte hervorzurufen im stande war, und auch Chromsäure, von deren Einwirkung wir später sprechen werden, ohne einen gerinnenden Einfluss auf die Inhaltsmasse war, so dass in diesen Fällen ein dem Colloid (flüssigem Hyalin) sehr nahestehendes Product als Inhaltsmasse des Ganglions angenommen werden muss.

In anderen Fällen wieder war die Essigsäurewirkung ausserordentlich gering, dagegen übte der Alkohol prompt seine ausfällende Wirkung und nähern sich diese Fälle in chemischer Beziehung dem Pseudomucin (Pfannenstiel)[21]). Der Begriff des Mucins oder Schleims ist ja gegenwärtig noch nicht als ein vollkommen abgeschlossener anzusehen, und kommen zweifelsohne Uebergangsformen zwischen sich nahestehenden Processen, wie es die schleimige, hyaline und colloide Degeneration sind, vor. Und dieses nicht völlig constante chemische Verhalten des Inhaltes entspricht auch ausserordentlich genau dem histologischen ebenfalls nicht einheitlichen Befunde der zur Einschmelzung des Gewebes und Hohlraumbildung führenden Processe.

Bei manchen Ganglien fand ich, dass beim Fallenlassen eines Tropfens von Inhaltsmasse in Wasser sich um den Tropfen sofort ein feines, zartes Häutchen bildete, welches die Masse vor der Vermischung mit dem Wasser zu schützen schien.

Wenn man dieses Wasser nun erwärmt, so sieht man, wie mit zunehmender Erwärmung das Tröpfchen kleiner, dafür aber compacter wird, und zum Schluss, wenn das Wasser kocht, ist das Tröpf-

chen zu einer compacten, stark getrübten, vollständig undurchsichtigen Masse coagulirt.

Verbleibt nun das Stückchen noch längere Zeit hindurch in heissem Wasser, so wird es wieder etwas durchsichtiger. Nimmt man es nun mit einer Oese heraus und betrachtet es mit dem Mikroskop, so erkennt man, dass die Gallerte zu einer fädigen, aus verschieden grossen, hellen und dunkeln, glänzenden Körnern bestehenden Masse coagulirt wurde. Jedoch ist diese Ausfällung entschieden schwächer, als beim Zusatz von Essigsäure.

Vertheilt man durch längeres Schütteln in kaltem destillirten Wasser einen Tropfen der Gallerte und fügt nun dieser Flüssigkeit, die allerdings nicht vollständig klar ist, etwas verdünnte Essigsäure zu, so sieht man nun eine deutliche Trübung. Setzt man nun etwas 10 procentige Kalilauge oder Natronlauge zu, so verschwindet die bestandene Trübung augenblicklich; es löst sich also die ausgefällte Masse in Aetzkali. Es handelt sich hier also wahrscheinlich, ebenso wie bei den echten Mucinen, um einen Uebergang in ein Alkali-Albuminat. Mit kohlensauren Alkalien zusammengebracht, bietet der Inhalt nicht die geringste Veränderung.

Eine 10 procentige wässerige Lösung von Chromsäure hat in den meisten Fällen eine entschieden ausfällende Wirkung auf die Gallerte; wenn auf dem Objectträger der Tropfen Chromsäure mit dem Ganglieninhalte zusammenkommt, so erhebt sich sofort eine milchweisse, ziemlich intensive Trübung.

Die Wirkung der Osmiumsäure werden wir aus naheliegenden Gründen bei der Darstellung der tinctionellen Verhältnisse besprechen.

b) Morphologische Verhältnisse (im frischen Zustande untersucht). Siehe nebenstehende Figur.

Die Untersuchung der Gallerte mit dem Miskroskop ohne jeden Zusatz ergiebt keine deutlich wahrnehmbare Structur, sondern nur das Vorhandensein der späterhin zu erwähnenden morphotischen Elemente des Inhaltes.

Eine Structur ist sofort zu sehen nach Behandlung mit fällenden Substanzen und wurden die dabei entstehenden Bilder besonders bei Alkohol- und Essigsäure-, sowie Chromsäurezusatz studirt, um den Einfluss der Fixirungs-, resp. Härtungsmethoden möglichst genau verfolgen zu können.

Bei Alkoholbehandlung sieht man ganz deutlich, dass eine ganz gleichmässige Lage von kleinsten, dunkel gefärbten Körnchen, welche ganz eng beisammenliegen und genau jenen in den gehärteten Prä-

paraten mit Hämalaun so intensiv gefärbten charakteristischen Inhaltsmassen gleichen. Bei genauem Zusehen lässt sich in dieser anscheinend ganz gleich vertheilten Masse eine Art von Structur erkennen, es sind nämlich ganz deutlich Züge und Streifen darin zu

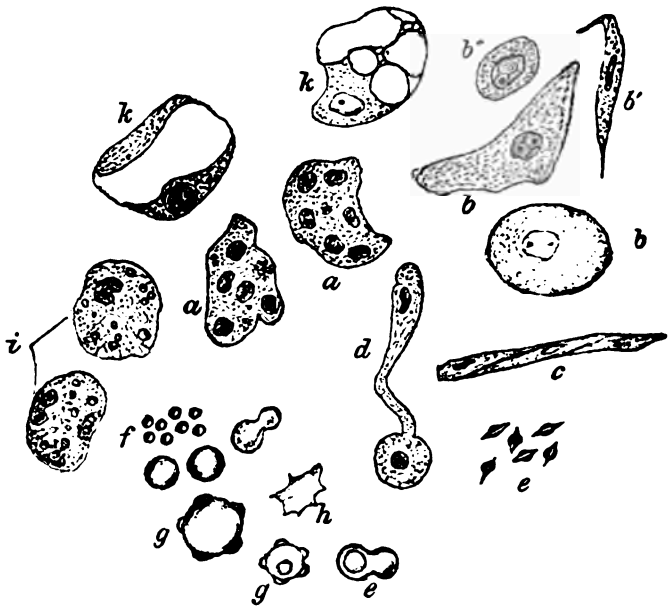

Figurenerklärung (morphotische Elemente im Inhalt).

a a Riesenzellen im Inhalte des Ganglions (zum Theil mit Detritus und kleinen Fetttröpfchen erfüllt).
b b Grosse blasse Gewebszellen von der Fläche gesehen.
b' Spindelzelle.
b'' Lymph-Endothelzelle.
c Fast homogener Gewebsbalken im Inhalt. Lässt noch eine Spur der Kerne erkennen.
d Inhaltszelle, absonderliche Form.
e Krystalloide (fast in jedem Ganglion zu finden).
f Hyaline Kugeln in verschiedenen Grössen, Hantelform.
g Buckelzellen (Recklingshausen).
h Homogenes fuchsinophiles Körperchen (Russel's Körperchen).
i Fettkörnchenzellen.
k Vacuolenzellen im Inhalt (bei Fall VII).

unterscheiden, die dadurch entstehen, dass in denselben diese körnigen Massen dichter angeordnet sind, als anderwärts. In dieser Masse liegen unregelmässig vertheilt zellige Elemente von verschiedenem Aussehen. Ausser diesen ganz kleinen gleichmässigen Elementen sieht man auch noch grössere schwarze oder manchmal sehr stark

lichtbrechende Gebilde, welche gewöhnlich kugelrund sind und wie kleinste Tröpfchen aussehen; die Vertheilung derselben ist jedoch eine ganz und gar unregelmässige und sind dieselben über die ganze Inhaltsmasse verstreut.

Höchst merkwürdig ist das Verhalten der zelligen Elemente in der Inhaltsmasse. Während man bei Betrachtung derselben ohne irgend welchen Zusatz Zellen zu sehen bekam, die wie Leukocyten mit sehr grossem Kern aussehen, sieht man jetzt ganz deutlich grosse Zellkerne, welche einen ganz merkwürdigen Bau haben, aus einem Balkenwerk von bald hellen, bald dunkeln Lamellen bestehen, zwischen welchen grössere dunkle Körnchen eingestreut sind. Um diese Kerne herum sieht man aber eine ovale Gestalt zeigende Protoplasmazone, deren Breite überall etwa die Hälfte des Durchmessers des Kernes beträgt. Die Abgrenzung nach aussen hin gegen die Körnermasse ist eine ganz scharfe, und sieht es so aus, als ob dieselbe durch eine dichte Anhäufung der Körnermassen an diesen Contour gegeben wäre; aber zwischen diesem Zellcontour und dem Kern ist ganz dieselbe körnige feine Masse, wie ausserhalb der Zelle.*) Alle Kerne dieser Zellen zeigen ein ganz deutliches Kernkörperchen, das sich meist durch sehr starken Glanz auszeichnet.

Manche dieser Zellen haben eine recht bedeutende Grösse von 12—16 μ und eine Breite von 8—12 μ. Bisweilen haben sie auch kreisrunde Gestalt. Manche der oben beschriebenen Zellen zeigen eine concentrische, fast an den Bau der Amylumkörner erinnernde Structur. An anderen Stellen wieder sieht man mitten in der körnigen Inhaltsmasse kleine, grünlich schillernde, ganz runde Kügelchen, welche aber an einem ganz blassen Stiele hängen, wie die Beeren einer Traube, und vielfach haben diese Körnchen auch eine vollständig traubenförmige Anordnung.

Die Grösse der einzelnen stark lichtbrechenden Kügelchen ist jedoch eine recht verschiedene zu nennen. Wieder an anderen Orten sieht man eine grosse Menge von eigenthümlichen, wetzsteinähnlichen, jedoch gerade in der Mitte mit einer kleinen Auftreibung versehenen Krystalloiden von sehr starkem Glanze; dieselben sind meistens in Häufchen von verschiedener Mächtigkeit angeordnet. Wieder an anderen Stellen sind oft durch lange Strecken hindurch zu sehen dunkle Fäden, welche aus länglichen oder rundlichen Körnchen zusammengesetzt sind, während es auch vollständig in continuo

*) Es sind also die Zellen, die in der feinkörnigen Masse schwimmen, mit dieser erfüllt.

verlaufende fadenartige Bildungen giebt, von denen wir später sprechen werden.

Noch viel deutlicher und in manchen Punkten anders erscheinen die morphotischen Elemente des Inhaltes bei Behandlung mit verdünnter Essigsäure; in jenen Fällen besonders, in denen sie eine deutliche und starke Ausfällung bewirkt. Man findet ganz fein verschlungene Netz- und Fadenwerke in welliger Gestalt, untermengt von feinen dunkeln, manchmal stark lichtbrechenden Körnchen. Stets sind Leukocyten zu sehen, und zwar zum grössten Theil stark verfettet; in grösserer oder geringerer Zahl sieht man rhombische Krystalle von sehr geringer Grösse; die wetzsteinförmigen Krystalloide sind in den mit Essigsäure behandelten Präparaten nicht zu sehen. Ausserdem aber finden sich, und zwar in grosser Anzahl, hellglänzende, völlig homogene Gebilde von ganz unregelmässiger Gestalt, balken- oder stabartige Formen bildend, die wohl als hyalin degenerirte Gewebsbestandtheile aufzufassen sind. Sie verändern sich bei Zusatz von starker Essigsäure und verdünnter Salzsäure fast gar nicht und haben, wie wir später hören werden, eine bedeutende Affinität zu sauren Anilinfarben. Auch Schollen von geringerer Grösse, ähnlich wie jene, wie wir sie späterhin in manchen Zellen vorfinden werden, sind da zu beobachten. Fast in allen Fällen, in denen der Inhalt untersucht wurde, war durch Jodreaction eine meist geringe Menge von Glykogen in Form von Schollen oder dem Kern benachbart liegenden Kugeln intracellulär nachzuweisen.

Die schon in mit Alkohol behandelten Präparate zu sehenden grossen flachen Zellen sind hier sehr deutlich, besitzen einen grossen, deutlich hervortretenden Kern und nur ein gekörntes Protoplasma.

Jedoch ist der Kern nach der Essigsäurebehandlung sehr deutlich zu sehen und viel dunkler als der Zellleib; er enthält in seiner Mitte, während er selbst wandständig ist, meist ein stark glänzendes Kernkörperchen. Sowohl der Zellleib als der Zellkern enthalten eine Anzahl von dunkeln Körnchen.

An anderen Stellen solcher Inhaltspräparate sieht man in ganz gleichmässigen Abständen von einander kleine, dunkelgefärbte Körnchen, jedoch sind die Entfernungen, die sie von einander trennen, ziemlich gross; trotzdem aber macht das Ganze den Eindruck einer gleichmässig über grosse Flächen vertheilten Masse, jedoch ist das Aussehen ganz anders als nach der Behandlung mit Alkohol, so dass man annehmen möchte, dass mehrere chemisch

ganz verschiedene Massen ausgefällt werden, wofür ja auch die mikrochemischen Reactionen sprechen.

Von den Leukocyten und den diesen ähnlichen Zellen werden wir etwas weiter unten bei Benutzung der Osmiumsäure sprechen.

Ausser den grossen flachen, mit gekörntem Protoplasma versehenen Zellen mit einem grossen Kern sind aber noch andere Zellen, wenn auch in recht spärlicher Menge, zu sehen. Ihr Zellleib ist etwas kleiner, besonders der der oben erwähnten etwa 8—10 μ im Durchmesser haltenden; ihr Protoplasma ist sehr schwach und fein granulirt und sind sie charakterisirt durch einen grossen, schönen, bläschenförmigen, meist mit 1, 2—3 Kernkörperchen versehenem Zellkern, und entsprechen diese zelligen Gebilde den von uns später zu erwähnenden Lymphspaltenendothelien, die wir besonders an gehärteten Präparaten fast regelmässig als Inhaltsbestandtheil in den carpalen Ganglien anzutreffen vermochten. Ebenfalls übereinstimmend mit den in conservirten Präparaten gefundenen Verhältnissen ist das häufige Vorkommen von Riesenzellen mit vier, sechs bis acht schönen, meist wandständigen Kernen in dem Inhalt des Ganglions. Endlich sind noch kleinere Gewebszellen von den verschiedensten Formen zu sehen und bieten dieselben, je nachdem sie von der Fläche oder von der Seite gesehen werden, verschiedene Bilder.

In manchen der grossen blassen Zellen ist der Kern gar nicht mehr oder nur äusserst undeutlich, ganz an die Wandung der Zelle gepresst zu sehen, und ist dies ein Ausdruck des nekrobiotischen Processes, dem die Inhaltsmassen bei längerem Verweilen in der Gallerte unterworfen sind.

Man beobachtet stets im Inhalt auch eine kleine Anzahl nackter, isolirter Zellkerne.

Manchmal findet man auch ganz eigenthümliche Zellformen im Inhalte in der Gallerte vor. Eine längliche Zelle mit gut erhaltenem Kern, welche durch einen langen Protoplasmafortsatz mit einer oder zwei rundlichen, gut erhaltenen Zellen verbunden ist und anderes mehr. Auch zarte schmale Spindelzellen habe ich in vereinzelten Ganglien in Menge gefunden.

Da wir in gehärteten Präparaten in den meisten Fällen Fettkörnchenzellen gefunden hatten, so war es naheliegend, dieselben hier zu suchen.

Zunächst sei erwähnt, dass sich stets Leukocyten verschiedener Art vorfinden, mono- als auch polynucleäre Formen in den verschiedensten Grössen.

Osmium-Präparate.

Bei einer grossen Reihe von Ganglien wurde der Inhalt mit Osmiumsäure (2 Proc.) behandelt, und zeigt sich, dass die vorher beschriebenen traubenartig angeordneten, verschieden grossen, sowie die stark lichtbrechenden kleinen Kügelchen aus Fett bestehen, indem dieselben im Präparate durch Osmiumsäure tief schwarz gefärbt werden.

Einige besonders grosse Leukocyten, deren Zellleib ganz erfüllt mit lichtbrechenden, glänzenden Kügelchen und Tröpfchen war, bieten dasselbe Verhalten und manifestiren sich dadurch zweifellos als Fettkörnchenzellen.

In manchen Ganglien war der Reichthum an Fettkörnchenzellen ein ungemein grosser.

Auch die vorher erwähnten grossen Zellen mit gekörntem Protoplasma und den schwarzen, lichtbrechenden Kügelchen färben sich mit Osmium manchmal dunkelbraun, und sieht man nach der Osmiumbehandlung kleinere und grössere schwärzliche Körnchen und Kügelchen, die ebenfalls als Fett aufzufassen sind.

Es kommt ferner in mässigen Mengen in jedem Ganglion ein gelbes oder bräunliches, in Häufchen angeordnetes Pigment vor. Auch Pigment führende Leukocyten sind zu sehen. — In den mit Osmium behandelten Präparaten sieht man öfters in der Nähe der dunkel gefärbten Zellen helle, lichte, glänzende Streifen, welche aus schmalen, starken Glanz besitzenden Fasern zusammengesetzt sind. Eine grosse Anzahl von Zellen, darunter auch grosse Leukocytenformen werden durch Behandlung mit Osmium nicht verändert.

Eine Erwärmung des Inhaltes ruft fast augenblicklich eine Gerinnung hervor. Der Versuch wurde zuerst in der Weise angestellt, dass etwas Gallerte zwischen Objectträger und Deckgläschen gegeben und nun mit einer etwas heiss gemachten Oese an einer bestimmten Stelle das Deckglas berührt wurde. — Daselbst zeigt sich nun eine sofort entstandene Trübung und feinste Körnung, die recht intensiv ist, jedoch keine Fadenform darbietet, sondern diffus körnig bleibt, an Intensität jedoch die Wirkung des Alkohols stets, manchmal sogar die der Essigsäure übertrifft.

Verhalten der Inhaltsmassen gegen Farbstoffe.

Von diesem Punkte wird bei Besprechung der fixirten und gehärteten Präparate noch mehrfach die Rede sein, und wir erwähnen hier, um Wiederholungen zu vermeiden, nur, dass Hämalaun sowohl, als auch Hämatoxylinlösung die zelligen Bestandtheile des Ganglions

färben, und zwar am intensivsten die Zellkerne und das Protoplasma jener grossgekörnten Zellen. Das Protoplasma nimmt eine mehr diffus violette Färbung an; ausserdem sind aber im Zellleib einige intensiv mit Hämalaun dunkel gefärbte Körnchen zu erblicken. — In manchen Zellen, besonders jenen mit blassem, wandständigen Kern, ist die Kernfärbung eine recht schwache, während alle Leukocytenformen sich natürlich intensiv färben. Auffallend ist das Verhalten der nackten Zellkerne gegen den Hämalaun; sie bieten den Befund eines ausserordentlich deutlich hervortretenden Chromatingerüstes; sehr blass färben sich die Kerne der Riesenzellen. Auch im Zellleib der Riesenzellen sind Körnchen vorhanden, die lebhafte Affinität zu diesem Farbstoffe haben. Die Inhaltsmasse selbst färbt sich ausserordentlich wenig bei Zusatz von Hämalaunlösung, und erst nachdem durch die Einwirkung der Farbe, besonders gilt dies von Hämatoxylinlösungen. die doch fast stets etwas Alkohol enthalten, eine leichte Ausfällung und Körnung in der homogenen Inhaltsmasse eingetreten ist, färben sich die Körner- und Fadenmassen violett.

Auch Stechapfelform zeigende, sich mit sauren Anilinfarben intensiv färbende Gebilde, die ich ebenfalls als hyaline Ausscheidungsproducte von Bindegewebszellen ansehen muss, habe ich zuweilen gesehen.

Endlich sei hier noch kurz erwähnt, dass mit concentrischer Schichtung versehene Kugeln und zellartige Gebilde, deren Vorkommen wir oben angedeutet haben, und die an Amylumkörner erinnern, am mit Eosin gefärbten Inhalt viel leichter wahrgenommen werden, und sehe ich sie in völliger Uebereinstimmung mit den anderen erhobenen Befunden, jenen in Endotheliomen ebenfalls beschriebenen hyalinen Schichtungskugeln[25]) gleichwertig an. Ueber das so häufige Vorkommen isolirter glänzender kleiner und grösserer Hyalintropfen und die sog. Russel'schen Körperchen werden wir bei Besprechung des histologischen Bildes am gehärteten und gefärbten Inhalt weiter berichten.

Mit Eosin färben sich sofort intensiv jene hellglänzenden homogenen, schollenartigen Gebilde, von denen wir oben gesprochen hatten, ebenso in manchen Zellen vorhandene Schollen oder Kugeln. die erst durch Eosinfärbung sichtbar werden, kugelige, sehr verschieden grosse Gebilde, die an ihrer Oberfläche manchmal kleine Auswüchse und flache Buckel tragen und genau mit jenen von Recklingshausen[26]) als Buckelzellen beschriebenen Producten hyaliner Degeneration übereinstimmen (Rovida[27])). Die übrigen

Zellen färben sich vollkommen gleichmässig bei alleiniger Behandlung mit diesem Farbstoffe und lässt sich auch an den vorhandenen Leukocyten eine eosinophile Granulation nicht nachweisen. Wohl aber finden sich bei Eosinfärbung fast in jedem Präparate dendritisch verzweigte Fäden von grosser Ausdehnung, die sehr scharf begrenzt sind, ein fein gekörntes Aussehen haben und sehr intensiv roth gefärbt sind. — Manchmal bilden einige derselben eine Art von grobmaschigem Netz. — Jedoch finden sich diese Fäden nicht in allen Ganglien vor.

Nachdem sich bei keiner der früheren Untersuchungsmethoden derartige fadenartige, schön dendritisch verzweigte Gebilde gezeigt hatten, so ist anzunehmen, dass es sich hier um die Ausscheidung einer anderen Substanz handelt, welche wahrscheinlich Fibrin ist, das ja bekanntlich in dieser Form aus Flüssigkeiten ausgeschieden wird. — Die Vornahme der Weigert'schen Fibrinfärbemethode an gehärteten Präparaten ergab auch in einzelnen Fällen die Anwesenheit von allerdings geringen Fibrinmengen.

Histologische Befunde an den untersuchten Ganglien.

Fall I.

Zum Unterschiede von anderen Ganglien, bei denen meist die innerste Lage gefäss- und zellärmer ist, als die äusseren Schichten, findet sich hier das entgegengesetzte Verhalten.

In der innersten Lage ein sehr polymorphes Granulationsgewebe, das seinen Ursprung einer seinerzeit vorgenommenen Discission verdankt.

In den äusseren Schichten findet sich völlig der Norm entsprechendes Fettgewebe nur ganz vereinzelt etwas stärker vascularisirt.

Das Ganglion besitzt Haselnussgrösse und besteht aus einem dicken, starken Sacke, von dem jedoch leider bei der Herauspräparirung ein Stückchen verloren ging, und aus einem an ihm hängenden Gewebsstücke.

Der Hohlraum des Ganglions ist ungefähr erbsengross, und sind makroskopisch neben diesem einzigen Hohlraume keine anderen Nebencystchen zu bemerken.

Der Inhalt des Ganglions war ganz der gewöhnliche, die typisch zu nennende gallertige klebrige Masse; nur hatte dieselbe nicht das gewöhnliche, wasserklare oder leicht gelbliche Aussehen, sondern einen Stich ins Röthliche.

Um so überraschender ist der histologische Befund. An der Wandung dieses Sackes sind deutlich zwei von einander sehr deutlich zu unterscheidende Schichten zu erkennen; eine äussere zellärmere aus locker gewebtem, fibrillärem Bindegewebe bestehend, in den äussersten Lagen fetthaltig, einen nur mässigen Reichthum an Blutgefässen darbietend, und eine innere, in einer geschlossenen Lage den Hohlraum des Ganglion auskleidende, ausserordentlich zell-, aber auch gefässreiche Schicht. Die innerste Schicht ist von zahlreichen kleineren und grösseren Blutungen durchsetzt, aber auch der Innenfläche des Ganglionsackes entlang ist an vielen Stellen eine mässige Menge von Blutkörperchen in Form eines Belages zu erblicken.

Das Verhältniss der Wandungsschichten ist in diesem Falle daher gerade ein umgekehrtes, während wir sonst gewohnt waren, die Innenschicht immer zellärmer, fast ganz der Gefässe entbehrend zu finden, und die äusseren Schichten die zell- und gefässreicheren waren, hat sich dieses Verhältniss hier geändert; jedoch ist der Gefäss- und Zellreichthum der Innenschicht nicht jenem in der Aussenschicht der übrigen Ganglien entsprechend, sondern es liegen hier in der Innenschicht überhaupt ganz andere Verhältnisse vor.

An der Innenfläche haben wir ein über die Oberfläche ab und zu verbreitetes schmales Fibrinnetz, wohl von der bei der Operation erfolgten Blutung herrührend.

A. Aussenschicht.

Mässig fest gefügtes, bald parallelfaseriges, bald unregelmässig angeordnetes, fibrilläres, vollständig der Norm entsprechendes Bindegewebe, gut mit Eosin gefärbt, mit Kernen von meist spindelförmiger Gestalt, sehr gut mit Hämatoxylin färbbar.

Dieses eben geschilderte Verhalten bietet sich in den am meisten von dem Basaltheil des Ganglions entfernten Partien dar.

Gegen die Basis zu wird die Wandung allmählich dicker, und zeigen sich an derselben auch in ihrem äusseren Theil etwas andere Verhältnisse.

Während einmal weit von der Basis des Ganglions entfernt die Wandung nur aus 2 Lagen, die allerdings nicht immer sehr deutlich von einander getrennt sind, besteht, nämlich aus einer inneren zellreichen und einer äusseren zellärmeren Schicht, so beobachten wir weiter schreitend eine andere Anordnung, dass nämlich die eigentliche Wandung des Hohlraumes des Ganglions in gleichmässiger Schicht weiter verläuft, ohne auch wesentlich an Dicke zuzunehmen, dass sich aber derselben eine lockere, nach aussen zu liegende Schicht noch anschliesst, die zum Theil aus fest gefügten, zum Theil aus lockeren, unregelmässig angeordneten Bindegewebszügen besteht, deren Lagen durch Auseinanderweichen der Faserbündel auf grössere Strecken maschenartig sich gestalten; ausser dieser Bindegewebsschicht, die mässigen Gefässreichthum darbietet, haben wir auch noch Fettgewebe in dieser Schicht, das zum grössten Theile vollkommen normales Aussehen hat, an einigen Stellen aber von stärkeren bindegewebigen Sepsis durchsetzt ist und dadurch in grosse Felder eingetheilt ist.

Dagegen sind an vielen Gefässen zellige Anhäufungen perivasculärer Art zu sehen, wie wir sie auch noch in vielen anderen Fällen auffinden werden.

Dort, wo diese mehr indifferente Aussenschicht an die aus zwei deutlichen Lagen bestehende Innenschicht stösst, ist merkwürdigerweise eine oft geradezu linear zu nennende Grenze vorhanden; an einigen Stellen besteht sie aus einem mehr oder minder breiten Spalte zwischen den Lagen des Wandungsgewebes, woselbst die einzelnen Bindegewebslagen in ihre Fibrillen aufgefasert sind und ein Maschenwerk bilden, wie wir es später noch mehrmals kennen lernen werden, mit Bindegewebszellen, welche frei in diesen Maschen zu sehen sind; an anderen Stellen ist dieses bald schmale, bald grössere Dimensionen einnehmende Maschenwerk ersetzt durch eine Reihe neben einander befindlicher oder ein längs verlaufendes Blutgefäss, wieder an anderen Stellen begrenzt eine Lage von Fettgewebe den Wandungstheil des Ganglions nach aussen.

Stets aber ist diese Wandung als solche zu verfolgen, und macht diese Aussenschicht, die ganz anliegt, auch alle Faltenbildungen und Ein- oder Ausbuchtungen mit.

B. Innenschicht.

Diese lässt sich wieder in zwei oft absolut scharf von einander zu scheidende Schichten zerlegen.

1. Eine schmale, mehr nach aussen zu gelegene, meist parallelfaserige Bindegewebsschicht, deren Charakteristica sich kurz in folgendem wiedergeben lassen; fibrilläres, mässig mit spindelförmigen Kernen oder solchen von ovaler Gestalt versehenes Bindegewebe, zumeist kleine Lücken und Spalten zwischen den einzelnen Faserzügen sehen lassend, mit sehr mässigem Gefässreichthum; die Gefässe, die in dieser Schicht vorhanden sind, sind solche kleinen Calibers, zeigen weder eine perivasculäre Rundzellenanhäufung, noch irgend welche pathologische Wandungsverhältnisse.

Die Dicke dieser Schicht ist nicht immer gleich, in den von der Basis des Ganglions entfernten Wandungsschichten ist sie überall annähernd gleich stark, um von dort gegen die Basis etwas zuzunehmen und daselbst ihre grösste Breite zu erreichen.

An einzelnen Stellen in dieser Schicht sind perivasculäre Blutungen von geringer Ausdehnung zu sehen.

An jenen Stellen, wo die Begrenzung zwischen der Aussenschicht und dem äusseren Stratum der Innenschicht durch Blutgefässe gegeben ist, sind in der Umgebung derselben eigenthümliche zellige Gebilde zu erblicken, die wir später in noch viel grösserer Anzahl in der Innenschicht auffinden werden, die aber der Vollständigkeit halber hier bereits eine Erwähnung finden müssen.

Es finden sich nämlich daselbst in unmittelbarer Nähe von den kleinen Blutgefässen zellige Gebilde von meist ovaler Gestalt, deren Zellleib sehr intensiv sich mit Eosin gefärbt hat, dessen Zellkern gross, bläschenförmig, stets sehr intensiv mit Hämatoxylin tingirt ist; zwischen diesen meist gleiche Grösse und Gestalt zeigenden Zellen finden wir aber andere, die bedeutende Grösse haben, etwa doppelt bis dreifach so gross — die obgenannten Zellen haben Durchmesser von 6—9 μ —,

und diese Zellen sind mit mehreren ebenfalls gut gefärbten Kernen versehen; die Anzahl der Kerne schwankt zwischen drei und fünf.

2. Innerste Schicht des Ganglions.

Betrachtet man diese Schichte mit schwacher Vergrösserung, so kann man bemerken, dass sie aus helleren, zellärmeren und dunkleren, ungemein zellreichen Partien besteht. Die Vertheilung der zellreichen Lagen in den zellärmeren ist eine bald strangförmige, bald herdförmige; zahlreiche kleine Blutungen sind in dieser Schicht zu sehen, und zwar meist in der Umgebung von Blutgefässen; solche sind in sehr bedeutender Anzahl vorhanden, und zwar sind es vorwiegend Capillargefässe.

Beginnen wir zunächst mit der Beschreibung der blässeren zellärmeren Partien.

Dort, wo die Grenze zwischen der aus fibrillärem Bindegewebe bestehenden äusseren Lage dieser Innenschicht und der jetzt zu beschreibenden liegt, beobachtet man folgende Verhältnisse.

Während bis zu einer meist genau verfolgbaren Stelle das fibrilläre Bindegewebe parallelfaserigen Verlauf zeigt, die einzelnen Faserzüge aneinander liegen, weichen sie hier in der Weise auseinander, dass sie ein feinstes Netz und Maschenwerk bilden, das mit Eosin gut gefärbt ist; in diesem Maschenwerk sieht man verschiedene zellige Elemente; sehr viel Zellen von verschiedener Grösse und Gestalt, theils grosse, theils kleine runde einkernige Zellen von dem Aussehen von Leukocyten, theils grössere Zellen, und zwar von wechselnder Grösse und von verschiedener Form, rundlich, polyedrisch, unregelmässig, mit meist sehr grossem Kern. Diese letzteren Elemente sind junge Bindegewebszellen, Fibroblasten, mit grossem, mehrere Kernkörperchen enthaltenden Kern und blass gefärbtem Zellleib.

Es giebt Stellen, wo die Fibrillenzwischensubstanz sehr stark aufgelockert ist, indem man daselbst sehr zahlreiche, meist unregelmässige, von zarten Fibrillen begrenzte Lücken sieht, die nur zum Theil von Zellen ausgefüllt sind, so dass ein nicht unbeträchtlicher Theil der Lücken offenbar von Gewebsflüssigkeit eingenommen wird, die sich jedoch durch keine Reaction verräth (aufgelockertes, von Flüssigkeit durchtränktes Gewebe). Es sind alle Uebergänge von einem normalen zu einem stark mit Flüssigkeit durchtränkten vorhanden.

Diese relativ zellarmen Partien sind nun unterbrochen durch enorm zellreiche, und zwar kommen wir bei der Betrachtung an Stellen, wo sich ein oder mehrere Blutgefässe befinden; so sehen wir, dass in dem oben beschriebenen Gewebe eine grosse Anzahl von zelligen Elementen auftritt, sehr häufig reihenartige Anordnung zeigend, und dass ganz besonders in der nächsten Umgebung der Blutgefässe, meist handelt es sich um Capillaren, diese Zellen — es sind das die intensiv gefärbten — sehr zahlreich werden und oft grössere geschlossene Zelllager bilden. Besonders bei schwacher Vergrösserung ist es nicht zu verkennen, dass diese Zellen sehr oft Stränge bilden, bald von geringerer, bald von grösserer Mächtigkeit.

Die Blutgefässe selbst haben keine verdickten Wandungen, das Endothel der Intima ist wohl ab und zu in einem Proliferationszustande.

Es sind oft ganze Zelllager vorhanden, und in denselben befinden sich Blutgefässe meist in dendritischer Verzweigung. Gerade inmitten solcher zellreicher Stellen in der Umgebung der in ihnen liegenden Blutgefässe finden wir meist geringe oder ausgedehnte Blutungen.

Ausserdem besteht an manchen Stellen noch eine deutliche Rundzelleninfiltration des Gewebes. Man sieht stellenweise Capillaren, die strotzend gefüllt sind mit polynucleären Leukocyten. Es handelt sich in der Innenschicht um entzündliche Vorgänge.

Theils Ausbildung, theils Neubildung von Zellen und endlich Durchtränkung mit seröser Flüssigkeit.

Es giebt aber auch Stellen, wo die Entwickelung der oben beschriebenen Zellen sich nicht stricte an das Vorhandensein von Blutgefässen im Wandungsgewebe hält, sondern wo in den Spalten des fibrillären Bindegewebes solche ein- oder mehrschichtige Reihen von Zellen auftauchen. Man beobachtet daselbst das Vorkommen von Bindegewebszellen von verschiedenstem Alter und sehr verschiedenen Entwickelungsstufen (Bildungszellen).

An vielen Stellen findet sich zwischen den zelligen Elementen braunes oder gelbes körniges Pigment.

Dasselbe ist sowohl inter- als auch intracellulär angeordnet. (Es sind zwischen den zelligen Elementen auch eigenthümliche Gebilde zu sehen, welche das Aussehen und den Contour von Zellen haben, eine lichtbraune Farbe besitzen, und in denen mehrere dunkelbraune bis schwarze Pigmentkörnchen liegen.) Dann kommen in diesem sehr gemischten Gewebe noch Bindegewebszellen vor mit ganz besonders grossen Kernen, die ebenso gross oder noch grösser als die früher beschriebenen Zellen sind, und die Zellen selbst, wenn deren Leib noch sichtbar ist, haben ebenfalls dementsprechende Dimensionen, 18—25 μ im Längsdurchmesser, 12—18 μ in der Breite. Es ist jedoch mit Bestimmtheit zu constatiren, dass diese ganz grossen Zellformen sich besonders gegen den Hohlraum des Gebildes zu finden, in den mehr peripheren Schichten um vieles weniger.

Die der Innenfläche des Cystensackes zunächst liegenden Zelllager zeigen einige kleine Unterschiede von den vorhin geschilderten.

Diese Unterschiede gehen dahin, dass die Zellen mehr an einander gedrängt liegen, eine gewisse Regelmässigkeit der Anordnung erkennen lassen, indem sie die innere Begrenzung eines Hohlraumes darstellen.

An sehr vielen, ja an den meisten Stellen haftet der Innenwand des Hohlraumes eine mässig dicke Schicht von Blut an; dort, wo dies nicht der Fall ist, kann man ganz genau das Verhältniss der innersten Schichten zum Hohlraume verfolgen.

Die zelligen Gebilde, um die es sich hier handelt, sind sehr verschiedener Natur, wir sehen hier die oben beschriebenen Zellen, Leucocyten, Bindegewebszellen in allen Formen, sowohl ganz platte Zellen mit ovalen, blassen, grossen Kernen, als spindelförmige Zellen mit stäbchenförmigen Kernen.

Endlich aber sehen wir in dieser innersten Schicht grosse Zellen, welche mit Eosin intensiv gefärbten Zellenleib haben und in allem

jenen oben beschriebenen gut tingirten Zellen gleichen, jedoch die drei- bis vierfache Grösse derselben erreichen; man sieht, dass die Oberfläche nirgends einen durch eine bestimmte Zelllage begrenzten Abschluss findet, sondern, dass die Innenschichten der Cystenwand in Auflösung sich befinden; man sieht solche zellige Elemente aus der Wandung in Menge bereits losgelöst vom Mutterboden im Hohlraume schwimmen, sieht aber ferner, dass von der bindegewebigen Grundsubstanz Balken, Fibrillen, einzelne spindelförmige Elemente ebenfalls abgeblättert werden und in den Hohlraum gelangen; dieser Befund wieder erinnert so genau an das, was wir bei einer grossen Zahl von Ganglien gefunden haben, dass die in diesem Falle sich häufenden Befunde wohl schwer unter einheitliche Gesichtspunkte zu bringen sind.

Manchmal sind auch grosse Gewebsstücke aus dem Zusammenhange der Wandung gerissen und schwimmen mit verschiedenen protoplamatischen Ausläufern versehen im Hohlraume. Im Inhalte ist an manchen Stellen in ganz geringer Menge die uns bereits bekannte blaue Körnermasse vorhanden; jedoch vermissen wir in diesem Falle im Gewebe der Wandung den so oft zu beobachtenden blauen Farbenton.

Der Basaltheil des Ganglions besteht in diesem Falle in seinem, dem Cystenhohlraume zunächst gelegenen Antheile nur aus kernarmen und regelmässig gefügtem, fibrillärem Bindegewebe mit mässigem Reichthum an Gefässen und aus normalem Fettgewebe.

In anderen Schichten, die durch den Basaltheil des Ganglions gehen oder in einer mehr seitlich gelegten Ebene das Ganglion schneiden, finden wir manchmal Verhältnisse, die auch an anderen Ganglien vorkommen und die Aehnlichkeit haben mit den beginnenden Einschmelzungsprocessen des Bindegewebes.

Wer den oben geschilderten Befund mit den in der Regel zu findenden Verhältnissen in einem carpalen Ganglion vergleicht, wird gewiss sehr bedeutende und auffallende Unterschiede zugeben müssen. —

Erst die eingehende Untersuchung des Falles Nr. IV, in dem es sich um Entwickelung einer traumatischen Epithelcyste in einem in Entstehung begriffenen Ganglion handelt, legte mir den Gedanken nahe, dass therapeutische Eingriffe, vor allem die Discission, aber auch mehrfach angewandte Massage und Zerdrückungsversuche wohl im Stande sind, das bei späterer Exstirpation zu findende histologische Bild enorm zu ändern. —

So lässt es sich wohl denken, dass eine nicht völlig aseptisch ausgeführte Discission einen entzündlichen Vorgang im Erkrankungsgebiete hervorrufen kann, und dass es unter dem Einflusse derselben zur Bildung eines Granulationsgewebes kommen kann.

Die in manchen Ganglien so reichlichen Blutungen, die auf grosse Gewebsstrecken sich ausdehnenden Pigmentirungen sind viel-

leicht bei sehr reichlichem Vorhandensein auf derartige therapeutische Versuche zurückzuführen.

Demnach sind wir der Ansicht, dass der Reizungszustand und die Entstehung eines dem Granulationsgewebe ausserordentlich nahestehenden Gewebes an der Innenseite der Ganglionwand in diesem Falle auf die mehrfache operativ vorgenommene Eröffnung des Ganglions mit ihrem entzündungserregenden Einflusse zurückzuführen sind. —

Fall II.

Jüngeres, in Entwickelung begriffenes Ganglion mit zwei verschieden grossen Hohlräumen und kleinem Basaltheile. — Eine Art von Kapsel hat sich bereits aus dem Gewebe differencirt. — Der Einschmelzungsprocess ist sowohl in der Form der ödematösen Durchtränkung des Bindegewebes als auch in der Form der Bildung zahlreicher Spalten und Lücken im Gewebe mit nachfolgender schleimiger Degeneration zu sehen. —

Die Gefässe, die in den peripheren Lagen mässig reichlich vorhanden sind, weisen keine Wandveränderungen auf. — Das Fettgewebe der Umgebung zeigt nirgends Umwandlung in Bindegewebe.

Das Ganglion hat eine von den gewöhnlichen Formen etwas abweichende Gestalt, es hat nähmlich eine exquisit längliche Form und besteht aus einem kleinen, dünnen Basaltheil, ferner aus 2 Hohlräumen, von denen der eine bohnengross, der andere etwa erbsengross ist. Die Wandung des Ganglions ist mässig dick, an den meisten Stellen ca. 1,5 mm; mässige Färbung mit Hämatoxylin und Eosin; Inhaltsmassen sind in diesem Ganglion in geringer Menge vorhanden.

Der Basaltheil des Ganglions ist nicht mächtig, sondern macht sich hier nur durch eine auf einer Seite des Präparates sichtbare Verdickung der Wand des Gebildes geltend, während wir ja in anderen Fällen sehen, dass der Basaltheil in Form eines dicken, compacten Gewebspfropfes vorhanden ist.

Während wir in den meisten Ganglien, die wir zu beobachten Gelegenheit hatten, es vermochten, ohne Zwang eine Eintheilung der Wandungsschichten zu geben, d. h. eine gewöhnliche, innen gelegene zellarme, eine mehr nach aussen gelegene zellreichere Schicht zu unterscheiden haben, ist dieser Vorgang an diesem Ganglion nicht erzielbar, da die Wandung sehr grosse Unterschiede der Structur, ebenso aber auch Unterschiede in der Dicke und der Art der sie bildenden Elemente aufweist.

Eines ist jedoch wie in fast allen Fällen zu constatiren, dass die der Innenfläche näher liegenden Wandschichten etwa die Hälfte der Dicke der Wand in sich begreifend, eine regelmässige, vielfach parallelfaserige Anordnung, eine Art von Kapselbildung zeigen, während in den äusseren Schichten sehr zellreiche Partien mit zellarmen abwechseln, und Fettgewebe eingelagert ist. In diesem Falle wird das Verhältniss besonders

noch dadurch complicirt, dass an jenen ziemlich langen Strecken, wo die beiden benachbarten Hohlräume nebeneinander liegen, auf beiden Seiten die der Innenfläche des Ganglions zukommenden Veränderungen getroffen werden.

Vor allem muss nun auf ein Verhältniss der Innenwand aufmerksam gemacht werden, da es einer grossen Zahl von Ganglien zu eigen ist, dass nämlich ein Theil der Wandung an der Innenseite keine Krankheitsveränderungen zeigt und nur durch parallelfaseriges fibrilläres, vielleicht ein ganz klein wenig in seinem Zusammenhange gelockertes Bindegewebe dargestellt wird, während andere Wandungspartien von den leichtesten bis zu den schwersten Graden sich krankhaft verändert zeigen.

Dieses Ganglion gerade gehört zu jenen, in denen die wenig oder keine Veränderungen zeigenden Wandgebiete das Uebergewicht über die veränderten besitzen.

Innerste Lagen: Fibrilläres, fast vollkommen parallelfaseriges Bindegewebe mit langen, gestreckten, stäbchenförmigen, manchmal leicht spindelige Form besitzenden, sehr gut mit Hämatoxylin gefärbten Kernen; gegen den Hohlraum zu ist weder ein Endothelbelag, noch irgend eine Auflagerung zu sehen, nur an manchen Stellen ist eine oder die andere der langen Bindegewebszellen etwas aus dem Zusammenhange mit den übrigen losgelöst und schaut mit einem Theile ihres Zellleibes in den Hohlraum hinein; manchmal befindet sich an der Oberfläche ein nackter Zellkern, an manchen Stellen kleine Mengen der violett gefärbten, körnigen Masse.

An manchen Stellen befinden sich zwischen den Spindelzellen kleine, längliche Lücken, ganz ähnlich wie wir sie in anderen Ganglien öfters gefunden haben.

Geht man nun nach der einen Seite weiter, so findet man, dass diese kleinen Lücken, die durch Auflösung der Kittsubstanz der einzelnen Fibrillen zustandekommen, sich sowohl an Zahl, als auch an Grösse sehr vermehren. In ihnen befindet sich dann eine ganz feinkörnige dunkle, blauviolette Masse, von der wir ja schon des öfteren gesprochen haben. Aber auch um die Zellkerne herum finden sich derartige kleine Spaltbildungen, so dass oftmals ein Kern ganz nackt in einer derselben zu liegen scheint. Zwischen diesen Zellen ab und zu deutlich eine kleine Rundzelle.

Gegen die Innenfläche zu werden die Veränderungen etwas intensiver, da sind durch diesen Auflösungsprocess die innersten Lagen der Bindegewebszellen aus ihrem Contacte gekommen und sehen wie abgeblättert aus; man sieht da sehr deutlich die langen spindelförmigen Elemente; die Kerne derselben zeigen hier deutlich sichtbare Veränderungen; sie haben vielfach die langgestreckte, stäbchenförmige Form verloren und sind ziemlich dicke, cylindrische oder ovale Gebilde; die Färbbarkeit ist in der Regel herabgesetzt; manche dieser Bindegewebszellen haben ihren Kern verloren, dann sieht man aber wiederum grosse, ganz runde oder etwas ovale Kerne, welche nackt an der Innenfläche haften oder im Inhalte schwimmen, die wohl als aus der Zelle frei gewordene Kerne von gewucherten Bindegewebszellen, Fibroblasten, aufgefasst werden müssen.

Zwischen diesen Gebilden ab und zu geringste Mengen feinkörniger Substanz. Gehen wir wieder weiter, so finden wir etwas tiefer gelegene

Lagen, in denen die Kerne der fixen Bindegewebszellen sehr an Zahl und Grösse zugenommen haben, so dass man Haufen von dicht aneinander gelagerten ovalen Kernen sieht.

Speciell gegen die Oberfläche hin sieht man das Vorhandensein von sehr grossen blassen Kernen, die sich in einem Zustande sehr starker Quellung befinden. Dann kommen wieder Stellen, wo die innersten Lagen des Ganglions ihre Structur verloren haben, wo man ein grobgranulirtes Grundgewebe sieht, in dem ab und zu ein Kern sich befindet. Diese Grundsubstanz hat einen exquisit blauen Farbenton, dessen Provenienz in anderen Ganglien noch besprochen wird. Die Innenfläche ist nicht glatt, sondern eine ganze Menge von warzenartigen Excrescenzen und knopfartigen Bildungen ragt über die Oberfläche empor; es sind das ebenfalls granulirte Protoplasmamassen, die sehr blasses Aussehen haben und offenbar im Stadium der Verflüssigung sich befinden; dazwischen finden sich ab und zu Rundzellen in kleinen Häufchen und manchmal eine Fettkörnchenzelle. Dann kommen wieder ganz nahe der Oberfläche Spindelzellen von der Wandung stammend vor. Wieder an anderen Stellen sind grosse Gewebsstücke aus dem Zusammenhange gelöst, und sieht man an denselben oft ein fast völlig homogenes, glänzendes Aussehen; sie sind mit Eosin lebhaft gefärbt, zeigen dieselbe Tinktionskraft gegen Säurefuchsin; aber nicht nur solche zusammenhängende Gewebsstückchen, sondern auch schmälere Balken von dieser Eigenschaft findet man manchmal nahe der Innenfläche des Ganglions vor.

Gehen wir nun in der Wandung nach aussen, so finden wir, dass Stellen vorkommen, wo der fibrilläre Bau kaum erkenntlich ist, sondern einfach homogene, glänzende, mit Eosin stärker als die Umgebung gefärbte Grundsubstanz vorhanden ist. In derselben sind noch vereinzelte, kleine dunkel gefärbte runde Zellkerne von einem lichten Hofe umgeben zu sehen (Hyalin). Noch weiter nach der Peripherie schreitend gewahren wir wieder vollständig normales fibrilläres Bindegewebe.

Alle diese bisher beschriebenen Gewebslagen sind äusserst gefässarm. Das einzige, was in diesen Schichten zu sehen ist, sind oft recht beträchtlich erweiterte Lymphspalten, deren Wand von sehr lang gestreckten, mit schmalem, stäbchenförmigem Kerne versehenen Zellen gebildet werden. Manchmal finden sich aber in diesen oft im Gewebe wiederkehrenden Spalträumen mit Eosin sich lebhaft färbende, grössere, zellige Massen, die eine feine Körnung von glänzendem Aussehen zeigen. Manche dieser Zellen haben einen grossen Kern, andere sind kernlos; die Form dieser Zellen ist meist länglich oval, und beträgt ihre Länge manchmal bis 25 μ, ihre Breite 12—14 μ. In derselben Schicht weiter schreitend bemerken wir an anderen Stellen der Wandung eine sehr hell und blass aussehende Gewebslage; betrachten wir dieselbe genauer, so finden wir, dass die Grundsubstanz vollständig aufgelöst ist in ein allerfeinstes Netz von kaum sichtbaren Fäden; diese Auflösung ist ungemein regelmässig und gleichförmig, denn nirgends finden sich dickere Gewebsbalken dazwischen, es ist nur ein ganz feines Netz vorhanden, in welchem, ebenfalls in einer gewissen Regelmässigkeit angeordnet, die länglichen oder ovalen, etwas blassen Zellkerne liegen. Nirgends jedoch sind Zellen mit protoplasmatischen Fortsätzen zu sehen.

Wieder weiter schreitend, kommen wir in eine Gewebslage, in der sich grosse Hohlräume befinden. Diese sind begrenzt durch mehr minder starke Bindegewebssepta, die sehr zellreich sind, sie haben eine unregelmässige Gestalt, bald ist es ein fibrilläres, gut erhaltenes Bindegewebe, das sie begrenzt, an anderen Stellen aber sind diese Bindegewebssepta in einem Verflüssigungs- oder Auflösungsprocesse begriffen, so dass in einer feinst granulirten, manchmal fadenartigen hellen Masse ganz blasse, verquollene Bindegewebskerne schwimmen. An manchen Stellen ist die innerste Lage des Gewebes, das diese Hohlräume begrenzt, als einfache Schicht abgehoben und besteht aus langgestreckten, spindelförmigen, blassen, kleinen Zellen mit rundlichen, ziemlich gut gefärbten Kernen; diese Zellen entsprechen nicht den langgestreckten Zellen des fibrillären Bindegewebes, sondern dürften Endothelzellen sein, welche diese Hohlräume auskleiden, wodurch es sehr wahrscheinlich wird, dass auch diese sehr grossen Hohlräume als erweiterte Lymphspalten aufzufassen sind. — Was nun bemerkenswerth erscheint, ist, dass jeder dieser Hohlräume einen Inhalt besitzt, und zwar besteht dieser aus grossen Protoplasmamassen, die dasselbe glänzende gekörnte Aussehen haben, wie wir es vorhin beschrieben haben, welche aber ganz andere Dimensionen besitzen. Diese Massen haben oftmals eine Länge von 50 bis 70 μ und eine Breite von 15—25 μ, haben dabei aber eine zellähnliche Gestalt beibehalten; manche von ihnen, die weniger gross sind, sehen einer einzigen grossen Zelle ähnlich und besitzen meist 1—2 gut gefärbte Kerne, die grösseren aber besitzen 8—10 Kerne und noch mehr; von einem Zellcontour rings um diese in der Masse liegenden Kerne, ist nichts zu sehen. Es hat den Anschein, dass diese „Riesenzellen" grössere zusammenhängende Zellcomplexe sind, in denen durch einen Verflüssigungsprocess die Grundsubstanz einheitlich wird, und in denen die Zellkerne erhalten bleiben. Die in diesen Zellmassen vorzufindende blassviolette Körnung gleicht ungemein derjenigen, welche wir als die typischen Inhaltsmassen des Ganglion carpale anzutreffen gewohnt sind, nur mit dem Unterschiede, dass sie hier nicht frei ist, sondern noch in Gewebsmassen; es erscheint sonach, was wir auch an anderen Stellen noch betonen, sehr wahrscheinlich, dass diese körnigen Massen nicht nur durch schleimige Degeneration und Einschmelzung des Bindegewebes an der Innenfläche des Ganglions und im Gewebe gebildet werden können, sondern dass auch innerhalb der Gewebszellen es zu derartigen Veränderungen kommt, und dass diese körnigen Massen vielleicht erst später frei werden und sich den übrigen Inhaltsmassen beimengen.

Ab und zu ist aber auch an diesen Stellen eine Fettkörnchenzelle, die ja fast überall, wo der Auflösungsprocess stattfindet, zu sehen sind, vorhanden.

Noch weiter nach aussen kommt nun eine gefässreiche Lage. Die Gefässe sind von kleinem oder mittlerem Caliber, und sind an ihnen keinerlei Wandungsveränderungen nachzuweisen, wie etwa Verdickung der Muskelhaut oder der Innenhaut. Auch die so häufig von uns in der Umgebung der Blutgefässe beobachtete perivasculäre Zellanhäufung vermissen wir hier, während sie an anderen Stellen in diesem Ganglion wohl anzutreffen ist. Manchmal sieht man ganz in der Peripherie etwas

Fett, jedoch ist in demselben keine Veränderung wahrzunehmen.

Es erübrigt noch, einige Besonderheiten der Innenfläche, sowie einige Bemerkungen über die Basis des Ganglions hinzuzufügen.

An der Innenfläche beobachten wir an manchen Stellen grössere pilzartige Erhebungen über die innere Begrenzungslinie; sie erreichen oft eine sehr bedeutende Grösse und sind nicht zu verwechseln mit den häufigen Faltenbildungen in der dünnen Wandung des Ganglions, welche dem Härtungsprocesse zuzuschreiben sind. Dort, wo zu beiden Seiten dieser Prominenzen eine Art Winkel sich bildet, sind die Gewebsveränderungen sehr stark ausgesprochen. Wir sehen hier überall das tiefdunkelblauviolett gefärbte Bindegewebe durch unzählige kleine und grössere Lücken durchsetzt, ausserdem aber sind die innersten Lagen in mehrfacher Schicht abgehoben, und ragen in die dadurch entstehenden breiten Spalträume Gewebsfetzen, aber auch einzelne Zelltheile hinein, so dass die Wandung an dieser Stelle den Eindruck des Zerfasertseins macht.

Wieder an anderen Stellen sind es grosse Zellcomplexe, die durch im Inneren der Wandung vor sich gehende Einschmelzungsprocesse als Gewebsinseln, Gewebssequester frei werden und nahe der Innenfläche des Ganglions zu sehen sind. Daher ist es auch erklärlich, dass bei derartigen grossen Gewebsstücken nur die Randpartien die oben genannten Veränderungen zeigen, sie aber in der Mitte dem Gewebe, dem sie entstammen, durchaus gleichen.

Aber auch mitten im Gewebe finden sich Einschmelzungsherde und in grösseren und in kleineren Ballen angeordnet die typischen körnigen Inhaltsmassen, welche jedoch gerade in diesem Falle — wieder ein Beweis für die Verschiedenheit der einzelnen Vorgänge — der zelligen Beimengungen entbehren; es sind weder Fettkörnchenzellen, noch die grossen platten Gewebszellen, noch die Lymphspaltenendothelien und andere zellige Gebilde, welche wir an anderen Orten kennen lernen werden, zu sehen.

Basaltheil des Ganglions.

Bestehend aus sehr zell- und gefässreichem, lockerem, fibrillärem, welligem Bindegewebe. Demselben sind an manchen Stellen kleine Lager von Fettgewebe eingesprengt. Die Gefässe, um die es sich hier handelt, gehören ebenfalls den kleinen und mittelgrossen an, vielfach gewundene und verschlungene Capillargefässe bilden oft ein Netz von Gefässschlingen.

Wie wir aber schon an anderen Stellen betont hatten, sind auch hier nirgends Gefässwandungsverdickungen zu sehen. An vielen Stellen ist das Gewebe wieder in das noch mehrfach zu nennende feinmaschige, blasse Netzwerk verwandelt, in dem sich in regelmässiger Anordnung die gut erhaltenen Zellkerne vorfinden. In dem Netzwerk haben sich aber manche spindelförmige Elemente in der Form erhalten, sind aber zum Unterschiede vom Grundgewebe intensiv mit Eosin gefärbt, haben vollständig homogenes glänzendes Aussehen und gleichen ganz jenen hyalinen Gewebsbalken, die wir an anderen Orten wieder finden werden.

An einigen wenigen Stellen sind auch im Fettgewebe etwas reichlichere Capillaren zu sehen.

Fall III.

Grosses, noch immer in Entwickelung begriffenes Ganglion, mit vielen spaltförmigen Hohlräumen. — In der Peripherie gefässreiches Bindegewebe; das Fettgewebe daselbst theils normal, theils stärker vascularisirt; an den Gefässen vorzugsweise Veränderungen an der Media, nur geringen Grades an der Intima. — Sehr verschiedenartige Formen des Einschmelzungsprocesses.

Ein grosses Ganglion, an dem schon makroskopisch Verschiedenes auffällt; das Ganglion ist sehr massig, es macht mehr den Eindruck eines soliden Gewebsstückes, als einer Cyste. Es ist nussgross; eine eigentliche deutliche, von der Umgebung zu sondernde Wandung geht ihm ab. Es sind zahlreiche Hohlräume vorhanden von sehr verschiedener Grösse, alle aber sind durch ziemlich dicke bindegewebige Septa von einander getrennt, keine der Cysten hat Kugelgestalt, sondern alle sind mehr spaltförmig. — Vielfach sieht man nur ganz schmale Spalten, aus denen beim Ausdrücken ein Tropfen der im übrigen vollständig dem gewöhnlichen Bilde entsprechenden Gallerte hervortritt.

Am mikroskopischen Präparate fällt auf, dass die ganze Wandung sich ausserordentlich intensiv mit Hämatoxylin färbt. — Inhaltsmassen sind im Schnitte nur wenig zu sehen und nirgends solche in grösseren, zusammenhängenden Partien.

Dieses Ganglion zeigt nun einen so unregelmässigen Bau, dass man von einer Schichten- oder Lagenbestimmung nicht sprechen kann. Vorerst ist zu erwähnen, dass das ganze Ganglion, mit Ausnahme der Hohlräume, die jedoch nirgends eine erhebliche Grösse erreichen, aus fibrillärem Bindegewebe besteht, das hier den Hauptantheil trägt, und gerade dieses Ganglion zeigt Gewebsveränderungen in grösseren Strecken der Wandungstheile, wie sonst kein anderes von uns untersuchtes Ganglion.

Was ferner besonders merkwürdig ist, ist der Umstand, dass die blauen körnigen Massen, die in diesem Ganglion gerade ausserordentlich reichlich enthalten sind, und welche dem ganzen Gewebe den schon makroskopisch sichtbaren, intensiven blauen Farbenton verleihen, sich nicht in grösseren Massen in den Hohlräumen und Spalten angesammelt haben, sondern vielfach ganz gleichmässig vertheilt über ganze Gewebsstrecken sich in dem bereits Veränderungen zeigenden, den Hohlräumen benachbarten Gewebe fanden, während als Regel doch gesehen wird, dass diese oben genannten Massen sich in den vorhandenen Hohlräumen und Spaltbildungen vorzugsweise ablagern.

An den äussersten Schichten des Ganglions ist nur zu sehen, dass das Bindegewebe daselbst viel lockerer ist, als in den mehr centralen Partien, ferner, dass es als gefässreich zu bezeichnen ist, im Gegensatze zu den gefässarmen, in der Umgebung der Hohlräume gelegenen Bezirken.

An mehreren Stellen der Umgebung dieses Ganglions findet sich Fett: an manchen Stellen vollständig der Norm entsprechend, an manchen Veränderungen zeigend, die wir in unseren Präparaten sonst nur sehr selten gefunden haben und niemals in hohem Grade beobachten konnten. Unser

Befund bezieht sich nur darauf, dass in manchen Partien des Fettgewebes eine etwas reichlichere Versorgung mit gefässführenden Bindegewebsseptis zu constatiren ist, als dies sonst gewöhnlich ist.

Doch erreicht dieser Zustand, den wir bei Beschreibung des Ganglions Nr. VII erwähnt haben, hier nicht einmal den geringen Grad wie in jenem Falle. — Auf lange Strecken hin ist das Fettgewebe vollkommen der Norm entsprechend.

Das lockere, fibrilläre Bindegewebe in der Umgebung dieser kleinen Fettanhäufungen hat sehr grossen Reichthum an Kernen und an kleinen Blutgefässen, wie wir dies bei sehr vielen Ganglien gefunden haben. Was die grösseren Gefässe anlangt, so zeigen sehr viele Veränderungen der Media, einzelne auch solche der Intima; an den Capillaren ist ein ausserordentlicher Zellreichthum in ihrer Wandung zu bemerken — ein Befund, der öfters noch erhoben werden wird — und ist auch ferner nicht zu verkennen, dass die perivasculären Gewebsbezirke sehr zellreich sind.

Ausserdem finden sich noch in diesem Ganglion mitten im Gewebe grössere Lücken und runde oder ovale, helle Stellen, in denen manchmal ganz circumscript der Degenerationsprocess beginnt, und in denen oft schon blaue, körnige Massen zu sehen sind.

Gewebsveränderungen in der Nähe der Hohlräume.

Der blaue Farbenton ist multipel im Gewebe verbreitet. Die ihm entsprechenden Veränderungen sind oftmals sehr ähnlich denen im Ganglion Fall IX beschriebenen.

Die dem Hohlraume zunächst liegenden Partien des Wandungsbindegewebes bieten eine grosse Reihe von sehr auffallenden Veränderungen dar. Zum Unterschiede von vielen anderen der von uns untersuchten Ganglien sind hier die Veränderungen nicht nur in der unmittelbaren Umgebung des Hohlraumes am ausgebreitetsten, wie es in allen jenen Ganglien vorkommt, wo der Einschmelzungsprocess über eine ganze Strecke der Innenfläche des Sackes ausgebreitet ist, sondern hier haben wir ganz diffus, ohne dass gerade an der betreffenden Stelle die innerste Wandungsschicht in Auflösung begriffen zu sein scheint, einen schliesslich zur Erweichung und Einschmelzung des Bindegewebes führenden Process.

Das Bindegewebe der Wand ist meist parallelfaserig angeordnet, hat einen intensiv blauvioletten Farbenton als Grundfarbe angenommen, zwischen diesen blaugefärbten Bündeln aber finden sich auch stets einige, welche intensiv mit Eosin sich roth gefärbt haben, ganz homogen aussehen und viel höheren Glanz besitzen als die vorher genannten. Man sieht hier das Bindegewebe in sehr deutliche Bündel zerlegt und zwar von annähernd gleicher Breite; dieses Sichtbarwerden der Zerlegung kommt daher, dass zwischen den einzelnen Faserzügen ganz schmale kleine Spalten und Hohlräume sich gebildet haben, welche wir auch in anderen Ganglien wieder vorfinden werden. Während oft auf lange Strecken hin nur ganz schmale solche Spalten ab und zu eine Lage Fasern von der anderen etwas abheben, finden wir an anderen Stellen wieder grössere Hohlräume dadurch verursacht, manchmal so reichliche Spaltbildung, dass die übrig bleibenden Faserbündel eine Art von grobem Maschenwerk zeigen. Die Kerne der Bindegewebszellen sind meist gut gefärbt in den zu innerst liegenden Schichten des Ganglions; in jener Schicht, wo besonders reich-

liche Spaltbildung auftritt, sind die Kerne oft sehr blass, zeigen veränderte Formen und Gestalten. Aber nicht nur die Bindegewebsfibrillen sind an diesen Spaltbildungen betheiligt, die dadurch verständlich werden, dass man eine Auflösung der Intercellularsubstanz annimmt, sondern auch die Zellkerne; man sieht gar nicht selten, dass ein Kern in einem ganz hellen kleinen Raume liegt, und erst nach aussen von diesem beginnt das Zellprotoplasma sichtbar zu werden; es sehen also manche Zellen so aus, als wenn sie in ihrer Mitte eine Vacuole hätten und in dieser Vacuole der Kern läge.

Das, was unserem Ganglion nun seinen so exquisit blauen Farbenton verleiht, ist die Ablagerung von einer Menge von Körnchen in diesen schmalen oder breiteren Spalträumen; manchmal ist diese Ablagerung so reichlich, dass der kleine Spaltraum von dunkelblauvioletten Körnern erfüllt ist. Während aber in fast allen anderen von uns untersuchten Ganglien diese blauen Körner stets sich sehr ähnlich sehen, durchschnittlich die gleiche Grösse hatten, so machen viele von den Körnern in diesem Ganglion einen anderen Eindruck, sie sind bedeutend grösser als die, die wir gewohnt sind zu sehen, sind sehr dunkel gefärbt. Aber auch dort, wo noch keine Spalträume entstanden sind, sieht man, dass ein Auflösungsprocess zwischen den einzelnen Gewebsbestandtheilen im Gange ist; diese Stellen machen den Eindruck, als ob die Kittsubstanz zwischen den Fibrillen an diesen Orten zuerst verflüssigt würde und erst später der Zusammenhang zwischen den zelligen Elementen ganz (wie bei Fall II) aufhört; diese hellen Stellen, die sehr zahlreich ebenfalls in allen Grössen und Intensitätsgraden zu sehen sind, enthalten meist schon eine beträchtliche Menge kleiner dunkelblauer Körner, aber auch in den Zellen selbst ist diese Masse überall zu finden.

An jenen Orten, wo an der Innenwand des Ganglions sich zugleich Einschmelzungsherde finden — es giebt auch in diesem Ganglion solche Stellen in Menge, doch nicht in continuo —, sind die Gewebsveränderungen noch weiter vorgeschrittene. Die innersten Schichten der Wandung sind äussert blass geworden, nehmen nicht einmal vom Hämatoxylin mehr einen deutlichen, entschiedenen Farbenton an, sondern nur ein etwas blaugraues Aussehen; die Grenze zwischen den einzelnen zelligen Elementen ist vielfach vollständig verwischt, so dass die grossen, bläschenförmigen, oft enorme Dimensionen erreichenden blassen Kerne in diesen zu schwimmen scheinen: diese Kerne sind sehr auffallend; sie haben ihre Färbbarkeit zum grossen Theile eingebüsst, haben meist 1—2 Kernkörperchen, besitzen aber, was erst bei diesen Kernen, da sie sehr blass sind, zu sehen ist, auch stets Einlagerungen von blauen Körnern; es muss sich da um Aufquellungsvorgänge in den fixen Bindegewebszellen handeln, deren Kerne unter dem Einflusse der Schädlichkeit diese Dimensionen erreichen und manchmal die Grösse von 12—14 μ in der Länge und 8—10 μ in der Breite besitzen.

Manche Zellen sind in dieser halbflüssigen Masse von der Fläche zu sehen und bieten sich dann als grosse polygonale Scheiben dar, und das sind jene zelligen Elemente, die wir genau unterscheidend von Fettkörnchenzellen oftmals im Inhalte der carpalen Ganglien gefunden haben, und welche nichts anderes sind, als zellige Ele-

mente, welche sich zur Zeit des Verflüssigungsprocesses losgetrennt haben vom Muttergewebe und frühzeitig in die Inhaltsmassen hinausgeschwemmt worden sind und sich dort eine Zeitlang erhalten haben; Fettkörnchenzellen, die in anderen Ganglien ungemein oft als Inhalts- und innerste Wandungsbestandtheile im Vordergrunde stehen, sehen wir in diesem Falle nur wenige.

Sternformen haben in dem verflüssigten Gewebe hier die Zellen nirgends angenommen.

Schreitet man an der Innenwand weiter, so sieht man Stellen, an denen die innersten Schichten der Wandung etwas mehr am degenerativen Processe betheiligt sind, und beobachtet man daselbst auch etwas öfter das Auftreten von Fettkörnchenzellen. In einer Spalte, die sich mitten im Gewebe befindet, und in deren Umgebung hochgradige Veränderungen sichtbar sind, beobachtet man sehr genau das Verhalten der Wandungsschichten. Es ist nämlich auffallend, dass gewisse Lagen der den Hohlraum umgebenden Gewebsschichten von der Körncheneinlagerung und Auflösung der Kittsubstanz fast frei bleiben; wir haben da schön mit Eosin gefärbte, langgestreckte Kerne zeigende Faserbündel, und gleich daneben sowohl gegen den Hohlraum zu, als von demselben entfernt, wieder tief dunkelblau gefärbte, mit zahlreich kleinsten Spalten und Lücken, den helleren Stellen, alles übersät und erfüllt mit kleinen dunklen Körnermassen.

Dortselbst, wo die Veränderungen der Wand auch in den innersten Schichten sehr bedeutend sind, treffen wir an der Innenfläche des Sackes auch häufiger Fettkörnchenzellen an. Merkwürdig ist, dass an manchen Stellen der Wand, die oft ganz circumscript sind, eine deutliche und auffallende Rundzelleninfiltration besteht.

Fall IV.

Durch Discission in eine traumatische Epithelcyste verwandeltes carpales Ganglion mit einer Lage von riesenzellenhaltigem Granulationsgewebe. Von den zur Hohlraumbildung führenden Vorgängen ist nur wenig mehr zu sehen.

Makroskopisch ist zu erheben, dass das Ganglion einkammerig, und dass sein Hohlraum gross ist, die Grösse des ganzen Ganglions ist die einer Kirsche. Die Wandung ist fast überall gleichmässig dick; alle mit Hämatoxylin behandelten Präparate zeigen schon makroskopisch eine ausserordentlich intensive Blaufärbung.

Aussen- und Mittelschicht der Ganglionwandung:

Man kann in diesem merkwürdigen Ganglion eine dicke Wandungspartie unterscheiden, wo das Ganglion in der Tiefe des Gewebes aufsass, und eine im übrigen fast gleichdicke Wandungsschicht. Die Wandung ist in manchen Punkten der der übrigen untersuchten Ganglien nicht unähnlich, mit Ausnahme der zu innerst gelegenen Schichten.

In der Aussenschicht findet sich ein ungemein kern- und gefässreiches, manchmal lockerer, manchmal fester gefügtes Gewebe. Die mittlere Wandungsschicht zeigt, wie dies gewöhnlich ist, ein gefässarmes, parallelfaseriges, fibrilläres Bindegewebsstratum, an dem eine sehr intensive

Rothfärbung der Bindegewebslagen mit Eosin und ein beginnendes Homogenwerden der Grundsubstanz zu beobachten ist.

Derartige intensiv und ganz gleichmässig mit Eosin gefärbte Partien zeigen sich auch centralwärts weiter, und zwar in Form von parallel zur Innenfläche laufenden Streifen von geringerer oder grösserer Breite. Der Gefässreichthum in den äusseren Schichten der Wandung ist ein sehr bedeutender, und zwar sind es hauptsächlich Capillargefässe, ab und zu einige Arterien mittleren Calibers. An den Capillaren fällt der enorme Kernreichthum sowohl der Wandung selbst, als des perivasculären Gewebes auf; an den grösseren Gefässen ist ganz deutlich eine mässige Verdickung, sowohl der Intima, als auch der Media nachzuweisen. In der zell- und gefässärmeren Mittelschicht finden sich band- und streifenartig angeordnete Blutungen, welche sich oft auf lange Strecken hin in den interfibrillären Maschen halten; etwas weiter nach innen finden sich schmälere und breitere dunkelbraune Streifen, welche in ihrer Anordnung ebenfalls daselbst stattgefundenen Blutungen entsprechen. Etwas nach innen davon sieht man in kleinen Körnern und Schollen ein braunes Pigment als Ueberbleibsel von früheren daselbst stattgefundenen Blutungen.

An der Grenze zwischen der oben beschriebenen Mittelschicht und der sehr deutlich ausgesprochenen Innenschicht befindet sich eine ganz schmale Zone von lockerem, fibrillärem Bindegewebe, welches ganz den blauen Grundton der Hämatoxylinfärbung besitzt. Daselbst sind die Fibrillen des Bindegewebes vielfach aufgefasert, die Gewebselemente auseinandergedrängt, so dass ein Maschenwerk entsteht. In der nächsten Umgebung zeigen sich die bekannten gequollenen, theils in Verflüssigung, theils in Zerfaserung begriffenen Massen, und in den Maschen findet man ab und zu ganz kleine Mengen der blauen körnigen Massen.

An diesen Stellen, also an der Grenze zwischen Mittel- und Innenschicht des Ganglions ist ein Vorgang, wie er nahesteht jenem mit Blaufärbung einhergehenden Einschmelzungsprocesse, den wir in manchen Ganglien kennen lernten; es sind jedoch sowohl qualitative, als auch quantitative Unterschiede vorhanden, indem die Bildung der Körnersubstanz fast ganz in den Hintergrund tritt, die Loslösung erhaltener zelliger Elemente und Zellcomplexe aus dem Ganzen des Gewebes hier nicht zu sehen ist, und ähnelt diese Zone der hydropischen Verquellung und Verflüssigung des Gewebes, wie sie manchmal schon vorher gefunden wurde. —

Von der Aussenschicht und den äusseren Lagen der Mittelschicht ist noch zu erwähnen, dass da und dort sehr lange, bandartige, schmale Zellanhäufungen sich befinden, welche die benachbarten Bindegewebslamellen etwas auseinanderdrängen, und welche lange spindelige Gestalt haben, an beiden Enden spitz zulaufen und als vermehrte Lebensthätigkeit der Lymphspalten-Endothelien, wie wir sie schon öfters beobachtet haben, aufzufassen sind.

In diesen langen Streifen findet sich nirgends ein Lumen, nirgends eine Spur von Elementen des Blutes.

Innenschicht der Ganglionwandung.

Das erste, was bei Betrachtung der Innenschicht auffällt, ist ihre ganz scharfe, lineare Abgrenzung gegen die an sie stossende Mittelschicht.

Diese Abgrenzung ist bedingt durch ein die ganze Cystenwand in continuo durchlaufendes schmales Zellstratum, welches sehr intensiv mit Hämatoxylin gefärbte Kerne hat; dadurch hebt sich dieses aus einer 2—3 fachen Lage von Zellelementen bestehende Stratum so deutlich und markant von dem übrigen Gewebe ab.

Dieses Stratum hat nicht überall die gleiche Dicke; gegen den Stil des Ganglions zu wird es viel dicker, die grossen zum Theil epithelähnlichen Zellen haben runde oder ovale, bläschenförmige Kerne, sind sehr gut tingirt; in den übrigen Wandungsschichten sind diese Zellen mehr spindelig, ihr Kern demgemäss schmal und langgestreckt.

An manchen Stellen ist zwischen dieser Zelllage und den nach aussen angrenzenden Zellschichten noch ein ganz heller Streifen mit sehr spärlichen Zellkernen in einer ganz blassrosa gefärbten Grundsubstanz; dadurch wird die Schärfe der Abgrenzung noch viel auffallender. Nach innen zu von dieser scharf markirten Zelllage kommt wieder eine hellere Schicht, in der man spindelig geformte kurze Zellen mit ovalen bläschenartigen Kernen sieht, in welchen gewöhnlich 2, auch 3 Kernkörperchen enthalten sind.

An jenen Stellen, an denen die erstgenannte Zellschicht dicker ist, gewinnt sie eine bedeutende Aehnlichkeit mit einem Cylinderepithelbelag, die Zellen des darauffolgenden helleren Stratums gleichen in Form und Aussehen, obwohl sie stark plattgedrückt erscheinen, ganz dem Stratum mucosum der Stachelschicht normaler menschlicher Epidermis, und sieht man in manchen Präparaten ganz deutlich die Stachel- und Riffbildung an der Grenze des Zellindividuums. Noch etwas weiter nach innen zu von dieser Schicht kommt eine neue Lage, welche abermals in ihrem Aussehen ganz an die Gebilde der Epidermis mahnt.

Es ist eine sich ebenfalls durch die ganze Ausdehnung der Wand der Cyste erstreckende Zelllage von spindelförmigen Gebilden, welche einen etwas längeren, sonst aber epithelähnlichen Kern besitzen mit mehreren Kernkörperchen, im übrigen den ganzen Zellleib mit Körnchen ganz erfüllt zeigen. Diese Körnchen sind mit Hämatoxylin intensiv dunkelblau-violett gefärbt. (Grosse Aehnlichkeit mit der Körnerschicht der Haut.) Nach dieser Körnerschicht kommt eine dicke Lage, welche die verschiedensten Farbenintensitäten zeigt, parallele Structur hat und in buntem Durcheinander aus roth- und blaugefärbten blassen Streifen besteht. Bei Betrachtung mit sehr starker Vergrösserung sieht man ganz deutlich, dass die betreffende Schicht eine faserige, aus länglichen Zellen bestehende Structur darbietet; die Grundsubstanz, aus der sie zusammengesetzt ist, zeigt ganz feine Granulirung. An vielen Stellen sind ovale oder mehr rundliche, ganz helle Flecke mitten in dieser Substanz. Sie entsprechen in Form und Grösse vollständig daselbst vorhanden gewesenen Zellkernen. Es handelt sich um einen dem Vorgang der Verhornung von Epithelzellen ungemein ähnlichen, wenn nicht identischen Vorgang.

Diese polychrome, aus Epithellamellen bestehende Schicht zeigt an den einzelnen Stellen der Cystenwand verschiedene Dicke. Die Innenfläche bietet demgemäss ein sehr mannigfaltiges, wechselndes Bild. Die oben beschriebene Epithelmasse bildet die Auskleidung des ganzen cystischen Hohlraumes mit Ausnahme jener im Gewebe etwas dickeren

Stelle, wo das Ganglion in der Tiefe fest angeheftet war, also am Stiele des Gebildes.

Daselbst bildet, wie später zu beschreiben ist, auch eine andere Gewebslage die innerste Begrenzung des Hohlraumes. An mehreren Stellen sind grössere oder kleinere Stücke von der Wandung der Cyste losgetrennt, und schwimmen die roth- und blaugefärbten kernlosen Balken frei in der Höhle. An einigen Stellen sind es aber auch grössere Stücke dieser Masse, welche sich von der Wandung losgetreunt haben, und dieselben zeigen nicht immer ganz dasselbe Verhalten wie das Bindegewebe, dem sie zunächst liegen; es sind nämlich unter den homogen aussehenden, balken- und sparrenartigen Massen, die ganz wirr unter einanderliegen, manchmal grosse Zellen vorhanden, welche noch gut erhaltenen und gefärbten Kern zeigen; es sehen die betreffenden, allerdings spärlich vorhandenen Zellen ganz jenen gleich, welche wir sonst als Abkömmlinge des in Einschmelzung begriffenen Wandgewebes im Inhalte des Ganglions vorfinden. Zwischen den Balken und Trümmern der hornartigen Massen findet sich überall reichlich Blut.

Region der Cystenwandung in der Nähe ihres Stieles: Es sind daselbst sehr lange, spindelförmige Zellen zu sehen, welche mässig lange, schmale, mit Hämatoxylin gut gefärbte Kerne besitzen. Daselbst begrenzt auch diese Schicht die Innenwand der Cyste, und ist sie im Gegensatz zu anderen Stellen ganz glatt. Ab und zu sind einige Faserlagen wellig abgehoben von der Unterlage, aber bis in die innerste Schicht ist Färbbarkeit des Zellkernes vorhanden. In diese Schicht eingelagert ist nun ein grosses, rundes, bläulich gefärbtes Gebilde zu sehen, das mitten im Gewebe freiliegt, von einem ganz hellen Saum, besser gesagt, Spaltraum, begrenzt ist; es erinnert dies Gebilde an die in Epithelialcarcinomen zu findenden Perlen, ist jedoch vollständig homogen. Derartige Bildungen finden sich allerdings spärlich an Zahl und in etwas kleinerem Massstabe in der Nähe des Gewebsstieles der Cyste. Daselbst finden sich aber auch noch andere grosse zellige Bildungen, und zwar gerade dort, wo ein Spaltraum sich zwischen der hier zu innerst liegenden Schicht und den grossen epithelartigen Zellen nach aussen sich gebildet hat. Diese Zellen gehören der äusseren Lage an und sind unverkennbar grosse Plattenepithelien.

Die Basis des Gebildes.

Dort, wo von beiden Seiten herkommend, die Bestandtheile der Cystenwand mit ihren epidermisartigen Bildungen aufhören, beginnt ein völlig neues Gewebe, das an keinem anderen Orte des Ganglions zu finden ist.

Es betrifft dies die innere Schicht des Sackes vorzugsweise, während die äusseren weniger Veränderungen aufweisen. Es finden sich aber auch schmale, keinerlei Lumen aufweisende Zellstränge von bedeutender Längsausdehnung vor, mit grossen, epithelähnlichen Zellen, und muss man diesen schon öfters gemachten Befund auf eine im Gewebe vorhandene Reizung — es wurde ja an manchen Stellen auch Entzündung gefunden — zurückführen.

In den ganz peripher gelegenen Partien hat das Bindegewebe seine reguläre parallelfaserige Anordnung verloren und sind seine Fasern ganz wirr und unregelmässig gelagert.

In diesen Partien finden sich ab und zu ganz geringe Mengen der blauen Körner, jedoch ohne im Gewebe selbst die bekannte Reihe charakteristischer Veränderungen hervorzurufen.

Wenn man gegen den Hohlraum des Ganglions zu das Präparat betrachtet, so kommt man auf eine an manchen Stellen sehr scharfe, an anderen undeutlicher abgegrenzte Gewebsstrecke, welche den Raum am Stiele der Cyste zwischen den beiden Wandtheilen ausfüllt und circa $^1/_5$—$^1/_6$ des Umfanges der Cystenwand ausmacht. Wir hatten ja oben erwähnt, dass die früher beschriebenen Wandungsschichten nur bis an den Gewebsstiel der Cyste reichen und daselbst aufhören, und dieser freie Raum ist nun erfüllt mit der zu beschreibenden eigenthümlichen Gewebsmasse. Dieses ganze Gewebe besitzt einen bläulichen Grundton; seine seitliche Begrenzung ist verschieden. Auf der einen Seite der Cystenwand beginnt es ganz allmählich, und zwar ist es in Form eines schmalen zell- und kernreichen Streifens im Beginne zu sehen an der Aussenseite der oben beschriebenen epithelähnlichen Schicht.

Ein lockeres Gewebe mit Spalträumen, welches sehr gut und intensiv gefärbte Zellkerne zeigt; von den äusseren Gewebspartien treten ab und zu Gefässsprossen gegen diese Zelllage hin. Die Zellen sind meist klein, sehr polymorph, rund oder oval gestaltet, ihre Kerne stets intensiv mit Hämatoxylin tingirt; sie liegen streckenweise in einer nicht genau zu definirenden Grundsubstanz, und sind in dieser selbst **wenig Blutgefässe** zu sehen; es machen diese Schichten den Eindruck eines mässig zellreichen Granulationsgewebes.

Je näher man gegen den Stiel zu kommt, desto zellreicher wird dieses Gewebe, und es giebt dann Stellen, wo eine derartige Zelle neben der anderen ist, und die Zellindividuen einander ähnlicher werden und Rundzellen gleichen, so dass man den Eindruck einer kleinzelligen Rundzelleninfiltration bekommt.

Dieses Gewebe geht nun ganz allmählich über in ein Gewebslager, das an Polymorphie alle übrigen Gebiete dieses und anderer Ganglien weit übertrifft. Die Begrenzung gegen die Innenfläche ist uneben, lacunenartige Buchten und Nischen darbietend. Zahlreiche Blutungen sind im Gewebe zu sehen.

Die Grundsubstanz ist fein granulirt oder manchmal auch aus feinsten Fibrillen bestehend. Auf der einen Seite ist ein Uebergang zu sehen in das Gebiet der grossen Epidermis ähnlichen Zellen mit grossem Kerne (Stratum mucosum). Es finden sich kleine Zellen, welche Rundzellen ähnlich sind, solche mittlerer Grösse mit rundem oder ovalem, bläschenförmigem Kerne, von den verschiedensten Formen und Gestalten, polygonal, kreisrund, oval und spindelförmig, kurz ein sehr polymorphzelliges Gewebe, und finden sich ganz grosse Zellen mit einem aufgequollenen, blassen Kerne. In derartigen aufgequollenen, hydropisch degenerirten Zellen ist das Protoplasma meist ganz feinkörnig granulirt, bisweilen ganz an die Wand der Zelle zurückgezogen; die Kerne manchmal gut erhalten, vielfach aber in regressiven Metamorphosen begriffen.

Manche Zellen sind ganz ohne Kern, nur durch einige dunkel gefärbte Körnchen Reste eines solchen andeutend. In Auflösung begriffene Zellen sind mehrfach zu sehen. An einigen Stellen im Gewebe, besonders

dort, wo so überaus grosse gequollene Zellen vorkommen, ist, mit Hämatoxylin sehr deutlich und scharf gefärbt, ein feines Netz- und Maschenwerk zu sehen mitten zwischen den gequollenen Zellen, das ganz jenem gleicht, das sonst in den innersten Randpartien der Ganglien gefunden wird.

Die Zellen sind daselbst in Complexen angeordnet, 3—6—8 Individuen bilden ein kleines Häufchen. An manchen Stellen ist auch eine erhöhte Lebensthätigkeit der Zellen nicht zu verkennen, und sieht man Zellen in Theilung befindlich. — Sämmtlichen Zellindividuen von dieser Gattung sind die grossen bläschenförmigen etwas blassen Zellkerne eigen, mit zwei oder mehreren Kernkörperchen; aber zwischen diesen grossen Zellen mit ganz blassem, fein granulirtem Zellleib befinden sich spindelförmige Zellen mit länglichen schmalen Kernen. Dann sieht man Zellen, in denen der Kern noch ganz gut erhalten ist, in denen Vacuolen auftreten, eine oder auch mehrere, welche sehr scharf gegen den übrigen Zellinhalt abgegrenzt sind, und welche den Kern der Zelle zur Seite drängen und ihn an der Peripherie platt drücken.

Sehr viele dieser Zellen, insbesondere gegen die Peripherie dieses Stratums zu, zeigen eine gelbliche bis bräunliche Färbung, die durch Pigmenteinlagerungen bedingt ist. — Dann aber kommen wieder ganz grosse Zellen, die ebenfalls sehr blassen Zellleib haben, aber in der Mitte oder auch gegen den Rand zu angeordnet 6—8 Kerne haben, sehr schöne blasse Riesenzellen.

Es muss hier erwähnt werden, dass sowohl die grossen protoplasmareichen, polymorphen Zellen ab und zu, regelmässig aber diese Riesenzellen kleine glänzende runde Tropfen oder Körner enthalten, dass manchmal Schollen oder kleine Balken und kleinste Krystalloide in ihnen zu sehen sind. Da nun, wie wir später sehen werden, in diesem riesenzellenhaltigen Granulationsgewebe Epidermisbalken in verhorntem Zustande wohl vorkommen, so müssen wir hier schon andeutungsweise erwähnen, dass diese zelligen Gebilde als Resorptionsorgane aufzufassen sind, Fremdkörper-Riesenzellen darstellen, was durch den in ihnen zu sehenden Detritus gestützt wird. — Die später erwähnten blauen intensiv gefärbten kleinen Körner und Granula in den Zellen des Granulationsgewebes halten wir für Inhaltsmassen des Einschmelzungsprocesses des Bindegewebes im Zusammenhalt mit anderen degenerativen der Ganglienbildung analogen Vorgänge in diesem Falle.

F. König[28]) hielt die von ihm bei Untersuchung von Dermoidcysten ebenda gefundenen Körnchen für Kalkeinlagerungen, und wäre ein solches Vorkommniss auch in diesem Falle nichts Verwunderliches. —

Diese Riesenzellen nehmen an Häufigkeit an manchen Stellen so zu, dass das Gewebe fast allein aus ihnen zu bestehen scheint.

Mitten in diesem riesenzellenhaltigen Gewebe zeigen sich dann ganz helle, oft sehr grosse Stellen mit einem Aussencontour versehen und von einer feinst granulirten Masse erfüllt, hydropisch gequollene Zellelemente am wahrscheinlichsten darstellend; dann giebt es aber auch derartige Gebilde, welche zusammengesetzt sind aus fünf bis sechs kleineren ganz hellen Hohlräumen. Es ist jedoch nirgends die Spur von einem Zellkern zu finden, und als Inhalt nur die fein granulirten Massen, welche in der Färbung einen Stich ins Gelbliche haben; bei genauem Zusehen

bemerkt man, dass in ihrem Protoplasma feinste gelbliche bis bräunliche Körnchen liegen, welche diese Färbung hervorrufen. Es ist also eine Anzahl der in Frage kommenden Zellen pigmentirt.

Zwischen den grossen Zellen, den Riesenzellen, den hellen gequollenen blasigen Gebilden finden sich manchmal reichlichere, manchmal spärliche Rundzellen. In manchen Zellen, in denen sich so schöne helle Vacuolen gebildet haben, und drei bis vier solcher sich neben einander befinden, sieht man in der Mitte, dort, wo die Vacuolen mit einander zusammenstossen, eine geringe Menge sehr schön blauviolett mit Hämatoxylin gefärbter Körner, wie wir sie sonst stets als Inhaltsmassen der Ganglien zu finden gewohnt sind, s. oben. An einer Stelle in dieser Gewebslage befindet sich eine grössere helle Stelle, frei von zelligen Elementen. Diese kleine Höhle im Gewebe ist erfüllt mit einer feinkörnigen, leicht rosa gefärbten Masse, ferner sind einige ganz blasse rothe Blutkörperchen, einige Leukocyten und schöne Fettkörnchenzellen zu sehen.

In den mehr nach innen zu gelegenen Schichten der Cyste sieht man ab und zu einen homogen blauroth gefärbten Balken, der genau aussieht wie jene Balken, welche wir in den Innenschichten der Cystenwandung, sowie im Inhalte beschrieben haben (abgestossene Epidermislamellen). — An manchen Stellen sind die pigmentirten Zellen sehr im Vordergrunde der Erscheinung.

Andere nach van Gieson gefärbte Präparate desselben Ganglions zeigen die Innenfläche der Wandung in einer ganz gleichmässig citronengelben Farbe; also verhält sich dieselbe auch der Pikrinsäure gegenüber wie die Hornschichten der Epidermis.

Erklärung.

Es ist nun sehr schwer, für dieses eine Ganglion, welches wie eingeschneit in die Reihe von im grossen und ganzen übereinstimmenden Befunden ist, eine allseitig befriedigende Erklärung zu finden. (Nur Ganglion Nr. I weicht ebenfalls vielfach von den gewöhnlich zu sehenden Dingen ab.)

Das Naheliegendste wäre, anzunehmen, dass es sich in diesem Falle überhaupt um kein Ganglion gehandelt hat, sondern dass an der typischen Stelle am Intercarpalgelenke eine andere Neubildung, eine Cystenbildung stattgefunden hat.

Dagegen spricht nun einerseits die Seltenheit anderer cystischer Bildungen an Gelenken; eine Dermoidcyste kann wohl ab und zu da gefunden werden, jedoch ist zu bemerken, dass das ganze klinische Verhalten und die Entstehung so genau dem eines Ganglions entsprach, ebenso die genaue Localisation an der für carpale Ganglien typischen Stelle.

Der Inhalt des Ganglions war allerdings ebenfalls nicht vollständig dem gewöhnlichen entsprechend; die Farbe der zähschleimigen

Inhaltsmasse war eine braun-röthliche, und gab Patientin an, dass vor einiger Zeit — genauere Aufzeichnungen über ihre anamnestischen Angaben sind leider nicht gemacht worden — ein Arzt in die Geschwulst „hineingestochen" habe.

Diese Angabe brachte mich auf den Gedanken, ob es sich hier nicht um ein Ganglion handeln könne, in welches durch eine versuchte Discission Elemente der Haut hineingelangt sind, und so aus dem Ganglion eine traumatische Epithelcyste geworden sei; denn mancherlei in der Structur der Wandung, insbesondere, was die Aussenschicht anlangt, stimmt ja mit den bei einem Ganglion zu findenden Bildern, ferner haben wir gerade in diesem Ganglion, sowohl an peripher gelegenen Stellen, als auch in dem eigenthümlichen grosszelligen Stratum in der Nähe des Granulationsgewebes blaue, körnige Massen gefunden, die ja doch geradezu charakteristisch für den Befund eines Ganglions sind.

Das Bild, das wir hier gefunden haben, stimmt ja in vielen Punkten genauestens überein mit dem, was wir über traumatische Epithelcysten wissen.

Die Annahme, dass es sich um eine Verlagerung epidermoidaler Gebilde handeln könne, wird durch die anamnestische Angabe einer wahrscheinlich vorgenommenen Discission gestützt, und mehren sich die Beobachtungen über meist nach ganz kleinen operativen Eingriffen (z. B. unguis incarnatus) und Verletzungen auftretende Epithelcystenbildungen.

Garrè[29]) hat zuerst dieses Capitel in der deutschen Litteratur zur Sprache gebracht; französische und englische Autoren hatten sich jedoch bereits früher mit dieser Frage beschäftigt, und stammt insbesondere von J. C. Reverdin[30]) eine eingehende Bearbeitung der Frage.

Die traumatischen Epithelcysten stellen meist runde oder ovale Geschwülste dar, über denen die Haut verschieblich ist, und haben die grösste Aehnlichkeit mit Atheromen. Der Inhalt ist meist Epithelbrei. Entzündungen können sich in ihnen entwickeln und durch Fistelbildung abschliessen. Ihre Grösse ist sehr verschieden und schwankt von Hanfkorn- bis Haselnussgrösse. Die Localisation entspricht stets dem Sitze des veranlassenden Traumas; besonders häufig werden sie an den allen Gattungen von Berufsverletzungen ausgesetzten Händen und da wieder am häufigsten an den Fingern gefunden. Nach Beobachtungen von E. Martin[31]) u. a. kommen solche Epithelcysten auch nach der Operation des eingewachsenen Nagels vor. Sie liegen meist lose in einem Bindegewebsbette und bestehen

aus concentrischen Lagen von Epithelzellen. Die äusseren Lagen entsprechen den Zellen des Rete Malpighii, enthalten gut tingirbare Kerne; je weiter man gegen das Centrum des Hohlraumes kommt, um so platter werden die Zellen, sie verhornen und verlieren die Kerne.

Die Art und Weise der Entstehung dieser Tumoren ist ebenfalls mehrfach studirt worden; ein Stückchen Epidermis, das aus seinem Zusammenhange mit der Hautdecke getrennt und ins Unterhautzellgewebe versprengt ist, entfaltet dort neues Wachsthum und wächst zu einer Cyste aus.

Thierversuche ven Kaufmann[32]) über Enkatarraphie haben diesen Vorgang klargelegt; auch Schweninger[33]) u. a. haben zur Aufklärung dieser Frage beigetragen. Während die oben geschilderten Verhältnisse allgemein bekannt sind, verdienen in unserem Falle mehrere andere Punkte eine Erläuterung und Erklärung.

Eine vielleicht $^1/_5$—$^1/_6$ des Cystenumfanges ausmachende Stelle ist frei von jedem epidermoiden Ueberzuge, und ist an dessen Stelle ein Gewebe getreten, das aus Rundzellen, ferner sehr mannigfaltige Gestalt und Grösse besitzenden, bald spindelförmigen, bald runden oder ovalen Bindegewebszellen besteht und endlich in grösserer Anzahl grosse, vielkernige Riesenzellen enthält. Ausserdem beschrieben wir oben, dass in diesem Gewebe sich auch Balken und Trümmer von verhornten Epithelien, gleichwie in der Innenschicht der Cystenwand finden, und dass ein solcher verhornter Balken oft von den oben geschilderten zelligen Elementen eingeschlossen ist und besonders die Riesenzellen sich daselbst in grosser Zahl finden.

Ein Analogon dieses gewiss höchst merkwürdigen Befundes entnehmen wir einer sehr instructiven Arbeit F. König's (l. c.), der sich mit dem feineren Bau von Dermoidcysten, aber auch von Atheromen beschäftigt.

Es fiel König bei Untersuchung einer Anzahl von Dermoidcysten auf, dass an der Innenfläche oftmals von der ein weisses bis gelbliches Lager darstellenden Epitheldecke ein Stück fehlte. Er fand, dass diese des Ueberzugs entbehrende Stelle braune Farbe besitze, lockeres Gefüge habe und keine Epidermislamellen entfernen lasse. Die Grenze dieses Defectes der gleichmässigen Cystenwand war meist scharf gegen die Nachbarschaft begrenzt.

Beim Betrachten des histologischen Befundes dieser Stellen fand König, dass Epidermiszellen da niemals vorhanden sind, dass sich daselbst ein zell- und kernreiches Gewebe findet mit deutlich sichtbarer Grenze gegen das umgebende Bindegewebe. Die Oberfläche

fand er uneben, mit Buchten und Lacunen versehen. In manchen Fällen sah König Querschnitte von Haaren in diesem Gewebe; er fand ferner Rundzellen, Bindegewebszellen, polymorphe Zellen verschiedenster Grösse mit sehr grossen Kernen und Riesenzellen.

Daraus ersieht man, dass König für Dermoidcysten fast oder ganz denselben Befund erhob, wie wir an einer traumatischen Epithelcyste.

Wir fanden in unserem Falle in den grossen Zellen mit den gequollenen Kernen oftmals Pigment und hellglänzende Tropfen und Hohlräume, die wir zum grössten Theile für hydropische Quellungs- und Degenerationsvorgänge hielten.

Aber König fand glänzende Körnchen und Tropfen auch in den Riesenzellen vor (siehe oben), in denen er auch lichtbrechende Schüppchen finden konnte; ebenso fielen ihm mit Hämatoxylin dunkelblau färbbare Körner und Körnchen auf, die er als feine Kalkeinlagerungen in das Zellprotoplasma auffasst. Da wir ab und zu auch in diesem Gewebe schleimige Entartung von Bindegewebszellen beobachteten, so sind wir der Ansicht, dass es sich dabei um Producte eines degenerativen Vorganges in den Bindegewebszellen handelt, wenngleich Kalkeinlagerungen in traumatischen Epithelcysten bekannt sind (Rizet, cit. b. Garrè).

König (l. c.) benutzt zur Erklärung seiner Befunde geradezu den Enstehungsmodus der traumatischen Epithelcysten, der ja die entwickelungsgeschichtlichen Vorgänge bei der Bildung von Dermoidcysten nachahmt.

Der Epidermisstreifen, der in einen Spalt des Unterhautzellgewebes versenkt ist, wächst in sich weiter und muss sich allmählich an den Rändern umbiegen, wie dies Kaufmann's Experimente so schön zeigen; schon nach wenigen Tagen besitzt die Epithelinsel Bogenform und nähert sich bei weiterem Wachsthume der Kugelgestalt. Die Epithelschicht stösst verhornte Elemente ab, dadurch wird im Anfange der Entwickelung Platz für die Cyste geschaffen, später ihr Volumen vermehrt.

Unna[34]) ist der Ansicht, dass die Erlangung der Kugelgestalt eines versprengten Epithelkeimes auch von seiner absoluten Grösse abhängig ist. Von Andry und Lacroix[35]) sind 2 Fälle von Epithelcysten mitgetheilt, von denen einer sich durch die Anwesenheit eines mit Riesenzellen durchsetzten Granulationsgewebes auszeichnet, das als „resorbirendes Granulationsgewebe" aufgefasst wird und nach Unna's Ansicht die Entstehung von cystischen Hohlräumen nicht begünstige.

König's Ansicht geht nun dahin, dass unter Umständen das Wachsthum der Epithelschicht nicht über die Bindegewebsschicht, welche der ersten Anlage entgegensah, stattfindet, also nur einen kugelähnlichen Hohlraum bildet, dem aber der letzte Abschluss in Form einer Kugelkappe fehlt.

Das Wachsthum der Epithelschicht kann sich an der Grenze dieses Bindegewebslagers beschränken und dann, wie in unserem Falle ziemlich genau begrenzt, bis an die epithelfreie Schicht verfolgt werden, oder sie muss sich in den Hohlraum hineinstülpen.

Dieser für Dermoidcysten angenommene Vorgang hat so viel Wahrscheinliches, dass auch für traumatische Epithelcysten, wo er bisher nicht erhoben wurde, man ungezwungen ihn zur Erklärung der sonst schwer verständlichen Befunde heranziehen muss.

Franke[36]) hat darauf hingewiesen, dass bei Atheromen partienweises Fehlen der Epidermisdecke als Folge von starken Blutungen, die jene zerstören und sprengen sollen, vorkomme. Aus dem umgebenden Gewebe wachse ein reichlich vascularisirtes, Rundzellen und vereinzelte Riesenzellen enthaltendes Gewebe in den Hohlraum.

Blutungen fand ich in meinem Falle wohl in dieser Gewebsschicht, es ist aber nicht zu vergessen, dass dieselben, wie oben geschildert wurde, in allen Theilen der Cyste zu finden waren, theils frische, theils secundäre Veränderungen zeigend.

König hat niemals eine derartig intensive Blutung gefunden, dass man sie für das Fehlen des Epithelbelages hätte verantwortlich machen können. Die Blutungen sind gewiss nur sehr klein, wenn auch vielfach auftretend; das in so mannigfacher Form, extra und intracellulär in allen Farbennuancen zu findende Pigment zeugt hierfür.

Aber es wäre dennoch denkbar, dass pathologische Veränderungen dieses Fehlen des Epithelbelages erzeugen könnten; es kann wohl auf Strecken zu einer Degeneration des Epithels und zur Abstossung in den Hohlraum kommen, und dadurch die Lücke, in die sich von aussen her das Bindegewebe der Umgebung der Cyste hineindrängt, entstehen.

Der oben geschilderte, sich an die Entwickelungsverhältnisse einer Dermoidcyste anlehnende Vorgang liegt indess viel näher und wird wohl für die meisten derartigen Fälle gelten.

Das zellreiche polymorphe Gewebe, das wir oben als die Lücke des Epithelbelages ausfüllend beschrieben, muss wohl als ein unter formativem Reize stehendes Bindegewebe aufgefasst werden, in dem

alle Formen von Bindegewebszellen, Rundzellen und Riesenzellen vorkommen.

Unna (l. c.) bezeichnet es direct mit dem Ausdrucke Granulationsgewebe, dem resorbirende Eigenschaften innewohnen, und Andry und Lacroix bezeichnen die mehrfach genannten grossen Zellen als dazu bestimmt, einen Resorptionsvorgang an den degenerirenden Epithelien einzuleiten.

Wir erwähnten oben, dass König feine Haare in dem bewussten Gewebsbezirke seiner Dermoidcysten vorfand. Goldmann[37]), Reinhold[38]) und Hildebrandt[39]), die über ähnliche Befunde aus Dermoid- und Oelcysten berichten, halten diese Haarentwickelung für ursächlich an der Bildung der zahlreichen Riesenzellen. König fand dagegen viermal die Lücke haarfrei, und liegt es wohl nahe, auch in unserem Falle die Riesenzellen als Fremdkörperriesenzellen zu deuten, welche sich aus jungen Bindegewebszellen entwickeln; die Zellen dieses Gewebes zeigen solche Form- und Grössenverschiedenheiten, Theilungsvorgänge an den Kernen, haben oft mit 1 oder 2 Kernen ebenso grossen Zellleib, wie eine mit 10—15 Kernen erfüllte Riesenzelle, dass die Abkunft von identischem Muttergewebe wohl sicher steht. Nicht nur in den mehrkernigen, sondern bisweilen auch in den anderen grossen, 1—2 kernigen Zellindividuen finden wir kleine Krystalle, Schuppen, schollenartige Gebilde, kleine und grössere helle Körner, sowie Pigmentkörnchen, und endlich grosse Tropfen, so dass diese Zellen gewiss obige Degenerationsproducte in ihren Zellleib aufgenommen haben und somit den Fremdkörper-Riesenzellen zugehören.

Wie muss man sich denn nun die Implantation eines Epidermisstückchens in das Ganglion vorstellen? Es muss sich da um ein in der Entwickelung begriffenes Ganglion mit vielleicht zahlreichen kleinen, aber ohne einen grösseren Hohlraum gehandelt haben, und entwickelte sich nun in dem theilweise ödematösen, theils erweichten Gewebe eine Epithelcyste, die späterhin vollkommen das klinische Bild eines carpalen Ganglions unter grosser Spannung gab; denn die Geschwulst war äusserst prall, sie sass an der ganz typischen Stelle am Intercarpalgelenke auf, hatte einen bis an das Gelenk heranreichenden Basaltheil.

Der Inhalt war eine etwas schleimige, dickflüssige, rothbraune Masse und unterschied sich allerdings sehr vom gewohnten Inhalte eines Ganglions.

Das Vorkommen einer Dermoidcyste sui generis genau an der typischen Stelle für das Auftreten der carpalen Ganglien wäre doch

sehr merkwürdig, und ist ja eine Discission ein Eingriff, dem ganz gut eine Epithelcystenbildung folgen kann. Immerhin ist das Vorkommniss als ein äusserst seltenes, bis jetzt noch nicht beschriebenes aufzufassen, und sind wir nur, wie wir schon früher gezeigt haben, der Ansicht, dass durch Discissionen von Ganglien und Erregung von entzündlichen Vorgängen durch diesen Eingriff die bei späterer Exstirpation zu findenden Verhältnisse bei der Untersuchung äusserst schwierig werden können.

Fall V.

Aelteres, fast „reifes" Ganglion im Sinne Ledderhose's.

Grosser Einschmelzungsherd, fast ohne Wandveränderungen; sehr geringe krankhafte Vorgänge in der Umgebung. Bedeutendere Gefässveränderungen.

Sehr schönes einkammeriges Ganglion mit äusserst dünner Wandung und sehr stark entwickeltem Gewebsstiel an der Basis, die Wandung fast überall von gleicher Dicke. Diese beiden Abschnitte des Ganglions unterscheiden sich von einander so sehr, dass eine getrennte Betrachtung dieser beiden Gebilde nothwendig ist.

A. Cystenwand, freier Theil.

Die Cystenwand ist sehr fein und dünn, jedoch sind Schwankungen in der Dicke vorhanden und insbesondere kleine knopfartige oder warzenartige Erhebungen gegen die Innenfläche auffallend.

Erst gegen die Basis des Ganglions zu wird die Wandung erheblich dicker und verläuft oft auf grosse Strecken weit der gegenüberliegenden angeschmiegt; im basalen Theil sind auch vielfach Faltenbildungen zu sehen, durch welche oft der Eindruck vorgetäuscht wird, dass es sich um mehrfache von einander getrennte Höhlen handle.

Die Wandung ist in diesem Falle von sehr einfacher Zusammensetzung, eine äussere etwas lockere Schicht, in der ganz vereinzelte Blutgefässe zu sehen sind, die dann gewöhnlich auf lange Strecken hin zu verfolgen sind, die Bindegewebselemente sind im grossen und ganzen parallelfaserig, wellig angeordnet. Ganz peripher beobachtet man an einzelnen Stellen ein Lockerwerden der Fibrillen, Auffaserungsvorgänge, Blasswerden der Grundsubstanz, Spärlichwerden der Kerne im Gewebe und verminderte Tinktionsfähigkeit derselben.

Die inneren Schichten des Ganglions sind fast vollständig parallelfaserig angeordnet und zeigen gleichmässig breite Faserzüge; mässig zellreiche, langgestreckte, gut gefärbte, spindelförmige Bindegewebskerne an Zahl von aussen nach innen zu abnehmend.

Innerste Schicht.

An grossen Strecken dieses Ganglions keine Veränderungen aufweisend, dann wieder streckenweise in einem Einschmelzungs- und Auflösungsprocesse begriffen; Gewebsveränderungen der Wand sind in diesem Ganglion überhaupt sehr gering.

Es ist deutlich zu constatiren, dass insbesondere gegen den Stiel, die Basis des Ganglions zu die Veränderungen der Wand an Intensität und Extensität zunehmen, und sind daselbst einige Wandpartien mit charakteristischen Einschmelzungsvorgängen zu sehen. An den am weitesten von der Basis entfernten Wandgebieten ist ein vollständig normales, kernarmes, fibrilläres Bindegewebe die innerste Begrenzungsschicht des Hohlraumes, und lässt sich keine Spur eines zelligen Belages sehen, sondern es schliesst eine Lage langgestreckter Zellen den Hohlraum ab.

Etwas näher gegen die Basis zu ist ab und zu ein leichter blauer Farbenton in der Wandung als Vorläufer beginnender Veränderungen zu erkennen.

Betrachtet man diese Stellen mit starker Vergrösserung, so sieht man wieder die schon an anderen Stellen gefundene und beschriebene Auseinanderdrängung der Fibrillen, das Auftreten hellerer Räume zwischen denselben; dieselben sind erfüllt mit einer ganz feinen granulirten Masse, um manche Zellen herum ist eine Spaltbildung zu bemerken.

Geht man noch weiter gegen die Basis des Ganglions, so sieht man, dass auf einmal die bisher wellige, glatte Oberfläche der Cystenwand leichte Einkerbungen und Spaltbildungen zeigt, dass kleine, zellige Elemente ganz nahe der Oberfläche sich befinden, zum Theil derselben noch auflagern. Es sind das blasse, ovale Zellen mit schön gefärbtem, grossem Kern, ferner ganz kleine, rundliche Gebilde, wohl Fragmente von Kernen darstellend; später wird die Oberfläche immer unebener, zeigt hügelartige Vorsprünge und, denselben entsprechend, Einsenkungen, an manchen Stellen tiefe Lacunen und Buchten.

An der Oberfläche sind alle nur möglichen Gewebselemente zu erblicken u. A. Spindelzellen, oft zu mehreren beisammen, sowie die grösseren flachen, ovalen Zellen. Noch weiter gegen die Basis des Ganglions zu beginnt ein mässig entwickelter Belag die Oberfläche des Sackes zu bedecken, und zwar sind es die typischen, blau gefärbten Körnermassen die hier nicht nur an der Oberfläche schwimmen und auflagern, sondern auch ein Stück weit im Gewebe zu sehen sind.

An dem nun folgenden Theil der Wandung gegen die Basis des Ganglions zu, wechseln diese Erscheinungen an Intensität sehr ab; nirgends aber sind tief greifende ausgesprochene Einschmelzungsprocesse oder schleimige Entartung im Bindegewebe zu sehen, und ist dieses Ganglion von allen untersuchten das am wenigsten schwere Veränderungen im Gewebe zeigende („reif," abgeschlossen, nach Ledderhose).

Der Wandtheil des Ganglions an seinem Basaltheil ist etwas complicirter, weil die Wandung daselbst in viele Falten gelegt ist, welche sich vielfach berühren, doch ist zu bemerken, dass an einzelnen Stellen daselbst die Veränderungen noch am bedeutendsten sind, und dass lamellenartige Ablösungen ganzer Wandungsstücke, Entstehen zahlloser kleiner Spalten und Lücken im Wandgewebe durch Auflösung der Kittsubstanz, Verwandlung des Grundgewebes in ein äusserst blasses, aus ganz feinen Maschen zusammengesetztes Netzwerk an manchen Stellen schön zu sehen ist.

Gleich neben derartige Veränderungen zeigenden Wandungsstellen finden sich aber wieder ganz normale Verhältnisse, und es ist somit die Betheiligung der Wandung an dem Destructionsprocesse eine sehr ungleichmässige.

Auch in diesem Ganglion finden sich sehr grosse blasse, ovale Kerne in den innersten Lagen des Sackes, wie wir dies schon öfters beobachtet haben, und gelangen diese grosskernigen, grossen Zellformen bei Fortschreiten des Lösungsvorganges in den Inhalt.

Auch Fettkörnchenzellen sind da und dort zu sehen, vollgepfropft mit glänzenden kleinsten Tröpfchen.

Blasse Wandungspartien mit eingelagerten intracellulären blauen Körnern sind vielfach zu sehen.

Bläulicher Farbenton der Grundsubstanz an vielen Stellen in der Mitte der Wandung zu sehen mit dem Beginne der ersten Erscheinungen des Auflösungsprocesses.

Stiel, Basaltheil des Ganglions.

Er besteht zum grossen Theil aus den zusammengefalteten Wandungstheilen des Ganglions gegen seine Basis zu, und weisen diese Theile keine Unterschiede von den oben geschilderten auf.

Im übrigen besteht die Basis des Ganglions aus einem fibrillären, sehr gut gefärbten, mässig kernreichen Bindegewebe, an dem sofort der ausserordentliche Reichthum von Gefässen auffällt. Grössere und mittlere Arterien sind in Menge vorhanden, aber auch sehr viele Capillaren. Aber auch der Zellreichthum ist sehr bedeutend. In den tiefsten Lagen befinden sich kleine Mengen von Fettgewebe, jedoch weist dies keinerlei Veränderungen auf, und ist dasselbe auch nicht übermässig reichlich vascularisirt.

Die Gefässe selbst sind sämmtlich strotzend mit rothen Blutkörperchen erfüllt, und finden sich in den tiefsten Schichten des Ganglions auch ab und zu ganz geringe Blutungen im Gewebe.

An den Blutgefässen, insbesondere an den grösseren ist durchwegs eine beträchtliche Verdickung der Media, aber auch eine Wucherung der Intima zu erkennen; nirgends aber erreichen diese Veränderungen an den Gefässen solche Grade, dass es zu einem Verschluss des Lumens gekommen ist (was man doch erwarten müsste, wenn es sich um durch Gefässveränderungen bedingte Vorgänge im Gewebe handeln würde).

Nebenbei ist aber noch zu bemerken, dass auch die unmittelbare Umgebung der Blutgefässe, die perivasculäre Zone besonders kernreich ist (chronische Entzündung). Es giebt nun Stellen, wo dieser Kernreichthum sich nicht nur an die Gefässe hält, sondern auch mitten im Gewebe Inseln sind, die grossen Zellreichthum besitzen.

Zugleich aber sind an diesen Stellen Veränderungen in der Grundsubstanz selbst vor sich gegangen, die Fasern des Bindegewebes weichen auseinander, werden ungemein blass, oft kaum zu erkennen, die ganze Stelle bekommt dadurch ein ganz helles Aussehen; zahlreiche feine und gröbere äusserst blasse Fäden durchziehen diese scheinbare Gewebslücke, und mitten darin ist eine grosse Anzahl sehr grosser bläschenartiger,

ebenfalls sehr blass mit Hämatoxylin gefärbter, ovaler Kerne zu sehen; in der Umgebung derselben mitunter etwas Pigment und kleine Mengen von Körnern.

Diese Stellen stehen in Zusammenhang mit einigen ganz schmalen, das Gewebe durchkreuzenden Spalträumen, in denen mässige Mengen der blauen Körnersubstanz angetroffen werden, und deren grosse gequollene Wandungszellen zum Theil im Uebergange in den Inhalt dieser Spalträume sich befinden.

In diesem Ganglion scheinen diese zell- und kernreichen Gebiete die ersten Ausgangspunkte für das Einsetzen von Degenerationsherden zu sein, und zwar finden sich dieselben mitten in sonst völlig normalem Gewebe eingesprengt.

Eine Vermehrung der Lymphspalten-Endothelien ist an mehreren Stellen zu sehen.

In den gefässreichen Partien nirgends Gewebsveränderungen, die Orte, wo solche zu sehen sind, entbehren des krankhaften; die Gefässveränderungen zeigenden Abschnitte in der Peripherie sind meist ganz getrennt von den Entwickelungsstätten der degenerativen Processe.

Fall VI.

Völlig ausgebildetes Ganglion mit sehr dünnen und vollkommen vom Nachbargewebe differencirten Wandungen. Gefässveränderungen, sowohl Media, als Intima betreffend, sind vorhanden, ebenso ausserordentlich zell- und capillarreiche Gebiete im Basaltheile des Ganglions (Entzündung). Einschmelzungsprocess als solcher nahezu beendet. — Reichlichen Inhalt, morphologisch dem der übrigen gehärteten Ganglien entsprechend; besonders schön zu untersuchen bei Färbung nach van Gieson. —

Das Ganglion ist etwa haselnussgross und hat nur einen einzigen grossen Hohlraum. Dieses Ganglion hing in dem es umgebenden Gewebe nur sehr locker und ging in seinem dorsalen Theile sehr leicht herauszuschälen. Die Wandung dieses Gebildes ist sehr dünn. Das Präparat besteht aus zwei von einander zu trennenden Theilen: der eigentlichen Höhle und einem ziemlich dicken Gewebspfropf, der aber nicht an der dem Gelenke am nächsten gelegenen Stelle sich befindet, sondern mehr seitlich. In allen Präparaten findet sich Inhalt vor, und ist derselbe bei der Hämatoxylinfärbung ausserordentlich dunkel gefärbt und schon makroskopisch im Präparate zu erkennen. Die Wandung des Ganglions ist in mancherlei Falten gelegt und ist zu bemerken, dass fast überall der Innenwand desselben ein schmälerer oder breiterer Saum von Inhalt anhaftet, was, wie sich Ritschl ausdrückt, aussieht, als wie „sammtartig verbrämt."

An jenen Stellen, an denen die Wand sehr dünn ist, kann man zwei Schichten von einander unterscheiden: 1. eine innere mehr homogene, kernarme und 2. eine äussere, etwas deutlicher den fibrillären Bau des Bindegewebes zeigende mit mehr Kernen; in der ersteren sind die Kerne

schwach gefärbt, ungemein schmal und in die Länge gestreckt; in der letzteren sind sie dicker und kürzer. An manchen Stellen der inneren Schicht ist das Bindegewebe fast vollständig homogen, an anderen sieht man feine Linien und Spalten, welche den fibrillären Bau andeuten, und wieder an anderen Orten sind ganz unregelmässige, kleine, in den verschiedensten Richtungen laufende Spalten im Gewebe zu sehen, so dass auch der Eindruck, den man sonst an den meisten Stellen hat, vom völlig parallelfaserigen Verlauf der Bindegewebsfibrillen verloren geht.

Kleinere und grosse Spaltbildungen sind an diesen Stellen der Wandung zu sehen. Alle diese Spalten sind sehr lang, schmal, und ist der freie Raum derselben vollkommen leer. Es machen diese Spalträume mehr den Eindruck eines mechanischen Auseinandergedrängtseins der Gewebselemente durch Flüssigkeit oder einer durch den Härtungsprocess bedingten Schrumpfung, wodurch an einzelnen Stellen der Zusammenhang der Fasern gelockert wurde.

Die innersten Schichten der Wand sehen ganz aus wie hyalin degenerirendes Bindegewebe, jedoch in verschiedenen Stadien.

Das Verhalten gegen Farbstoffe in diesen Schichten ist dahin zusammenzufassen, dass eine gewisse Affinität zu sauren Anilinfarben, wie Eosin und Säurefuchsin besteht. Mit starken Lösungen von Pikrinsäure färben sich diese Wandungsschichten keineswegs besonders intensiv.

Sehr verschieden ist in den meisten Ganglien, so auch in diesem das Verhältniss zwischen Innenwand des Sackes und Inhalt. An vielen Stellen liegt, wie gesagt, der Inhalt ganz eng der inneren Oberfläche an; diese kann nun aber vollständig glatt und eben sein, dass man genau die Grenze zwischen Inhalt und Gewebe sieht, oder die Grenze kann undeutlich sein, die Inhaltsmassen ein Stück weit in das Gewebe hinein verfolgbar, und endlich kann die Innenfläche ganz in ihre Elemente aufgelöst sein, dass man die einzelnen Zellen in ihrer verschiedenen Form und Gestalt erblickt und dazwischen die ihnen eng anliegende Inhaltsmassen.

Das Wandgewebe ist entschieden an jenen Stellen vollkommener, an denen diese Grenze eine scharfe ist. Wir sehen da allenthalben parallelfaseriges Bindegewebe, vielleicht etwas gequollen, aber mit gut erhaltenen Kernen. Man sieht ganz deutlich, dass die zu innerst liegenden Schichten der Wandung ganz durchsetzt sind von der an anderen Orten genau beschriebenen, sich mit Hämatoxylin so intensiv blau färbenden Masse. Und in diesen Massen wieder sieht man einzelne zellige Elemente, manchmal Balken und Gewebstrümmer in grösserer Zahl. (Die Gewebsveränderungen, das Gequollensein der Grundsubstanz, die Verbackung der Fasern, die gequollenen Kerne u. s. w. entsprechen dem bei Ggl. Nr. III mitgetheilten Befunde.)

Gerade in diesem Ganglion ist gegen die Tiefe zu ein ziemlich dicker Gewebspfropf vorhanden. In diesem Gewebsstücke fallen zunächst verschiedene Dinge auf:

1. Die verschiedene Färbung nach Behandlung mit einigen Farbstoffen. An manchen Stellen herrscht nämlich exquisit ein bläulicher Farbenton vor, hervorgerufen mit Hämalaun; an anderen Stellen wieder ist die Eosinfärbung im Vordergrunde, so zwar, dass ganz lange, gewöhn-

lich streifenartig angeordnete Gewebspartien wie rothe Bänder in dem Präparate erscheinen. Dieses Verhalten gilt auch für mit Säurefuchsin gefärbte Präparate.

2. sind in diesem Gewebsstück mehrere Höhlenbildungen zu sehen, theils von rundlicher Gestalt, theils von lang gestreckter.

In keiner dieser Höhlenbildungen jedoch sind wir im stande, die charakteristischen blauen, körnigen Massen des Ganglioninhaltes zu finden, und vermissen auch in der Wandung, welche diesen Hohlräumen zunächst liegt, degenerative, zum Gewebszerfall führende Processe. Die spaltartigen Hohlräume, die wir in diesen Gewebspartien finden, machen ganz ohne Zweifel den Eindruck von durch Aenderungen in den Circulationsverhältnissen erweiterten Lymphspalten des Gewebes. Wir sehen in ihnen auch jene lang gestreckten, mit einem länglich ovalen Kern versehenen Zellen, welche als Lymphspaltenendothelien bekannt sind, und in manchen Hohlräumen sehen wir diese Lymphendothelien gewuchert, stärker in das Lumen vorragend, manchmal auch in mehrfacher Schicht vorhanden.

Es findet sich jedoch in diesem Gewebstheil ausser den oben genannten verschiedenen, grösseren und kleineren Spalten noch ein ziemlich grosser, rundlicher Hohlraum mit einer eigenthümlich gebauten Wandung. Er ist nämlich mitten im Bindegewebe eingeschlossen, hat aber als nächste Nachbarschaft einen ziemlich breiten Belag von einer sehr kernreichen Zone. Die Gewebsschichten der Wandung dieses Hohlraumes sind zum Theil parallelfaseriges Bindegewebe, an manchen Stellen allerdings dieses Verhaltens entbehrend, und zu innerst eine in der Dicke sehr wechselnde Zelllage mit grossen ovalen, sich äusserst intensiv mit Hämatoxylin färbenden bläschenförmigen Kernen.

An ganz vereinzelten Stellen in diesem Hohlraume ist zu bemerken, dass die Wandungselemente blässer sind, die Kerne noch gross, in ihren Contouren jedoch viel undeutlicher, gequollen sind, ihre Kernkörperchen verloren haben, und eine genaue Grenze zwischen Wand und Hohlraum nicht mehr vorhanden ist, sondern das Gewebe der Wandung wie zerfressen aussieht und kleine Gewebsstückchen auch in nächster Nachbarschaft schon frei im Hohlraume schwimmend erkennen lässt.

An 2 Stellen, die wie trichterförmig eingezogen sind, ein Verhalten, auf das wir noch des öfteren zurückkommen müssen, sieht man auch eine Andeutung von blauen Körnern. Wir schliessen daraus, dass der Process, der zur Bildung von Ganglien führt, auch weit entfernt von der sonstigen Hauptstätte der Ganglienentwickelung, in dem dazu disponirten Gewebe, an ganz beliebigen Orten seinen Anfang nehmen kann, und beobachteten wir dies zu wiederholten Malen in der Nähe und in der Wandung von Lymphspalten mit gewucherten Endothelien. —

Ausser den oben geschilderten Verhältnissen finden wir in diesem die Basis des Ganglions im Gewebe bildenden Stück noch ein mehr oder minder kernreiches Bindegewebe, das zum Theil in Lagen angeordnet und parallelfaserig ist, zum Theil ganz unregelmässige Gestaltungen zeigt. Es wechseln ausserordentlich zellreiche Partien beständig ab mit sehr kern- und zellarmen. Erstere haben durch zahlreiche, sich intensiv mit Häma-

toxylin färbende Zellkerne eine tief dunkelblaue Färbung. In den anderen Partien ist das Bindegewebe wie gequollen, hat seine Faserung verloren, die Kerne sind schwächer gefärbt, haben unregelmässige Gestalt, sehen wie zerklüftet aus; solche Kluft- und Spaltbildungen sind auch im Gewebe selbst zu sehen; die Kerne (Caryorhexis) haben zum grossen Theil auch ihre Färbbarkeit eingebüsst. Ausserdem sieht man auch in diesem so ungleich gearteten Gewebe längere und kürzere Spalten, die jedoch nicht den oben beschriebenen mit Lymphspalten identischen, an die Seite gestellt werden dürften, sondern die ein einfaches Auseinanderweichen der Gewebselemente darstellen, möglicherweise unter dem Einflusse eines Wasser entziehenden Härtungsmittels, wie dies Thorn hervorhebt.

Sieht man nun diese zellreichen Gebilde und Stränge genauer an, so sieht man, dass dieselben zum Theil aus kleinen und mittelgrossen Gefässen bestehen, in denen jedoch sofort auffällt, dass sowohl die Media, als auch das perivasculäre Bindegewebe der Adventitia ganzenorm kernreich ist.

Nun findet man aber auch mitten im Gewebe Stellen, wo wenig oder gar keine Blutgefässe sich finden, und trotzdem der Kern- und Zellreichthum ein geradezu enormer ist, dass man eine chronische Entzündung annehmen muss. —

Die Zellen, die sich in diesen Gebieten vorfinden, sind sehr gross, haben grosse ovale, meist intensiv gefärbte Kerne. Diese Stellen gerade sind es, welche in toto einen bläulichen Farbenton angenommen haben.

An einzelnen Stellen findet sich in diesem im Vorhergehenden beschriebenen Gewebsstück Fett; jedoch bietet dasselbe keine Abweichung von der Norm, und ist von einer Umwandlung desselben in Bindegewebe nicht zu sprechen.

Ein grosser Theil der von uns früher beschriebenen Gefässe ist sehr klein und dürfte wohl neu gebildet sein, jedenfalls als ein Ausdruck des im Gewebe vorhandenen Reizes und als collaterale Bahnen entwickelt.

Der Inhalt dieses Ganglions im gehärteten Präparate weicht nicht allzu sehr von dem in anderen ab.

Bemerkenswerth ist nur das Verhalten des Inhaltes bei Behandlung des Präparates mit van Gieson's Färbung. Nach dieser Methode färbt sich der sonst mit Hämatoxylin so tief dunkelblau gefärbte Inhalt zum Theil gelblich. Die körnigen Massen, die sonst durch ihre Färbung im Vordergrunde stehen, treten dagegen die sich stärker färbenden zelligen Elemente zurück, und sind letztere einem genauen Studium zugänglich.

Auffallend ist es, dass einige von den grossen Zellen des Inhaltes sich ganz ausserordentlich intensiv mit Säurefuchsin färben, dass also die betreffende Zelle eine grosse Affinität zu diesem Farbstoff zeigt, während andere Zellen denselben nicht im geringsten angenommen haben.

Ausser den an anderen Orten beschriebenen, grossen, rundlichen und ovalen, jedenfalls dem Wandgewebe entstammenden Zellen, finden sich aber auch noch balken- und strangartige Gebilde, die zum Theil noch die Structur einer spindeligen, langen Zelle mit schmalem Zellkern erkennen lassen, zum Theil aber ganz homogene Gebilde oder schollig zusammengesetzt sind, sich intensiv mit Säurefuchsin färben und Bruchstücke aus dem hyalin entarteten Bindegewebe der Wandung sind.

Wandung des Ganglions, äussere Schicht.

Die äussere Schicht der Wandung des Ganglions ähnelt ungemein einer Lage des Gewebsstückes im Grunde des Ganglions gegen das Gelenk zu, die wir schon früher beschrieben haben: Man sieht eine ganz beträchtliche Anzahl von Blutgefässen, vielfach verschlungen und oft in ganz dichten Knäueln zusammengelagert, ein Lumen neben dem anderen.

An allen diesen Blutgefässen, auch den kleineren, ist eine auffallende Verdickung der Media zu sehen, in den meisten Gefässen aber auch eine solche der Intima. Neben diesen Convoluten von kleineren Gefässen kommen auch vereinzelte grössere vor, welche die gleiche Erscheinung nur in noch vermehrtem Maassstabe zeigen. Nirgends aber ist das Lumen so verengt, dass man von einem Verschluss sprechen könnte (keine „Endarteriitis obliterans").

An manchen Stellen findet sich etwas nach aussen von dieser gefässreichen Wandungsschicht eine dünne Lage von normalem Fettgewebe (kein besonderer Gefäss- oder Zellenreichthum, keine Bindegewebsentwickelung und Gefässneubildung im Fettgewebe).

Fall VII.

Noch immer in Entwickelung begriffenes Ganglion mit einem einzigen Hohlraume; es beherbergt sowohl an seiner Wandung, als besonders im Basaltheil zur Einschmelzung und Auflösung des Bindegewebes führende Processe. — Fettgewebe mit etwas reichlicheren bindegewebigen Septis durchzogen und stärker, als der Norm entsprechend vascularisirt, ist zu sehen. Ein Theil der Gefässe besitzt Media- und Intimaverdickungen. An der Peripherie ist ein kleinstes Stückchen einer Sehne, eng verlöthet mit dem Ganglion zu sehen. Inhalt reichlich; hervorragend durch seinen reichlichen Gehalt an secretorischen hyalinen Massen aus den absterbenden Bindegewebszellen.

Dieses Ganglion ist geradezu als ein Paradigma anzuführen für die in den vielen Fällen zu beobachtenden Veränderungen; aus diesem Grunde eignet es sich besonders zur Darstellung der am häufigsten zu findenden Verhältnisse, wenngleich in den früheren Beobachtungen schon mitgetheilt wurde, wie sehr unterschiedlich sich die einzelnen Ganglien verhalten, und wie mannigfaltige Gewebsveränderungen, sowohl an Intensität als auch an Extensität die Ursache der Hohlräumebildungen sind.

Dieses Ganglion, dessen makroskopisches Aussehen bereits ein ganz charakteristisches Bild darbietet, besteht aus einem einzigen, über haselnussgrossen Hohlraum, hat eine fast allseitige gleichmässig dicke Wandung, deren Stärke circa $^1/_2$—$^1/_3$ mm beträgt, und trägt an seinem Stiele eine mässig grosse Gewebsmasse, welche zugleich mit dem Ganglion herauspräparirt wurde.

Besonders hervorzuheben ist an diesem Ganglion 1. dass alle Gewebsveränderungen in allen Stufen zu sehen sind, und dass die verschiedenen degenerativen Vorgänge nebeneinander zu sehen sind;

2. dass grosse Mengen Inhaltsmassen vorhanden sind, welche genauen Aufschluss über dieselben gestatten;

3. endlich, dass in diesem Ganglion ein Stück einer Sehne getroffen ist, so dass in diesem Falle die Frage beleuchtet werden kann, ob die Entstehung der als Ganglion bezeichneten Cyste in einen Zusammenhang mit Erkrankungen von Sehnen oder Sehnenscheiden gebracht werden kann.

A. Cystischer Antheil.

Wenngleich keine grossen Schwankungen in der Dicke der Cystenwand in diesem Falle vorliegen, so ist doch stets zu bemerken, dass die am nächsten dem Niveau der Haut gelegenen Theile des Sackes am dünnsten sind, und dass eine allmähliche Dickenzunahme gegen die Basis des Ganglions zu stattfindet.

Ganz ebenso verhält es sich mit den Gewebsveränderungen der Wand. In dem peripherstен Theil der Cystenwand sind gar keine Veränderungen, welche zu einer Gewebseinschmelzung führen, mehr vorhanden, und je näher man gegen den Stiel kommt, um so stärker mehren sich die darauf bezüglichen Erscheinungen.

a) Peripherer Antheil. Völlig parallelfaseriges und straffes Bindegewebe, ausserordentlich kernarm, fast ganz homogen aussehend, gar keine Blutgefässe zu sehen. An der Innenwand keine Inhaltsmassen, kein Auffaserungsprocess, sondern glatte Oberfläche gegen den Innenraum des Ganglions. Kein Endothel.

b) Seitentheile der Cystenwand. Ganz plötzlich beginnen der Kern- und Gefässreichthum in der ebenfalls noch schön parallelfaserige Anordnung zeigenden Ganglienwand. Die Bindegewebslagen beginnen sich gegenseitig zu verflechten, die fixen Kerne nehmen an Zahl stetig zu, haben in den peripheren Theilen langgestreckte Spindelform, werden aber gegen die Basis zu immer mehr oval oder rundlich.

Zahlreiche parallel zur Oberfläche des Ganglions verlaufende Capillargefässe treten auf, aber auch ganz schmale, nur aus einer Lage von Zellen bestehende Reihen von länglichen, mit etwas ovalen Kernen versehene Zellen sind zwischen den Spalten des fibrillären Bindegewebes zu sehen; an manchen Stellen wird diese einfache Zellreihe doppelt und dreifach, und sind diese Befunde, wie wir sie später in anderen Ganglien öfters gefunden haben, auf Proliferationsvorgänge der Lymphspaltenendothelien zurückzuführen.

Während in dem peripherstен Antheil des Ganglions die innere Begrenzung völlig glatt war, beginnt an den Seitentheilen, bald der Basis des Ganglions näher, bald entfernter, ein anderes Verhalten der Innenfläche; an manchen Stellen ist das Gewebe wie zerfasert, in feinste Fibrillen aufgebündelt, an anderen Stellen sind grosse und kleinere Excrescenzen von der Innenwand ausgehend, die in den Hohlraum hinein sehen, wieder an anderen Orten sind es kleine, oft halbkreisförmige Lacunen, die in die Wandung hinein genagt sind.

Die Begrenzung der Cyste gegen den Hohlraum ist nicht mehr eine scharfe, sondern eine diffuse; dies wird dadurch bedingt, dass an der Innenfläche der Cyste ebenfalls in sehr wechselnder Menge die blauviolette körnige Masse aufliegt, zugleich auch die innersten Wandschich-

ten des Ganglions überschwemmend und denselben ein gekörntes Aussehen verleihend.

In den innersten Gewebsschichten sieht man ein Blässerwerden der Grundsubstanz, eine Aufquellung der Kerne, die nur mehr sehr blass mit Hämatoxylin gefärbt sind, sowie eine leichte Granulirung; in diesem so veränderten Gewebe erscheinen dann an den Uebergangsstellen zuerst ganz geringe Mengen und endlich immer mehr und mehr von den dunkelblauen Körnern eingelagert.

Einzelne zellige Elemente der Wandung sind theilweise vom Mutterboden losgelöst und ragen in den Hohlraum hinein; im ganzen sind aber in diesen Seitentheilen der Cystenwand die Gewebsveränderungen sehr gering und nicht an Intensität in Vergleich zu ziehen mit jenen an dem Basaltheile des Ganglions. An der Innenfläche des Sackes sieht man da und dort eine Fettkörnchenzelle. An manchen der Innenfläche nahe gelegenen Stellen sieht man das Wandgewebe ganz blass, eine Lage von Zellen ganz abgehoben, und in dem dadurch entstandenen Hohlraume ganz blasse, mit gut gefärbtem Kerne versehene Zellen lagern, deren Uebertritt in den Hohlraum nahe bevorsteht.

Dann kommen wieder Stellen, an denen die Wandung des Ganglions an der Innenfläche wieder normal wird; daselbst ist die blaue körnige Masse ein Stück weit von der Wandung entfernt, oder sie liegt derselben nur an, es fehlt die Einlagerung der körnigen Masse in die innersten Schichten.

Noch weiter gegen die Basis zu beginnt nun das Auftreten von grossen 12—16 μ langen, 6—10 μ breiten Zellen mit ganz kleinem, mit Hämatoxylin sehr dunkel gefärbtem Kerne und ganz schwach gekörntem Protoplasma, die sich sehr auffallend von den in den meisten Ganglien an den Herden des Einschmelzungs- und Auflösungsprocesses zu findenden, den Detritus abführenden Fettkörnchenzellen unterscheiden.

Diese Zellen, die wiederum gut auseinander zu halten sind von ähnlichen sehr grossen im Inhalte vorkommenden Zellen mit etwas gekörntem Protoplasma und ganz blassem, bläschenförmigem, ovalem Kerne, stammen sicher von den Bindegewebszellen der Wandung ab, die entweder sehr stark aufgequollen sind oder von der Oberfläche gesehene ganz flache Individuen darstellen.

Cystenwand in der Nähe der Basis des Ganglions.

Das Erste, was man sieht, wenn man in die Nähe der Basis kommt, ist eine Aufblätterung der Wand, eine Spaltung der bisher in einer einzigen Lage angeordneten Fasern in einzelne breitere oder schmälere Bündel.

Diese Spalträume in der Nähe der Oberfläche des Ganglions sind sehr lang gestreckt, jedoch zeigt an ihnen und in der Umgebung das Gewebe nicht die geringsten Veränderungen.

Anders verhält es sich aber mit jenen nahe der Innenfläche gelegenen. — Sie sind nicht so lang und breit wie jene, die lediglich durch ein Auseinanderweichen einzelner Bindegewebslagen bedingt sind.

Jene an der Innenfläche sind viel kleiner und ist nicht nur eine Lage in toto abgehoben, sondern eine dazwischen liegende Lage noch in viele kleine Spalträume zerlegt, dadurch, dass der Zusammenhang zwischen

den einzelnen Fibrillen gelöst ist; durch diese Auflösung der Kittsubstanz entsteht ein Maschenwerk aus lauter langgestreckten Maschen, die aus den isolirten Fibrillen bestehen. Alle diese spindelige Gestalt besitzenden Hohlräume liegen dicht aneinander, und sind die Gewebsbrücken zwischen ihnen äusserst dünn.

Von diesen ganz dünnen Bindegewebselementen sind einzelne noch in feinste, kaum mehr sichtbare Fasern aufgebündelt; ab und zu ist eine Bindegewebszelle zwischen diesen Maschen deutlich zu sehen mit erhaltenem, gut gefärbtem Kerne; dann sieht man Gewebstrümmer, wie z. B. nackte lange, spindelförmige Kerne, sowie Zerfallsproducte von solchen in diesen Maschenräumen liegen, endlich etwas blaue Körnermasse und Detritus; ausserdem sind einige Wanderzellen in diesen Maschen. In der nächsten Umgebung dieses durch ein feines fibrilläres Maschenwerk angefüllten Spaltes ist auch die Grundsubstanz des Gewebes bereits etwas verändert, zeigt einen lichtblau-violetten Farbenton und eine leichte dunkle Granulirung, jedoch nirgends das Vorhandensein der blauen Körnermassen.

Derselbe Vorgang, der hier für eine Stelle nahe der Innenfläche des Ganglions beschrieben wurde, wiederholt sich durch die ganze Dicke der Wandung hindurch; der allmählich zunehmenden Stärke des Sackes entsprechend, werden auch diese aufgefaserten Zonen immer breiter; benachbart liegende stossen zusammen, und werden auch die Veränderungen, was ihre Intensität anbelangt, gegen die Basis des Ganglions zu immer deutlicher.

Dabei ist auffallend, dass sich diese Veränderungen mehr in der Wandung abspielen, als an der Innenfläche, welche gerade an diesen Stellen ein nahezu normales Verhalten aufweist.

Es kommen nun in den zuweilen schon sehr weiten Maschen grosse, aber verschieden aussehende Zellen zum Vorschein, und füllen dieselben gerade die Maschenräume, in denen sie erscheinen, aus. Es sind das dieselben verschiedenen Zellgattungen, wie wir sie in dem Inhalte fast aller carpalen Ganglien finden können, und sind sie, wie wir an anderen Orten schon erwähnten, sehr verschiedener Abkunft.

Während sie aber ein anderes Mal in einem in schleimiger Degeneration sich befindenden Bindegewebe zur Entwickelung kommen, sehen wir sie hier mitten im Gewebe, welches bloss durch Flüssigkeitsansammlungen gelockert und in seinen Fibrillen auseinandergedrängt ist, entstehen; sehen also wieder, dass es verschiedene Formen giebt, welche zu einer Destruction des Bindegewebes mit der Production charakteristischer zelliger Elemente führen können. (Oedematöse Durchtränkung.)

Wir haben oben erwähnt, dass zwischen diesen Maschen sich Leucocyten vorfinden; je näher wir nun gegen die Basis schreiten, desto grösser werden die Zellleiber dieser Leucocyten, und nehmen sie allmählich alle charakteristischen Eigenschaften der Fettkörnchenzellen an, solche Fettkörnchenzellen tauchen in den Maschen immer häufiger auf; alle haben einen kleinen, sehr intensiv mit Hämatoxylin gefärbten Kern, ihr Verhalten ist verschieden, ihr Inhalt besteht entweder aus kleinen, stark lichtbrechenden Körnchen oder grossen tropfen- und schollenartigen Gebilden. Diese Zellen gelangen aber auch an die Innenfläche

University of California LIBRARY

des Ganglions, liegen dort oft unter der feinen innersten Bindegewebslage, kommen aber auch durch Lücken an die Oberfläche, halten sich wieder längere Zeit an derselben und gelangen endlich in den freien Hohlraum. Bei diesem Ganglion kann man diesen Wanderungsvorgang, den diese, die Zerfallsproducte der Zellen abführenden Gebilde betreiben, sehr schön und überzeugend verfolgen.

Je hochgradiger die Veränderungen im Wandgewebe sind, desto mehr Detritus abführende Wanderzellen sind zu sehen.

Nun aber giebt es ganz ebenso grosse Zellindividuen mit ganz blassem Zellleibe, die kaum eine feinste blasse Granulirung erkennen lassen und einen kleinen, blassen Kern haben; dieser Kern ist meist länglich, sieht meist ganz so aus wie ein Kern der fixen Bindegewebszellen, und sind diese grossen blassen gekörnten Zellen Gewebselemente der Wandung entstammend, wie wir sie oben beschrieben haben. In diesem Falle übertreffen jedoch die Fettkörnchenzellen die freien wandernden Bindegewebszellen beträchtlich an Zahl. Die innerste Schicht ist wie mit einem blauen Schleier überlagert, und haftet an der Innenfläche ein schmaler Saum der blauen Körnermasse, die an Farbenintensität immer heller wird, eine beträchtliche Breite hat, aus feinsten Körnchen zusammengesetzt ist und zellige Elemente der verschiedensten Abkunft enthält. Geht man noch weiter gegen die Basis des Ganglions, so trifft man in dem weitmaschigen, auseinander gedrängten Gewebe ab und zu Sternform zeigende Zellen; fast ganz an der Basis hört der Process auf einmal wieder auf, die Bindegewebsbündel, die auseinandergewichen, schliessen sich wieder, und ist eine gleichmässig gefärbte, geschlossene Lage von fibrillärem Bindegewebe wieder zu sehen. Die Aussenschicht der Wandung indess hat sich nur wenig an allen diesen Vorgängen betheiligt.

Wie in so vielen Ganglien ist in der Wandung des Gewebes eine Zweitheilung in einen inneren, mehr fibrösen, kern- und gefässarmen Antheil und einen äusseren, locker gewebten, gefässreichen vorhanden. Auch hier wird gegen die Basis zu die Wandungsaussenschicht recht gefässreich; es sind Capillaren und Gefässe mittleren Calibers; in ihren Wandungen ist nirgends die Spur einer Veränderung zu sehen; ausserdem aber ist das Bindegewebe, in dem sie liegen, kernreich, und eine Vermehrung der fixen Gewebselemente vorhanden.

Ganz kurz sei noch Einiges über den Inhalt des Ganglions in dieser Uebergangsstelle der Wandung in den basalen Theil erwähnt. Siehe Textfigur.

In der früher erwähnten körnigen, dunklen Masse sind zahlreiche Zellen vorhanden; im grossen und ganzen sind dieselben vollständig identisch denen, deren Entwickelungsgang und Ueberwanderung aus dem Gewebe in den Inhalt wir bereits beschrieben haben. An manchen Stellen aber zeigen sich der Wandung entstammende Zellen in den abenteuerlichsten Formen mit theilweise geschrumpftem, zu Grunde gegangenem Kern und hakenförmigen Ausläufern und Enden versehen.

Ab und zu findet sich auch eine jener hier im Gewebe nicht zu sehenden Zellen mit sehr grossem, blassem, bläschenförmigem Kern und

schwach granulirtem Zellleib, wie wir sie an anderen Stellen beschrieben haben.

Am bemerkenswerthesten aber ist jedenfalls das Vorkommen von zahlreichen, vollständig homogenen, mit Eosin sich lebhaft färbenden, meist kreisrunden Gebilden, welche wie homogene Tropfen aus irgend einer fest gewordenen Substanz aussehen. Diese rothen Scheibchen haben die verschiedenste Grösse, von 12—15 μ angefangen, bis zum halben Durchmesser eines Erythrocyten, und glaube ich dieselben, wie schon früher einmal bemerkt, auf bei dem Auflösungsprocess betheiligtes halbflüssiges und späterhin geronnenes Hyalin zurückführen zu müssen (conjunctivales secretorisches Hyalin). Manche dieser runden Scheiben, besonders wenn sie sehr gross sind, haben 1—8 ganz kreisrunde, helle Flecken in sich, die kleinen Vacuolen gleichen; derartige hyaline Bildungen sind aber auch noch in etwas anderer Form zu beobachten: ab und zu in Form von stark mit Eosin oder Säurefuchsin gefärbten, vollständig homogenen Balken, die wohl ungezwungen als Ueberbleibsel hyalin degenerirter Bindegewebslamellen aufzufassen sind: in anderen Präparaten haben wir gesehen, dass oft grössere Stücke der Wandung vollständig diesem Process anheimgefallen sind.

In den benachbarten Inhaltsmassen sieht man auch ganz blasse, die Form und Grösse von grossen Zellen besitzende Gebilde, aber bloss deren Umrisse zeigend; an ihnen ist nicht die Spur eines Inhaltes, weder Protoplasma noch Kern zu sehen; in diesem Antheile des Gewebes kommen auch Spindelzellen frei im Inhalte schwimmend vor. Mit Eosin blassgefärbte Bindegewebsbündel sind ziemlich reichlich zu sehen, jedoch zum grössten Theil ohne Kernfärbung zu besitzen.

Gerade hier kommen aber besonders grosse derartige, den oben beschriebenen hyalinen, homogenen, runden, tropfenartigen Gebilden gleichende vor; aber nicht allein in ganz kreisförmiger Gestalt, sondern auch polygonal gestaltet, in Stechapfelform, und verschiedene Auswüchse und Fortsätze zeigend.

Es vermag nun vielleicht etwas Licht auf diese Befunde zu werfen, dass in einigen derartigen besonders grossen Gebilden in einer Ecke, stets ganz am Rande des Zellleibes, einer kleiner, mit Hämatoxylin noch etwas gefärbter Kern zu sehen ist, in anderen der kleineren rundlichen Gebilde ebenfalls, wenn auch etwas blass, so doch erkennbar ein Rest eines Kernes gefunden werden kann, während die Mehrzahl dieser Bildungen allerdings ganz homogenes Ansehen bietet.

Es ist daher wahrscheinlich, dass diese fraglichen Gebilde sich im Zustande einer verflüssigenden Degeneration befinden und beim weiteren Zerfall Tropfen dieser Masse in allen Grössen und Formen liefern.

An vielen Stellen des Inhaltes ist ein gelbbraunes, körniges Pigment in ganz fein vertheiltem Zustande zu sehen.

Geht man noch weiter gegen die Basis des Ganglions, so kommt man auf grössere zusammenhängende Inhaltsmassen, die einige Besonderheiten aufweisen. Es sind da grosse Zellen von 15—25 μ Durchmesser mit gutgefärbtem, an die Wand der Zelle gepresstem Kerne zu sehen, deren übriger Zellleib entweder eine einzige grosse Vacuole enthält und nur sehr wenig in Form eines schmalen Saumes an der Peripherie der

Zelle vorhandenes Protoplasma aufweist oder von hellglänzenden grossen Tropfen erfüllt ist, wie dies die Figur zeigt.

Die grossen eosingefärbten Tropfen besitzen an ihrer Oberfläche oft kleine Höcker oder Buckel, welche ein ganz klein wenig über das Niveau des Aussencontours prominiren (Buckelzellen).*) Diese grossen Tropfen nehmen an Zahl gegen die Basis zu, dass oft drei bis vier neben einander sind und in ihrer Nähe noch eine Menge kleiner in allen Grössen um sich haben.

Diese grossen tropfenartigen, homogenen Gebilde sind so gross, dass sie manchmal 18—20 μ im Durchmesser haben.

Auch Riesenzellen kommen ab und zu hier im Inhalt vor. Während die oben geschilderten Erscheinungen an den Zellen theils als Vacuolen-Bildung, theils als hydropische Degenerationsvorgänge aufzufassen sind, nichts Besonderes darbieten, sind diese eosingefärbten, homogenen, rothen Scheiben und Gebilde merkwürdig; in kleinen Exemplaren kommen sie durchwegs in den Ganglien vor, und möchte ich sie als geradezu charakteristisch für den Inhalt der carpalen Ganglien bezeichnen. Deren Erklärung dürfte sich wohl in dem obengenannten Sinne am ehesten ergeben, mit der Ergänzung, dass aus absterbenden Zellen ja Hyalin abgeschieden wird (v. Recklingshausen).

Bei Betrachtung anderer Präparate, die nach van Gieson gefärbt sind, in denen keine intensive Blaufärbung des Inhaltes eintritt, kann man diese zelligen Elemente und Inhaltsbestandtheile viel genauer noch beobachten und sehen wir, dass in derartigen rothgelb gefärbten, homogenen Tropfen ein Kern sich befindet von der Art, wie er in den anderen grossen Inhaltselementen sich findet. Auch hier sind Zellen mit zwei und mehreren Kernen häufig.

Nun kommen wir auf einen Befund zu sprechen, der wohl von grosser Wichtigkeit für das Verständniss des Auflösungsvorganges in den carpalen Ganglien ist. In einem Schnitte ist zufällig eine Falte an ihrem höchsten Punkte getroffen, und so sehen wir mitten im Hohlraume, umgeben von den blauen Inhaltsmassen, eine Insel von Wandungsgewebe. Während nun an dem diese Gewebsinsel bildenden Bindegewebe nicht viel zu bemerken ist, sind an zwei fast einander gegenüberliegenden Stellen dieser Gewebsinsel höchst bemerkenswerthe Dinge zu sehen.

Es fällt sofort auf, dass mit Eosin äusserst intensiv roth gefärbte, zellige Elemente ganz nahe am Rande dicht nebeneinander liegen, zum Theil schon in die Inhaltsmasse hineinragen und sich von der Wandung losgelöst haben.

Während in anderen Präparaten durch die breite, dunkelblauviolette Zone am Rande des Ganglions die daselbst vor sich gehenden Gewebsveränderungen vielfach verdeckt und geradezu unsichtbar gemacht werden, sieht man hier in dieser Gewebsinsel die später vielfach im Inhalte an-

*) Das Eigenthümlichste an diesen merkwürdigen Tropfen ist, dass diese kleinen Höcker, die sie an der Oberfläche besitzen, nur an den grösseren Exemplaren zu sehen sind, und dass manchmal die Grenze zwischen diesen Körnchen und dem Haupttropfen nicht zu sehen ist, manchmal als feinste, dunkle Linie bei sehr starken Vergrösserungen zu sehen ist. V. (1 : 1200—1400.)

zutreffenden Zellen noch mitten im Gewebe liegen; man sieht an beiden Stellen ganz gut, besonders aber an der einen, dass die Grundsubstanz durch Einlagerung feinster, kaum noch sichtbarer, dunkelblauer Körnchen einen dunklen Farbenton angenommen hat, während an jenen benachbarten Theilen, wo die Einlagerung in geringerem Maasse vorhanden ist, das Grundgewebe sehr blass ist und feine fibrilläre Auffaserung zeigt. Und in dieser veränderten Grundsubstanz tauchen plötzlich grosse Zellen auf, deren Zellleib mit Eosin intensiv gefärbt ist, deren Zellkern gross ist, meist gute Färbung aufweist; das Protoplasma dieser Zellen ist ganz fein granulirt, dazwischen kommen einige Fettkörnchenzellen vor, an ihrer viel helleren Färbung des Zellleibes zu erkennen. Diese grossen Zellen gleichen in Form und Gestalt des Kernes so sehr jenen Bindegewebsstellen, welche in der nächsten Umgebung derartiger Einschmelzungsherde zu finden sind, dass keine andere Annahme thunlich erscheint, als dass nach Auflösen der intercellulären Kittsubstanz einzelne dieser Individuen frei werden aus dem Muttergewebe, in dem halb verflüssigten Gewebe schwimmen und Veränderungen eingehen, die ab und zu ihre Färbbarkeit für Eosin erhöhen, wie es z. B. die Bildung des früher genannten flüssigen Hyalins ist. In diesem Präparate finden sich auch mitten im Gewebe sehr schöne blasse Fettkörnchenzellen, jedoch auch nur in unmittelbarer Nachbarschaft von degenerirenden Randzonen.

Aber nicht nur derartige grosse runde, zellige Gebilde sind in den Randpartien zu sehen, sondern auch länglich gestaltete, noch die Spindelform zeigende, sowie polygonale Zellformen. Eines jedoch gilt für alle diese Zellen, dass, obwohl ihr Zellleib mit Eosin sehr schön und intensiv gefärbt ist, sie dennoch auch stets einen bläulichen Farbenton besitzen und bei stärkerer Vergrösserung auch im Zellleibe feine, dunkle Körnchen zu sehen sind, so dass man annehmen kann, dass die Veränderungen, die zu der Bildung dieser feinkörnigen Massen führen, in dem Grundgewebe sich früher abspielen, als es zur Auflösung der Kittsubstanz und zum Freiwerden von zelligen Elementen kommt.

Ab und zu sieht man unter diesen Zellen auch wieder deutlich eine Riesenzelle.

B. Basaltheil des Ganglions.

Dieser besteht aus einer mächtigen Bindegewebslage, die sich jedoch sehr deutlich und genau in 2 Theile trennen lässt.

1. Jener Theil, aus welchem das Ganglion seinen Ursprung nimmt, d. h. die verdickte, an der Basis aber noch ganz deutlich zu sehende Wandung des Sackes, die ja in diesem Ganglion für sich abgeschlossen ist. Dieser verdickte Wandtheil, der allerdings an manchen Stellen 5—7 mal so dick ist, als die übrigen Stellen der Wandung, besteht aus einem in den innersten Partien zellarmen, fibrösen Gewebe, das auf weite Strecken hin oft fast vollständig homogen ist und äusserst wenig Kerne zeigt; in dieses zellarme Gewebe hinein ragen Zapfen und Buchten, einige noch verschiedene Ausläufer des Ganglions in Form von blau gesäumten schmalen Spalten darstellend, in deren unmittelbarer Umgebung noch die für das Ganglion charakteristischen Veränderungen gefunden werden.

In einiger Tiefe, aber immer noch in dieser gefäss- und zellarmen Schicht, zeigen sich wieder einige grössere und kleinere Spalträume, welche mit einem schmalen, blauen Saum umgeben sind, und sind das ganz kleine, für sich in Entwickelung begriffene Herde für die Einschmelzung von Gewebe. Wir sehen an diesen kleinen Herden ganz dieselben Veränderungen, wie wir sie auch bei grösseren gesehen haben, nur mit sehr wenig Tiefenausdehnung.

Das Einzige, was hier auffällt und dem gewöhnlichen Befunde nicht ganz entspricht, ist das Vorhandensein zahlreicher Erythrocyten im Hohlraume, welche sonst in solchen primären Herden vermisst werden oder nur selten gesehen wurden. Es handelt sich dabei um Blutungen im Gewebe.

Auch ganz winzig kleine spaltartige Herde finden sich, bei denen es noch gar nicht zu einer Hohlraumbildung gekommen ist, wo nur ein Auseinandergedrängtsein des Gewebes in Maschenform besteht und bläuliche Streifen dazwischen zu sehen sind.

2. Geht man nun nach der Peripherie von dieser Stelle, so sieht man ein Gewebe, welches aus sehr gefäss- und zellreichem, fibrillärem Bindegewebe besteht, ganz an der Peripherie fetthältig ist und in seiner Mitte ein kleines Stückchen*) gut erhaltener Sehne beherbergt.

Dieser Sehnenlängsschnitt (sie ist sehr schief getroffen) liegt ganz in der Nähe von den oben erwähnten, noch zell- und gefässarmen Partien, von diesen nur getrennt durch einen schmalen, aus fibrillärem Bindegewebe bestehenden, äusserst kernreichen Gewebsstreifen, in dem sich auch grössere und kleinere Blutgefässe in Menge befinden.

Während auf der einen Seite die Sehne fast frei liegt, ist sie besonders auf der anderen Seite mit einem kernreichen Gewebe in fester Verbindung, welches bogenartig um sie in den oben erwähnten Streifen übergeht, so dass die Sehne zur Hälfte ihrer Peripherie frei, zur anderen Hälfte von sehr kern- und gefässreichem Bindegewebe eingeschlossen ist.

Nach aussen von ihr ist eine Lage, die ganz erfüllt ist von strotzend mit Blut gefüllten, schlingenartigen Capillargefässen. Es sieht gerade so aus, als ob um die Sehne herum ein entzündlicher Process einmal sich entwickelt hätte, der sie zur Verlöthung mit unserem Gebilde gebracht hätte, denn nirgends in der Umgebung der Sehne sind mit der Ganglienbildung im Zusammenhange stehende Veränderungen zu sehen, auch nicht einmal die oft einleitenden ödematösen und hydropischen Aufquellungen des fibrillären Bindegewebes, welches wir so oft als Vorfahren schwerer Veränderungen zu beobachten Gelegenheit hatten.

Es ist dieses Ganglion auch das einzige, in dem wir das Vorhandensein einer Sehne mikroskopisch nachweisen konnten.

Nach einer Seite hin endlich ist in diesem Falle, in mehrfache durch bindegewebige dicke Septa getrennte Lagen getheilt, Fettgewebe zu sehen, welches hier ausnahmsweise nicht ganz der Norm entspricht, sondern ab und zu reichlicher von Capillargefässen durchsetzt ist und grosse, ungemein

*) Dieses Stückchen, das erst mikroskopisch entdeckt wurde, muss bei der Auspräparirung des Sackes mitgenommen worden sein, was ja bei seiner festen Verlöthung mit diesem wohl der Fall sein konnte.

blasse Zellen zwischen seinen Maschen erkennen lässt, welche meist einen länglichen oder ovalen Kern besitzen, der nur sehr schwach mit Hämatoxylin gefärbt ist, deutlich 1—2 Kernkörperchen besitzt und von uns ebenfalls (wie von Ledderhose) als gewucherte Lymphendothelien (d. h. Lymphspaltenendothelien) aufgefasst wird.

In der Nähe dieses Fettgewebslagers findet sich dann ein ungemein zellreiches Bindegewebsgerüste, welches grosse und kleinere Blutgefässe in Menge enthält, ein Capillarnetz, untermischt mit grösseren Gefässen. Die grösseren haben meist etwas verdickte Wandungen und Zellenzunahme sowohl im Gewebe der Media, als der Intima.

Fall VIII.

In Entwickelung begriffenes Ganglion mit vielen Hohlräumen. Degenerationsprocess vorwiegend in der Form der serösen Durchtränkung, Aufquellung und Verbackung der Elemente des Bindegewebes einhergehend. Fettgewebe der Norm entsprechend. Auffallend viele und starke Gefässveränderungen, vielleicht auf die mehrfach vorgenommenen Zerdrückungsversuche zurückzuführen.

Kleines Ganglion, in welchem sich überhaupt noch gar kein grösserer einheitlicher Hohlraum gebildet hat, sondern das aus einem Gewebsklumpen besteht, in dem sich verschieden grosse und verschieden gestaltete Hohlräume vorfinden; von charakteristischen Inhaltsmassen findet man gerade in diesem Ganglion sehr wenig.

Der Farbenton, den dieses Ganglion angenommen hat, ist bei der Hämatoxylinfärbung, sowie auch bei Thionin-Tinktion ein tief dunkel violetter und hat kein anderes von mir untersuchtes Ganglion eine solche Affinität zu diesen Farbstoffen bewiesen. Andererseits hat dieses nämliche Ganglion auch eine besondere Eigenthümlichkeit bei der Säurefuchsinfärbung bewiesen, indem nämlich gewisse Gewebsbezirke, besonders die gefässreicheren und vor allem die Blutgefässe selbst eine ausserordentlich intensive Tingirung mit dieser Farbe angenommen haben. Das Eosin und die Pikrinsäure haben daselbst nur eine ganz blasse diffuse Färbung hervorzubringen vermocht.

Der hauptsächlichste Bestandtheil dieses Ganglions ist ein ungemein kern- und stellenweise auch gefässreiches Bindegewebe, welches jedoch an vielen Stellen starr und rigid erscheint, oft scholliges Aussehen zeigt. An manchen Stellen hat das Bindegewebe einen eigenthümlichen Glanz, sein fibrillärer Bau ist verloren gegangen, es zeigt eine Anordnung in ganz unregelmässigen, bald schmäleren, bald breiteren, oft ganz homogen aussehenden Balken (hyalinisirtes Bindegewebe). Gerade diese letztgenannten Partien zeigen eine grosse Affinität zu sauren Anilinfarben und sind mit Eosin stark roth gefärbt.

Die peripherstен Schichten des Ganglions sind etwas kern- und blutgefässärmer als die centralen; eines aber fällt auf, dass überall in der nächsten Umgebung des Ganglions, in vielen Gewebsspalten und Zwischenräumen sich grosse Mengen von rothen Blutkörperchen befinden, und auch stellenweise im Gewebe Blut vorhanden ist. Die Blutgefässe sind alle

strotzend mit Blut gefüllt. Manche und zwar ziemlich grosse Partien des Ganglions zeigen das Vorhandensein von grossen Mengen eines braunen, körnigen Pigmentes (hämatogen), theils im Gewebe, theils in „Pigmentzellen." Dieses Verhalten ist insbesonders zu constatiren in der Nähe grösserer, Blut führender Hohlräume.

Man kann in diesem Ganglion drei von einander verschiedene Gewebslagen constatiren.

1. Eine sehr kernreiche, annähernd parallelfaserige, welche mehr die äusseren Lagen des Ganglions einnimmt.

Dann 2. eine ebenfalls sehr kernreiche, sich mit Hämatoxylin und Eosin sehr intensiv färbende, in welcher sich zahlreiche kleinere und grössere Gefässe vorfinden, an welchen zum grössten Theile sehr bedeutende Veränderungen, ihre Wanddicke betreffend, zu finden sind.

3. In diesen Lagen finden sich hellere, viel weniger intensiv gefärbte Stellen, die oft ein ganz feines Fasernetzwerk erkennen lassen, dessen Maschen weit auseinandergedrängt sind, und welche wohl den Anfang des pathologischen Processes in diesem Falle vorstellen sollen.

Ueber die erste der oben genannten Schichten ist wenig zu sagen. Sie unterscheidet sich von der gleichen in anderen Ganglien schon beschriebenen Aussenschicht nur durch ihre relativ grössere Dicke, während dieselbe bei anderen Ganglien, die bereits einen grösseren Hohlraum aufweisen, durch den Druck des Inhaltes verdünnt, bisweilen, wie wir dies bei Fall VI kennen gelernt haben, äusserst fein geworden ist. Ausserdem ist zu erwähnen, dass in diesem Ganglion auch in der Aussenschicht Fettgewebe nur in minimaler Menge und von normaler Beschaffenheit zu sehen ist.

In der 2. Schicht haben wir vorwiegend 2 Gefässgattungen, starke arterielle Gefässe und eine grosse Anzahl von Capillargefässen, von denen eine Anzahl neu gebildet zu sein scheint. Diese Capillaren zeichnen sich aus durch einen ganz besonders hervorragenden Kernreichthum, und sind dieselben partienweise in grossen Mengen zu sehen.

Arterielle Gefässe sind in grossen Mengen vorhanden, und zwar zum Theil in einer solchen Grösse, dass man sie mit freiem Auge sieht.

Alle weisen sie eine hochgradige Veränderung der Muscularis auf, jedoch fehlen auch in vielen derartigen Gefässen Wucherungsvorgänge der Intima nicht.

In diesem Falle wiegt aber die Verdickung der Media entschieden vor.

Die Lumina mancher solcher Gefässe sind ausserordentlich eng, jedoch beobachtet man vollständige Gefässverschlüsse auch hier, wie sie von anderen (Ledderhose) beschrieben sind, niemals.

An jenen oben beschriebenen Stellen (3. Schicht), wo das Gewebe viel blässer ist, viel zellärmer, die einzelnen Zellen auseinandergewichen sind und einem Netz- oder Maschenwerk die Grundlage gegeben haben, dort herrscht ein eigenthümlicher blassblauer Farbenton*) vor, wie er an anderen Stellen, wo die Entwickelung des zur Ganglienbildung führenden

*) Wie schon oben einmal erwähnt, ist dieser blassblaue Farbenton als eine durch das Hämatoxylin oder Thionin hervorgerufene Farbreaction von Schleim aufzufassen.

Processes beginnt, ebenfalls beobachtet werden kann und keineswegs zu verwechseln ist mit jenen, ebenfalls in vielen Präparaten zu findenden Stellen, wo eine typische schleimige Degeneration des Gewebes besteht. Der schliesslich zur Einschmelzung führende Process ist identisch mit den bei Fall III beschriebenen Dingen.

In diesem Netzwerk sieht man an einzelnen Punkten feine Körnchen und Körner, sowie Fäden von dunkelblauer Färbung. Die Zellkerne, die in dieser Masse sich befinden, sind alle viel blässer, als die in dem anliegenden, unveränderten, gleichmässigen Gewebe. Ihre Kernkörperchen sind blass oder gar nicht mehr zu sehen. Bei vielen der genannten Kerne sieht man den dazu gehörigen Zellleib, jedoch ausserordentlich blass und oft schwer zu erkennen, und haben dieselben ebenfalls eine annähernd elliptische Gestalt.

Das Protoplasma dieser Zellen ist so blass, dass es nicht möglich ist, zu entscheiden, ob es fein gekörnt oder anderswie beschaffen ist. Es finden sich aber auch Zellkerne vor, welche nicht mehr ihre rundliche oder ovale Gestalt haben, sondern getheilt sind in verschiedene Bruchstücke, halbirt, oder welche in kleinere mehrfache Stücke auseinander gewichen sind.

Die Zellen und Zellkerne gehören unbedingt dem diese Erweichungsherde umgebenden Bindegewebe an, werden durch den Auflösungsprocess frei gemacht, erhalten sich eine Zeitlang in dieser halb oder ganz flüssigen Masse und gehen einem nekrobiotischen Processe entgegen. In dem Verhalten vieler entwickelter Ganglien kann man ja alle Stadien, die derartige Gewebszellen durchmachen, beobachten; wie schon früher einmal erwähnt, handelt es sich in vielen Fällen um fixe Bindegewebszellen, die diesem Auflösungsprocesse zum Opfer fallen. Ich habe aber auch an anderen Stellen Zellen gesehen, welche grosse Aehnlichkeit mit Lymphspaltenendothelien hatten und besonders in jenen Präparaten zu sehen sind, in denen die Lymphspalten, wie dies schon oben beschrieben, beträchtlich erweitert sind.

An einigen Stellen haben diese Zellen eine deutliche Sternform angenommen und zeigen einige Ausläufer, welche mit Theilen des genannten Netzes anastomosiren.

An einer Stelle, die sich bei Besichtigung des Präparates schon bei ganz schwacher Vergrösserung als blau gefärbt erweist, sieht man nun, dass inmitten einer von der Peripherie her gegen das Centrum immer mehr homogen werdenden Gewebsstelle, etwas bläuliche, körnige Masse enthalten ist.

An anderen Stellen, wo wir ebenfalls diese Verfärbung haben, ist der Process noch weit deutlicher vorgeschritten wie oben, wo sich nur ein Netzwerk von dickeren und dünneren Fäden vorfindet, und man kann die helleren Farbentöne des ganzen Präparates nur darauf zurückführen, dass die einzelnen Gewebselemente auseinander gedrängt sind, und sieht man zahlreiche, sehr verschieden gestaltete und verschieden grosse Spalten und Lücken zwischen den Bindegewebsfibrillen, die ihrerseits wieder keine dickeren zusammenhängenden Massen darstellen, sondern in recht feine Bündel aufgefasert sind.

Fall IX.

(S. Tafel III. Fig. 6.)

Ganglion mit einem einzigen, grösseren Hohlraum ohne Nebenhöhlen. Sehr ausgeprägte Wandveränderungen und Schichtung der Wand in von einander sich sehr unterscheidende Lagen (Differenzirung der Wandung). Sehr wenig Fettgewebe, ohne krankhafte Veränderungen, Gefässe der Norm entsprechend; fast gar keine grösseren Inhaltsmassen im Hohlraume.

Die Verhältnisse bei diesem Ganglion sind sehr einfach und klar. Es ist dieses eines der schönsten und lehrreichsten Ganglien, die man zur Untersuchung finden kann; bietet aber wieder in mancher Beziehung ein anderes Verhalten dar, als früher beschriebene, wie ja überhaupt der ganze Krankheitsprocess, den wir zu schildern versuchen, sich ohne Zwang nicht in ein einziges Bild vereinigen lässt. Das Ganglion ist etwa bohnengross. Es hat einen Stiel, der 3 mm im Durchmesser hat, jedoch, wie eine ganze Anzahl von durch denselben gelegten Schnitten beweisen, vollständig solid ist und keinerlei Hohlraum enthält.

Das Ganglion besteht aus drei sehr wohl charakteristischen Schichten.

1. Innerste Schicht. Gewebe am meisten verändert an den der Innenfläche zugekehrten Seiten, in Auflösung begriffen. Bläulicher Farbenton.

2. Mittelschicht. Zell-, gefäss- und kernarm. Parallelfaseriges, ganz leicht gequollenes Bindegewebe.

3. Aussenschicht. Sehr gefäss- und kernreiches, manchmal parallelfaseriges, meist jedoch locker gefügtes Bindegewebe, in dem sich an manchen Stellen etwas Fettgewebe, jedoch nirgends zusammenhängend in grösseren Mengen, sondern mehr gleichmässig vertheilt, findet.

Zusammenhängende Inhaltsmassen in grösseren Mengen sind in diesem Ganglion überhaupt nicht vorhanden. Jedoch fehlt es keineswegs an dem charakteristischen Inhalt, wenn man die Innenfläche der Wandung des Ganglions genau verfolgt, so sieht man häufig die charakteristischen blauen Körner.

Von den oben genannten 3 Schichten ist kurz Folgendes zu sagen:

Die innerste Schicht des Ganglions ist von sehr verschiedener Breite, ist jedoch überall leicht erkenntlich an dem fast gleichmässig über sie ausgebreiteten blauen Grundton des Gewebes.

Dieser wechselt an Intensität und Ausdehnung.

Dort, wo er am stärksten ausgedrückt ist, dort sind auch die Veränderungen im Gewebe am auffallendsten. Besonders gilt dies von einer Stelle, wo die Wandung des Ganglions am stärksten und auch die Aussenschicht sehr stark ist.

Jene mit einem blauen Farbenton versehenen Stellen des Gewebes fallen auch dadurch sofort auf, dass sie im übrigen viel heller und blässer sind als das übrige Gewebe. Dieses Blässersein rührt hauptsächlich daher, dass die einzelnen Gewebsbestandtheile auseinander gewichen sind und einem ganzen System von kleinen Spalträumen und Lücken Platz gemacht haben. (Ihr Verhalten in Nr. II und III beschrieben.)

Die in diesem Gewebe enthaltenen Zellkerne sind zum Theil in ihrer Form und Grösse gut erhalten und zeigen dann auch die gewöhnliche in-

tensive Färbung mit Hämatoxylin. Ein Theil der Kerne aber ist verändert, theils atrophisch, theils im Zerfall begriffen. —

Andere Kerne sind in zwei oder mehr Stücke zerlegt, und wieder andere endlich sind wohl erhalten, haben aber an Grösse zugenommen, sind oval, wie aufgetrieben und nur sehr blass gefärbt.

Besonders sind dies jene Kerne, welche zu Zellleibern gehören, an denen das Protoplasma eine verästelte, vielfach sternförmige Gestalt angenommen hat, also sich im Zustande der beginnenden myxomatösen Umwandlung befinden. Jedoch sind dies nur ganz einzelne Zellindividuen.

Wir sehen also in diesem Falle, dass mitunter auch in dem eigentlichen Herde des Krankheitsprocesses schleimige Umwandlung ganz vereinzelt vorkommen kann, während wir in anderen Ganglien gefunden haben, dass sie den Hauptbestandtheil des pathologischen Processes ausmacht, während wieder in anderen Ganglien sie gar nicht vorhanden zu sein braucht.

Die feinen oben genannten körnigen Massen und Fadennetze sind aber, und dies ist wichtig zu erwähnen, nicht blos in den vorhandenen Gewebslücken des theils hydropisch, theils schleimig degenerirten Bindegewebes vorhanden, sondern vielfach auch im Gewebe selbst in Zellen eingeschlossen, selbstverständlich in jenen, welche die meisten und stärksten Metamorphosen zeigen.

An anderen Orten, wo ebenfalls der blaue Grundton vorherrscht, wo aber die zelligen Elemente etwas weniger dicht beisammen sind, sieht man das Verhalten der einzelnen Individuen genauer.

Es ist an vielen Zellen ein ganz schmaler Spaltraum zu sehen, in welchem sie frei zu schwimmen scheinen, oder aber es ist das Protoplasma der betreffenden Zelle etwas blass, dass der Kern, der hier meist noch recht gut gefärbt ist, wie in einer Lücke zu liegen scheint, die jedoch von dem blassen Zellleib vorgetäuscht wird, welcher sowohl gegen den Kern, als auch gegen die besser gefärbte Nachbarschaft contrastirt.

Dieses Zurückziehen des Zellleibes von der ihm unmittelbar benachbarten Umgebung hat nach meiner Anschauung 2 Ursachen:

1. ist das Bindegewebe, welches ja zum Theil ein glasiges, gequollenes hyalines Aussehen hat, durch diese Veränderung seiner Structur unelastisch geworden und gegen die wasserentziehenden Einflüsse des Alkohols — wenigstens an manchen Stellen — widerstandsfähiger geworden, während

2. die in schleimiger Aufquellung oder Degeneration begriffenen Zellen durch den Wasserverlust bei der Alkoholbehandlung in ihrem Volumen stärker reducirt werden.

Denn gerade in diesem Ganglion und überhaupt in diesen so veränderten Gewebspartien finden sich nicht jene vielfach oft auf lange Strecken parallel zu einander verlaufenden Spaltbildungen, welche auf Alhoholwirkung zurückgeführt werden, sondern wir haben nur ganz kleine, gewöhnlich in der Umgebung einiger Zellen auftretende Lücken und Spaltchen.

Ersteres Verhalten der Spaltbildungen beobachten wir in einer anderen Schicht der Ganglien, in der gewöhnlich vorhandenen zell- und kernarmen Mittelschicht mit fast homogenem Grundgewebe, das jedenfalls eine frühere Stufe des Processes darstellt als jene, bei welcher wir uns an der Innenschicht befinden.

Die innersten Zelllagen der Innenschicht des Ganglions.

Vorerst ist zu constatiren, dass die innersten Zelllagen wieder eine etwas dunklere Färbung zeigen, als die ihr unmittelbar anliegenden. Der Grund dieses Verhaltens liegt in den wenn auch geringen Mengen der blauen körnigen Substanz, welche der Innenfläche des Ganglions anliegt und zum Theil auch in den innersten Lagen seiner Wandung in und zwischen den zelligen Elementen enthalten ist. Der Grundton der Färbung des Gewebes ist blaugrau.

Das Gewebe zeigt tiefe Veränderungen.

Die einzelnen zelligen Elemente haben ganz unregelmässige Gestalt, sind in ihrem Zusammenhange vielfach gestört, es sind Spalten und Lücken zwischen vielen Zellen und Zelllagen vorhanden.

Gerade in dieser innersten Schicht zeigen die Zellkerne ein Verhalten, das für eine grosse Anzahl von Ganglien als constant zu bezeichnen ist.

Die Veränderungen betreffen die Form, Grösse, Tingirfähigkeit, Structur. Besonders beeinflusst ist die Grösse der Kerne. Sie ist im allgemeinen eine vermehrte, und machen die Kerne einen gequollenen Eindruck. Die Gestalt ist mehr sphärisch oder ellipsoid an Stelle der lang gestreckten Kerne in anderen Wandschichten.

Manche Kerne zeigen Einschnürungen, sowie verschieden gestaltete Fortsätze; Kernkörperchen sind in vielen der Kerne enthalten, meist aber blass gefärbt; Tingirbarkeit des Kernes überhaupt herabgesetzt, in manchen Kernen ganz helle, überhaupt gar keine Färbung mehr annehmende Flecke.

Manche grosse Zellen enthalten auch ganz kleine, fast kreisrunde Kugeln, und findet man derartige auch in oft sehr wechselnder Menge in den Inhaltsschichten, welche der inneren Oberfläche des Ganglions anliegen; diese Kugeln färben sich sofort unterscheidbar von Kernen, oder den charakteristischen körnigen Massen intensiv mit Eosin oder Säurefuchsin und sind, als Hyalinkugeln, entstanden aus den Zellen, aufzufassen. (Kugelzellen, Russel'sche Körperchen.) Vielleicht sind sie in Beziehung zu bringen zu jenen Tropfen verschiedener Grösse, welche in und ausserhalb der Zellen getroffen werden. Manchmal stehen mehrere dieser Kugeln beisammen, und ein anderes Mal wieder haben diese Gebilde Sternform angenommen.

Ganz zu innerst sieht das Gewebe wie angenagt und zerfressen aus, es ist nirgends eine scharf begrenzte Oberfläche zu sehen, sondern überall ragen Zellen oder Zelltrümmer in die Höhle hinein.

Vielfach ist die körnige blaue Inhaltsmasse in diesen Randpartien zu sehen.

Eins ist auffallend, dass in diesen Schichten die Zellkerne eine viel dunklere und intensivere Färbung mit Hämatoxylin angenommen haben, als in den tiefer in der Wand liegenden Schichten.

Dieses Verhalten kann wohl nur darauf zurückgeführt werden, dass diese sich mit Hämatoxylin so stark färbenden Massen auch in den Zellen und Zellkernen vorhanden sind; sie werden jedenfalls auch in den Zellen selbst gebildet.

Fall X.

Wieder entstandenes Ganglion. Sechsmonatlicher Bestand. — Kein grösserer gemeinschaftlicher Hohlraum. — Aeusserst geringe, ja fast fehlende Gefässveränderungen — wichtig für den Befund eines in Entwickelung begriffenen, jungen Ganglions, das, wenn die Gefässveränderungen causal wären, ja auch solche aufweisen müsste. In der Umgebung des Gebildes reichlich neugebildete Capillargefässe. — Im Fettgewebe wenig oder gar keine Veränderungen.

Es handelt sich um ein jüngeres Ganglion, das noch keinen grösseren gemeinschaftlichen Hohlraum besitzt und auch keine sehr hervorragenden Gewebsveränderungen zeigt.

Man kann auch hier sagen, es ist eine mehr in der Peripherie des Ganglions gelegene zell- und kernreiche Schicht mit vielen Blutgefässen vorhanden. In dieser findet sich auch Fettgewebe in mässiger Menge, das völlig der Norm entspricht.

Dann kommen fibröse Schichten, aus theils parallelfaserigem, theils aus unregelmässig angeordnetem welligen Bindegewebe, mit gut gefärbten Zellkernen, mässigem Reichthum an Capillaren, und sieht man in dieser Schicht an einzelnen Stellen Erweichungs- und Auflösungsherde von recht verschiedener Grösse und verschiedener Art.

Aber auch in der unmittelbarsten Nähe des Fettgewebes in den mehr peripheren Schichten dieses Ganglions kommen ab und zu Erweichungsherde vor mit einem Auseinandergedrängtsein der Gewebselemente und Sichtbarwerden der Fibrillen. —

Das ganze Ganglion hat bei Färbung mit Hämatoxylin einen tief dunkelblauen Farbenton angenommen; es sind nicht nur die Zellkerne, sondern auch die Fibrillen gefärbt. Es ist dies ein Verhalten, das gerade in jüngeren Ganglien nicht selten beobachtet wird.

Der Auflösungsprocess in seinen verschiedenen Localisationen.

1. An die Innenfläche der bereits gebildeten Hohlräume sich haltend, bandartig angeordnet, mit blauer Tinktion der Grundsubstanz, Lückenbildungen um die einzelnen Zellen, Unsichtbarwerden der Fibrillen und schliesslich Auflösung des Gewebes und Uebertreten von Zellen oder deren Bestandtheilen in die Höhle.

2. Auftreten von blässer aussehenden Herden mitten im Gewebe, meist ohne einen Hohlraum zu bilden, Auffaserung in Fibrillen, die manchmal eine schön rothe Färbung haben, homogenes Aussehen derselben; an manchen Stellen Sichtbarwerden von Sternformen zeigenden Zellen.

3. Abhebung von Gewebslamellen in Brückenform; die einzelnen Gewebszellen oft stark aufgebläht; manchmal ist der Zellleib so hell, dass man von einem Protoplasma gar nichts mehr sieht; in vielen Fällen sind auch in diesen erweichten Gewebslamellen einzelne Kerne ohne einen Zellleib vorhanden.

Im grossen und ganzen ist dieser Process auch in diesem Ganglion ähnlich, wie bei schon früher besprochenen, z. B. Nr. VII, macht sich aber ausserdem noch durch den Umstand bemerkbar, dass die Blaufärbung des Gewebes an der betreffenden Stelle nicht so intensiv und so deutlich zu sehen ist wie in anderen Fällen.

Der Auflösungsprocess und die Einschmelzung des Gewebes zeigt in diesem Falle ebenfalls keine besonderen Abweichungen von vorher beschriebenen Ganglien, doch ist zu betonen, dass gerade hier die Aufquellung der Zellen, das vollständige Hell- und Durchsichtigwerden des Zellleibes und Unsichtbarwerden des Protoplasmas sehr im Vordergrunde steht und auch an vielen Orten zu sehen ist, nachdem sich bereits ein Hohlraum um die betreffende Zelle gebildet hatte.

An manchen Stellen ist das Uebergehen von ganz grossen, platten, oft ganz kreisrunden, manchmal ovalen Zellen in den Inhalt zu beobachten, welche ein blasses, schwach gekörntes Protoplasma und einen sehr gut erhaltenen, gut gefärbten Kern besitzen.

Nur der Vollständigkeit halber müssen erwähnt werden einige an Umfang hervorragende Stellen in diesem Ganglion, die in verschiedenen Präparaten beobachtet werden können, wo in den peripheren Schichten des Gewebes eine Veränderung in der Grundsubstanz vor sich geht und die einzelnen Gewebselemente auseinander gedrängt sind, die Bindegewebslamellen in ihre feinsten Fibrillen aufgefasert sind; man sieht grosse und stärkere Züge von welligem Bindegewebe abwechselnd mit ganz feinen Fasern; die Kerne sind sämmtlich gut erhalten in Form und Grösse und zeigen eine intensive Tinktion mit Hämalaun; in den zahlreichen grösseren und kleineren Zwischenräumen zwischen diesen Elementen befindet sich eine schwer zu definirende, ungemein blasse Substanz, welche am ehesten als ein ganz feines Netzwerk mit eingesprengten kleinsten Körnchen bezeichnet werden kann, und in der Structur vielleicht einige Aehnlichkeit mit dem sonstigen Inhalte der Ganglien bietet, aber infolge des Mangels einer Tinktion so schwer zu beobachten ist. Ausserdem sind aber zwischen diesen auseinander gedrängten Bindegewebsfibrillen vollkommen ausgelaugte Erythrocyten in geringer Menge zu sehen, welche aber nirgends auch nur einen leisen Farbenton der vorgenommenen Eosinfärbung zeigen.

Es hat also an diesen Stellen einmal eine Blutung stattgefunden, wie das auch durch das Vorhandensein von einer mässigen Menge von Pigment bekräftigt wird.

Ob nun diese Blutung in einem causalen Zusammenhange steht mit dem hier zu beobachtenden veränderten Befunde des Gewebes, mag dahingestellt bleiben.

Vielleicht war die Wirkung dieser Blutung nur eine mechanische, indem durch sie eine Lockerung im Zusammenhalte der bindegewebigen Elemente erzielt wurde.

Im übrigen sind aber an manchen Stellen die Fibrillen einfach mechanisch auseinandergedrängt und ist keine die Lücken ausfüllende Zwischensubstanz zu sehen, so dass man auch an manchen Stellen blos von einer ödematösen Durchtränkung des Gewebes sprechen kann, welche wieder, ausser durch mechanische Ursachen, durch eine Reizung, eine leichte Entzündung, die ja auch in anderen Ganglien an mancherlei Orten gefunden wird, erklärt werden kann.

Wenn man die Umgebung von diesen Stellen ansieht, so bemerkt man eine grosse Anzahl von Gefässen kleineren Calibers, an welchen jedoch keine hochgradigen Veränderungen vorliegen; manche derselben haben eine besonders verdickte Muskelhaut; das perivasculäre Bindegewebe ist ausserordentlich kernreich zu nennen. Die Kerne haben meist, wie schon erwähnt, gute Färbung; gleich daneben kommen wieder hellere, blasse Stellen und kleine Erweichungsherde mit spärlichen Fettkörnchenzellen vor.

Auffallend ist, dass der Uebergang zwischen dem ganz normalen Nachbargewebe und diesen helleren Zonen nicht, wie man wohl erwarten möchte, ein ganz allmählicher, sondern oft ziemlich rasch ist, und eine scharfe Begrenzung zwischen den erweichten, auseinandergedrängten Gewebsfibrillen und den unveränderten Partien des Nachbargewebes zu constatiren ist.

An einigen Stellen ist mitten im Gewebe ein Hohlraum zu bemerken; an den diesen begrenzenden Gewebspartien ist nur ein Hellerwerden der Grundsubstanz zu constatiren, verbunden mit einem vollständigen Homogenwerden derselben; in dieser homogenen Masse, in der man nirgends die Grenze eines Zellleibes sieht, sind ausserordentlich grosse, blasse, mit Hämatoxylin gefärbte, ovale Kerne mit einem oder mehreren Kernkörperchen zu sehen; in der Mitte zwischen diesem Gewebe, das zuerst in einem Aufquellungs-, dann aber Auflösungsprocess zu sein scheint, befinden sich zahlreiche Körnchen, welche eine violette Farbe angenommen haben und ganz so aussehen, wie sonst die typischen Inhaltsmassen des Ganglions.

Fall XI.

(S. Tafel III. Fig. 5.)

Noch immer in Entwickelung begriffenes Ganglion mit einem grossen Hohlraum und vielen anderen kleineren. Reichlich vorhandenes Fettgewebe in der Umgebung, besonders an einer Seite. Auf lange Strecken ist es völlig normal; an einigen Orten ist der von der Nachbarschaft in das Fettgewebe vorgeschrittene Degenerationsprocess in diesem sichtbar. Ganz an der Peripherie sind Gefässe mit verdickter Wandung zu sehen (lange Dauer). Mässige Inhaltsmengen.

Dieses Ganglion ist aus dem Grunde sehr wichtig, weil es das einzige ist, in dem unmittelbar neben vollständig normalem Fettgewebe die typischen blauen Inhaltsmassen reichlich vertreten sind, und in diesem Fettgewebe vielfach nicht einmal eine

Vermehrung der bindegewebigen Septa zu constatiren ist, und im übrigen auch der Gefäss- und Kerngehalt ganz der Norm entspricht.

Grosses Ganglion mit einem grossen Hohlraum und einem zweiten etwas kleineren, von dem jedoch nicht die ganze Wandung, sondern nur ein Theil erhalten ist.

In dem Hohlraume findet sich da und dort typische Inhaltsmasse. In diesem Ganglion ist Fettgewebe reichlich vertreten, und zwar findet es sich in geringeren Mengen in der ganzen Umgebung, in grossen Mengen aber besonders auf einer Seite.

Auffallend und ganz besonders hervorzuheben ist, dass dieses Mal auch im Fettgewebe selbst, also in den bindegewebigen Septis Auflösungsprocesse vorkommen, andererseits aber, dass an mehreren Stellen der zur Körnerbildung führende Process im Gewebe selbst zu beobachten ist und bereits in die noch erhaltenen Gewebselemente diese blauen körnigen Massen eingelagert sind. Es findet aber hier keineswegs eine Umwandlung des Fettes in Bindegewebe statt. Dort, wo im Fettgewebe der Einschmelzungsprocess besteht, ist er von der Nachbarschaft in dieses vorgeschritten und hat sich nicht selbständig in diesem entwickelt.

Die Wandung des Hohlraumes ist von sehr verschiedener Dicke und an jenen Stellen, wo sie dünn ist, in Falten gelegt. An der Innenfläche des Ganglions, einem Theile der Wandung desselben entsprechend, sieht man eigenthümlicherweise, dass zu innerst mehr zellige Elemente vorhanden sind, als in den etwas weiter peripher liegenden Lagen, so dass das Bild bei oberflächlicher Betrachtung und schwacher Vergrösserung den Eindruck eines zelligen Belages macht. Die an diesen Stellen zu beobachtende dunklere Färbung, welche nicht allein auf einen besonderen Reichthum an Zellen zurückzuführen ist, beruht zum Theil auf dem Umstande, dass eine geringe Menge von Inhaltsmasse in dieser Schicht vorhanden ist und ihr zum Theil innig anliegt; jedoch ist in diesem Falle nicht jenes für andere Ganglien typische Verhalten zu beobachten, dass die Inhaltsmassen festhaftend an der Innenwand des Ganglions dieselbe überziehen, als wenn dieselbe mit einem schmalen, dunkelvioletten Saume „verbrämt" wäre. Alle Zellen, auch jene der innersten Schichten, haben ihre Formen ziemlich gut erhalten, und haben die Kerne eine intensive Färbung mit Hämatoxylin angenommen. Dies ist auch der Grund, warum man gerade in diesem Ganglion ausserordentlich deutlich die Abhebung von einzelnen Gewebselementen von der Wandung sieht und deren allmähliches Hineinragen und endliches vollständiges Freiwerden in den Hohlraum von Stufe zu Stufe verfolgen kann.

Insbesonders aber ist es interessant, dass man die aus dem Gewebe stammenden Zellen genau unterscheiden kann von den Fettkörnchenzellen, indem man diese in Bildungsstadien verschiedener Stufen sehen kann; so z. B. sieht man eine Zelle, welche zweifellos eine Wanderzelle ist, indem sie noch einen mit einer Einschnürung versehenen Kern von sehr dunkler Färbung besitzt. Dieser aber ist noch nicht wandständig, die übrige Zelle ist aber erfüllt mit etwas helleren, glänzenden, kleinen Körnchen und Tropfen, welche als Fettdetritus aufgefasst werden müssen.

Um nun nach Hervorhebung dieser das Ganglion besonders auszeichnenden Details auf die Hauptsache zurückzukommen, ist zu erwähnen,

dass es aus zwei von einander makroskopisch scharf zu unterscheidenden Theilen besteht:

1. aus dem Hohlraumtheil und 2. einem festen, compacten Antheil, der einen beträchtlichen Gewebsbezirk darstellt. In diesem ist hauptsächlich fibröses Gewebe vorhanden und in den Randpartien ab und zu etwas Fett. Ausserdem ist von dieser soliden Partie des Ganglions zu erwähnen, dass sie einen länglichen Spaltraum beherbergt von geringen Dimensionen, an dem jedoch der Beginn des Degenerationsprocesses zweifellos zu sehen ist, allerdings in einem noch sehr frühen Stadium.

1. Wandungen des Sackes.

Die Structur der mehrfach gefalteten Wandung ist in diesem Falle einfach zu nennen. Innen in einem grossen Theil des Sackes eine zell- und kernreiche Schicht, überall von gleicher Dicke, und handelt es sich fast immer um eine zwei- bis dreifache Lage von ziemlich grossen, meist oval geformten Zellen mit schön gefärbtem und gut erhaltenem Kern, jedoch bedeutende Veränderungen zeigendem Zellleib.

Die innerste Lage dieser Zellen ist in Ablösung begriffen von der übrigen Wand, und sieht man die verschiedensten Bilder der Loslösung dieser Elemente aus ihrem Muttergewebe.

An vielen dieser Zellen fällt auf, dass sie wie gequollen aussehen, ein ganz fein gekörntes, blass gefärbtes Protoplasma besitzen und ganz hell glänzende, runde Stellen zeigen, die als Vacuolen anzusprechen sind.

Daneben aber kommen auch wieder einige ganz unzweifelhafte Fettkörnchenzellen vor. Daneben sieht man in den innersten Zelllagen die dunkelblau gefärbten Körner, wie eine auffallend grosse Menge von Zelldetritus; ausserdem zeigen manche dieser Zellen in ihrem Inhalte eine eigenthümliche Zeichnung, als ob sie aus einer Art von Mosaik zusammengesetzt wären und polygonale Schollen als Inhalt besässen. Im Inhalte des Ganglions findet man dann solche Zellen vielfach, jedoch als helle, blos mit einem äusseren Contour versehene Gebilde, entweder mit feiner Körnung oder schollenartig aussehendem Inhalt, jedoch ohne einen Zellkern; und endlich sieht man solche Gebilde, welche in voller Auflösung begriffen sind, und es schwimmen dann derartige kleine polygonale oder runde, ganz blasse Gebilde frei in den Inhaltsmassen herum.

An einzelnen Zellen sind aber auch directe Depots der blauen körnigen Inhaltsmassen zu sehen.

Die Zellen, welche die Innenschicht bilden, sind manchmal sehr stark gequollen und sind an manchen Stellen des Ganglions Stellen zu sehen, wo der Zellkern immer blässer gefärbt ist oder einen anderen Farbenton angenommen hat, (anstatt sich mit Hämatoxylin blau zu färben, den rothen Farbenton des Eosins angenommen hat) und schliesslich zu einem ganz blassen Gebilde werden kann, das man kaum mehr sieht, und welches man nur aus seinen Contouren als Zellkern erkennt, und schliesslich giebt es auch eine Anzahl von Kernen, welche ihre sphärische oder elliptische Form verloren haben und ganz unregelmässige Gestaltungen zeigen.

Mitten zwischen diesen zelligen Elementen liegen dann wieder Wanderzellen und Fettkörnchenzellen.

Im übrigen ist von dieser innersten Schicht zu erwähnen, dass sie zwar in toto etwas blau gefärbt ist, dass sie aber nicht jenen gesättigten blauen Farbenton mitten im Gewebe hat, der in anderen Ganglien, z. B. Nr. IX zu sehen ist, dagegen sind die Inhaltsmassen dunkelblau gefärbt.

In den inneren Lagen sind fast gar keine Blutgefässe vorhanden, in den äusseren sieht man ab und zu ein Capillargefäss.

Innerste Partien.

Hervorzuheben ist nur, dass in diesem Ganglion von dem Gewebe der Wandung zumeist grössere Gewebsstücke abgelöst sind, oft Complexe von ganz bedeutender Grösse.

Da sieht man nun auch in diesen Stückchen die Veränderungen der Gewebszellen oft sehr schön; ganz grosse Zellen, welche einen kleinen geschrumpften, allerdings mit Hämatoxylin noch gefärbten Kern besitzen, in ihrem Zellleibe aber ein feines Netzwerk enthalten, das gerade so aussieht, wie an manchen Stellen die Inhaltsmassen des Ganglions. Es kommen in diesem Falle sogar Zellen vor, die an irgend einer Stelle ihres Zellleibes die dunkelblauen Körner enthalten. Es ist also wahrscheinlich, dass diese Massen oftmals bereits intracellulär gebildet werden, wie wir bereits mehrfach hervorhoben. — An manchen Stellen sieht man in dem aufgelockerten, auseinandergedrängten, zerfaserten Gewebe auch vollständig normal aussehende Leukocyten.

Bei jenen Gewebszellen, die dem Auflösungsprocesse anheimfallen, von ihrem Muttergewebe bereits losgelöst sind, ist es auffallend, dass, wenn ihr Zellleib auch noch so sehr aufgebläht ist, dennoch ihr Kern meist noch gute Färbung und Erhaltung der Grösse und Form zeigt.

Oftmals sieht man, wie das feine Netz- oder Körnerwerk des Inhaltes continuirlich übergeht in den Inhalt der Zelle.

In manchen Gewebszellen, welche zu den grossen Plattenzellen des Inhaltes werden, ist noch folgendes zu erwähnen, dass neben dem gut gefärbten und erhaltenen Kern eine Zone von blauviolett mit Hämatoxylin sich färbender Masse sich befindet, welche gleichsam den Kern umgiebt und ihm angelagert ist, und erst ausserhalb dieser Zone beginnt die netzartige Zeichnung. Endlich giebt es Zellen, welche an Grösse und Form ganz den vorhin geschilderten gleichen, jedoch keinen Kern mehr enthalten, nur kleine, stark lichtbrechende Tröpfchen, sie ähneln sehr den Fettkörnchenzellen, haben aber keinen Kern mehr.

Dann aber sind noch einige Zellen zu sehen, welche in ihrem Zellleibe ganz dasselbe Verhalten zeigen, wie die früher genannten, dass an der Stelle des Kernes jedoch ein Hohlraum in der Zelle sich befindet, welcher begrenzt ist von einem blauvioletten Saume. Der Hohlraum entspricht in seiner Grösse und Form vollständig dem hier vorhanden gewesenen Zellkern. Entweder ist der Kern ausgefallen, und hier eine Vacuole zurückgeblieben, oder aber es hat eine hydropische Degeneration desselben stattgefunden.

Allen diesen Zellen aber ist eines gemeinsam, der blaue Farbenton, den sie vom Hämatoxylin angenommen haben, (schleimige Degeneration).

2. Umgebung des Sackes.

Fettgewebe um das Ganglion; bindegewebiger, grösserer Antheil des Gebildes.

Während der nunmehr geschilderte Sack ungefähr 1 Drittel des ganzen Ganglions ausmacht, fallen auf den soliden Theil des Gebildes die übrigen 2 Drittel.

An diesem Abschnitte ist Folgendes zu bemerken: der grösste Theil dieser soliden Masse besteht aus fibrillärem Bindegewebe. Mässig kernreich, Kerne gut gefärbt; in der Grundsubstanz keine Veränderungen gröberer Natur wahrzunehmen; an manchen Stellen etwas Lockererwerden des Gewebes und an Randpartien Auftreten des Verflüssigungsprocesses mit Bildung typischer Inhaltsmassen, jedoch nur vereinzelt; die Gefässe in diesen Partien des Ganglions zeigen keine wesentliche Veränderungen, sind auch nicht allzu zahlreich und klein.

Aber auch eine Aussenschicht ist zu unterscheiden: Diese besteht aus Fettgewebe, aus lockerem, fibrillärem Bindegewebe, und ist in dieser Schicht das Verhalten der Gefässe kein normales mehr zu nennen, indem mittelgrosse Gefässe mit verdickter Wandung häufig zu sehen sind.

Die Verdickung betrifft in gleichem Maasse die Intima, wie auch die Media.

In diesen lockeren Partien des Gewebes ist ab und zu eine Insel, wo die Gewebselemente auseinanderweichen, fibrillär zerfallen, oder wiederum homogen werden, enorm aufquellen, kurz verschiedene Stadien eines Verflüssigungs- und Einschmelzungsprocesses darstellen, der jedoch, wie schon früher mehrmals betont, durchaus nicht in einer und derselben Weise einzusetzen pflegt, sondern mannigfache Unterschiede aufweist.

Auch mitten im Fettgewebe oder in dessen unmittelbarer Nachbarschaft kommen derartige Herde vor, und ist dieses Verhalten abweichend von den Befunden der meisten untersuchten Ganglien.

Dabei ist aber ganz besonders hervorzuheben, dass das Fettgewebe auf lange Strecken hin ein vollständig normales Verhalten zeigt, und die genannten Veränderungen oft unmittelbar an normales Fettgewebe anschliessen, so dass eine Mitbetheiligung des Fettgewebes nach vorheriger Umwandlung in Bindegewebe an dem Einschmelzungsprocesse causal wohl sicher geleugnet werden kann, während es natürlich möglich ist, dass ab und zu eine Partie des Fettgewebes, welche in der Nähe eines Einschmelzungsherdes liegt, die diesem Processe eigenthümlichen Veränderungen mitmachen muss.

In der unmittelbarsten Umgebung dieser Fettgewebepartien kann man einzelne mit Eosin sehr intensiv gefärbte Stellen sehen, sie zeigen manchmal ein homogenes Aussehen, an anderen aber sieht man wieder den zelligen Aufbau, und sind ab und zu noch Kerne in Form und Tinktion erhalten. Es handelt sich ausnahmslos um ganz isolirte Abschnitte von fibrillärem Bindegewebe, welches diesen Farbenton angenommen hat. Das Eigenthümliche nun ist, dass in der Umgebung dieser Stellen, aber auch in der Mitte derselben, die Bildung von den Körnern beginnt, und dass an einigen Stellen diese schon oft genannte körnige Masse in der Mitte dieses Bindegewebstheiles enthalten zu sein scheint; an anderen

Stellen sind diese Massen aussen von den dunkelblauviolett gefärbten Körnern begrenzt.

Diese rothen Gewebsmassen kommen aber nicht nur in den Randpartien des soliden Theiles des Ganglions vor, sondern auch in der Mitte, sowie gegen den Hohlraum zu, und zwar in sehr verschiedener Ausdehnung.

Besonders mitten im Gewebe sind diese Stellen mehr homogen, haben ihre Zellkerne verloren oder sind von denselben nur mehr kümmerliche Reste in Form von schwarz gefärbten, unregelmässig gestalteten Bruchstücken vorhanden, und anstatt des einstigen fibrillären Baues des Gewebes sieht man fast ganz homogene, sehr verschiedenartig gestaltete Schollen neben einander gelagert.

Von dem übrigen, den soliden Theil des Ganglions bildenden Gewebe ist nur zu bemerken, dass dasselbe überall gute Kernfärbung angenommen hat, dass es ungemein zell- und kernreich ist; jedoch ist dieses Verhalten nicht überall gleichmässig ausgedrückt, und sind besonders streifenartige Partien so beschaffen, dass man von chronisch entzündlichen Vorgängen sprechen kann.

Ausserdem ist noch zu bemerken, dass der Gefässreichthum in der gleichen Vertheilung wie der Zellreichthum wechselnd ist.

Hauptsächlich sind es Gefässe kleineren und mittleren Calibers, zum grössten Theil strotzend mit Blut gefüllt, und zeigen sie alle eine Veränderung, die wir nicht selten bei unseren Ganglien gefunden haben, nämlich eine Vermehrung der Zellkerne in der Adventitia, so dass jedes Gefäss von einem Mantel von Zellkernen umgeben ist, der oft beträchtliche Dicke erreichen kann.

Erwähnung verdienen nur noch jene wenigen Stellen, an denen der Uebergang, d. h. die Begrenzung zwischen dem eigentlichen Sacke des Ganglions und dem soliden Theile des Gewebes zu sehen ist.

1. lässt sich die eigentliche Wandung des Ganglions noch eine Strecke weit als ganz gesonderte, parallelfaserige Anordnung zeigende Gewebslage weiter in das Gewebe hinein verfolgen, und fällt sie manchmal auf durch ihren enormen Kernreichthum, besonders in den nach aussen gegen den festen Theil des Ganglions zugewendeten Theilen;

2. befindet sich überall, wo diese Grenze zu bemerken ist, eine Partie vollständig in Verflüssigung begriffenen Gewebes zwischen dem soliden Gewebsstück und dem Sacke des Ganglions;

3. folgt diese Schicht als schmaler, jedoch sehr deutlich ausgesprochener Streifen auf lange Strecken hin der Wandung. Feinste Aufbündelung der Fibrillen, Unsichtbarwerden derselben, Losewerden einzelner Zellkerne kommt häufig vor.

Gerade an der Uebergangsstelle zwischen Balg und tiefer liegendem, solidem Gewebe findet sich eine ziemlich grosse Stelle, wo der destruirende Process in vollem Gang ist, und lässt sich diese Stelle verfolgen in jenen schmalen, die beiden oben genannten verschiedenen Gewebsbezirke trennenden Streifen. Hier zeigt sich wieder eine neue Eigenthümlichkeit dieses Processes.

Die Randpartien des in Auffaserung und Zertheilung begriffenen Gewebes sind nicht nur wie gewöhnlich aufgebündelt und zerfasert, und

gehen einzelne Gewebselemente direct von der Wandung in die blaugefärbte Körnermasse über, sondern es ist eine mässig breite Zone der Randschicht vorhanden, in der sonst noch kein Lösungsprocess der Elemente beobachtet wird, wo man aber schon ganz schön die einzelnen Fibrillen sieht, blauviolett gefärbt, und enthalten sie feinste, blaugefärbte Körnchen zwischen ihren Elementen.

Gegen den Hohlraum zu finden sich rothe Blutkörperchen, eine Anzahl von grossen Fettkörnchenzellen, Gewebszellen und die sonstigen gewöhnlichen Inhaltsmassen.

Fall XII.

(S. Tafel II. Fig. 4.)

Mehrkammeriges, aus völlig getrennten Hohlräumen bestehendes Ganglion, das als jüngere Form aufgefasst werden muss. In allen Hohlräumen befinden sich Inhaltsmassen, und sind diesen viel zellige Elemente aus der Wandung beigemengt. An den peripheren Gefässen ist eine mässige Wandverdickung zu finden. Fettkörnchenzellen mitten im schleimig degenerirenden Gewebe, häufigeres Vorkommen von Riesenzellen.

Etwas über bohnengrosses Ganglion, bestehend aus mehreren von einander vollständig getrennten Hohlräumen von verschiedener Grösse. An einzelnen Stellen Erweichungs- und Verflüssigungsprocesse im Gewebe, ohne dass es noch zur Bildung eines Hohlraumes gekommen wäre.

In allen Hohlräumen ist Inhalt vorhanden, besonders ausgezeichnet in diesem Ganglion dadurch, dass Gewebselemente, der Wand angehörend, in grosser Menge im Inhalte vorhanden und so unverändert sind, dass sie sofort als Gewebszellen aus dem Ganglionsacke erkannt werden können.

Was die Zusammensetzung der festen Gewebsbestandtheile dieses Ganglions anlangt, so haben wir wieder zu unterscheiden eine mehr in der Umgebung der Hohlräume befindliche, aus fest gefügtem, fibrillärem Bindegewebe bestehende Gewebsmasse, die grösstentheils bedeutenden Zell- und Gefässreichthum zeigt, die die Wandung der Hohlräume selbst bildenden blassen, mehr gequollenen zell- und gefässärmeren Partien, in deren centralsten Schichten sich die zur Hohlraumbildung führenden Processe zeigen, und periphere, aus sehr lockerem, fibrillärem Bindegewebe zusammengefügte Massen mit an vielen Stellen reichlich vorhandenem Fettgewebe; die Gefässe der grösseren zusammenhängenden Bindegewebsschichten bieten wenig Veränderungen, die Gefässe im lockeren peripheren Gewebe zeigen geringe Verdickung der Intima und Media. In demselben peripheren, lockeren Zellgewebe zeigen sich auch da und dort kleinere und grössere Einschmelzungs- und Erweichungsherde in allen Stadien, von einem leichten Auseinandergedrängtsein der Fibrillen angefangen bis zur vollständigen Auflösung des Gewebes.

Ausserdem bietet dieses Ganglion grosse Partien von einem äusserst weitmaschigen Gewebe dar, das ganz so aussieht wie ein Netz von feinen, schmalen Fibrillen, die sich untereinander wieder aufbündeln und dann wieder in etwas dickere Lagen vereinigen.

Eingestreut in dieses weitmaschige Netz, das aus feinst aufgefaserten Fibrillen besteht, die durch Flüssigkeit auseinandergedrängt sind, sind sehr verschieden gestaltete Gewebselemente, Zellen in allen Grössen und Formen. Zellen mit grossem, gequollenem, ovalem Kerne, wie wir sie schon öfters an anderen Stellen beschrieben haben; viele Zellen aber zeigen eine deutliche Sternform ihres Zellleibes, besitzen eine grosse Anzahl von Ausläufern, die sich wieder verästeln, und meist blasse, grosse Zellkerne.

Dieses Gewebe hat auf der einen Seite des Ganglions eine ganz bedeutende Mächtigkeit und umgiebt das Gebilde fast in seiner halben Peripherie. In ihm finden sich ab und zu kleinere und grössere Partien von dunkel gefärbten Körnchen; an der Peripherie dieser theils ödematösen, theils schleimig degenerirten Partien dagegen finden sich grosse Anhäufungen der bekannten blauen Körner.

Was nun hier besonders schön zu sehen ist, ist, dass mitten im schleimig degenerirten Gewebe sich grosse, platte Zellen mit glänzenden Körnchen und Tropfen erfüllt zeigen, mit manchmal gut erhaltenem, meist wandständigem Kern; es entstehen also mitten in den schleimig sich umwandelnden Gewebspartien Fettkörnchenzellen, die Detritus in sich aufnehmen und dann bei vollständigem Zerfliessen des Gewebes in die Inhaltsmassen des Ganglions in mehr oder weniger gut erhaltenem Zustande gelangen können.

Manche Zellen sind auch vorhanden, welche ganz in Form, Gestalt und Grösse den oben genannten gleichen, auch wandständige Kerne besitzen, aber den körnigen Inhalt vermissen lassen, somit jenen aufgequollenen, aus dem Gewebe selbst entstammenden Zellen, von denen in früheren Ganglien schon gesprochen wurde, gleichzustellen sind (Lymphspaltenendothelien) und von der Fläche gesehene gequollene Bindegewebszellen. Ab und zu sieht man auch eine mehrkernige Zelle, wie sie ja in fast allen anderen Ganglien beobachtet worden sind und als Fremdkörperriesenzellen gedeutet wurden.

Das Eigenthümliche ist, dass die meisten der Zellen in diesem Gewebe aussergewöhnlich grosse Kerne besitzen.

Der Zellleib, der in manchen Partien deutlich Sternform mit Ausläufern hat, ist in anderen Partien wieder schön rund oder oval, und sieht man den Zellleib sich sehr deutlich von der sehr blassen Umgebung abheben.

An vielen Stellen aber sieht man geradezu die Verflüssigung der zelligen Elemente. Ihr Kern ist noch erhalten, vielleicht etwas unregelmässig in der Form und etwas schwächer gefärbt, der Zellleib zum Theil erhalten, an einer Stelle jedoch ist der feinkörnige Inhalt der Zelle in directer Verbindung mit den feinkörnigen Massen, die zwischen den Maschen des Grundgewebes liegen.

An solchen Stellen gerade sieht man auch Zellcomplexe von 4—6 Zellen, die sehr eng an einander geschmiegt sind, so dass man eben noch die Grenze zwischen den einzelnen Individuen sehen kann. In anderen Fällen sind die Zellleiber eines solchen Zellhäufchens zusammengeflossen, und beherbergt nun eine einzige grosse Zelle 4—6 Kerne; öfters ist dieser Zellleib wieder an einer Stelle im Zerfliessen, so dass die Zellkerne

frei werden. Diese können dann auch gar nicht so selten nackt in den verschiedensten Stadien der regressiven Metamorphose in dem Maschenwerke angetroffen werden.

Während die soeben beschriebenen grösseren Gewebspartien von ödematösem und schleimig degenerirtem Gewebe zusammenhängend sind, kommen auch kleinere derartige Partien vor, welche mitten im Gewebe zerstreut sind.

Auch noch andere in einem Auflösungsprocesse begriffene Partien sind zu sehen, welche im grossen und ganzen den eben beschriebenen ähneln und doch wieder Unterschiede zeigen. Es sind dies Partien, in denen ein ganz enges, sehr feines Fadenwerk die Grundsubstanz bildet. Die dieses Grundgewebe zusammensetzenden Gebilde zeigen noch vielfach welligen Verlauf, ausserdem aber das Auftreten feinster Körnchen zwischen ihnen. An manchen Stellen sind die Fibrillen etwas weiter auseinander gewichen, so dass ab und zu kleine, von nur einem oder 2 Fäden durchzogene Hohlräume entstehen.

In diesem Gewebe nun sieht man wiederum mannigfaltige Zellformen, keine Sternformen und keine Fettkörnchenzellen, sondern nur verschieden gestaltete Gewebszellen mit stets gut gefärbtem Kern; an vielen dieser Zellen sieht man den Zellleib ganz deutlich, und zwar in rundlicher Gestalt zumeist; nur ab und zu eine Zelle mit spindelförmiger Gestalt; ich bin der Ansicht, dass diese Gewebspartien als Vorläufer der oben beschriebenen, in schleimiger Degeneration begriffenen anzusehen sind, dass es sich jedoch nur um eine ödematöse, hydropische Durchtränkung des Gewebes handelt und erst später sich die weiter vorgeschrittenen Stadien der Auflösung hinzugesellen.

Die Hohlräume und ihre Begrenzung.

Wie an den meisten früher beschriebenen Ganglien zeigt nur ein Theil der Begrenzung des Hohlraumes jene zur Verflüssigung des Gewebes führenden Veränderungen, während ein Theil sich wenigstens nicht activ daran betheiligt.

Die Wandung aller Hohlräume besteht aus fibrillärem Bindegewebe, das an dem nahe dem Hohlraume liegenden Abschnitte etwas blass und kernarm ist.

Der kleinste*) der Hohlräume ist fast ganz erfüllt mit Inhaltsmassen (typische blaue Körner), untermischt mit einzelnen zelligen Elementen.

Ungefähr die Hälfte der Wandung zeigt keine genaue scharfe Abgrenzung gegen das Innere des Ganglions, sondern ist in dem zur Höhlenbildung führenden Process begriffen, die andere Hälfte zeigt eine ganz genaue innere Begrenzung gegen die Höhle und besteht aus ziemlich regelmässig angeordnetem, fibrillärem Bindegewebe. An manchen Stellen, die allerdings nicht ausgedehnt sind, ist sogar eine scharf ausgebildete innerste Zelllage gegen den Hohlraum zu zu sehen, was jedoch öfters beobachtet wurde und nur darauf beruht, dass gerade eine kernreichere Schicht in dem betreffenden Stadium die innerste ist, gewiss nicht aber darauf zurückzuführen ist, dass die Ganglien eine endotheliale Auskleidung besässen.

*) Der Befund an den übrigen Hohlräumen ist ähnlich dem hier gegebenen.

Auf der einen Seite zeigt der Hohlraum eine Wandungspartie, welche in vollster Auflösung begriffen ist.

Die blauen körnigen Massen sind nicht nur dicht am Rande des Bindegewebes zu sehen, sondern sie reichen auch tief bis in die Wandung hinein; das ganze Gewebe hat daselbst einen blauvioletten Farbenton angenommen. Aber auch etwas weiter in der Tiefe durch eine ganz schmale Partie gesunden Gewebes getrennt, ist abermals eine hellere Stelle zu sehen, an der körnige Anlagerungen mitten im Gewebe vorliegen, und die Zellkerne in einer nicht mehr definirbaren sehr hellen, nur durch Körner unterbrochenen Masse zu liegen scheinen.

Dort, wo die Wandung im Auflösungsprocess begriffen ist, sieht man Zellbestandtheile aller Art, meist nur mehr nackte Zellkerne, theilweise noch gut erhalten, zum Theil geschrumpft, keine Färbung mehr annehmend, schollen- und bröckelartige Gebilde von den mannigfaltigsten Formen dazwischen, alles reichlich umspült von den blauen körnigen Massen.

Geht man die Wandung entlang weiter, so kommt man auf Gewebspartien, die zwar auch noch in Auflösung begriffen sind, aber man kann den Process deutlicher und besser verfolgen, man sieht die Ablösung und Abspaltung von Fibrillen, von ganzen Zelllagen, die dann in dem Inhalte wieder in ihre einzelnen Bestandtheile zerfliessen. Gewebsmassen und Fettkörnchenzellen schwimmen nahe dem Rande der Höhle im Inhalte umher; es ist aber nicht jener Auflösungsprocess, bei dem eine Auffaserung, eine Aufbündelung des Gewebes in seine Fibrillen stattfindet (durch Oedemisirung) und bisweilen eine Art von Schleimgewebe gebildet wird, indem es dann erst zur vollständigen Auflösung kommt, sondern es ist ein anderer Process, der darin besteht, dass das Gewebe in toto aufquillt, zum Theil ganz homogen wird, zum Theil eine feine oft glänzende Körnung zeigt und zugleich mit der Bildung und Einlagerung einer mit Hämatoxylin sich intensiv blau färbenden Körnermasse einem Auflösungsprocesse anheimfällt, der mit der Lostrennung einzelner Zellen oder ganzer Zellcomplexe beginnt und mit der vollständigen Einschmelzung der zelligen Bestandtheile in die oben beschriebene Detritusmasse endet (schleimige Degeneration). —

In immer schwächer werdendem Maasse lässt sich dieser Vorgang in dem kleinsten Hohlraume der Wandung entlang verfolgen.

An manchen Stellen sieht das Gewebe, das den Hohlraum von innen begrenzt, wie zernagt aus, zeigt kleine Einbuchtungen und Lacunen, es ist aber nichts mehr von einer Ablösung von Theilchen oder von Körnerbildung zu sehen, und es sehen diese Partien so aus, als wenn hier der Process still gestanden wäre, und gegenwärtig kein Fortschreiten derselben stattfände.

Auf jener Seite, an der die Mitbetheiligung der Wandungsschichten eine schwache genannt werden muss, ist das Gewebe auf grössere Strecken hin vollständig kernlos, stellt ganz gleichmässig mit Eosin gefärbte Flächen dar, und nur eine ganz blasse Granulirung ist in demselben zu sehen. Im benachbarten Wandungsgewebe vielfach kleine Vacuolen und Hohlräume verschiedener Art zu sehen.

In diesen Hohlräumen beobachtet man das Vorkommen grosser und kleiner vollständig homogener, intensiv roth gefärbter Stellen; dieselben sind aber bisweilen ganz rund oder oval und entsprechen in Form und Grösse so genau den Contouren von Gewebszellen, dass man wohl zur Annahme gezwungen wird, dass es sich um ein Hyalinwerden der einzelnen Gewebszellen unter gewissen Bedingungen handelt. —

Im Inhalt überall schöne blaue Körner, rothe und weisse Blutkörperchen in Menge.

An manchen Stellen der Wandung sind auch mitten im Gewebe ganz beträchtliche Anhäufungen von zelligen Elementen zu sehen, welche aber hier keineswegs stets Wanderzellen sind, sondern ebenfalls aus grossen, mit grossem, ovalem Kerne versehenen Gebilden bestehen; die Kerne sind intensiver gefärbt, als bei den ganz grossen, vorher öfters gegenannten Zellen, und wird es sich da wohl um einen formativen Vorgang im Bindegewebe unter der Einwirkung eines entzündlichen Reizes handeln!

Ab und zu findet sich im Gewebe der Wandung, nahe der inneren Oberfläche eine Riesenzelle mit drei bis vier länglichen, gut gefärbten Zellkernen.

In den peripheren Theilen sieht man im Ganglion entweder gut erhaltene fibröse Partien oder, was in diesem Präparate wohl den grössten Theil des Umfanges des Ganglions ausmacht, schleimig degenerirendes Gewebe. Aber an einzelnen Stellen sind in diesem schon beschriebenen Gewebe Gefässe vorhanden, und zwar Capillargefässe und Gefässe mittleren Calibers; viele zeigen Wucherungsvorgänge des Endothels der Intima.

In anderen Präparaten dieses Falles sieht man in der Peripherie wohl Gefässe mittleren Calibers mit sehr verdickten Wandungen, und zwar sind es insbesondere hochgradige Verdickungen der Muskelhaut, während an der Intima wenig oder gar keine Veränderungen zu sehen sind. —

Fall XIII.

Ganglion Nr. 13. S. Tafel II, Fig. 1, 2 und 3.

Jüngeres, seit einem halben Jahre bestehendes Ganglion. Es besitzt einen grösseren und mehrere kleinere Hohlräume. Ausgezeichnet durch multiples Auftreten des degenerativen Processes, sowie durch grosse Mengen von Inhalt mit sehr vielen Gewebszellen (zum Theil in hyaliner Degeneration).

Mitten in einem fibrillären Bau zeigenden Bindegewebe kommt es theils in Spalten, theils in Form etwas grösserer Höhlen zur Entwickelung des charakteristischen, degenerativen Processes. Mässiger Gefässreichthum; grössere Gefässe mit Intimaverdickung sind in diesem Ganglion überhaupt nicht da, sondern nur einige Gefässe mittleren Calibers mit Verdickung der Muskelhaut. Die histologischen Details des Ueberganges der Gewebszellen in die Inhaltsmassen sind an diesem Ganglion sehr deutlich zu verfolgen.

Uebergreifen des Einschmelzungsprocesses auf in der Nachbarschaft vorhandenen Muskel, in dem er sich ausbreitet.

Dieses Ganglion ist in mancher Beziehung das lehrreichste der mir zur Untersuchung gekommenen.

Was besonders typisch zu sehen ist, ist

1. das multiple Auftreten des degenerativen Processes;

2. das ungewöhnlich intensive Tinktionsvermögen der Inhaltsmassen gegenüber dem Hämatoxylin;

3. die zahlreichen zelligen Bestandtheile des Inhaltes (sowie deren Farbenreaction gegenüber sauren Anilinfarben zum Unterschied von anderen Ganglien). Im Inhalte kommen Riesenzellen vor;

4. das normale Verhalten des Fettgewebes in der Peripherie des Ganglions;

5. das Auftreten der degenerativen Processe, zuweilen in unmittelbarer Nähe des vollständig normalen Fettgewebes.

6. Dies Ganglion ist besonders ausgezeichnet durch den Umstand, dass Hohlraumbildung und der Einschmelzungsprocess sich bis an und in einen Muskel erstreckt; man sieht quergestreifte Muskelfasern, einem Muskel des Daumenballens entstammend, direct an einen Einschmelzungsherd heranreichen, und erstreckt sich diesmal der Process bis zwischen die Fasern des Muskels hinein. Diese sind dadurch auseinandergedrängt, da und dort gequollen und in Auflösung begriffen. An manchen Orten ist eine beträchtliche Rundzellenanhäufung im Muskel zu sehen.

Das Ganglion besteht aus einem grösseren und mehreren kleineren Hohlräumen; die letzteren sind von sehr wechselnder Grösse und über alle Theile des Gebildes gleichmässig vertheilt. Es ist in diesem Ganglion nicht etwa ein Localisirtsein des Processes auf einzelne Partien, z. B. das Centrum des Ganglions zu constatiren, sondern alle seine Partien sind gleichmässig bedacht. Der Bau dieses Ganglions ist ungemein einfach; das ganze Gebilde besteht aus ziemlich derbem, festgefügtem, fibrillärem Bindegewebe von annähernd gleicher Färbungsintensität gegenüber Eosin, aber sehr wechselndem Kernreichthum. An kleineren Stellen, wo der Beginn des Processes zu sehen ist, sind in diesem Grundgewebe längliche Spalten und schmale Hohlräume; dort, wo der Process bereits längere Zeit besteht, sind grosse, mehr rundlich geformte Räume vorhanden. In der Peripherie des Ganglions und zwar an verschiedenen, sich ganz diametral gegenüberliegenden Punkten findet sich in jeder Beziehung normales Fettgewebe. (Keine Sklerose.)

I. Grundsubstanz.

Theils parallelfaserig angeordnetes, theils ganz unregelmässiges, keine bestimmte Structur besitzendes fibrilläres Bindegewebe mit mässigem Kernreichthum. Die Kerne zeigen abwechselnd spindelförmige und ovale Gestalt, sind sämmtlich gut erhalten und gefärbt.

Der Gefässreichthum dieses Ganglions ist als ein mässiger zu bezeichnen. Ganz grosse Gefässe, wie wir sie in anderen Ganglien gesehen haben, mit stark verdickten Wandungen, sind hier überhaupt nicht zu sehen; es sind nur einige Gefässe von mittlerem Caliber vorhanden und Capillargefässe; die mittelgrossen Gefässe, es sind solche arterieller Natur, zeigen wohl eine mässige Verdickung der Media, jedoch keine Veränderungen der Intima, so dass diese Veränderungen in der Structur

der Gefässwand wohl auf Circulationsbehinderung in einzelnen Bezirken des Ganglions zurückgeführt werden kann und dadurch die Hypertrophie der Muskelhaut des Gefässes erklärt wird. Von den kleinen Gefässen und den Capillaren ist zu erwähnen, dass sie fast insgesammt eine perivasculäre Zellvermehrung zeigen, wie dies in fibrösem Gewebe bei chronisch entzündlichen oder bei Reizzuständen wohl bekannt ist. (Kocher und Langhans, Befunde bei Dupuytren'scher Contractur.)

Erwähnung verdient hier noch das Fettgewebe, das nicht nur an der Peripherie des Ganglions in dem etwas lockeren Zellgewebe zu finden ist, sondern hier auch mitten in der Grundsubstanz selbst, im fibrösen Gewebe des Ganglions, wenn auch in geringen Mengen und von ebenfalls vollständig normaler Beschaffenheit vorkommt.

Der Beginn des Einschmelzungsprocesses in der Umgebung grösserer Hohlräume an mehr circumscripten Stellen.

An diesen Stellen lässt sich der Process ausserordentlich genau bis in seine feinsten Details verfolgen, und liefert gerade dieses Ganglion eine ganze Reihe von neuen Beobachtungsergebnissen. Ein solcher in den Hohlraum des Ganglions nach Art einer Halbinsel hineinreichender Vorsprung besteht zum grossen Theil aus fibrösem Gewebe. Auffallend ist allsogleich die verschiedene Farbenintensität dieses Gewebsbezirkes. Ein Theil ist mit Eosin gleichmässig gefärbt, ein Theil hat diesen Farbstoff nicht angenommen, zeigt nur die Kernfärbung mit Hämatoxylin, und andere Partien endlich noch, die in der Vielzahl vorkommen, zeigen in streifenartiger Anordnung das gänzliche Ausbleiben der Eosinfärbung und dafür jenen schon mehrmals beschriebenen sehr schönen blauvioletten, zarten Farbenton. An jenen Stellen, an denen das Gewebe in seiner Grundsubstanz die Färbung mit Eosin in gleichmässigem Grade angenommen hat, ist nichts Krankhaftes zu bemerken.

An jenen Stellen, an denen das Gewebe blos an und für sich blässer ist, sieht man ein allmähliches Homogenwerden der Grundsubstanz und nur sehr wenige, jedoch gut gefärbte Zellkerne, die jedoch manchmal atrophische Formen zeigen. Unmittelbar an jenen Stellen nun, wo das Gewebe einfach blässer aussieht, beginnen die ersten Zeichen des degenerativen Processes. Sie lassen sich hier besonders deutlich in ihren Anfangsstadien erkennen und weiter verfolgen.

In einer derartigen Stelle sieht man plötzlich das Auftauchen von kleinsten, blauschwarzen Körnchen mitten im Gewebe. Diese sind oftmals in einer Reihe angeordnet und bilden so punktirte Linien von einer gewissen Regelmässigkeit, vielleicht den Zellcontouren entsprechend.

Wenn man so eine Linie verfolgt, kommt man an eine Stelle, die noch heller ist, als das umgebende Gewebe. Es sind daselbst überall feinste Spalten zu sehen, und diese sind mit diesen blauen Körnchen erfüllt. Diese helle Stelle hat cylindrische Form, bisweilen auch Trichterform, und ist der Aussencontour dieser hellen Stelle sehr genau zu sehen dadurch, dass er von einer continuirlichen Reihe der besagten blauen Körnchen gebildet ist. Ab und zu ist eins dieser Körnchen auch im Inneren dieser helleren Stellen zu sehen.

Diese Stellen gehen dann in grössere, ganz mit derartigen blauvioletten Körnern erfüllte Gewebsbezirke über.

Am Rande solcher Bezirke, ganz nahe der gegen die Innenfläche des Ganglions zusehenden Oberfläche sind aber auch noch andere Dinge zu sehen. Die Vertheilung der blauvioletten Körner im Gewebe ist manchmal auch keine regelmässige, sondern richtet sich nach verschiedenen Umständen.

Dort, wo das Gewebe um so viel heller wird und ein fast homogenes Aussehen bekommt, sieht man deutlich, dass einzelne Zellen des Grundgewebes ganz enorme Dimensionen annehmen. Gerade an dieser Stelle sind Zellen zu sehen, in denen der Zellkern in seiner Form und Grösse noch gut erhalten ist. Seine Färbung ist eine ganz blasse. Der Umfang des Zellleibes, den man ganz deutlich sehen kann, weil eine feine dunkle, punktirte Linie ihn gegen die Nachbarschaft abgrenzt, hat das 6—8fache der Grösse einer gewöhnlichen Gewebszelle daselbst angenommen. Der Zellleib selbst, sein Protoplasma zeigt eine allerfeinste, fast homogen zu nennende Beschaffenheit. Nun aber sieht man eine ganz deutlich ausgeprägte, blauviolette Begrenzung des Zellleibes, so dass man annehmen muss, dass sich die bekannten blauen, körnigen Massen auch ausserhalb der Zellen und Gewebe bilden, und dass die Zellenmembran auch derartiger enorm gequollener, zelliger Gebilde eine Zeitlang dem Eindringen der Körnermassen Widerstand leistet. Ausserdem sieht man ganz in der Nachbarschaft dieser grossen, gequollenen Elemente kleinere Zellen, jedoch auch noch viel grössere als gewöhnliche Zellen des Gewebes, welche einen schönen, mit Eosin rosa gefärbten Zellleib von ungemein deutlicher Abgrenzung, einen gut gefärbten, mit Hämatoxylin rothviolett gefärbten Kern besitzen und im übrigen jenen ganz grossen, mit grossem Kern versehenen Zellen gleichen, welche oft frei im Hohlraume schwimmen. Sie haben jedoch homogenes Protoplasma, sind demnach keineswegs als Fettkörnchenzellen aufzufassen, sondern eben sehr grosse, aufgeblähte Gewebszellen, von ungemein epithelähnlichem Aussehen, auch der Kern gleicht durchaus nicht jenem von Wanderzellen.

Wenn diese grossen, gequollenen Gewebselemente an Grösse noch mehr zunehmen, geht endlich die ihnen eigene Gestalt verloren und man sieht neben den Zellen, die noch ein Protoplasma haben, auch nackte Kerne im Protoplasma. Der Kern erhält sich am längsten. Aber auch diese Kerne gehen daselbst zu Grunde und sieht man

1. dass dieselben allmählich und weiter gegen den Hohlraum zu kommen, blässer und blässer werden, ebenfalls aufquellen, so dass sie oft ganz blasse Gebilde darstellen;

2. dass mitten in ihnen auch die blaue Körnung entsteht, und sie schliesslich ganz zerfallen in Partikelchen von dieser geschilderten Art. Aber nicht nur Kerne werden aus dem Wandgewebe frei, sondern auch Fibrillen, ganze Balken, welche keinen Kern mehr haben, sondern nur mehr weniger dicke Faserzüge darstellen. Sie zeigen dann meist schon die charakteristischen Einlagerungen als Zeichen der schleimigen Degeneration. Dort, wo das Gewebe der Wandung frei an den Hohlraum anstösst, ist die Grundsubstanz oft wie feinst gepinselt, in unzählige Fädchen aufgefasert, aber auch ganze Stücke von Protoplasma, Zellleiber in ihrer

Form genau erhalten, jedoch ohne Spur eines Kernes schwimmen am Rand der Oberfläche des Sackes umher.

Einige mit Eosin intensivst roth gefärbte Zellen und Balken unterbrechen den sonst an diesen Stellen überall herrschenden, bläulichvioletten und ganz charakteristischen Farbenton; er ist in einer Anzahl von Ganglien so typisch, dass man mit der schwachen Vergrösserung nur das Präparat nach dieser Färbung zu durchforschen hat, um dann alle einzelnen Stellen, an denen der Degenerationsprocess ansetzt, genau nachzustudiren.

Auffallend ist bei den in den Inhalt übergehenden grossen Gewebszellen die nur in diesem Falle zu beobachtende auffällige Eosinfärbung; es kommen derartige Zellen zweifellos in allen Grössen und Gestalten vor; manchmal auch deutliche zwei-, drei- und vierkernige Zellen, typische, mit gut gefärbten Kernen versehene Riesenzellen mit homogenem, gleichmässig roth gefärbtem Zellleib.

Auch jener Uebergang, indem in diesen sonst mehr homogenen Zellen eine leichte feine Körnelung beginnt, durch die sie den Fettkörnchenzellen ähnlich werden, ist deutlich zu sehen.

Längs der Lymphspalten dringen die blauen körnigen Massen an einzelnen Stellen tiefer in das Gewebe ein; während ringsumher das fibröse Gewebe vollständig normal ist, beobachtet man in Form eines schmalen Streifens in einem derartigen Spalt eine Reihe von Körnern bis weit in die Wandung hinein.

Gerade bei diesem Ganglion besitzen die grösseren Hohlräume kleinere, oft tief ins Gewebe hineinreichende Ausbuchtungen und Winkel und gerade in diesen oft sehr schmalen Spalten lässt sich der Process in allen seinen Stadien beobachten. Während im allgemeinen diese Spalten mit den blauen Körnern vollständig ausgefüllt sind, sieht man da und dort die blauen Inhaltsmassen etwas von der Wandung zurückgezogen und kann man daselbst dann das Verhalten der innersten Wandungsschichten etwas genauer studiren.

Diese Stellen gestatten einen genauen Einblick in die Entstehung der in diesem Ganglion vorkommenden sehr grossen Zellen, welche im Inhalte frei umherschwimmen, mit Eosin im Zellleib, mit Hämatoxylin im Kern gut gefärbt sind und manchmal einen schollenartig aussehenden Inhalt darbieten.

Man sieht daselbst an der innersten Schicht der Wandung des Ganglions und zwar an einer Seite, wo sonst die Gewebsveränderungen minimal sind, eine ganze Reihe von nebeneinanderstehenden Zellen von zwar etwas verschiedener Grösse, aber doch im grossen und ganzen übereinstimmendem Aussehen.

Dieselben haben sehr grossen Zellleib, sind mit Eosin gut gefärbt, der Zellkern zeigt, solange sie noch in Verbindung mit der Wandung sind, selbst gute Färbung, manchmal ist er etwas geschrumpft; im Inneren des Leibes dieser Zellen sieht man ein Netzwerk, welches den Eindruck macht, als ob lauter Tropfen oder Schollen in der Zelle um den Kern herum enthalten wären und ist der ganze übrige Zellleib in der Weise erfüllt.

An einigen Stellen erheben sich diese Gebilde über das Niveau der Wandung, zeigen die obgenannten Eigenschaften noch deutlicher und nach einiger Zeit sieht man eine derartige Zelle frei ganz nahe der Innenfläche schweben. Diese Zellen stammen also sicherlich vom Gewebe der Wandung, sind keine Wanderzellen, auch wenn sie später fettigen Detritus enthalten und im übrigen den an anderen Orten beschriebenen Fettkörnchen ähnlich sind.

Lacunenartige Bildungen in der Wand des Ganglions.

Es finden sich an der Innenseite des Ganglionsackes lacunenartige Bildungen, kleine Buchten und Nischen in der Wandung.

Ein Theil derselben zeigt eine scharfe Begrenzung gegen den Inhalt und ist daher natürlich nur die Folge von einer gerade an dieser Stelle stattgefundenen Faltenbildung der Wand; an anderen Stellen aber schneiden ganz unregelmässige, gezackte Buchten tief in die Wandungsschichten des Sackes ein und zeigen nicht die wellige, mehr rundliche Oberfläche der Falten. Daselbst ist auch keine deutliche Grenze zwischen der Wandung und dem Inhalt zu sehen und ist das Gewebe auf ein Stück weit hinein vollständig erfüllt mit den bekannten körnigen Massen. Diese in grösserer Zahl vorkommenden Stellen sehen so aus, als ob der Einschmelzungsprocess nicht nur eine Folge der Veränderungen im Gewebe der Ganglienwand ist, sondern dass auch möglicherweise vom Inhalt aus derartige Veränderungen an einzelnen Stellen der Wand hervorgerufen oder begünstigt werden können.

An der gegenüberliegenden Seite der Ganglienwand gerade an diesen Stellen, also an der Aussenseite des Sackes, sind an diesem Präparate merkwürdige Dinge zu sehen. Eine ziemliche Strecke weit ist das dünnwandige Ganglion bedeckt von einer sehr intensiv blauviolett gefärbten Gewebsschicht von verschiedener Dicke. Das Beginnen dieser Gewebsschicht ist gegeben in einer fortlaufenden Reihe von platten Zellen mit dunklen, gut gefärbten Kernen, welche sehr lang gestreckte, spindelförmige Gestalt haben.

Ganz plötzlich verdickt sich diese Wandungsschicht auf das Fünf- bis Sechsfache und man sieht nur ein grobes Netz- und Maschenwerk in ihr. Die einzelnen dunkeln Linien dieses Netzes schliessen spindelförmige oder rhombische Gebilde ein, welche homogen sind und meist keinen Zellkern besitzen, aber jedenfalls Zellindividuen in einem regressiven Vorgang begriffen, darstellen.

Unter diesen Gebilden trifft man ab und zu noch einen erhaltenen Zellkern und dann in allen Grössen und Gestaltungen vacuolenartige Bildungen; ganz helle elliptische oder kreisrunde Flecken, die scharfe Begrenzung zeigen und als solche einen dunkeln Rand aufweisen.

Diese Gebilde liegen in den Zellen und sind wahrscheinlich jene Stellen, wo durch einen degenerativen Process der Kern zu Grunde gegangen ist (hydropische Degeneration der Kernes).

Gleich daneben ändert sich wieder das Bild. Man sieht buckelartig von der Oberfläche sich abhebende hellere, scharfbegrenzte, zellartige

Gebilde, welche keinen Kern haben, im Inneren eine gleichmässige, ganz helle Färbung zeigen, dann wieder verliert sich die homogene Structur des Gewebes und sieht man strang- und balkenartige Bildungen in dieser blauvioletten Grundsubstanz, ab und zu einen Kern, gewöhnlich sehr blass und verquollen, an mehreren Stellen vacuolenartige, manchmal polygonale Hohlräume und in einigen derselben ein kleines, violettroth gefärbtes Gebilde (Nucleolus in dem hydropisch zu Grunde gegangenen Kerne erhalten). Dabei ist die Abgrenzung dieser violetten Randzone eine ungemein scharfe und die Färbung an der Grenze am intensivsten, so dunkelviolett, dass die Durchsichtigkeit aufgehoben ist.

Wieder weiterschreitend bemerken wir, dass diese violette Schicht jetzt einen anderen Farbenton annimmt, sie wird mehr bläulich, dabei aber blässer. Besonders gegen den Rand zu sieht diese Gewebschichte genau so aus, wie oft die zu innerst gelegenen Partien von Ganglienwandungen, blaugraues, nur eine ganz feinkörnige Structur zeigendes, sehr blasses Gewebe, meist ohne Kern. Etwas weiter gegen die Tiefe zu sieht man Zellkerne in verschiedenen Formen, meist sehr blass gefärbt, gequollen; im Gewebe zahlreiche Vacuolenbildungen in allen Grössen und Gestalten. Das Gewebe selbst lässt hier wieder seinen Aufbau besser erkennen. Man sieht hier wieder ab und zu einen Zellcontour, die grossen polygonalen Zellen mit grossen blassen, roth gefärbten Kernen; in vielen Zellen statt der Kerne helle Hohlräume. Von dieser einen Stelle erstreckt sich bis tief in die Wandung des Ganglions hinein ein zapfenartiges, tiefdunkelviolett gefärbtes Gebilde, das ebenfalls scharfe Abgrenzung gegen die Umgebung besitzt und in seinen tieferen Lagen ausser aus zelligen Gebilden noch aus einer beträchtlichen Menge der blauen, körnigen Substanz besteht. Nach der Oberfläche zu aber sind diese Zellen ungemein gequollen und sehr polymorph, an einzelnen Stellen sieht man drei bis vier ganz kleine Zellkerne unmittelbar nebeneinander.

Verfolgt man diese Gewebschicht noch weiter, so geht sie schliesslich wieder in eine typische Wandungszone des Ganglions über, und zwar setzt sich die blaue Masse in das Gewebe hinein fort und bietet dann keine Abweichung mehr von einem der gewöhnlichen Herde des Einschmelzungsprocesses. Dort wo der Uebergang dieser blauen Wandungsschicht in das Gewebe hinein ist, ist eine buchtartige Bildung, wie sie schon früher beschrieben worden war, zu sehen. Die blauen Körner dringen wie ein handschuhfingerartiger Fortsatz bis tief in das Gewebe hinein. Unmittelbar anschliessend an diese Partie findet sich ein Stück Gewebe, welches normalen Zellreichthum darbietet; man sieht kleine intensiv gefärbte, bisweilen gelappte Kerne und dann dazwischen grosse bläschenförmige sehr blasse, meist gar kein Kernkörperchen besitzende Zellkerne, welche wie die Kerne von gewucherten Endothelzellen aussehen, und entsprechen diese Befunde wieder dem, was wir schon in mehreren Ganglien gefunden hatten, dass sich derartige grosskernige Zellen, manchmal auch in mehr regelmässiger Form in Strängen oder kleinen Haufen angeordnet in den meisten Ganglien finden, was zu wiederholten Malen auf eine Mitbetheiligung der Lymphspaltenendothelien, bezw. eine Reizung und Proliferation derselben zurückgeführt wurde und auch erwähnt werden musste, dass bisweilen in derartigen

vorhandenen Spalträumen der Einschmelzungsprocess weiter schreitet und sich lange schmale Strassen in bis dahin unverändertes Gewebe schafft.

In den peripheren Partien dieses Ganglions kommen in der Nähe von ganz normalem Fettgewebe kleine Einschmelzungsherde vor; oft so klein, dass überhaupt eine Höhle noch gar nicht zu sehen ist, sondern blos ein eine gewisse Gewebspartie umziehender blauer heller Streifen. In diesem sieht man schon ab und zu einige blaue Körner. Nirgends ist in der nächsten oder auch etwas weiteren Umgebung von derartigen kleinsten Degenerationsherden eine von aussen wirkende Veranlassung für den Vorgang zu sehen; ja häufig auf grössere Entfernung hin nicht einmal ein Blutgefäss vorhanden oder an denselben gar keine Veränderungen, so dass gerade dieses Präparat wieder den Beweis liefert, dass der degenerative Process ganz selbständig mitten in sonst ganz normalen Gewebspartien auftritt und daselbst zu grosser Ausdehnung führen kann und natürlich auch später in die Nähe von Gefässen kommen kann, welche vielleicht durch den Process secundäre Veränderungen ihrer Wand erleiden können.

Inhalt.

Es erübrigt noch, einige Worte über den Inhalt zu sagen. Dieses Ganglion ist gerade ungewöhnlich reich an Inhalt. In jeder Spalte ist etwas von der blauen körnigen Masse vorhanden und in den grossen Hohlräumen gar sind grosse zusammenhängende, dunkelblauviolett gefärbte Partien zu sehen.

Aber was das Merkwürdige ist, der Inhalt zeigt sich nicht überall in der sonst absolut typischen Form der zahllosen, blauvioletten Körner, sondern es sind auch Inhaltsmassen vorhanden, die eine fast homogene, blau gefärbte Zusammensetzung zeigen.

Immer aber sind Uebergänge zwischen diesen homogeneren Massen und den Körnern vorhanden. Diese zusammenhängenden blauen Massen zeigen an ihren Randpartien die mannigfaltigsten Fadenformen, Hohlräume, Lücken, kurz sehen ganz so aus wie eine geronnene, nunmehr netzartig ausgebreitete schleimige Masse; damit stimmt auch, dass die in diesem Ganglion ungemein zahlreich vorhandenen (wie in keinem anderen Ganglion) zelligen Elemente nicht nur in Mitten der blässer und dunkler gefärbten Körnermassen zu finden sind, sondern auch in zahlreichen Exemplareu mitten in dieser blauen Masse enthalten sind.

Von zelligen Inhaltselementen findet sich in diesem Ganglion wohl alles vertreten, was in den übrigen Fällen gefunden wurde; es kommen ganze Gewebsfetzen vor, am häufigsten aber einzelne Zellindividuen, meist sehr gross; sowohl ovale Formen (häufiger) als auch Spindelformen (seltener) werden beobachtet. Die ovalen elliptischen Zellen, schon öfters beschrieben, haben oft unglaubliche Dimensionen angenommen, gewöhnlich ist ihr Zellleib blass, der Zellkern hell gefärbt, es giebt aber auch welche, bei denen der Zellleib intensiv mit Hämatoxylin gefärbt und zugleich dunkel gekörnt ist. Viele dieser Zellen haben zwei und mehr Kerne und sind in nichts von Riesenzellen zu unterscheiden.

Typische Fettkörnchenzellen ab und zu, jedoch in der Minderzahl; die Mehrzahl dieser grossen Zellen sind Gebilde, die der Wandung des Ganglions entstammen. Eine ganz feine Körnung zeigen fast alle diese grossen zelligen Gebilde, dieselben unterscheiden sich jedoch von der in den Fettkörnchenzellen vorkommenden; ebenso unterscheiden sich diese beiden Zellgattungen durch die bei ersteren stets vorhandenen sehr grossen blassen, bläschenförmigen Kerne.

Der Erweichungs- und Einschmelzungsprocess.

Das, was sich bereits aus der chemischen Untersuchung des Inhaltes als sehr wahrscheinlich herausgestellt hat, dass es kein einheitlicher degenerativer Process im Bindegewebe sei, sondern eine Combination aus verschiedenen, die manchmal in einer gewissen Reihenfolge zu einander stehen, manchmal auch neben einander und isolirt vorkommen, wird noch sehr gestützt durch Ergebnisse der histologischen Untersuchung der exstirpirten Ganglien. Ebenso lieferte die Untersuchung des Inhaltes an den fixirten, gehärteten und gefärbten Präparaten sehr wichtige Anhaltspunkte für das Wesen des zur Einschmelzung des Gewebes führenden Degenerationsprocesses.

Betrachten wir diesen selbst zuerst und dann die ihn veranlassenden Momente, wobei wir auf die Frage, welche die ja vielfach vorhandenen Blutgefässveränderungen und das Fettgewebe spielen, eingehender zurückkommen müssen.

Es findet sich in vielen Ganglien eine entweder die ganze Dicke der Wandung einnehmende oder in noch nicht völlig entwickelten Fällen fleckenweise, herdweise anzutreffende blaue Färbung des Bindegewebes, bei Tinction mit Hämatoxylin oder Hämalaun.

Wenn an einer Stelle dieser blaue Farbenton auftrat, so kann man sicher sein, entweder in seinem Bereiche bei genauer Betrachtung beginnende oder weiter vorgeschrittene Veränderungen im Gewebe zu finden. Dieser blaue Farbenton rührt von zweierlei getrennten Erscheinungen her: 1. färbt sich das Bindegewebe gleichmässig mit jener Farbe und nimmt die Contrastfärbung mit Eosin wenig oder gar nicht an; die Kerne haben dabei ihre gewöhnliche tief dunkelblauviolette Tinction behalten. 2. trifft man in Anfangsstadien des Processes immer intercellulär, in vorgeschritteneren auch intracellulär kleine Granula an, die sich mit oben erwähnten Farben so intensiv blau färben, dass ihnen ein Theil dieses Farbentones beizumessen ist. Fast zugleich mit dieser Verfärbung beginnt die Bildung von feinsten Spalten und Lücken zwischen den einzelnen Zellen, welche rings um das betreffende Zellindividuum sich entwickeln, so dass dies frei in einem nur ein wenig grösseren Hohlraum zu

liegen scheint; doch ist auch dieser Process nicht ohne Vorstadium, indem zuerst nur ein Auseinandergedrängtsein der Zellen zu beobachten ist, als ob die Intercellularsubstanz verflüssigt würde und dadurch etwas mehr Platz einnimmt. Erst später sind vollkommen freie, kleine Hohlräume um die Zellen vorhanden. — Diese Hohlräume sind aber nicht vollständig leer, sondern sie sind erfüllt mit einer grösseren oder geringeren Menge kleiner, blauviolett gefärbter Körnchen und Granula, die in ihrer Farbenaffinität ausserordentlich jenen oben geschilderten gleichen, jedoch meist noch viel kleiner und feiner sind und besonders durch ihre Kleinheit sich von den grossen Granulis der Inhaltsmassen unterscheiden.

Es ist uns in hohem Grade wahrscheinlich, dass diese feinen, dunkeln Körnchen zum Theil aus der aufgelösten Kittsubstanz der Fibrillen stammen und beim Härtungs-, Fixirungsprocesse niedergeschlagen und durch die Hämalaunmethode gefärbt werden.

Solange wir diese Veränderungen beobachten, sind an den zelligen Elementen selbst oft noch gar keine Veränderungen zu sehen. — Die Zelle hat ihre normale Grösse und Gestalt, der Zellkern der Bindegewebszelle bietet normales Verhalten in Form, Lagerung und Grösse dar und ist gut tingirt.

Finden wir ein etwas späteres, als das eben geschilderte Stadium, so beginnen Aufquellungsvorgänge an den Zellen.

Der Zellleib nimmt an Grösse bedeutend zu, dabei wird aber das Protoplasma ausserordentlich feinkörnig und sehr blass; selbst bei starker Hämatoxylintinction ist nur ein blaugrauer Farbenton im Zellleib zu sehen bei jenen Zellen, die keine stark färbbaren Granula enthalten. — Der Kern der Bindegewebszellen, der früher eine meist längliche, spindel- oder stäbchenförmige Gestalt hatte, wird oval, manchmal kreisrund, sehr gross und ebenfalls blass. — Das Chromatingerüst an ihm wird undeutlich, die Kernkörperchen sind noch zu sehen.

Manchmal findet sich in diesem Stadium in den Gewebszellen eine hydropische Degeneration.

Durch Flüssigkeitsaufnahme quellen die Zellen sehr stark auf, ihr Inhalt wird hell, und die Protoplasmakörner stehen in grösseren Abständen von einander; oftmals sieht man das Protoplasma saumartig an die Peripherie der Zelle gedrängt, und es bilden sich meist kugelige Tropfen heller Flüssigkeit im Inneren der Zelle, Vacuolen.

Der Kern wird zu einer grossen Blase, auch die Nucleoli vergrössern sich. Oftmals sind in solchen enorm vergrösserten und ge-

quollenen Zellen neben dem sehr grossen, bläschenförmigen Kerne 5—6 grosse Vacuolen enthalten. — Man kann deutlich sehen, dass diese hydropische Degeneration oftmals auch zur Auflösung der Zelle führt, indem an einer Stelle das Protoplasma frei ausströmt. Die grossen, blasigen Kerne solcher Zellen erhalten sich oft länger und können frei als nackte Kerne vielfach angetroffen werden. Während dieser hydropischen Metamorphose der Zellen sind Einlagerungen der dunkel gefärbten Granula in die Zellen nicht allzu häufig, kommen aber sicher vor. — Es giebt derartige Zellen, die ganz erfüllt sind mit durch Hämatoxylin dunkelblauviolett gefärbten Granulis. Wird nun die Zelle aufgelöst, so ergiesst sich ihr Inhalt frei in die die Zellen aussen umgebende Körnermasse. — Es ist dies ein exquisiter Verflüssigungsprocess*), dem oft grosse Gewebsstücke zum Opfer fallen. — Die aus dem Zusammenhang gelösten Zellen können sich bisweilen einige Zeit lang noch in ihrer Gestalt erhalten, dann aber zerfallen sie, und sind alle nur denkbaren Producte des Zell- und Kernzerfalles in dem halbflüssigen Fluidum zu sehen. — An jenen Orten, wo dieser Modus der Einschmelzung statt hat, findet man relativ selten eine schleimige Degeneration des Bindegewebes zugleich vor. An anderen Orten wieder beginnt der zur schliesslichen Verflüssigung des Gewebes führende Process in ganz anderer Weise.

Es ist mitten im fibrillären Bindegewebe ein Auseinanderweichen der Faserzüge zu bemerken, und wird dadurch das Gewebe in seinem äusseren Aussehen verändert. — Diese auseinandergedrängten Gewebslamellen schliessen lange, spaltförmige Hohlräume ein; bald jedoch werden die einzelnen Bindegewebsbündel auch verändert. An diesen Stellen sieht man, dass die Structur sehr undeutlich wird, und zwar sieht man, wie die Zwischensubstanz sich auflöst in ein System von meist sehr kleinen Maschenräumen, die von äusserst zarten Fibrillen begrenzt sind; diese Maschenräume sind mit keiner durch Färbung sichtbar zu machenden Masse erfüllt. Die diese Räume begrenzenden Fibrillen sind nicht nur sehr zart, sondern man sieht, wie sie stellenweise immer undeutlicher werden, bis sie ganz verschwinden, man also ihre allmähliche Auflösung constatirt. Hierbei kommt es allerdings vor, dass diese feinsten Fibrillen bei der Auflösung in kleine Körnchen zerfallen, die sich aber entweder gar nicht oder wenigstens nicht so intensiv färben, wie die zuvor erwähnten Körnchen. Endlich sieht man noch Stellen, wo man nicht diese deutliche

*) Im Beginne betrifft der Verflüssigungsprocess nur die Zwischensubstanz, später auch die Zellelemente.

Auflösung in ein Maschenwerk wahrnehmen kann, sondern wo einfach die Zellen und die Zwischensubstanz undeutlich werden, um schliesslich ganz zu verschwinden. — In diesem Maschenwerke sieht man sehr häufig Wanderzellen, und zwar in Form polynucleärer Leukocyten, häufig sieht man Uebergänge derselben in Fettkörnchenzellen, und finden sich schliesslich sehr grosse derartige Individuen mit an die Wand gedrängtem Kerne ganz erfüllt von Körnchen und Kügelchen, die zum grössten Theile aus Fett, aber auch aus Detritus bestehen. — Wiederholt wurde der Fettgehalt dieser Zellen durch Osmium-Reaction nachgewiesen.*) — Die Zellkerne der fixen Bindegewebszellen verschwinden allmählich in diesem ödematösen Bindegewebe, wenigstens zum Theile, und sieht man von einem Theile der Kerne Zerfallsproducte.

In der Nähe solcher blasser Herde von ödematösem Gewebe kommt es nun wieder zur Bildung von kleinen Höhlen, die dann auch grössere Dimensionen annehmen können, und kann man auch deutlich das Auftreten von den typisch sich färbenden Granulis beobachten.

In manchen Fällen gehen diese blassen, ödematösen Gewebsbezirke unmittelbar über in schleimig degenerirtes, und sieht man daselbst die Grundsubstanz in ein äusserst feines, fädiges Netz zerlegt und an seinen Knotenpunkten einzelne, mit Protoplasmafortsätzen versehene Zellen mit grossem rundlichen oder ovalen Kerne. — An den Orten, wo wir schleimige Degeneration finden, hat gewöhnlich die Grundsubstanz den bekannten bläulichen Farbenton angenommen, den wir auf ein ganz feines Faden-Körnerwerk wiederum zurückführen können. Es ist ja die Affinität des Schleimes zu Hämatoxylin und Hämalaun mit dem dabei entstehenden blauen Farbenton bekannt. In diesen Gewebsbezirken finden sich manchmal auch verfettete Gewebszellen.

Endlich aber, und dies möchten wir als sehr wichtig hervorheben, kommen degenerative Vorgänge im Bindegewebe an der Stelle der Ganglienbildung vor, die nicht, wie die oben geschilderten Vorgänge, zu einer Einschmelzung des Gewebes oder zu einer Auflösung führen, sondern bei denen aus den Zellen des Gewebes eine Abscheidung einer flüssigen Substanz stattfindet, während ein Theil der Gewebszellen erst später dem degenerativen Vorgange anheimfällt.

Man sieht an vielen Stellen, besonders in der Wandung bereits gebildeter Ganglien, auch mitten im Gewebe bei jungen in Ent-

*) Siehe Inhaltsbesprechung S. 432.

wickelung begriffenen, dass die Grundsubstanz des Bindegewebes eine homogene, glänzende glasartige, Beschaffenheit annimmt.

Bisweilen erscheinen die betreffenden veränderten Gewebselemente vergrössert, besonders sehen wir eine Verbreiterung der sonst spindelförmigen Zellen.

Durch diese Vorgänge nimmt an manchen Stellen das Gewebe einen ganz anderen Charakter an, es wird dichter und derb, und ist das jener Zustand, den man als Sklerose des Bindegewebes bezeichnet.

Allmählich schwinden in diesen Gebieten die Kerne, und schliesslich findet auch in diesem starren Gewebe eine Art von Erweichung statt, die zum völligen Zerfall dieses Stratums führt. — Diese vorher genannten homogenen, glänzenden Faserzüge und Lagen zeichnen sich durch ihre Farbreactionen aus, indem sie sowohl zu saurem Fuchsin, als auch zu Eosin grosse Affinität haben, sich leuchtend roth färben und durch diese Färbung sofort auffallen.

Nun aber produciren diese Gewebsbezirke, die häufig der Innenwand einer bereits gebildeten kleineren oder grösseren Erweichungshöhle angehören, sehr verschieden gestaltige, theils Structur zeigende, theils homogene Gebilde. Es handelt sich hier um hyaline Producte von Bindegewebszellen; sie sind ebenso, wie die oben geschilderten, veränderten Gewebspartien auch durch ihre Widerstandsfähigkeit gegen Säuren, wie Salzsäure, Essigsäure etc. ausgezeichnet. Man muss dabei noch eine zweite Form unterscheiden. Man beobachtet an der Innenfläche der Ganglien, auch noch im Gewebe selbst, besonders dort, wo es durch Auflösungsprocesse in seinem Zusammenhange gelockert, auseinandergedrängt ist, das Vorkommen von hyalinen Producten, deren gewöhnlichst vorkommende morphologische Eigenschaften wir in Kurzem erörtern müssen.

Wir haben diese Dinge bei Besprechung des Inhaltes im ungefärbten Zustande nur ganz kurz erwähnt. Man sieht in Präparaten, die mit Hämatoxylin und Eosin, besonders aber in solchen, die mit Säurefuchsin und Hämatoxylin behandelt sind, vorerst kleine und grössere Kugeln.

Diese Kugeln wechseln ausserordentlich an Grösse. — Die kleinsten haben ungefähr $^1/_3$ eines Erythrocyten im Durchmesser, und kommen dieselben stets in der Mehrzahl vor, zu 2 und 3, manchmal auch in eng aneinanderliegenden Häufchen von 6—8 Stück. — Mit Eosin schon zeigen sie eine recht lebhafte rothe Färbung, insbesondere aber bei Behandlung mit Säurefuchsin; diese kleinsten Kugeln kommen aber nicht nur frei im Inhalte der Ganglien vor, sondern

auch ab und zu in grossen, etwas gequollenen Bindegewebszellen, im ungefärbten Zustande stark glänzende Granula darstellend.

Dann aber kommen grössere Kugeln vor von der Grösse eines Erythrocyten, besonders aber grosse Formen, die durchschnittlich vier- bis sechsmal so gross sind, als ein rothes Blutkörperchen. Mit Pikrinsäure und Säurefuchsin bei der van Gieson'schen Färbung nehmen sie einen gelbrothen, bei Eosin- und Säurefuchsinbehandlung einen intensiv rothen Farbenton an. Manchmal erscheinen sie fast concentrisch geschichtet.*)

Niemals ergaben jedoch die bezüglichen Gewebsbezirke die Amyloidreaction. Solche Kugeln sind im Inhalt mancher Ganglien in bedeutender Anzahl zu treffen, und enthalten sie manchmal in ihrer Mitte eine Vacuole.

Ausserdem aber sieht man derartige kugelige Gebilde, die nicht kreisrund sind, sondern an ihrer Oberfläche eine grössere oder kleinere Anzahl von halbkugeligen oder noch flacheren Prominenzen zeigen. Diese merkwürdigen Gebilde haben wir ebenfalls im Inhalte mehrerer Ganglien beobachten können, besonders schön im Falle VII, wo wir sie beschrieben haben.

Diese Befunde erinnern ausserordentlich an schon früher gemachte Beobachtungen über das Austreten von einer halbflüssigen hyalinen Substanz aus Zellen, wie es von Recklingshausen (l. c.) mitgetheilt hat. Nach Behandlung von lebenden Zellen, Wanderzellen (Rovida) (l. c.) mit Salzlösungen u. s. w. kommen Haufen oder Kugeln hyaliner Substanz zum Vorschein. Die genaue Betrachtung hierbei lehrt, dass sich zunächst Buckelzellen bilden, welche schliesslich in grosse glänzende Kugeln aus hyaliner Substanz übergehen. Wir haben also hier in den carpalen Ganglien ganz den gleichen Vorgang und finden die grossen und kleinen Kugeln der Buckelzellen, sowie andere noch zu beschreibende Gebilde im Inhalt der carpalen Ganglien vor. Auch cylindrische, längliche Gebilde kommen daselbst nicht selten vor, ebenso die schon früher genannten hyalinen Balken und Schollen.

Diese Gattung hyaliner Bildungen entsteht wahrscheinlich durch eine secretorische Thätigkeit der Bindegewebszellen, und man kann von einem „secretorischen conjunctivalen Hyalin“ sprechen.**)

*) Beschreibung der hyalinen Schichtungskugeln bei der Inhaltsdarstellung.

**) Auch in absterbenden Zellen beobachtet man häufig Ausscheidungen von hyalinen Producten.

Die vorhin genannten Kügelchen und Kugeln von hyalinem Aussehen, welche sich besonders intensiv mit Fuchsin, Eosin, auch mit anderen Anilinfarben tingiren, sind Veranlassung, dass die verschiedensten Deutungen geschahen. Ihrer grossen Affinität zum Fuchsin wegen hat man sie auch als „fuchsinophile" Körper oder Granula zusammengefasst, und werden sie häufig auch als Russel'sche[40]) Körperchen bezeichnet. Sie kommen in den Ganglien nicht nur vor in Form von Kügelchen aller Grössen, sondern auch in etwas anderen Gestaltungen in Hantelform, als pilz- und knopfförmige Auswüchse einzelner kugeliger Zellen, in denen dann eine Vacuole zu sehen, wie es Touton[41]) in seiner Arbeit über diesen Gegenstand schön abgebildet hat. Wir fanden mitunter auch Zellen, welche den Fettkörnchenzellen, die wir oben beschrieben hatten, ungemein ähnlich sind, jedoch sich bei Fuchsinfärbung wesentlich von denselben unterschieden, indem die Kügelchen und Tröpfchen sich intentiv roth färben, während sie die Osmiumreaction nicht geben; sie entsprechen also den Goldmann'schen[42]) Kugelzellen.

Wir sehen nach dem Vorausgehenden, dass wir es mit einer ganzen Reihe von degenerativen Vorgängen, die sich im Bindegewebe abspielen, zu thun haben. Sie alle führen schliesslich zu demselben Endresultat einer Verflüssigung und Einschmelzung des Gewebes, wobei die Zellen zum Theil ganz aufgelöst werden, zum Theil, wenn sie ihre Formen noch erhalten, einem nekrobitioschen Processe anheimfallen.

Wir sehen schleimige und hydropische Degeneration des Gewebes, manchmal unter Vorausgehen eines Oedems, wir sehen ferner Verwandlungen des Bindegewebes in Hyalin mit Bildern hyaliner secretorischer Massen, ein Vorgang, der allerdings mit dem Verflüssigungsprocesse nichts zu thun hat. Es treten in allen Stadien dieses Degenerationsprocesses, bei allen seinen Formen Wanderzellen in dem noch nicht völlig in Auflösung begriffenen Gewebe zu Tage. Ein Theil von ihnen nimmt den aus dem Zellzerfalle entstehenden Detritus in sich auf, und so entstehen jene grossen, mit glänzenden oder dunklen Kügelchen, Körnern oder Tropfen erfüllten grossen Zellen, die wir durch ihre oftmalige positive Osmiumreaction als „Fettkörnchen", manchmal vielleicht besser „Detrituszellen" bezeichnen können.

Von den mehr peripheren Lagen des degenerativen Processes an durch alle Schichten hindurch bis an die Innenfläche des Hohlraumes des Ganglions wandern diese Zellen und führen ihren Inhalt in die bereits gebildete Inhaltsmasse ab.

(Auch die Riesenzellen, die wir in so vielen Ganglien fanden dienen diesem Zwecke; sie sind in vielen Fällen nur im Inhalte zu finden.)*)

Es findet, wenn man so sagen darf, ein „Zuströmen" von sich lösendem Gewebe gegen den Hohlraum statt.

Die Riesenzellen in den Ganglien.

Fast in allen von uns untersuchten Ganglien haben wir im Inhalte Riesenzellen gefunden. In manchen Ganglien nicht nur im Inhalte, sondern auch in der Wandung des Gebildes.

Von vornherein war uns dies verständlich in dem Falle Nr. IV. wo es sich um eine Combination von Ganglion mit traumatischer Epithelcyste handelte. Aber auch in den übrigen Fällen ist es nach den bisher vorliegenden pathologisch-anatomischen Untersuchungen über das Vorkommen von Riesenzellen durchaus nicht schwer, ihr Vorkommen zu erklären. Wenn von der Aussenwelt in den Organismus eingedrungene Fremdkörper oder absterbende, in einem Nekrotisirungsprocesse begriffene Gewebspartien zu umfangreich sind, um von Gewebszellen oder Wanderzellen aufgenommen zu werden, so entwickelt sich in ihrer Umgebung ein junges Bindegewebe, welches fast immer zahlreiche, manchmal sehr vielkernige Riesenzellen enthält. Handelt es sich um Fremdkörper, so lagern sie sich diesen direct an, ebenso den absterbenden Gewebsmassen. Die zerfallenden Gewebe können zum Theil von diesen Riesenzellen aufgenommen werden. Aehnliches haben wir schon bei Beschreibung des Falles IV, wo die in das Innere der Cyste sich abstossenden Epithelien die Fremdkörper sind, um welche sich die Riesenzellen gruppiren und an deren Resorption arbeiten.

Bei unserem Vorgange handelt es sich ja um einen Einschmelzungs- und Auflösungsprocess, bei dem eine grosse Anzahl von Zellindividuen dem Untergange verfällt, und es ist zweifellos, dass oftmals auch grössere Gewebspartien vor dem völligen Zerfalle einem nekrobiotischen Processe anheimfallen. So ist reichlich Gelegenheit geboten zur Bildung von Riesenzellen, die wir, darüber wurde ja

*) Wir konnten in unseren Präparaten auch zu wiederholten Malen beobachten, dass die Wander- und Fettkörnchenzellen, wenn sie von der Wandung her gegen den Hohlraum wandern, in Bindegewebspalten durch längere Zeit liegen bleiben, und so oft 5—6 solcher Zellen nebeneinander zu sehen sind, bis nach Erweichung dieser Schicht an einer Stelle sie weiter dringen können. Neben den Fettkörnchenzellen findet man aber in manchen Fällen hyaline Tropfen enthaltende Gebilde, von denen wir schon früher sprachen und sie den Goldmann'schen Kugelzellen an die Seite stellten.

schon berichtet, auch zu verschiedenen Malen mit feinen und gröberen Körnchen, Schollen, Kugeln und Tröpfchen erfüllt gefunden haben.

In der Regel sind die Riesenzellen nicht sehr zahlreich vorhanden, in der Wandung des Ganglions ab und zu zu sehen, öfters aber noch gut erhalten, 4—6 kernig im Inhalte der carpalen Ganglien. Besonders wenn man die sonst aus pathologisch-anatomischen Untersuchungen bekannten Erklärungen für die Bildung von Fremdkörperriesenzellen durchsieht, so findet man ähnliche Bedingungen wohl auch vor. So ist es bekannt, dass Blutpigment die Veranlassung zu Riesenzellenbildung geben kann; solches Vorkommen wurde von Krückmann[43]) in Sehnenscheiden bei chronischer Entzündung gefunden. Ebenso wirken Cholesterinkrystalle (Schultze, Cramer[44]), Manasse)[45]), Uratkrystalle in Gichtknoten (v. Recklingshausen.[46])

Ueber das Vorkommen von Riesenzellen in Atheromen, Dermoid- und Oelcysten haben wir bereits oben bei Beschreibung des Falles IV berichtet, wo um Fetttropfen, Fettnadeln und Haare Riesenzellen zur Entwickelung kommen, und haben wir die betreffenden Befunde von König[47]), Goldmann[48]), Hildebrandt[49]) u. a. daselbst erwähnt.

Wichtiger für uns ist nun, dass Riesenzellen in der Wand einer Mesenterialcyste von Pagenstecher[50]), von Carl Meyer[51]) auf dem Peritoneum nach Platzen eines Ovarialkystomes gefunden wurden; ebenso gehört hierher, dass diese Gebilde um Corpora amylacea und in der Umgebung von hyalin-amyloiden Massen, wie sie ja bekanntlich in Angiosarkomen und Endotheliomen sich finden, beobachtet wurden. Diese letzteren Fundquellen legen es uns nahe, dass auch schleimige, colloide, hyaline und amyloide Substanzen im allgemeinen im stande sind, zur Bildung von Fremdkörperriesenzellen Veranlassung zu geben, und dass diese Massen ebenfalls durch die Riesenzellen einem Resorptionsprocesse zugeführt werden können. Denn wenn das Platzen eines Ovarialkystoms ursächlich wirkt, so muss man daran denken, dass auch Mucine und Pseudomucine als veranlassende Ursachen gelten werden. (Allerdings waren die eigentlichen Erreger der Fremdkörperriesenzellen in diesem Falle Cholesterinkrystalle.)

In unserem Falle, wo es sich um theilweises nebeneinander, theilweises nacheinander Vorkommen der oben genannten degenerativen Vorgänge handelt, darf es auch nicht verwundern, wenn die Anzahl der vorgefundenen Riesenzellen sowohl in der Wandung, als

auch im Inhalte, je nach der Art des Verflüssigungsprocesses, eine sehr wechselnde ist.

Ueber die Frage der Entstehung der Riesenzellen aus Gefässsprossen, bezw. den Endothelien[52]) der Gefässe konnte ich in den gewöhnlichen Ganglien, wo die Riesenzellen im Gewebe so spärlich vorkommen, keinen Beitrag liefern. (S. Fall IV, traumatische Epithelcyste und Ganglion.)

Wir haben uns bisher vorzüglich mit dem Inhalte der Ganglien und dem mikroskopischen Bilde, das die Untersuchung des degenerativen Processes selbst liefert, beschäftigt. Es ist nun aber an der Zeit, dass wir auch auf jene bereits von früheren Bearbeitern unseres Gegenstandes eingehend gewürdigten Verhältnisse näher eingehen, die das Zustandekommen eines degenerativen Vorganges erklären und begründen sollen.

Ledderhose hat die Ansicht ausgesprochen, dass an der Entwickelungsstelle der carpalen Ganglien das paraarticuläre Fettgewebe durch mechanische Insulte geschädigt werde und den eigentlichen Boden für die Entwickelung der Hohlräume abgebe. Ledderhose fand bei seinen Untersuchungen das Fettgewebe, das man in der Umgebung der Ganglien vorfindet, viel reichlicher vascularisirt, und deshalb besonders in ihm auffallend zell- und gefässreiche, verbreiterte bindegewebige Septa. Die daselbst befindlichen Zellen haben die Eigenthümlichkeiten junger Bindegewebszellen, Fibroblasten; das benachbarte Gewebe ist reichlich mit Gefässen durchzogen, in deren Umgebung zahlreiche junge Bindegewebszellen zu sehen sind; eine Rundzelleninfiltration ist nicht vorhanden.

Ledderhose glaubt, dass durch dieses junge Bindegewebe das Fettgewebe ersetzt wird, überall fand er starke Endarteriitis. In der Umgebung der Ganglien fand er dilatirte Capillaren.

Im Gewebe, in dem er die Verbreiterung der Fettgewebssepta vorfand, in dem neugebildeten zellreichen jungen Bindegewebe fand er auch zahlreiche frische Blutungen.

In allen meinen Fällen wurde darauf geachtet, möglichst viel von der Umgebung des Ganglions mit zu exstirpiren, um dadurch, wenn möglich, eine Auskunft über den Entstehungsboden dieser eigenthümlichen Gebilde zu erhalten. In manchen von unseren Fällen war makroskopisch eine ganz geringe Menge von Fett bei der Auspräparirung in den tieferen Gewebslagen zu sehen, in manchen Fällen, besonders bei den ganz jugendlichen Individuen, wurde es makroskopisch vermisst. Was nun den Befund im Fettgewebe in der Umgebung der Ganglien anlangt, so ergab sich bei Vergleichung aller

der mir zur Verfügung stehenden Fälle, dass dem Fettgewebe eine wichtige Rolle in der Entstehungsgeschichte der carpalen Ganglien nicht zukomme; es wurde in allen Fällen beim histologischen Befunde genau auf das Verhalten des Fettes geachtet, es konnten jedoch nur in zwei von den vielen Fällen stärkere Veränderungen im Fettgewebe gefunden werden, welche ebenfalls noch in geringerem Grade an das erinnern, was Ledderhose als eine Umwandlung in Bindegewebe bezeichnet. In den meisten Fällen fanden wir in der Peripherie der carpalen Ganglien völlig der Norm entsprechende Verhältnisse, in den äussersten Schichten abwechselnd ein mässig zell- und gefässreiches, wellig angeordnetes, fibrilläres Bindegewebe und dazwischen eingestreut in Lagern angeordnet, wie dies ja das Gewöhnliche ist, grössere oder kleinere Mengen völlig der Norm entsprechenden Fettgewebes, in dem wohl ab und zu ein etwas grösserer Gefässreichthum, aber nur in ganz vereinzelten Fällen, auf die wir noch eingehen werden, grössere Bindegewebssepta gefunden wurden.

Die manchmal vorkommende, aber keineswegs constante geringe Gefässvermehrung führten wir wohl ungezwungen auf den Reiz des Gebildes und auf die im Inneren des Ganglions herrschenden geänderten Circulationsverhältnisse zurück — ein Punkt, auf den wir bei Besprechung der Veränderungen der Blutgefässe noch zurückkommen müssen.

Ledderhose schildert nun, die oben erwähnten Veränderungen des Fettgewebes zu einem jungen gefässreichen Bindegewebe zu Grunde legend, den degenerativen Vorgang in der Weise, dass das junge, so reichlich vascularisirte Gewebe diese Gefässe zum Theil wieder verliere, dafür aber an Fibroblasten reicher werde, um dann durch einen Degenerationsprocess der Fasern und Zellen zur Bildung von Hohlräumen zu führen.

Nach seiner Anschauung kommen Neubildung und Entartungsprocesse neben einander vor.

Eine etwas andere Auffassung vertritt Thorn; wie wir anfangs erwähnt, führt er den Beginn der Gewebsveränderungen auf eine durch Gefässveränderungen bedingte Oedemisirung zurück und glaubt nun, dass der reichliche Flüssigkeitszufluss zu gewissen Gefässbezirken zunächst eine Hypertrophie und Hyperplasie der zelligen Elemente hervorbringe, wodurch die zellreichen Partien zwischen den ödematösen entstünden. — Dieses neugebildete Gewebe besässe aber zu wenig Lebensfähigkeit und verfalle einem raschen Untergange.

Wir können uns den vorerwähnten Anschauungen Ledderhose's nicht völlig anschliessen, weil wir, wie wir erwähnt, die von ihm als typisch geschilderten Veränderungen im Fettgewebe nicht zu bestätigen vermochten, sondern gefunden haben, dass der Degenerationsprocess in den verschiedensten Ganglien der verschiendensten Entwickelungsstufen sich an jeder beliebigen Stelle entwickeln kann, ebenso oft in einem bis dahin ganz normal aussehenden fibrillären Bindegewebe, als auch ganz in der Nähe von vollständig der Norm entsprechendem Fettgewebe; am schönsten und überzeugendsten zeigt dies wohl der Fall XI, in dem wir bemerken konnten, dass in der Peripherie des Ganglions an einer Seite viel Fett vorhanden ist, dass der Einschmelzungsprocess unmittelbar an dieses Fettgewebe heranreicht, dass er sogar an manchen Stellen in dasselbe hineinreicht und den schmalen, durchaus nicht verbreiterten bindegewebigen Septis folgt; dass aber das Fettgewebe selbst vollständig normal sich verhält und ebenso, wie jedes andere Gewebe, durch den Einschmelzungsprocess in Mitleidenschaft gezogen werden kann. — Dies Verhalten konnten wir in mehreren unserer Fälle, wenn auch nicht in so überzeugender Weise beobachten. — Der Einschmelzungsprocess scheint sich manchmal von seinen Entwickelungsstellen aus in verschiedener Art auszubreiten. — Während in der Regel es das fibrilläre Bindegewebe ist, in dem er sich weiter verbreitet, geht er öfters auch auf das Fettgewebe über; auch wenn er an eine Sehnenscheide gelangt, so hält er nicht inne, sondern ergreift dieselbe, und kommt es dann vor, dass eine Sehne, wie unser Fall VII es lehrt, mitten im degenerativen Processe sich vorfinden kann.*) All' dies spricht nicht dafür, dass sich der degenerative Vorgang an das Fettgewebe hält und dieses zuerst in Bindegewebe verwandelt werden müsse, um dann die geschilderten Veränderungen einzugehen. Auch ist uns nicht ganz verständlich, warum das reichlich vascularisirte, junge, neugebildete, aus dem Fettgewebe entstandene Bindegewebe seine Gefässe rasch verliert und dann degenerirt.

Was nun die Gefässveränderungen, die man an carpalen Ganglien antrifft, anbelangt, so ist deren Beurtheilung und Werthschätzung bei den letzteren Beobachtern dieses Themas eine verschiedene gewesen.

Ledderhose war wohl der erste, dem die Gefässveränderungen bei den Ganglien besonders auffielen, und Ritschl, der seine Be-

*) Bei Fall XIII ist dasselbe Verhalten von quergestreifter Musculatur zu erwähnen, in die der Degenerationsprocess sich erstreckt.

funde vollauf bestätigte, constatirte ebenso wie ersterer an einer Stelle Wucherung der Intima der Arterien, auch Verdickung der anderen Gefässhäute, besonders der Muskelhaut an den Venen. Ritschl denkt daran, dass durch die Gefässverengerungen und Gefässverschlüsse Ernährungsstockungen eingeleitet werden, die unter dem Bilde einer colloiden Degeneration verlaufen.

Thorn betrachtet die Gefässveränderungen als das hauptsächlichste und findet überall in der Umgebung der Degenerationsgebiete Gefässveränderungen vor, und zwar sowohl Intimawucherungen als auch Verdickungen der Media, die aber nach seinem Ausspruch „meist nicht im Vordergrund der Erscheinungen steht".

Er stellt sich vor, dass an einer Stelle das Lumen eines Gefässes erheblich verengt oder gar verschlossen ist, wegen der vis a tergo des Blutstromes hinter der Stelle, wo das Hinderniss sich befindet, Steigerung des intravasculären Druckes und dann vermehrter Austritt von Serum in das Gewebe stattfinden müsse.

Die Folge dieser vermehrten serösen Durchtränkung des Gewebes sei das allseitig auftretende Oedem, das zuerst zur Aufquellung und Verbackung der Fibrillen des Bindegewebes führe, der dann der degenerative Process folge.

Sowie durch Erweiterung schon bestandener oder Neubildung anderer collateraler Wege die Circulationsverhältnisse in dem betreffenden Gebiete geregelt sind, so wird nach seiner Ansicht der Process stille stehen.

So bestechend diese Erklärung der Entstehung der carpalen Ganglien unter Zuhilfenahme von Gefässveränderungen auch ist, so kann ich ihr doch aus mehreren Gründen nicht völlig beipflichten.

Die von uns gefundenen Gefässveränderungen stimmen in vielen Punkten mit dem, was Ledderhose, Ritschl und Thorn gesehen haben, überein. In den peripheren Abschnitten des von der Höhlenbildung befallenen Gewebsbezirkes ist die Intima der grösseren und mittleren arteriellen Gefässe in einer grossen Anzahl der Fälle verdickt. Die Verdickung ist dem Grade nach sehr ungleich und schwankt zwischen geringer und sehr erheblicher Wanddicke.

Was ich aber nicht bestätigen kann, ist das öftere Vorkommen von vollständig oder fast vollständig durch die Verdickung der Innenhaut verschlossenen Gefässen*); stets habe ich noch entsprechende Lumina gesehen.

---

*) Mit Ausnahme von vielleicht 5—6 Gefässen bei so vielen daraufhin untersuchten Präparaten.

Diesem Befunde angemessen ist es auch, dass ich niemals im stande war, einen Thrombus in einem Gefässe zu finden, was ja doch bei dem Vorhandensein mehrfach völlig verschlossener Gefässe höchst wahrscheinlich wäre, wie es ebenso sicher zu erwarten sein dürfte, dass man ab und zu einen in Organisation sich befindlichen thrombotischen Gefässverschluss zu sehen bekommt. — Auch die früheren Beobachter haben niemals das Vorkommen dieses für völlige Gefässverschlüsse sprechenden Ereignisses erwähnt.

In den Arterien fand ich manchmal, und zwar in einer grossen Anzahl von Präparaten, Aufquellungszustände der Zellen sowohl in den Gefässen an der Intima, als auch besonders an der Grenzschicht zwischen Intima und Media, und endlich in der Muskelhaut selbst. Die Zellen, die sonst platt aneinanderliegen, haben elliptische oder mehr kreisrunde Gestalt angenommen, sind in ihrem Inhalte fast vollständig hell, haben einen vergrösserten, etwas blassen Kern und machen den Eindruck des hydropisch Gequollenseins.

Es ist aber gleich hier zu erwähnen, dass unter meinen 13 Fällen einige vorhanden sind, in denen irgendwie erheblichere Veränderungen der Gefässe fehlen, und darunter befinden sich merkwürdigerweise gerade einige erst in Entwickelung begriffene Ganglien, so z. B. besonders der Fall X, auch die Fälle II und XIII.

In anderen Fällen konnte ich wieder ein sehr geändertes Verhalten an den Arterien feststellen: est ist die Intima wenig oder gar nicht verändert, das Lumen des Gefässes nur ein etwas verengertes, dafür ist aber die Dicke der Media eine sehr hervorragende und auffallende. Ein solches Verhalten der Muskelhaut habe ich in einer beträchtlichen Zahl meiner Fälle gefunden, und ist es bei den einzelnen Fällen erwähnt. Es ist ihm eine besondere Bedeutung beizumessen, da es, wie wir später hervorheben werden, eher dafür spricht, dass die Veränderungen an den Gefässen secundärer Natur sind. Was von den Arterien gesagt ist, kann im grossen und ganzen auch auf die Venen übertragen werden, und habe ich in einem Theile meiner Fälle auch in ihrer Wandung Veränderungen angetroffen, welche aber vorzugsweise die Media betrafen, die etwas verdickt war. Der Reichthum an Capillargefässen ist in den einzelnen Ganglien ein ungemein wechselnder. Es muss als allgemeines Verhalten hervorgehoben werden, dass die Innenschichten des Ganglions — eine Ausnahme davon machen in mancher Beziehung nur die Fälle I und IV, die ja auch von einem anderen Gesichtspunkt aus betrachtet werden müssen —, im allgemeinen sehr arm an Capillaren und überhaupt an Gefässen sind, ebenso arm an zelligen Elementen;

Thorn behauptet, dass die innerste, das Cavum begrenzende Gewebsschicht zellreicher sei, als das Nachbargewebe.

In der Umgebung der von uns bei der Darstellung der einzelnen Fälle geschilderten helleren Gewebsbezirke, wo der Einschmelzungsprocess beginnt, konnten wir niemals erhebliche Veränderungen der Vascularisation finden, und habe ich auch in keinem der vielen von den dreizehn untersuchten Fällen angefertigten Präparate gefunden, dass Gefässstümpfe in das Lumen hineinragen, als Ueberbleibsel des früher reichlich mit Gefässen versorgten neugebildeten Bindegewebes.

An der Peripherie fand ich öfters Vermehrung, ja auch Neubildung von Capillaren, manchmal auch mitten im Gewebe, immer jedoch ein gutes Stück entfernt von jenen ja leicht zu erkennenden Stellen, wo der degenerative Process beginnt. — Etwas anderes habe ich dagegen in jüngeren Ganglien regelmässig, in älteren vereinzelt gefunden, das ist eine Vermehrung der Kerne der Adventitia und überhaupt ein enormer Zellreichthum, besonders aber in der Umgebung von Gefässen; dies gilt jedoch fast nur von Gefässen kleineren Calibers. — Hier zu erwähnen ist auch eine in manchen Fällen ganz unzweifelhaft vorhandene perivasculäre Anhäufung von Rundzellen, die wir ja manchmal auch mitten im Gewebe getroffen haben, so dass wir den Eindruck erhielten, dass es sich stellenweise um chronisch entzündliche Vorgänge handle. Fast in allen Ganglien fanden wir Stellen vor, die ein in entzündlicher Reizung begriffenes Bindegewebe darstellen; der Zellreichthum des Bindegewebes ist oftmals ein ganz hervorragender und kommt diesen chronisch-entzündlichen Vorgängen sicherlich eine Bedeutung zu. — Jene Vermehrung der Kerne der Adventitia aber erinnerte uns lebhaft an die von Kocher[53]) und Langhans gegebenen Befunde bei der Dupuytren'schen Contractur der Palmaraponeurose-Veränderungen, welche in letzter Zeit eine Vervollständigung durch ihren Nachweis in der Plantarfascie erhalten haben[54]), — und für welche kleine, sich stets wiederholende Traumen als ursächlich angenommen werden.

Was das von den früheren Bearbeitern, besonders von Ledderhose erwähnte Vorkommen von Blutungen im Gewebe anlangt, so kann ich diesen Befund nur vollinhaltlich bestätigen und fand ich in vielen Fällen in dem lockeren aus einander gedrängten Gewebe Reste von früher stattgehabten Blutungen.

Es ist nicht unmöglich, dass diesen Blutungen bisweilen eine causale Rolle in der Entstehung der Hohlräume zukommt, und dass in solchen Partien des Bindegewebes es viel eher zur Degeneration kommt.

Es ist auch hier zu erwähnen, dass in fast allen Ganglien, besonders aber in älteren sich stets Pigment in Form von bräunlichen, gelben oder schwarzen Körnchen findet, welche meist innerhalb der Gewebszellen, seltener in der Zwischensubstanz liegen. Diese wohl zweifellos hämatogene Pigmentbildung ist ja angesichts der so zahlreich im Gewebe vorkommenden, nie aber bedeutende Ausdehnung besitzenden Blutungen nichts merkwürdiges.

Soweit von den Veränderungen der Blutgefässe.

Was nun Thorn's Annahme der Oedemisirung des Gewebes durch Gefässverschlüsse anlangt, so glaube ich, dass folgende Punkte zu bedenken sind:

1. dass ein solcher Gefässverschluss doch nur sehr langsam und allmählich vor sich geht, so dass inzwischen ein Collateralkreislauf leicht gebildet werden kann.

2. sah ich fast niemals, wie schon oben erwähnt, so hochgradige Gefässveränderungen, dass es wirklich zu einem Verschluss des Lumens gekommen wäre, und ist daher eine so ernste Circulationsstörung nicht naheliegend.

3. müsste man in jugendlichen, in Entwickelung begriffenen Ganglien, wo die erste Entwickelung des Einschmelzungsprocesses oftmals nur durch eine leichte Lockerung der Gewebselemente eingeleitet wird, derartige veränderte Gefässe in der Umgebung der Herde sehen; solches ist mir niemals, obwohl ich in allen meinen Fällen, besonders aber jenen, wo es sich um jugendliche Ganglien handelte, darauf achtete, gelungen.

4. kann ich den Process weder histologisch, noch histochemisch als blosse Oedemisirung des Gewebes, welche dann zur Bildung von Mucin führt, auffassen, sondern sind es ausserdem theils qualitativ, theils quantitativ von einander zu trennende Vorgänge der Degeneration des Bindegewebes, insbesondere nicht immer ganz identische Formen der schleimigen Entartung. Man sieht bisweilen auch Gewebsveränderungen, welche vielfach sich im Verhalten dem Hyaline gleichstellen und auch zur Absonderung secretorischer hyaliner Producte führen, ferner isolirt auftretende hydropische Degeneration. Diese Processe können, wie wir gezeigt haben, auch ohne voraufgegangenes Oedem einsetzen und entstehen oft ohne jede vorhergegangene Veränderung im Gewebe.

5. Es ist vor allem aber auffallend, dass sich die Gefässveränderungen, welche wir finden, soweit von den eigentlichen Krankheitsherden entfernt befinden, und dass zwischen den Stellen mit Gefässveränderungen in der Peripherie und dem eigent-

lichen Entwickelungsboden des Ganglions fast normale Gewebsschichten sich befinden.

Es ist mir wohl ein Vorgang bekannt, bei dem ich das Entstehen von schleimiger und hydropischer Degeneration im directen Anschlusse an Gefässveränderungen beobachten konnte. Als ich bei Untersuchungen über Hallux valgus[55]) die Histologie dieser Erkrankung studirte, untersuchte ich auch genau die daselbst so häufig zu findenden artificiellen Schleimbeutel, die man in allen möglichen Entwickelungsstufen antreffen kann. — Ich fand daselbst, dass durch Intima-Verdickungen das Gefässlumen enorm verengt oder sehr häufig verschlossen wird, und dass in der nächsten Umgebung von derartig veränderten Gefässen schleimige Degeneration einsetzt, die zuerst durch hydropische Veränderungen eingeleitet wird. — Dort sind diese Gefässerkrankungen sehr einfach zu erklären durch den fortwährenden Einfluss sehr intensiver mechanischer Insultirung.

Es ist möglich, dass dabei die thrombosirten oder obliterirten Gefässe nicht nur auf circulatorischem, sondern auch auf mechanischem Wege, bei der Bewegung das Nachbargewebe schädigen, indem sie wie starre Stränge das betreffende Gebiet durchziehen. — Was ich aber ganz besonders hervorheben möchte, ist der Umstand, dass in jüngeren und jungen Ganglien die Veränderungen am Gefässsystem mindestens einen bedeutenden Grad erreicht haben müssten, um zu den vorhin geschilderten Gewebsläsionen zu führen; wir haben dagegen stärkere Endarteriitis bei älteren Ganglien, die ihren Entstehungsprocess bereits fast oder ganz abgeschlossen haben, viel entwickelter gefunden, als bei jüngeren und in einzelnen Fällen von ganz jungen Ganglien völlig vermisst.

Somit drängt sich, da ich einen zwingenden ursächlichen Zusammenhang zwischen Gefässveränderung und Ganglionentstehung nicht finden kann, die Frage auf, woher dann die zu findenden Gefässveränderungen stammen. — Ich denke, dass sich deren Erklärung daraus ergiebt, dass durch den meist sehr hochgespannten Druck der flüssigen Inhaltsmasse die Circulationsverhältnisse in der Umgebung des Ganglions verschlechtert sind, und dass es infolge derselben zuerst zu einer Hypertrophie der Media kommt, durch welche bei Circulationsstörungen die Gefässe zu reagiren pflegen. — Im weiteren Verlaufe kann es wohl — und ist dies ja bekannt, sowohl unter dem Einfluss der Hypertrophie der Muskelhaut, als auch durch den Reiz und den Druck des Ganglions zu Veränderungen an der Intima kommen. — Wir fassen also die Gefässver-

änderungen an den grösseren Gefässen als vorwiegend secundärer Natur auf*). — Was das Vorkommen von neuen Capillaren in der Umgebung der Ganglien anlangt, so ist dies ebenfalls nur auf Collateralkreisläufe zu beziehen, welche sich in der Umgebung als Ersatz für die äusserst mangelhafte Vascularisation des erkrankten Gebietes selbst bilden.

Ledderhose hat in einem Theil seiner Fälle eine Auskleidung der Hohlräume mit Endothel gefunden, betont jedoch selbst, dass dieser Ueberzug oft in zusammenhängender Lage nicht nachweisbar ist.

Thorn vermisste diesen Endothelbelag stets, auch Ritschl konnte sich in seinem Falle nirgends von der Anwesenheit einer selbständigen Oberflächenbekleidung überzeugen, denn nur eine solche Zellschicht ist man berechtigt, als Endothel anzusehen. — Ich habe ja bei Beschreibung einiger Fälle erwähnt, dass oftmals platte flache Zelllagen an der Innenfläche zu sehen sind, welche Endothelien ähnlich sehen, bei genauer Verfolgung findet man aber immer, dass es ganz flache Bindegewebszellen sind. — Nun aber möchte ich auf etwas aufmerksam machen. An manchen Stellen, besonders dort, wo die gebildeten Hohlräume Winkel oder Ecken haben und fortsatzförmig in das Gewebe hineinreichen, da sieht man hier und da wirklich endothelähnliche Zellen.

Ich habe bei Beschreibung des Falles II und anderer schon angedeutet, dass der Degenerationsprocess häufig mit Erweiterung der physiologischen, interfasciculären Lymphspalten einhergeht, und dass dieselben durch Circulationsstörungen mit Flüssigkeit erfüllt und oft sehr beträchtlich ausgedehnt werden. — In solchen, durch eine geringere oder stärkere Erweiterung vergrösserten Lymphspalten kann nun der Degenerations- und Einschmelzungsprocess sich leicht weiterverbreiten und gelangt dadurch oft mit einem schmalen Spalt in bis dahin noch wenig verändertes Gewebe hinein. — Wo nun dies der Fall ist, haben wir an einem Theil der Ganglionwand eine wirkliche Endothelauskleidung, und ist es wohl möglich, dass frühere Forscher, die das Vorkommen von Endothel als etwas Regelmässiges behaupteten, derartige Bilder anders auffassten.

In seinem Falle IV spricht ja auch Ledderhose von „einzelnen Hohlräumen, welche sich als dilatirte Lymphgefässe mit reichlicher Endothelwucherung auffassen lassen.“ — Anderseits betont Thorn

*) Endlich ist aber auch zu bedenken, dass dieselbe Ursache, die das Bindegewebe in Entzündung versetzt, auch zum Theile die Gefässwandverdickungen bei langem Bestande verursachen könnte.

richtig, dass eine Degenerationscyste als solche kein Endothel tragen könne, und dass Ledderhose den Begriff Endothel, nachdem er es für die Cysten als möglich angenommen hatte, weiter gefasst hatte, als es bisher gebräuchlich war.

Nachdem wir nun den Chemismus des Vorganges, sowie sein histologisches Bild kennen lernten, fragt es sich, ob man den ganzen Krankheitsvorgang, wie Ledderhose (l. c.) es thut, den wahren Neubildungen, den Kystomen zurechnen soll, oder ob das Gebilde nur als ein degenerativer Vorgang aufzufassen und somit den regressiven Ernährungsstörungen zuzurechnen ist. —

Ziegler[56]) rechnet die Cystenbildung den letzteren zu, und nach seiner Definition handelt es sich um eine Cyste dann, wenn sich in irgend einem Gewebe ein Hohlraum befindet, „der durch eine Bindegewebsmembran oder durch ein complicirter gebautes Gewebe abgegrenzt ist und einen von der Hülle differenten Inhalt besitzt.“ In unseren Fällen handelt es sich bald um einfache, bald um mehrfächerige oder multiloculäre Cysten. Nach seiner Eintheilung würden die Ganglien den Erweichungscysten zuzurechnen sein, die durch partiellen Zerfall und Verflüssigung eines Gewebes entstehen —, und das ist ja gerade auch genau der Vorgang bei der Bildung des als carpales Ganglion bezeichneten Symptomencomplexes.

Als Neubildung im engeren Sinne hingegen versteht man eine „nicht durch Infection verursachte Gewebsneubildung, welche einen atypischen Bau besitzt, auch nicht in nutzbringender Weise in den Organismus eingefügt ist, welche demgemäss auch im allgemeinen keine dem Wohle des Gesammtorganismus dienende Funktion ausübt und endlich auch kein typisches Ende ihres Wachsthums erkennen lässt“ (Ziegler) (l. c.).

Sollte man nun die Ganglien den histoiden oder Bindesubstanzgeschwülsten zurechnen, so käme eigentlich nur das Fibrom in Frage. Denn von den Fibromen ist es bekannt, dass sie verfetten, erweichen und zerfallen können, und sich durch diese Vorgänge in ihrem Inneren Höhlen bilden. — Manchmal sind sie gefässreich, manchmal aber ausserordentlich wenig vascularisirt. — Bei Eintritt von Stauungen treten in Fibromen auch Oedeme auf, so dass die Faserbündel auseinandergedrängt werden und oft stark aufquellen. —

Diese Vorgänge finden sich aber nur ganz vereinzelt an Tumoren mit fibrösem Bau, so dass es von vorn herein von der Hand zu weisen ist, dass sich in jedem derartigen Fibrom solche Erweichungsvorgänge typisch finden, abgesehen davon, dass der Bau der carpalen Ganglien im übrigen durchaus nicht dem von Fibromen gleich und auch Früh-

stadien oder entwickelte Formen von reiner Fibrombildung gefunden werden müssten, was thatsächlich nicht der Fall ist*). —

Wir haben aber bei Darstellung der histologischen Befunde zur Genüge dargethan, dass nicht in allen Fällen die Bildung von schleimig degenerirendem Gewebe den Erweichungsvorgang einleitet, und sie bisweilen vollständig vermisst werden kann. Die einzige gutartige Geschwulstform, die sehr häufig regressive Vorgänge darbietet, ist das Chondrom, in dem die Grundsubstanz in schleimige Erweichung und Verflüssigung übergeht. —

Wir möchten daher, Bezug nehmend auf die obigen Ausführungen, die carpalen Ganglien nicht den wahren Neubildungen zurechnen und sie auch nicht Kystome nennen, sondern sie als traumatisch-entzündliche Erweichungscysten im paraarticulären Bindegewebe bezeichnen.

Es ist mir eine angenehme Pflicht, meinem ehemaligen Chef, Herrn Professor Weichselbaum in Wien, für die Unterstützung bei diesen zum grössten Theile in seinem Institute ausgeführten Untersuchungen, sowie die liebenswürdige Durchsicht der mikroskopischen Präparate meinen verbindlichsten Dank auszusprechen. —

*) Ziegler betont ausdrücklich, dass die genaue Präcisirung des Geschwulstbegriffes oft Schwierigkeiten macht, und manche der so verschiedenen Auffassungen von Seiten der einzelnen Beobachter sich ergeben. Er hebt insbesondere hervor, dass es in den Lebenseigenschaften der Gewebsneubildungen begründet ist, alle hyperplastischen Wucherungen, Retentionscysten u. s. w., welche keine selbstständige Gewebsneubildung aufweisen, von den wahren Geschwülsten auszuschliessen. Von einer selbständigen Gewebsneubildung kann ja doch gerade bei den in Frage kommenden Gebilden die Rede nicht sein.

Litteraturverzeichniss.

1) Eller, Exposit. anatom. de l'origine et de la formation du ganglion. Hist. de l'academ. royale des sciences. 1746.

2) Falkson, Zur Lehre vom Ganglion (Ueberbein), nebst einem kurzen Anhang über die fungöse Sehnenscheidenentzündung. Langenbeck's Arch. XXXII. Bd. S. 58 ff.;

3) Billroth-Winiwarter, Allgem. chirurgische Pathologie und Therapie. 1882. S. 689—691.

4) Bardeleben, Lehrbuch der Chirurgie und Operationslehre. VIII. Aufl. 1880. II. Bd. S. 885 ff.

5) Hueter, Grundriss der Chirurgie. 1880. I. Bd. S. 127 ff.

6) Gosselin, Mém. de l'academ. nat. de méd. T. XVI. Paris 1852.

7) Teichmann, Zur Lehre von den Ganglien. Dissert. Göttingen 1856.

8) Michon, De tumeurs synovial etc. Thèse de concours etc. Paris 1851.

9) Henle, Handbuch der rat. Pathologie. II. Bd 2. Aufl.

10) v. Volkmann, Krankheiten der Bewegungsorgane in Pitha-Billroth's Handbuch der Chirurgie. S. 838.

11) Poirier, Arch. génér. de méd. 1886. Vol. I. p. 539 u. 694. — Verhandl. des X. internat. med. Congr. III. Bd. Abth. VII—VIII. Spec. Theil. Berlin 1891.

12) Virchow, Die krankhaften Geschwülste. I. Bd. S. 194.

13) Meckel, Mikrogeologie; herausgegeben von Th. Billroth. Berlin 1856.

14) Knorr, De gangliis synovial. Dissert. Berlin 1856.

15) Hoeftmann, Ueber Ganglien und chronisch fungöse Sehnenscheidenentzündung. Inaug.-Dissert. Königsberg 1876.

16) Vogt, Deutsche Chirurgie. 64. Lieferung. 1881.

17) König, Lehrbuch d. spec. Chirurgie. III. Bd. 4. Aufl.

18) Falkson, l. c.

19) Riedel u. König, Allgemeine Chirurgie. Berlin 1889. S. 766.

20) Ledderhose, Verhandl. der deutschen Gesellschaft f. Chirurgie. 1889. XVIII, I. S. 141 — und: Die Aetiologie der carpalen Ganglien von Prof. Ledderhose. Deutsche Zeitschrift f. Chirurgie. XXXVII. Bd. S. 102 ff.

21) Ritschl, Beitrag zur Pathogenese der Ganglien. Beiträge zur klinischen Chirurgie. 1895. XIV. Bd. S. 557 ff.

22) Thorn, Ueber die Entstehung von Ganglien. Archiv f. klin. Chirurgie. LII. Bd. S. 593.

23) Payr, Pathologie u. Therapie d. Hallux valgus. Beitr. z. klin. Medic. u. Chir. Heft 8. 1894. Braumüller.

24) Pfannenstiel, Pseudomucine der cyst. Ovarialgeschwülste. Arch. f. Gynäkologie. 1890. XXXVIII. Bd.

25) R. Volkmann, Ueber endotheliale Geschwülste u. a. mehr. Deutsche Zeitschr. f. Chirurgie. XLI. Bd.

26) Recklingshausen, Handbuch der allgem. Pathologie. 1883.

27) Rovida, Sitzungsbericht der Wiener Acad. d. Wiss. LVI.

28) König, Beitrag zur Anatomie der Dermoid- und Atheromcysten der Haut. Langenbeck's Archiv. Bd. XLVIII.

29) Garrè, Ueber traumatische Epithelcysten der Finger. Beiträge z. klin. Chirurgie. XI. Bd.

30) Reverdin, Des kystes épidermiques des doigts. Rév. méd. de la Suisse. Rom. 3. 4. 1887.

31) E. Martin, Beitrag zur Lehre v. d. traumatischen Epithelcysten der Finger. Deutsche Zeitschr. f. Chirurgie. XLIII. Bd. 6. Heft.

32) Kaufmann, Ueber Enkatarraphie v. Epithel. Virch. Arch. XCVII. Bd. 1884.

33) Schweninger, Beitrag zur experimentellen Erzeugung von Hautgeschwülsten. Charité-Annalen. 1886. S. 462 ff.

34) Unna, Handbuch der Histopathologie der Haut.

35) Andry v. Lacroix, Epiderm. Tumor der Hand und Finger. Midi medical. 19. November 1892.

36) Franke, Ueber das Atherom. Archiv f. klin. Chirurgie. XXXIV. Bd.

37) Goldmann, Ziegler's Beiträge zur pathologischen Anatomie. VII. Bd.

38) Reinhold, Fall von Oelcyste auf der linken Schläfenbeinschuppe. Beitr. z. klin. Chirurgie. XI. Bd.

39) Hildebrandt, Secundäre Implantation von Haaren in Dermoiden. Ziegler's Beitr. zur pathol. Anatomie. VII. Bd.

40) Russel, Characteristik organism of cancer. Brit. med. Journ. II. 1890.

41) Touton, Russel'sche Fuchsinkörperchen und Goldmann's Kugelzellen. Virch. Archiv. CXXXII. Bd. S. 427 ff.

42) Goldmann, Centralbl. f. allgem. Pathologie u. path. Anat. 1892. Heft 16. S. 665.

43) Krückmann, Fremdkörpertuberculose. Virch. Arch. CXXXVIII. Bd. Suppl. 1894.

44) Schultze u. Cramer, Archiv f. Augenheilkunde. 1894.

45) Manasse, Virch. Archiv. CXXXVI. Bd.

46) Bei Manasse.

47) König, l. c.

48) Goldmann, Ziegler's Beiträge zur patholog. Anatomie. VII.

49) Hildebrandt, l. c.

50) Pagenstecher, Berliner klin. Wochenschr. 1895.

51) Meyer, C., Fremdkörperperitonitis mit Bildung von riesenzellenhaltigen Knötchen durch Einkapselung von Cholesterintafeln. Ziegler's Beitr. XIII. Bd. 1893.

52) Brosch, Zur Frage der Entstehung der Riesenzellen aus Endothelien. Virch. Archiv. CXLIV. Bd. S. 289. 1896.

53) Kocher u. Langhans, Behandlung der Retraction der Palmaraponeurose. Centralblatt f. Chirurgie. Jahrg. XIV. 1887.

54) Ledderhose, Pathologie der Aponeurose des Fusses und der Hand. Langenbeck's Archiv. LV. Bd. S. 694 ff.

55) Payr, l. c.

56) Ziegler, Lehrbuch der allgemeinen Pathologie und pathologischen Anatomie. I. Theil. 1898.

Erklärung der Abbildungen auf Tafel II—IV.

Tafel II.

Fig. 1. Zeiss. Obj. A. Ocul. 2. Tubus 160 mm. Partie aus einem carpalen Ganglion, Fall XIII. In einem sonst normalen, fibrösen Gewebe beginnt der degenerative Process. — Bei *a* Einlagerung der blauen, körnigen Massen (schleimige Degeneration im Beginne) in dem Gewebe. Etwas weiter nach rechts zu beginnt bereits die Auflösung des Gewebes, und lösen sich einzelne Zellen, sowie Zelltrümmer von der Wandung los. Daselbst kommen ab und zu Riesenzellen vor. — Bei *b*: Erste Stadien des degenerativen Processes, ein leichter, blauer Farbenton im Gewebe und in dessen Mitte eine blässer aussehende Stelle. Von *c—d* bietet die Wandung des neuentstandenen Hohlraumes nichts Krankhaftes dar, und sind die Inhaltsmassen an solchen Stellen nur angelagert — hier auf eine Strecke weit sogar von der Wand entfernt.

Nach oben zu ein kleines Blutgefäss mit angedeuteter perivasculärer Zellenhäufung.

Fig. 2. Mittlere Partie aus Fig. 1 bei stärkerer Vergrösserung. Zeiss. Obj. C. Ocul. 2. — Tubuslänge 160 mm. Dieselben Verhältnisse zeigend wie das frühere Bild, jedoch ist die Einlagerung der körnigen Massen bei *a* deutlich zu sehen, ferner die intensive rothe Färbung der nahe der Innenfläche gelegenen Schichten. Verschiedene Formen der Inhaltszellen aus dem Wandungsgewebe stammend.

Fig. 3. Structurbild des gehärteten und gefärbten Inhaltes; Darstellung von am Degenerationsprocess activ betheiligten Wandpartien (Fall XIII). —

Zeiss. Obj. E. Ocul. 1. Tubuslänge 160 mm. Schnitt durch eine Wandungspartie des Ganglions, wo ein grosser Hohlraum noch nicht gebildet ist, und es noch keineswegs zu einer Differenzirung der Wandung gekommen ist; diese betheiligt sich intensiv an dem Einschmelzungsprocesse.

Der Inhalt in Form von Fäden (Mucin rechts), Körnern, Klümpchen u. s. w., mit seinen polymorphen, zelligen Bestandtheilen ist dargestellt. Er haftet an letzteren oft sehr fest. Bei *a* Andeutung einer lacunenartigen Vertiefung in die Wand des Ganglions (an manchen Stellen sehr tief und mit seitlichen Ausbuchtungen versehen). — Nach oben zu unveränderte Wandungspartie, nebenan im Inhalt Fettkörnchenzellen. Nach unten Auftreten von blauen Körnchen, in einer etwas homogen gewordenen, ab und zu von feinsten Spalten und Lücken durchsetzten Grundsubstanz.

Tafel III, IV.

Fig. 4. Zeiss. Obj. E. Ocul. 3. Tubuslänge 160 mm. Fall. XII. Schnitt durch eine grössere Partie der Wandung des Ganglions, wo es noch nirgends zur Bildung grösserer Hohlräume gekommen ist, sondern wo verschiedene Abstufungen des degenerativen Processes nebeneinander zu sehen sind.

Bei *a* ist das Gewebe in feinste, kaum mehr zu sehende Fibrillen zerlegt, und erblicken wir in diesem, an Schleimgewebe erinnernden Stratum ab und zu Sternform besitzende Zellen. In dieser hellen, blassen Grundsubstanz blaugrau gefärbte Körnchen. — Nach rechts hin Beginn der völligen Auflösung und Verflüssigung dieses Gewebes. — Bei *b* und weiter nach oben zu beobachten wir die Verwandlung des Gewebes in ein feinstes Maschenwerk, als Folge seiner ödematösen Durchtränkung Zerlegung in feinste Fibrillen. — Es beginnt dahin ab und zu das Auftreten von mit Hämatoxylin gut und intensiv gefärbten fädigen und körnigen Massen (schleimige Degeneration).

Gegen *c* zu beginnt in dem Gewebe das Auftreten von grossen polymorphen, meist jedoch scheibenförmig aussehenden Zellen, mit ziemlich grossem Kern, die wir oftmals auch im Inhalte antreffen. — Ab und zu Fettkörnchenzellen, sowie vereinzelte Riesenzellen.

Fig. 5. Zeiss. Obj. E. Ocul 2. Tubuslänge 160 mm. Ganglion Nr. XI. Hämatoxylinfärbung. In den unteren Partien der Zeichnung sind grosse fibröse kern- und gefässarme Lagen zu sehen, nach rechts zu nahezu homogen werdend. Nach oben zu und auf der linken Seite sind verschiedene Stadien des krankhaften Vorganges zu sehen; bei *a*, *b* und *c* Fettkörnchenzellen an der Oberfläche der Wandung gegen den Hohlraum. — Ein blauvioletter Farbenton ist dieser ganzen Randzone eigen. In der Nähe von *d* sind kleine Lücken und Spalten zu sehen; sowohl in einzelnen Zellen (grosse, platte Zellen mit kleinem Kern) als auch in der Zwischensubstanz sind kleine, blaugraue Granula eingelagert.

Bei *e* ist die Grundsubstanz aufgequollen, blass, und sind in ihr grosse, ebenfalls oft blasse, mit mehreren Kernkörperchen versehene Kerne zu sehen.

Fig. 6. Zeiss. Obj. C. Ocul 2. Tubuslänge 160 mm. Durchschnitt durch die Wand eines längere Zeit bestehenden Ganglions (Fall IX).

a. Innenseite
b. Aussenseite } des Sackes.

In der Mitte Bildung von kleinen, unzähligen Spalten und Lücken, unter gleichzeitigem herdartigen Auftreten von blaugefärbter Körner- und Fadenmasse, gegen *a* zu blasse, stellenweise homogene Grundsubstanz mit blassen Kernen.

Bei *a* mit Gewebs- und Rundzellen gemischte Inhaltsmassen; im Zerfall begriffenes Wandgewebe. Bei *b* mässig zellreiches fibröses Gewebe. In allen drei Schichten fast völliges Fehlen von Blutgefässen.

XVIII.

Aus der chirurgischen Abtheilung des städtischen Krankenhauses Moabit zu Berlin (Director: Prof. Dr. Sonnenburg).

Beitrag zur Kenntniss der Geschwülste der Tunica vaginalis.

Von

Dr. Richard Mühsam,

Assistenzarzt.

(Mit Tafel V. u. VI.)

Gelegentlich der zur Radicaloperation einer Hydrocele ausgeführten Exstirpation der Tunica vaginalis propria fand ich einen Tumor, dessen Structur von den an dieser Stelle gefundenen Geschwülsten abweicht und mir daher der Beschreibung werth erscheint Zunächst die Krankengeschichte des Patienten:

Der 36jährige Patient B. giebt bei seiner Aufnahme ins Krankenhaus an, seit 5 Jahren an einer rechtsseitigen Hydrocele zu leiden. Er habe sich damals beim Turnen eine Quetschung des Hodens zugezogen, und im Anschluss hieran sei der Wasserbruch entstanden.

Bei dem kräftigen, sonst gesunden Patienten fand sich die rechte Hälfte des Scrotums zu Mannsfaustgrösse angeschwollen. Die Haut ist ziemlich prall gespannt, mit dem eigentlichen Tumor nicht verwachsen. Der Tumor zeigt Fluctuation und lässt sich nicht in die Bauchhöhle verfolgen. Der Hoden ist neben dem prall elastischen Tumor nicht zu fühlen.

Diagnose: Hydrocele dextra.

Operation: Freilegung der Tunica vaginalis, möglichste Isolirung der Tunica vaginalis propria. Nach Eröffnung derselben und Entleerung der Hydrocelenflüssigkeit findet sich in der Gegend des Ansatzes des Samenstranges, etwa $1\frac{1}{2}$ cm von ihm entfernt auf der Tunica vag. propria breit aufsitzend und frei in das Innere der Hydrocele hineinragend, eine bohnengrosse, von der Scheidenhaut überzogene, warzenartige Geschwulst. Sie wird mit dem fortfallenden Theil der Tunica vaginalis entfernt, die Wunde wird vernäht und heilt reactionslos zu.

Die entfernte Geschwulst war von derber Consistenz, nicht cystisch anzufühlen und schien mit den Schichten der Tunica vaginalis innig verwachsen.

Für die Entscheidung, was die kleine Geschwulst darstellte, handelte es sich zunächst darum, ob wir einen der normalen, vielleicht infolge der durch die Hydrocele bedingten Ausdehnung der Scheidenhaut etwas verlagerten Körper oder eine Neubildung vor uns hätten.

Von normalen Theilen kommt in Frage die gestielte und ungestielte Hydatide und die Paradidymis.

Henle beschreibt die gestielte Hydatide als ein pralles, kugelförmiges Bläschen, mittels eines dünnen Stieles auf der vorderen Fläche des Kopfes der Epididymis sitzend. Inhalt: klare Flüssigkeit mit Zellen und Kernen. Der solide Stiel verläuft unter dem serösen Ueberzug der Epididymis und verschwindet zwischen den Gefässen und Nerven des Samenstranges.

Der andere Anhang, die ungestielte Hydatide, steht an der unteren, dem Testikel zugewendeten Fläche des Kopfes der Epididymis, oder in der Furche zwischen diesem und der Hodendrüse oder, was am häufigsten ist, auf der vorderen Fläche des Hodens selbst, dicht unter dem überhängenden Kopfe der Epididymis. Es ist ein solider Körper aus zartem, ziemlich kern- und gefässreichem Bindegewebe. An seiner Basis endet das Pflasterepithelium der Tunica vaginalis mit einem scharfen Rand und beginnt ein Flimmerepithelium, welches das Organ bekleidet und kürzere oder längere schlauchartige blinde Fortsätze in das Stroma sendet. Mit dem Testikel steht der Anhang durch ein cylindrisches Rohr in Verbindung, das sich gelegentlich eine Strecke weit durch die Albuginea verfolgen lässt; die Wand desselben besteht aus dicht verfilzten, meist ringförmigen Bindegewebsfasern und einer Lage lockeren Bindegewebes, von welchem aus sich dichtgedrängte, weit in das Lumen vorspringende Längsleisten erheben, überzogen von cylindrischen, wahrscheinlich flimmernden Zellen.

Am hinteren Rande der Hodendrüse zwischen dem Kopfe der Epididymis und dem Vas deferens liegt, von den Blutgefässen des Samenstranges umschlossen, die Paradidymis. Sie besteht aus einer veränderlichen Anzahl platter, weisser Körper, deren jeder einen Knäuel eines an beiden Enden blinden Röhrchens darstellt.

Soweit die normalen, eventuell in Frage kommenden Bestandtheile des Genitalapparates.

Abnorme Bestandtheile wären für den Samenstrang selbst die aus den Resten des Wolff'schen Körpers oder der Müller'schen Gänge hervorgegangenen, genauer von Englisch beschriebenen Cysten zu nennen. Für die Tunica vaginalis kommen Tumoren in Frage. Tumoren der Scheidenhaut gehören nach den Lehrbüchern zu den bindegewebigen Geschwülsten. Es werden Fibrome, Myxome, Myome, Sarkome, Lipome, Dermoidcysten und Enchondrome angeführt.

Kleine zottige Wucherungen kommen ausserdem gelegentlich normalerweise in der Umgebung des Nebenhodens vor, oder sie sind

Fig. 1.

Fig. 2.

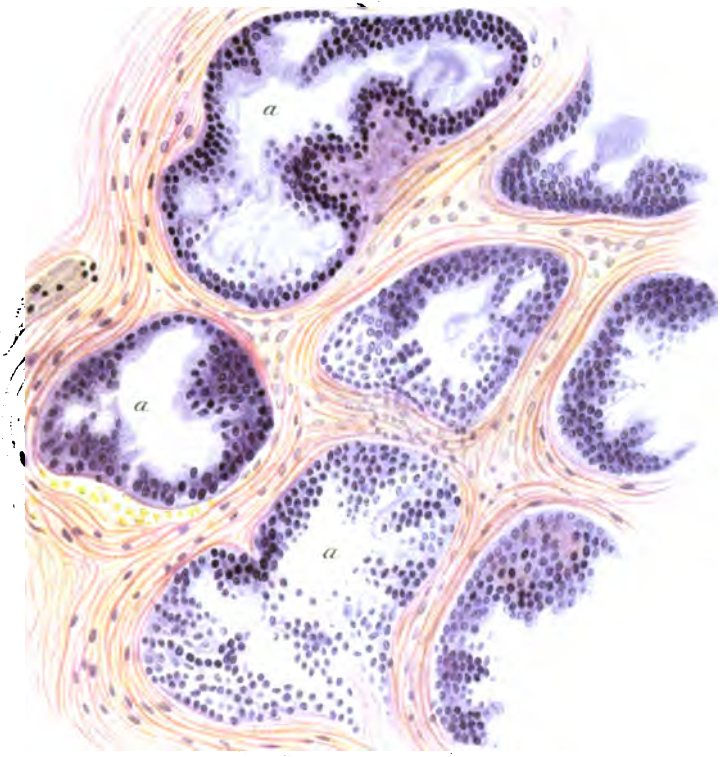

University of California
LIBRARY

ein Product der als Periorchitis villosa bezeichneten Erkrankung der Scheidenhaut.

Einen derartigen kleinen Tumor erwartete ich bei der mikroskopischen Untersuchung zu finden. Diese Erwartung traf nicht zu. Der Tumor war kein Fibrom, sondern zeigte einen durchaus adenomartigen Bau.

Wie aus der grösseren der beigegebenen Abbildungen zu erkennen ist, hat der Tumor zunächst den Ueberzug der Tunica vaginalis. Darunter findet sich ein in der Nähe des Tumors ziemlich derbes, mehr oder minder dickes Bindegewebe. Unter diesem Bindegewebe zeigen sich eine Reihe von Hohlräumen. Man kann an den verschiedenen Präparaten vier, resp. fünf grössere Abtheilungen unterscheiden. Die Wand der einzelnen Hohlräume wird gebildet aus theils einer, theils mehreren Schichten grosser, meist viereckiger, theils cylindrischer, theils cubischer Zellen mit ziemlich grossem Kern. (Abbildung II, Leitz 7). Diese Zellschichten sind ihrerseits umschlossen und unter einander abgegrenzt von einem Bindegewebe, welches unmittelbar übergeht in die Masse des die grösseren Complexe von Hohlräumen und den ganzen Tumor umschliessenden Bindegewebes. Der Zellreichthum in diesem Bindegewebe wechselt. Die Abbildung II zeigt eine Stelle, an welcher das Gewebe verhältnissmässig viel Zellen enthält. Die grösseren der Hohlräume sind häufig theilweise angefüllt mit einer ziemlich hellen, gelblichen Masse, offenbar den Abscheidungsproducten der sie umschliessenden Zellen. Zur Peripherie hin finden sich häufig Stellen, welche keine Hohlräume aufweisen, sondern in denen die durch das Bindegewebe umgrenzten kleineren Bezirke gänzlich ausgefüllt sind mit den beschriebenen epithelialen Zellen. Im Tumor selbst sind nicht sehr viel Gefässe vorhanden. Die Mehrzahl findet sich in den tieferen Schichten, wo auf den Tumor wieder das gewöhnliche, unter der Scheidenhaut befindliche Bindegewebe folgt. Einzelne Gefässe finden sich aber auch in den grösseren Bündeln des sich zwischen die Gruppen von Hohlräumen erstreckenden Bindegewebes. Ihre Wandung scheint nicht verändert zu sein. Freie rothe Blutkörperchen sind nur in beschränkter Anzahl zu sehen.

Nach diesem Befunde konnte es nicht zweifelhaft sein, dass es sich um einen epithelialen Tumor von adenomartigem Bau handelt, und diese Diagnose ist mir von den Herren Geheimrath Waldeyer und Weigert, denen ich Präparate vorlegte, bestätigt worden.

Ueber den Ausgangspunkt des Tumors ist mit Bestimmtheit natürlich nichts anzugeben. Aller Wahrscheinlichkeit nach ist die Geschwulst von versprengten Keimen des Hodens oder Nebenhodens ausgegangen. Charakteristische Merkmale der Zellen des einen oder anderen Organes, z. B. Flimmerung, sind an den Tumorzellen nicht zu erkennen. Es ist aber auch von vornherein nicht zu erwarten, dass diese aus ihrem Zusammenhang gelösten Zellkeime die typische Entwickelung durchgemacht haben würden.

Ueber die Entstehung des kleinen Tumors ist nur so viel zu sagen, dass er mit dem Unfall nicht in Zusammenhang zu bringen ist. Ob er einen Einfluss auf die Bildung der Hydrocele gehabt hat, ist nicht zu entscheiden. Es ist aber jedenfalls nicht wahrscheinlich. Höchstens könnte man annehmen, dass die Reibung des über die Tunica vaginalis hervorragenden Tumors eine zur Exsudation führende Reizung der Scheidenhaut veranlasst habe. Viel wahrscheinlicher ist es jedenfalls, dass die Ursache der Hydrocele in der vor 5 Jahren erlittenen Quetschung des Hodens liegt.

Befunde derartiger kleiner Tumoren werden sicherlich häufiger gemacht. Es sei daher gestattet, auf dieselben hingewiesen zu haben; vielleicht gelingt es, in anderen Fällen mehr über den Ort ihrer Abstammung zu erkunden.

Litteratur.

Kocher, Die Krankheiten der männlichen Geschlechtsorgane. Stuttgart 1887.
Tillmanns, Lehrbuch der Chirurgie.
Ziegler, Pathologische Anatomie, specielle Anatomie.
Englisch, Real-Encyclopädie der gesammten Heilkunde. 1896. Aufsatz: Hoden.
Derselbe, Ueber Cysten des Vas deferens. Wiener klin. Wochenschrift. 1891 Nr. 25 u. 26.
Henle, Handbuch der systematischen Anatomie des Menschen.

XIX.

Aus der chirurgischen Universitätsklinik der Königlichen Charité zu zu Berlin (Geheimrath König).

Zur Behandlung der frischen Kniescheibenbrüche.

Von

Stabsarzt Dr. Doebbelin,
Assistenten der Klinik.

(Mit 9 Abbildungen.)

Unter Bezugnahme auf einen von meinem Chef, Herrn Geheimrath König, in der Militärärztlichen Gesellschaft gehaltenen Vortrag: „Zur Entstehungsgeschichte der Verletzungen des Streckapparates vom Kniegelenk“ [1]), berichte ich über 9 Fälle von frischen Patellarfracturen, welche in der Zeit vom 1. Januar 1896 bis 1. April 1898 in der chirurgischen Klinik der Charité zur Behandlung kamen.

Mit der fortschreitenden Erkenntniss des Mechanismus der Kniescheibenbrüche und des Herganges ihrer Heilung ist die Therapie, gefördert durch Antisepsis und Asepsis, Hand in Hand gegangen.

Die Behandlung der Kniescheibenbrüche war früher in erster Linie darauf gerichtet, die Fragmente einander möglichst zu nähern. Dies geschah einerseits durch Hochlagerung des gestreckten Beines, wodurch vermittelst Streckung im Kniegelenk und Beugung im Hüftgelenk eine Erschlaffung der Extensoren des Oberschenkels erzielt wurde, andererseits durch Verbände, welche mit Achtertouren die Bruchstücke zusammen zu bringen suchten. Ob man zu diesen Verbänden Flanell-, Gummi- oder Gypsbinden nahm, blieb sich im Grunde gleich.

Dasselbe, wie die Contentivverbände, bezweckten die Malgaigne'sche Klammer und die zahlreichen Methoden der per- und subcutanen Naht.

---

1) Deutsche militärärztl. Zeitschrift. 1897. Heft 4.

Trotz Anwendung dieser therapeutischen Maassnahmen wurde bei einer Reihe von Patellarfracturen die Heilung vermisst, auch wenn man nach dem Vorschlage v. Volkmann's und Schede's[1]) vorher durch Punktion den Bluterguss aus dem Kniegelenk beseitigte.

Die Ursache für die in vielen Fällen ausbleibende Consolidation ist, wie Mac Ewen, König u. A.[2]) hervorheben, hauptsächlich darin zu suchen, dass die Fracturstücke, auch bei scheinbar exacter Lagerung gegen einander, nicht zusammen kommen können, weil sich die die Patella bedeckenden Weichtheile interponiren. Gewöhnlich reissen nämlich Periost und Fascie an der Vorderfläche der Kniescheibe in einer anderen Ebene, als in der, in welcher der Knochen bricht. Sie legen sich um den Rand eines der Fracturstücke, zumeist den des unteren, herum und in den Bruchspalt hinein. Das andere Fragment ist dann von Weichtheilen partiell entblösst.

Auch die Massage, von Tilanus[3]) auf dem ersten französischen Chirurgencongress empfohlen, hat in der Behandlung der Kniescheibenbrüche eine Rolle gespielt. Man glaubte, durch Massage Patellarfracturen heilen zu können. Sofort nach der Verletzung wurde mit der Massage begonnen. Man liess die Kranken nur möglichst kurze Zeit liegen, sodann umhergehen und Uebungen mit dem verletzten Bein anstellen. Thatsächlich wurden so Erfolge erzielt. Diese betrafen aber offenbar solche Kranke, bei denen nicht der gesammte Streckapparat zerrissen, sondern nur der mittlere, direct durch die Patella gehende Theil desselben ausgeschaltet, die seitlichen Partien jedoch erhalten waren. (Siehe den oben angeführten Vortrag.)

Sicherlich bringt die Massage den Vortheil, dass der Bluterguss schneller resorbirt und die Inactivitätsatrophie der Muskeln hintangehalten wird. Auch mögen solche Fälle, in denen keine Weichtheile die Fragmente trennten und die Diastase derselben gering war, durch Massage geheilt worden sein. Schwerlich wird man aber einen Kniescheibenbruch mit erheblicher Interposition von Weichtheilen ohne blutigen Eingriff zur Consolidation bringen können, weder durch Verbände, noch durch percutane Naht, noch durch Massage. Hierbei ist nur ein Mittel rationell, die Freilegung des Bruchspaltes, die Entfernung der störenden Zwischenlagerungen aus demselben und die exacte Naht der Fragmente.

Schon in der vorantiseptischen Zeit hat man es gewagt, Patellar-

1) Hueter's Grundriss der Chirurgie. 1887. § 471.

2) Heffer, Lehrbuch der Fracturen und Luxationen. I. Aufl. S. 457.

3) P. Hackenbruch, Zur Behandlung der queren Kniescheibenbrüche durch Knochennaht. Beitr. zur klin. Chirurgie. Bd. XII. Heft 2.

fracturen offen zu nähen, allerdings mit sehr schlechtem Resultat. Ein grosser Theil der Operirten ging septisch zu Grunde, ein anderer kam zur Amputation. Nur wenige wurden mit steifem Kniegelenk wieder hergestellt.

Nach Lister wurde die blutige Naht der Patella die Regel, indes die Erfolge waren nicht günstig, weil sehr häufig Bewegungsbeschränkungen und Ankylosen der ausgiebig irrigirten und drainirten Kniegelenke beobachtet wurden.

Mit der Einführung der Asepsis hat die Behandlung der Patellarfracturen einen erheblichen Fortschritt zu verzeichnen. Seitdem man das Kniegelenk bei der Operation als ein Noli me tangere ansieht und die vorhandenen Blutgerinnsel auf trockenem Wege mit Instrumenten und Tupfern entfernt, sind die Funktionen der Kniegelenke der Operirten bei weitem besser, als in der antiseptischen Aera.

Die Gefahren eines schlimmen Ausganges des blutigen Eingriffes sind bei dem jetzigen Stande der Asepsis gering.

Deshalb empfiehlt es sich heutzutage, thunlichst alle Fracturen der Patella offen zu nähen, und zwar möglichst in den ersten Tagen nach der Verletzung. Nothwendig ist die blutige Naht in den Fällen von totaler Strecklahmheit, bedingt durch Bruch der Patella und Zerreissung der seitlichen Streckvorrichtungen. Diese dürften ohne blutigen Eingriff kaum je zu befriedigender Heilung kommen. In allen übrigen Fällen ist es jedenfalls von grösstem Nutzen, wenn man sich durch die Methode der offenen Naht einen genauen Einblick in die Verhältnisse des verletzten Oberschenkelstreckapparates verschafft.

In der chirurgischen Klinik der Charité ist in den beiden Vorjahren jede frische Patellarfractur principiell offen genäht worden. Ich lasse die zur Beobachtung gekommenen Fälle nun folgen. Bezüglich der Details der Operationstechnik und der Nachbehandlung, welche geübt wurde, darf ich auf den oben angezogenen Vortrag meines Herrn Chefs und die Krankengeschichten verweisen. Hier sei in Kürze nur wiederholt:

Die Operation verläuft so, dass durch einen Bogenschnitt von einem Epicondylus femoris zum anderen die Haut und die subcutane Fettschicht durchschnitten und durch das Zurückschlagen des Hautlappens verschoben der Bruchspalt freigelegt wird. Flüssiges Blut und Blutgerinnsel werden, soweit sie nicht von selbst hervorquellen, vorsichtig mit Instrumenten und Tupfern aus dem Spalt beseitigt. Die Fragmente werden durch zwei starke Nähte, entweder 2 Katgutfäden oder einen Seiden- und einen Katgutfaden, zusammengebracht. Die

mit einem Pfriem angelegten Bohrkanäle gehen von der vorderen Fläche der beiden Bruchstücke schräg nach hinten und der Mitte, sie münden dicht an der Grenze zwischen Bruchspalt und Knorpel im Bruchspalt. Die gewöhnlich in den letzteren eingeschlagenen Weichtheile werden herausgeholt und mit Katgut exact vereinigt. Ein Theil der mit Seide und Katgut geschlossenen Hautwunde bleibt, entweder in der Mitte oder an den Wundwinkeln offen. Das Bein wird in Streckstellung verbunden, geschient und erhöht gelagert. Der erste Verband liegt in der Regel 10—14 Tage.

Das Hauptgewicht bei der Operation wird auf möglichste Vermeidung jeder Berührung des eröffneten Kniegelenkes und darauf gelegt, dass die Wunde vorwiegend mit Instrumenten, wenig mit Tupfern und, wenn irgend thunlich, gar nicht mit Händen in Contact kommt.

Fall 1. 33jähriger Mann. Patient blieb, als er eine Treppe herabstieg, mit dem Stiefelabsatz an einer Stufe hängen. Er gerieth ins Fallen, konnte sich jedoch noch am Geländer halten. Dabei verspürte er plötzlich einen Krach im linken Knie. Als er einen Schritt vorwärts zu machen versuchte, knickte er mit dem linken Knie ein. Aufnahme in die Klinik an demselben Tag, 7. Februar 1896. Befund: In der Mitte der linken Kniescheibe eine quere Furche sichtbar und fühlbar. Diastase der Fragmente 2 cm. Geringer Erguss im Gelenk. Völlige Strecklahmheit.

Operation am 10. Februar 1896. Freilegung der Bruchstücke durch einen Bogenschnitt quer über die Mitte des Lig. patellare propr. von dem einen Epicondylus femoris zum anderen. Entfernung der Blutgerinnsel im Bruchspalt mit Pincette und Tupfer. Naht der Knochenfragmente durch zwei starke Katgutfäden, der Weichtheile vor der Patella und der zerrissenen seitlichen Streckvorrichtungen mit dünnem Katgut. Naht der Hautwunde mit Seide. Die Mitte des Bogenschnittes bleibt offen.

Heilungsverlauf glatt. Am 20. März 1896 macht Patient die ersten Gehversuche, nachdem einige Tage zuvor mit Massage und Bewegungen begonnen worden war. Am 30. April 1896 wird er geheilt entlassen. Vollkommene Consolidation der Fractur. Krümmung des Unterschenkels bis zu einem Winkel von circa 120° möglich.

Letzte Vorstellung am 22. Mai 1898. Patient hat angeblich im September 1896 wieder angefangen zu arbeiten, und zwar an der Nähmaschine, die er durch Treten bewege, zu nähen. Er könne gut gehen und Treppen steigen. Befund: Die linke Kniescheibe fühlt sich an ihrer vorderen Fläche und ihrer inneren Kante glatt an, an der äusseren Kante ist sie in der Mitte etwas eingekerbt. Das obere Ende der Patella ist gegen das untere nicht im geringsten verschieblich. Beugung und Streckung ist im linken Kniegelenk frei und ausgiebig ausführbar, man spürt dabei leichtes Knirschen zu beiden Seiten der Kniescheibe. Umfang beider Kniegelenke, über die Mitten der Kniescheiben gemessen, 29,5 cm. Linke Patella 7 cm lang, 5 cm breit, rechte 5 cm lang und 5 cm breit. Grösster Wadenumfang beiderseits 32 cm, Ober-

schenkelumfang beiderseits in der Mitte 39 cm. Das Röntgenbild lässt ungefähr in der Mitte der Patella vorn und hinten einen Spalt, zwischen beiden Spalten aber eine knöcherne Brücke erkennen, durch welche die ehemaligen Bruchstücke verbunden werden (Fig. 1).

Fall 2. 60jähriger Arbeiter. Patient stürzte 5 Stufen einer Treppe vornüber herab und schlug mit dem rechten Knie auf den Boden auf.

Fig. 1.

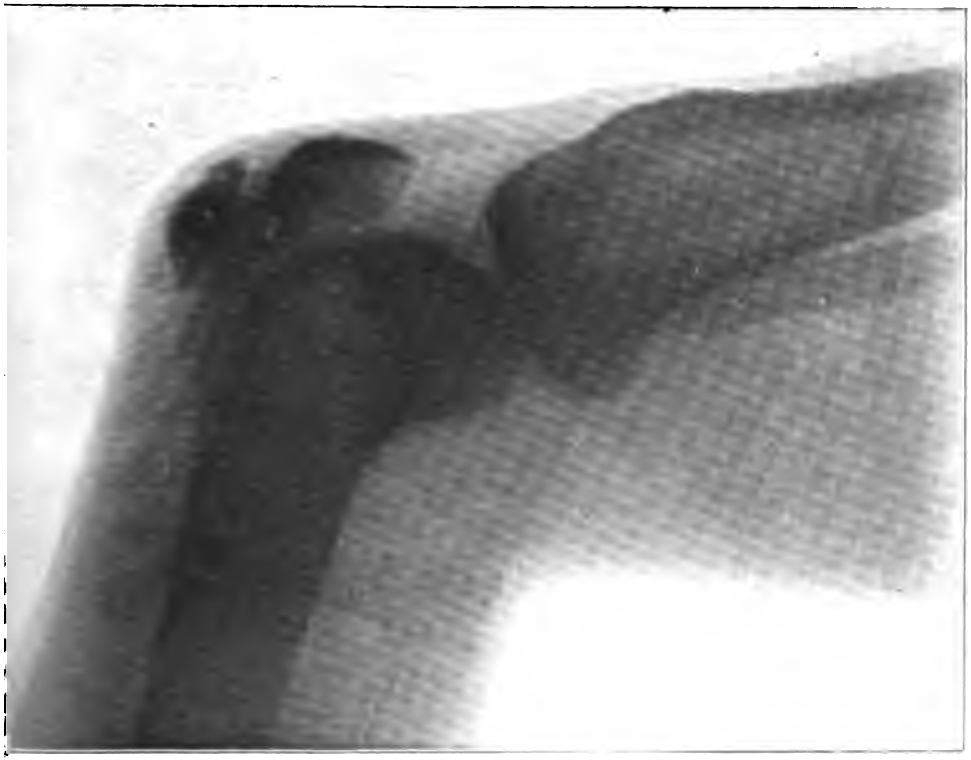

Er vermochte nicht aufzustehen und wurde sogleich in die Klinik gebracht (am 7. October 1896). Befund: 1 cm breiter, querer Spalt in der Mitte der Patella. Beide Bruchstücke leicht gegen einander verschieblich, an dem unteren Fragment deutliche Krepitation wahrnehmbar. Strecklahmheit.

Operation am 7. October 1896: Querer Bogenschnitt von einem Epicondylus femoris zum anderen mit nach unten gerichteter Convexität. Der Hautlappen wird hochgeschlagen und der Bruchspalt freigelegt. Entfernung der Blutgerinnsel aus dem Bruchspalt. Das untere Fragment ist durch zwei von oben nach unten laufende Sprünge in 3 Bruchstücke zerlegt. Diese werden erst unter einander, dann mit dem oberen Bruchstück durch Seidennähte verbunden. Zu beiden Seiten der Patella Risse

in den seitlichen Streckvorrichtungen, welche, wie die Weichtheile an der Vorderfläche der Patella, mit Katgut genäht werden. Naht der Seitentheile der Hautwunde mit Seide und Katgut, die Mitte bleibt offen.

Wundheilung aseptisch. Am 5. November 1896 bleibt der Verband fort. Die Bruchstücke liegen fest gegen einander. Patient vermag das Bein gestreckt zu erheben. Kniescheibe wenig seitlich beweglich. Massage und Bewegungen. Am 22. November steht Patient auf, am 30. November

Fig. 2.

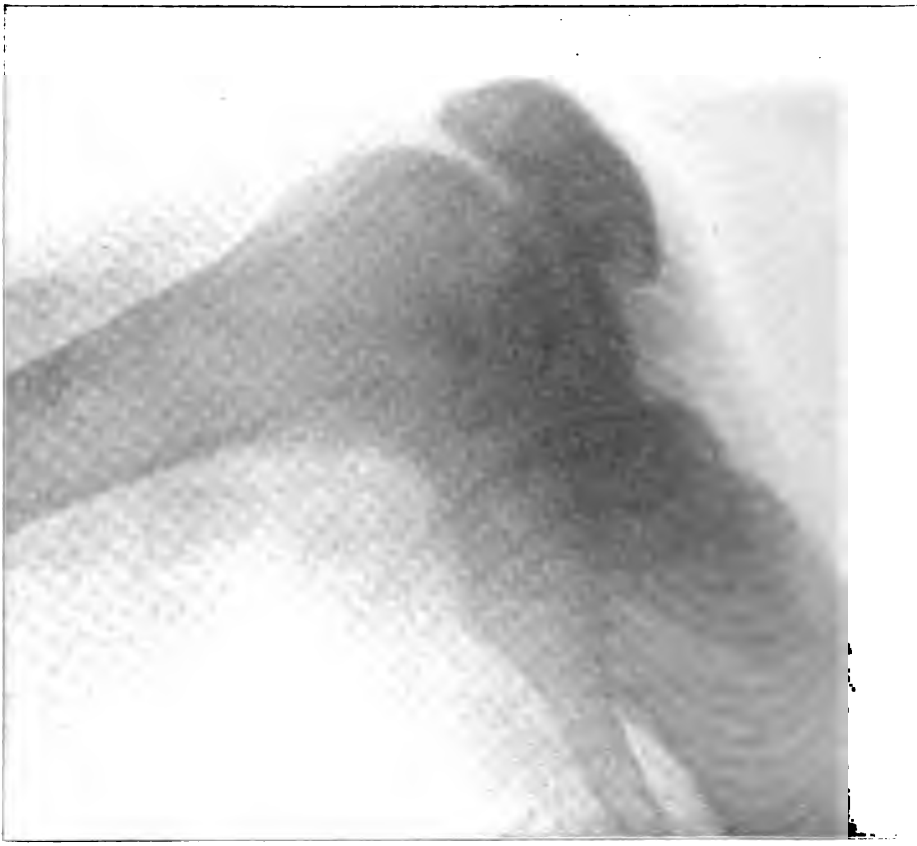

1896 wird er geheilt entlassen. Keine Diastase der Fragmente. Keine Verschiebbarkeit derselben gegen einander.

Letzte Vorstellung am 15. October 1897. Bis Mai 1897 war er angeblich in einem medico-mechanischen Institut in Behandlung. Seitdem könne er gut gehen. Er habe bei der Post als Hülfsbote Depeschen ausgetragen, sei oft 10 Stunden lang am Tag treppauf, treppab gelaufen.

Knöcherne Heilung der Patella, durch Röntgenbild bestätigt (Fig. 2). Gute seitliche Beweglichkeit derselben bei gestrecktem Bein und erschlaffter Streckmusculatur. Active Streckung des rechten Beines vollständig, Beugung bis zum rechten Winkel möglich. Bei Bewegungen Knirschen an der Kniescheibe.

Fall 3. 27jähriger Arbeiter. Beim Herabsteigen von einer Treppe blieb Patient mit dem Stiefelabsatz hängen und glitt mit stark gebeugtem rechten Knie einige Stufen der Treppe hinab. Unten blieb er liegen und vermochte nicht mehr aufzustehen. Während des Falles spürte er, noch in der Luft schwebend, einen plötzlichen Schmerz im rechten Kniegelenk. Am Tage der Verletzung, am 4. November 1896, wurde er mit dem Nothverband einer Unfallstation zur Klinik gebracht. Befund: Starke Schwellung und Druckempfindlichkeit des rechten Kniegelenkes. Ungefähr daumenbreiter Spalt in der Mitte der Patella. Fast vollständige Strecklahmheit, Patient vermag das gestreckte Bein etwas von der Unterlage zu erheben.

Operation am 5. November 1896: Querer Bogenschnitt. Die Patella ist in zwei ungleiche Theile gespalten, der obere ist grösser als der untere. Zwischen die beiden Stücke zwischengelagert findet sich Periost und Fascie, die, vom oberen Stück abgerissen, mit den unteren zusammenhängen und sich in den Bruchspalt hineingeschlagen haben. Naht der Patella mit zwei starken Katgutfäden, der Weichtheile vor der Patella und eines Fascienrisses an ihrer Aussenseite mit Katgut, der Haut mit Seide und Katgut bis gegen die Mitte der Wunde hin, die offen bleibt.

Verlauf: Am 6. November Abends Temperatur 38,6°, am 7. November 1896 Abends 38,9°. Verbandwechsel am 8. November. Wunde sieht gut aus, keine locale Schmerzhaftigkeit, keine Röthung. Subjectives Wohlbefinden. An den darauf folgenden Tagen geringe, abendliche Temperatursteigerungen bis 38° bei gutem subjectivem Befinden, seit dem 13. November 1896 ist Patient fieberfrei. Die Wundheilung verläuft nun ohne Störung. Seit dem 7. December Massage, seit dem 10. December Gehversuche.

Am 12. Januar 1897 Entlassung. Rechte Patella ohne Schmerzen verschieblich. Bruchstelle kaum nachzuweisen. Heben des Beines in Streckstellung leicht ausführbar, Beugung bis zum rechten Winkel ohne Beschwerden möglich.

Letzte Vorstellung am 22. Mai 1898. Patient giebt an, er könne ganz gut gehen, nach vielem Gehen bekomme er zuweilen Schmerzen unterhalb der Kniescheibe. Treppensteigen mache ihm noch Beschwerden. Befund: Beide Bruchstücke der Kniescheibe sind, wie auch aus dem Röntgenbild hervorgeht, knöchern mit einander vereinigt (Fig. 3). Die Patella ist seitlich frei beweglich. Rechte Patella 6 cm lang, 6 cm breit, linke 5 cm lang, 6 cm breit. In der Mitte der Vorderfläche der rechten Kniescheibe fühlt man eine schmale Rinne, auch an den Seitenrändern. Bei Bewegungen fühlt man Knirschen in der Gegend der Kniescheibe; Beugung und Streckung ist vollständig möglich. Gang flott und frei.

Fall 4. 49jähriger Arbeiter. Patient fiel am 16. November 1896 aus einer Höhe von circa 6 m herab und schlug mit dem rechten Knie auf den Boden auf. Er spürte sofort heftige Schmerzen im rechten Knie, konnte nicht aufstehen und musste zur Klinik gefahren werden. Befund: Hautabschürfung vor der rechten Kniescheibe, deren Umgebung stark geschwollen und druckempfindlich ist. Die Patella selbst ist in 2 Stücke gespalten, von denen das obere etwas grösser ist als das

Fig. 3.

untere. Splitterung nicht nachweisbar. Im Gelenk mässiger Erguss. Völlige Strecklahmheit.

Operation am 19. November 1896: Querer Bogenschnitt. Beim Zurückschlagen des Hautlappens nach oben entleeren sich reichliche Blutgerinnsel. Die seitlichen Streckvorrichtungen sind grösstentheils zerrissen. Das obere Bruchstück ist an der Vorderfläche von Weichtheilen fast ganz entblösst. Das untere Bruchstück ist in 5 Theile zersplittert, von denen einer, an der medialen Seite gelegener, entfernt wird, da er fast ganz aus dem Zusammenhang gelöst ist. Die übrigen Theile hängen

noch durch das Periost, welches sich über den Rand in den Bruchspalt hineingeschlagen hat, mit einander zusammen. Vereinigung des oberen und der unteren Bruchstücke der Patella durch eine starke Seiden- und eine starke Katgutnaht. Wegen der Splitterung gelingt die Zusammenziehung der Bruchstücke nur unvollkommen. Periost-Fasciennaht mit Katgut, Hautnaht mit Seide. Die Zunge des Lappens bleibt offen.

Verlauf: Am 20. und 21. November 1896 abendliche Temperaturen über 38° bei gutem subjectivem Befinden, von da ab ist Patient fieberfrei. Am 30. November 1896 ist die Wunde per primam verheilt. Zu einer knöchernen Vereinigung des Bruches kommt es während des Aufenthaltes des Patienten in der Klinik nicht. Er wird am 9. Februar 1897 entlassen. Beugung fast bis zum rechten Winkel möglich. Bei Bewegungen fühlt man sowohl Knarren in der Gegend der Kniescheibe, wie in den hinteren Theilen des Gelenkes.

Letzte Vorstellung am 4. Juli 1898. Patient giebt an, er habe seit seiner Entlassung aus der Klinik noch gar nicht gearbeitet, und klagt über Schwäche und Schmerzen im rechten Kniegelenk, namentlich aber über Schmerzen in der rechten Hüfte, die er seit dem Unfall habe. Befund: Linke Patella 5,5 cm breit, 6 cm lang, rechte Patella 7 cm breit, 8 cm lang. Umfang der Kniegelenke, über der Mitte der Kniescheibe gemessen, beiderseits 35 cm. Keine messbaren Unterschiede im Umfang der Ober- und Unterschenkel rechts und links. In der Mitte der rechten Patella fühlt man eine ungefähr 1 cm breite Furche, das obere Ende der Kniescheibe ist seitlich gegen das untere nicht verschieblich. In Rückenlage wird das gestreckte rechte Bein leicht erhoben. Flexion ebenso ausgiebig ausführbar als links. Bei Bewegungen ist Knirschen in der Umgebung der Patella zu fühlen. Bewegungen im rechten Hüftgelenk glatt, schleifend und nach allen Richtungen hin möglich. An der Hüfte auch sonst nichts Besonderes nachzuweisen. Man gewinnt den Eindruck, dass Patient, der noch immer eine Unfallrente bezieht, seine Klagen übertreibt.

Das Röntgenbild zeigt einen ungefähr 1 cm breiten Spalt zwischen beiden Bruchstücken, der von dünner, wolkig aussehender Knochenwucherung ausgefüllt ist (Fig. 4).

Fall 5. 29jähriger Posamentier. Patient erhielt durch einen Handwagen einen Stoss und kam zu Fall. Der Handwagen ging dann angeblich über das rechte Knie. Zum Stehen gebracht, konnte Patient das rechte Bein nicht gestreckt halten. Gehen konnte er nicht. Er wurde sofort in die Charité geschafft. Befund: Streckschwäche des rechten Beines. Patient vermag bei Rückenlage das rechte Bein zwar zu heben, aber nicht völlig gestreckt. In der Mitte der Patella ist ein daumenbreiter Spalt sichtbar und fühlbar. Geringe Schwellung des Gelenkes. Am nächsten Tag starker Erguss im rechten Kniegelenk.

Operation am 26. December 1897. Bogenförmiger Schnitt von aussen nach innen quer über die Patella. Beim Zurückschlagen des Hautlappens fliesst bereits eine erhebliche Menge dünnflüssigen Blutes ab. Die zwischen den beiden Bruchstücken liegenden Blutgerinnsel werden mit sterilen Tupfern entfernt. Einfacher, geradliniger Querbruch, ungefähr in der Mitte der Patella, etwas näher der Spitze zu gelegen. Naht

der beiden Hälften mit einer Seiden- und einer Katgutnaht. Beiderseits sind die seitlichen Streckapparate ein wenig eingerissen, und zwar in der Ebene der Bruchlinie. Periost und Fascie vor der Patella werden mit Katgutnähten vereinigt, namentlich über der Seidennaht, welche durch den Knochen ging. Naht der Haut mit Seide bis auf die Zunge des Lappens, welche nicht vernäht wird.

Fig. 4.

Verlauf reactionlos; glatte Wundheilung. Am 3. Februar 1897 machte Patient die ersten Gehversuche; am 15. Februar 1897 konnte er mit einem Stock sich leidlich fortbewegen. Am 20. Februar 1897 wurde er geheilt mit fester knöcherner Vereinigung des Bruches entlassen.

Letzte Vorstellung am 15. Juni 1898. Seit ungefähr $^3/_4$ Jahren geht Patient angeblich ohne Beschwerden herum. Er ermüde nicht nach längerem Gehen, habe auch keine Schmerzen in dem verletzten Knie. Befund: Beugung fast ausgiebig, Streckung vollständig im rechten Kniegelenk activ und passiv ausführbar. Umfang des rechten Kniegelenkes 34 cm, des linken 33 cm. Rechte Patella 7 cm breit und 7 cm lang,

linke 6 cm breit und 6 cm lang. Wadenumfang beiderseits 28 cm, Oberschenkelumfang in der Mitte beiderseits 41 cm. Knirschen neben der Patella bei Bewegungen fühlbar. An den Seitenrändern der rechten Kniescheibe ist je eine kleine Delle, an der Vorderfläche keine Furche zu fühlen. Das Röntgenbild erweist die Fractur als knöchern vereinigt (Fig. 5).

Fig 5.

Fall 6. 28jährige Frau. Patientin wurde am 15. December 1896 eine Treppe heruntergestossen und fiel ungefähr 10 Stufen tief herab, unten mit dem rechten Knie aufschlagend. Sie konnte sich nicht wieder erheben und wurde sofort in die Klinik geschafft. Befund: Rechtes Kniegelenk stark geschwollen, Umfang 37,5 cm, der des linken 33 cm. Man fühlt die rechte Patella durch einen in ihrer Mitte gelegenen, ungefähr 4 cm breit klaffenden, queren Riss gespalten. Gänzliche Strecklahmheit.

Operation am 17. December 1896: Bogenschnitt quer über die Patella. Die beiden Stücke der Kniescheibe liegen in einem grossen Bluterguss, welcher entfernt wird. Der Bruchspalt setzt sich nach der

Aussen- und Innenseite des Kniegelenkes in Risse der seitlichen Streckapparate hin fort. Naht der Patella mit zwei starken Katgutnähten, der Weichtheile vor der Patella und der Seitenrisse mit Katgut, der Haut mit Seide und Katgut.

Aseptischer Verlauf. Am 15. Januar 1897 ist die Wunde vernarbt. Die beiden Bruchstücke der Kniescheibe sind noch etwas gegen einander

Fig. 6.

verschieblich. Massage. Vorsichtige Bewegungen. Am 28. Januar 1897 sind die beiden Fragmente fest mit einander vereinigt. Patientin wird auf ihren Wunsch entlassen.

Letzte Vorstellung am 12. Juni 1898. Patientin kann seit einem Jahr wieder gut gehen, hat keine Beschwerden, bis auf eine geringe Schwäche im rechten Bein, die sich ab und zu geltend macht. Befund: Beugung und Streckung im rechten Kniegelenk ausgiebig ausführbar, man fühlt bei Bewegungen neben der Kniescheibe leichtes Knirschen. Am inneren und äusseren Seitenrand der Patella je eine kleine Delle,

an der Vorderfläche keine Rinne wahrzunehmen. Rechte Patella 6 cm breit und 6 cm lang, linke 5 cm breit und 5 cm lang. Kein Umfangsunterschied an den Unter- und Oberschenkeln.

Das Röntgenbild zeigt den Bruch knöchern verheilt (Fig. 6).

Fall 7. 61jähriger Kellner. Patient fiel auf ebener Erde vornüber auf sein linkes Knie. Er spürte sofort heftige Schmerzen in demselben und vermochte nicht, sich zu erheben. Aufnahme in die Klinik an dem Tag der Verletzung (28. September 1897). Befund: Linke Patella in der Mitte gebrochen. Entfernung beider Bruchenden von einander 4 cm. Schmerzen gering, im Gelenk mässiger Bluterguss. Strecklahmheit. Aeusserlich keine Verletzung wahrnehmbar.

Operation am 30. November 1898. Querer Bogenschnitt mit nach unten gerichteter Zunge. Freilegung der Bruchenden und Entfernung der Blutgerinnsel aus dem Bruchspalt. Einfache Querfractur ohne Splitterung, ungefähr in der Mitte der Patella. Oberes Bruchende etwas grösser als das untere. Beiderseits Riss im seitlichen Streckapparat. Vereinigung der Fragmente durch zwei starke Katgutfäden, Naht der seitlichen Risse und des Periostes der Patella mit Katgut, der Haut mit Seide. Der untere Theil der Hautwunde bleibt offen.

Heilung ohne Störung. Seit dem 10. November wird Patient massirt und steht auf. In Rückenlage hebt er das gestreckte Bein ohne Schwierigkeit. Am 20. November wird er der Poliklinik überwiesen. Er geht gut mit Stock, vermag auch schon einige Schritte ohne Stock zu machen und Treppen ohne besondere Mühe zu steigen. Umfang des rechten Kniegelenkes 34 cm, des linken 37 cm.

Letzte Vorstellung am 21. Mai 1898. Seit dem 1. April d. J. ist Patient wieder als Kellner angestellt und hat seitdem ohne Unterbrechung gearbeitet. Um die Speisen aus der Küche zu holen, muss er jedesmal 17 Stufen herauf und herab gehen. Schmerzen verspüre er angeblich gar nicht, nur ab und zu etwas Schwäche in dem linken Bein. Befund: Beugung und Streckung im linken Kniegelenk völlig unbehindert. Bei Bewegungen deutliches Knirschen zu beiden Seiten der Kniescheibe fühlbar. Vorderfläche derselben glatt, ohne Rinne, an den Seitenrändern je eine schmale Kerbe wahrzunehmen. Linke Patella 8 cm breit, 7 cm hoch, rechte 6,5 cm breit, 5,5 cm hoch. Kein Umfangsunterschied an den Unter- und Oberschenkeln. Am Röntgenbild ist keine Spur eines vorausgegangenen Bruches der Patella aufzufinden (Fig. 7).

Fall 8. 35jähriger Barbier. Am 28. October 1897 fiel Patient in einem epileptischen Anfall auf der Strasse zu Boden. Passanten hoben ihn auf und brachten ihn, sobald er zu sich gekommen war, nach seiner Wohnung. Er vermochte weder zu gehen, noch das linke Bein zu strecken. Des linke Kniegelenk schwoll sofort stark an. Ein Arzt behandelte ihn mit Eisumschlägen. Am 8. November 1897 kam er in die Klinik. — Befund: Linkes Kniegelenk gegen das rechte mässig geschwollen. An der Hinterfläche des linken Ober- und Unterschenkels ausgedehnte Sugillationen. Ungefähr in der Mitte der Patella fühlt man einen quer verlaufenden Spalt, das obere Stück derselben ist leicht gegen das untere verschieblich. Patient ist nicht im stande, in horizontaler Rückenlage

das gestreckte linke Bein auch nur im geringsten von der Unterlage zu erheben.

Operation am 10. November 1897. Querer Lappenschnitt von einem Epicondylus des Femur zum anderen. Der Lappen wird mit dem subcutanen Fettgewebe nach oben zurückpräparirt. Der Bruchspalt liegt nun zu Tage, er ist mit Blutgerinnseln erfüllt. Entfernung derselben mit sterilen Tupfern. An dem oberen, etwas grösseren Bruchstück sind die die Patella bedeckenden Weichtheile, Periost und Fascie, über die Bruch-

Fig. 7.

kante in den Bruchspalt einwärts geschlagen. Das untere Bruchstück ist mehrfach gesprungen. Vereinigung beider Bruchstücke durch je eine Seiden- und eine Katgutnaht. Die Weichtheile vor der Patella, sowie die Bandtheile an der äusseren Seite derselben, welche ebenfalls zerrissen sind, werden mit Katgut genäht. Die Hautwunde wird bis auf die Zunge des Lappens mit Seiden- und Katgutnähten geschlossen.

Am 1. December 1897 war die Wunde verheilt. In der Zeit vom 21. bis 28. November 1897 erfolgten mehrere epileptische Anfälle, theils leichtere, theils schwere. Am 6. December 1897 wurde Patient auf

seinen Wunsch im fixirenden Verband entlassen. An diesem Tage betrug der Umfang des rechten Kniegelenkes 32 cm, der des linken 33,5 cm. Die Wunde war bis auf einige kleine granulirende Stellen vernarbt. Die Bruchenden federten noch etwas gegen einander. Eine Rinne war in der linken Kniescheibe nicht zu fühlen, dagegen fand man an den beiden seitlichen Rändern je eine kleine Delle, entsprechend der einstigen Fractur. Die Patella war auf den Femurcondylen ungefähr 1 cm weit nach jeder Seite hin verschieblich. Knarren liess sich dabei

Fig. 8.

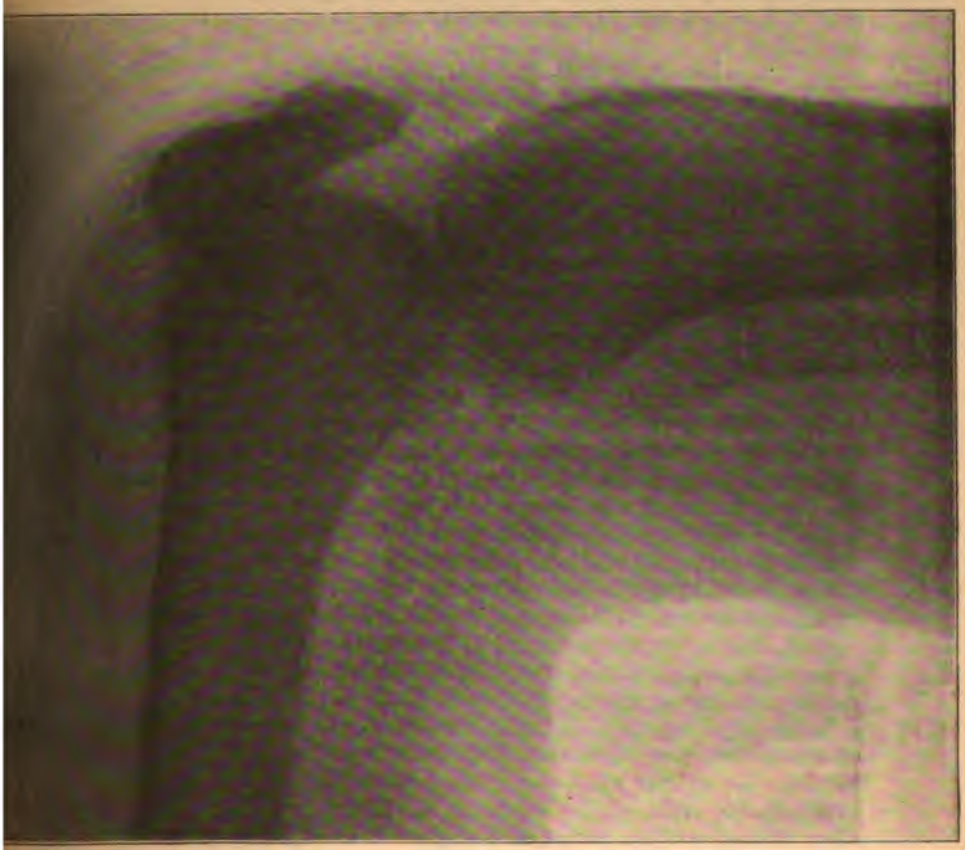

nicht wahrnehmen. Flexion war im Kniegelenk bis zu einem Winkel von circa 160° möglich.

Letzte Vorstellung am 23. Juni 1898. Patient giebt an, dass ihm das Treppensteigen noch etwas schwer falle, auch ermüde er bei längerem Gehen. — Befund: Beugung des linken Beines im Kniegelenk bit zum rechten Winkel, Streckung vollständig ausführbar. Bei

Bewegungen fühlt man Knirschen neben der Patella. Umfang des linken Kniegelenkes 36 cm, des rechten 34 cm. Stärkster Wadenumfang beiderseits 34 cm, Umfang der Oberschenkel in der Mitte beiderseits 42 cm. Rechte Patella 7 cm breit und 7 cm lang, linke 6 cm breit und 6 cm lang. Man fühlt an den Seitenrändern der Kniescheibe in der Mitte ja eine kleine Rinne, vorn ist keine Furche wahrzunehmen. Die Patelle ist fest, das Röntgenbild zeigt eine völlige knöcherne Vereinigung der Fragmente (Fig. 8).

Fall 9. Patient, ein 37jähriger Maler, kam auf der Strasse dadurch zu Fall, dass er beim Entlanggehen auf der Bordschwelle mit dem rechten Fuss am Gitter eines Baumes hängen blieb. Er stürzte vornüber und schlug mit dem rechten Knie auf das Trottoir auf. Während des Falles hat er angeblich keinen Ruck im rechten Knie verspürt. Er vermochte allein nicht aufzustehen. Emporgehoben, versuchte er zu gehen, knickte aber sofort im rechten Kniegelenk zusammen. Patient wurde zur Unfallstation und von dort zur Klinik gebracht. — Befund: Starke Schwellung des rechten Kniegelenkes. Umfang desselben 37 cm, der des linken 35 cm. Ungefähr handflächengrosse Sugillation an der Aussenseite des Gelenkes neben der Patella. An der Grenze zwischen mittlerem und unterem Drittel der Patella findet sich ein 2,5 cm breiter, klaffender, querer Spalt. Beide Fragmente sind leicht gegen einander verschiebbar. Crepitation innerhalb der Bruchstücke ist nicht nachzuweisen. Patient vermag das gestreckte rechte Bein von der Unterlage zu erheben. Dabei spannen sich die seitlichen Oberschenkelextensoren sowohl innen wie aussen. Der M. rectus bleibt schlaff.

Operation am 17. Januar 1898. Bogenschnitt von einem Epicondylus femoris zum anderen mit nach unten gerichteter Convexität. Der Hautlappen wird nach oben zurückpräparirt und an der Basis umgeschlagen. Der präpatellare Schleimbeutel ist vielfach gequetscht, zerrissen und mit Blutgerinnseln erfüllt. Freilegung des Bruchspaltes. Einfacher Querbruch. Das obere Fragment besteht aus ungefähr 2 Dritteln, das untere aus einem Drittel der Kniescheibe. Die Vorderfläche des oberen Bruchstückes ist grösstentheils von Weichtheilen entblösst. Die hier fehlenden Bedeckungeu sind um den Rand des unteren Bruchstückes in den Bruchspalt umgeschlagen. Die Continuitätstrennung im Streckapparat ist lediglich auf die Patella beschränkt, die Seitentheile desselben sind sowohl innen wie aussen erhalten. Damit die in den Bruchspalt hineingeklappten Weichtheile aus demselben herausgeschlagen werden können, muss der Riss nach der Innenseite hin ein wenig erweitert werden. Es gelingt nicht leicht, die Bruchstücke nach Freimachung des Bruchspaltes exact gegen einander zu lagern, da der Bruch nicht in einer Ebene, sondern in einem stumpfen Winkel von vorn nach hinten durch die Kniescheibe verläuft. Vereinigung der Bruchstücke durch je eine Seiden- und Katgutnaht. Naht der Weichtheilbedeckung der Patella mit Katgut, der Haut bis auf die beiden Wunddecken, welche offen bleiben, mit Seide und Katgut.

Verlauf: Bis zum 25. Januar 1898 steigt die Temperatur abends über 38° bei gutem subjectiven Befinden des Kranken. Am 21. Januar 1898 werden die beiden den Wundecken zunächst gelegenen Nähte,

welche nicht trocken geblieben sind, entfernt. Seit dem 26. Januar 1898 ist Patient fieberfrei. Am 27. Februar 1898 ist die Wunde vernarbt und die Patella vollkommen fest. Patient steht auf und wird massirt. Am 5. März 1898 wird er geheilt entlassen.

Letzte Vorstellung am 26. Mai 1898. Seit dem 18. April d. J. hat Patient angeblich seine Arbeit als Maler wieder aufgenommen und kann dieselbe gut verrichten. Ab und zu habe er noch geringe Schmerzen

Fig. 9.

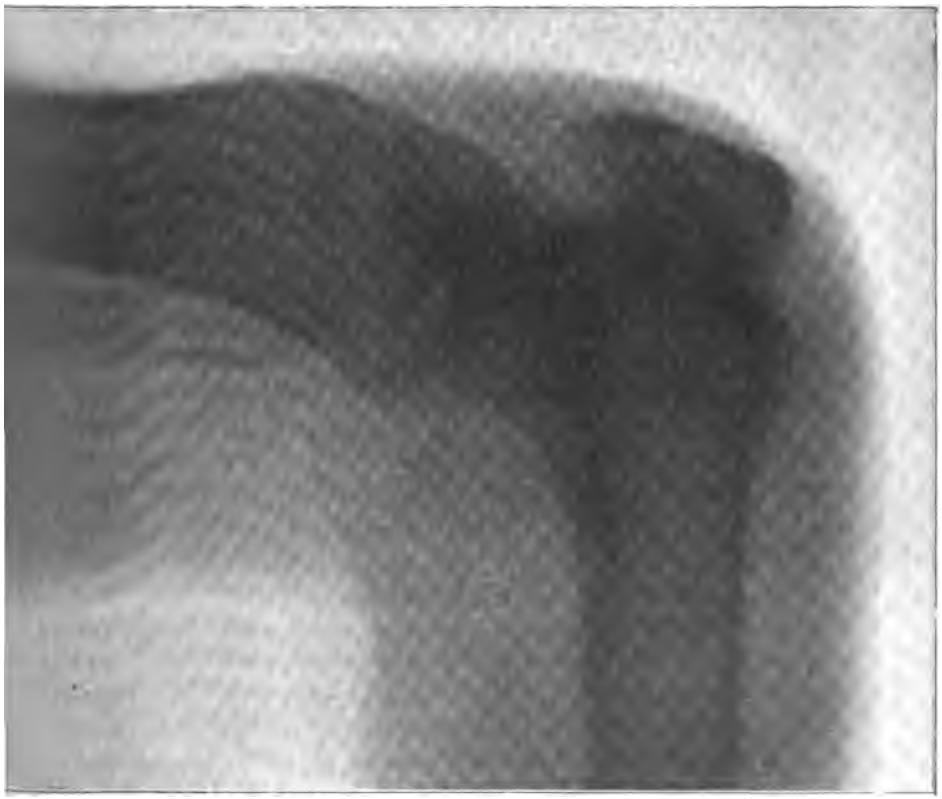

in dem rechten Kniegelenk. — Befund: Das rechte Bein wird im Kniegelenk nur bis zum rechten Winkel gebeugt, aber völlig gestreckt. Bei Bewegungen ist kein Knirschen neber der Kniescheibe zu fühlen. Dieselbe ist leicht seitlich verschieblich. Umfang des rechten Kniegelenkes 34 cm, des linken 33 cm. Wadenumfang beiderseits 32 cm, Oberschenkelumfang beiderseits 39 cm. Beide Kniescheiben sind 6 cm breit und 7 cm lang. An der rechten Patella ist weder an den Seiten, noch vorn eine Furche wahrzunehmen. Das Röntgenbild lässt eine vollständige knöcherne Vereinigung der Bruchstücke erkennen (Fig. 9).

Zusammenfassend bemerke ich zum Schluss:

Das Alter der Verletzten hat zwischen 27 und 61 Jahren geschwankt. Von den 9 Fällen betrafen 8 Männer und einer eine Frau. In 6 Fällen lag nach der Verletzung Streckiahmheit, in drei Fällen nur Streckschwäche vor. In den 6 Fällen von Streckiahmheit waren die seitlichen Streckvorrichtungen entweder ganz oder theilweise in den 3 Fällen von Streckschwäche nur in geringem Maasse oder gar nicht zerrissen. Sämmtliche 9 Fracturen waren uncomplicirt. Drei davon waren Splitterbrüche, die übrigen sechs einfache Querbrüche.

Der Heilungsverlauf nach der Operation war in 6 Fällen fieberlos, in 3 Fällen kam es bei gutem subjectiven Befinden der Kranken zu leichten abendlichen Temperatursteigerungen in den ersten Tagen nach der Operation. Die ersten Gehversuche wurden durchschnittlich 6 Wochen nach der Operation gemacht.

Bei allen Kranken, bis auf einen (Fall 9) war bei passiven Bewegungen zu beiden Seiten der geheilten Patella mehr oder weniger deutliches Knirschen zu fühlen, auch bei denen, die frei von subjectiven Beschwerden zu sein angaben. Verwachsung der Kniescheibe mit den Femurcondylen trat in keinem Fall ein.

Was die Resultate betrifft, so konnten bei allen Kranken die Erfolge der blutigen Knochennaht durch das Röntgenbild längere Zeit nach der Entlassung derselben aus der Klinik festgestellt werden. In 7 Fällen war die knöcherne Vereinigung der Bruchstücke eine totale, in einem Fall (Fall 1) waren die Fragmente nur durch eine schmale knöcherne Brücke verbunden, aber nicht gegen einander beweglich, in einem Falle, bei einem Splitterbruch (Fall 4), war die Consolidation lange ausgeblieben und nur eine kurze, straffe, bindegewebige Vereinigung zustandegekommen, die sich im Laufe eines Jahres nicht dehnte. Auch diese beginnt jetzt, wie die letzte Röntgenaufnahme (vom 4. Juli 1898) zeigt, zu verknöchern. Die Fragmente, die noch 4 Wochen früher in geringem Maasse seitlich gegen einander bewegt werden konnten, sind nunmehr starr mit einander verbunden.

Die Callusbildung ist bei Patellarfracturen offenbar meist nur eine geringe. Sie erfüllte in den angeführten Fällen den Bruchspalt ganz oder theilweise, erstreckte sich aber nicht über denselben hinaus.

Die Gebrauchsfähigkeit der verletzten Glieder ist durch die Operation in allen 9 Fällen vollkommen wieder hergestellt worden.

XX.

Mittheilung aus dem Stuttgarter Katharinenhospital
(Dr. v. Burckhardt).

Zur Behandlung der Thoraxverletzungen.

Von

Dr. A. Klett,

Oberarzt im Gren.-Reg. 119, commandirt zum Katharinenhospital Stuttgart.

Während bei frischen Verletzungen der Bauchhöhle die grosse Mehrzahl der Chirurgen ein sofortiges actives chirurgisches Eingreifen empfiehlt, herrscht zur Zeit über das zweckmässigste Verfahren bei der Behandlung der Verletzungen des Thorax noch keine Uebereinstimmung, vielmehr scheinen bei der Beurtheilung und Behandlung dieser Verletzungen ganz verschiedene Gesichtspunkte maassgebend zu sein. Allgemein dürfte anerkannt sein, dass die Grundsätze der modernen Wundbehandlung die Mortalität auch dieser Verletzungen günstig beeinflusst haben; zur sicheren Entscheidung der Frage aber, welcher der verschiedenen empfohlenen Behandlungsmethoden der Vorzug zu geben sei, fehlt es zur Zeit an einem brauchbaren grösseren, statistisch zu verwerthenden Material, da die vorhandenen Statistiken über Thoraxverletzungen meist die Art der Behandlung unberücksichtigt und sich daher nur insoweit verwerthen lassen, als sie ganz im allgemeinen einen Maassstab abgeben können für die Gefährlichkeit dieser Verletzungen.

Von diesem Gesichtspunkt aus betrachtet, dürfte es auch bei einer Erörterung der verschiedenen Behandlungsmethoden von Wichtigkeit sein, eine Zusammenstellung von Statistiken vorauszuschicken, soweit diese in der Litteratur angegeben sind. Ich führe die Kriegs- und Friedensverletzungen für sich auf, und zwar die Verletzungen, hervorgerufen durch blanke Waffen, getrennt von denen, welche durch Geschosse bewirkt sind.

Was die im Kriege beobachteten Stichverletzungen der Brust betrifft, so werden in dem bekannten Bericht über den amerikanischen

Secessionskrieg[1]) nur 29 Bajonett-Wounds, darunter achtzehn penetrirende, mit 9 Todesfällen und sechs punktured Wounds mit 4 Todesfällen angeführt. Nach dem Sanitätsbericht[2]) vom Jahre 1870/71 kamen auf deutscher Seite nur elf sicher nachweisbare perforirende Stichverletzungen des Thorax in Behandlung, sämmtlich mit Ausgang in Heilung. Prahl[3]) hat aus den letzten Kriegen 42 penetrirende Bajonettwunden der Brust gesammelt; davon erlagen der Verletzung neunzehn, die übrigen 23 Fälle endeten zunächst mit Heilung, jedoch konnte Prahl schon bei drei dieser letzteren den später eingetretenen Tod als indirecte Folge der Verletzung nachweisen.

Aus der Friedenspraxis habe ich in der Litteratur grössere zusammenfassende Statistiken aus der neueren Zeit nicht auffinden können, und wenn auch die Zahl der mitgetheilten interessanten Einzelbeobachtungen nicht klein ist, so sind zusammenfassend bearbeitet doch nur die in der deutschen Armee während der Jahre 1888—1896 beobachteten Lanzenstichverletzungen.[4]) Von 667 derartigen Wunden befanden sich 78 auf Brust und Rücken, davon waren penetrirend nur acht. 4 Fälle heilten vollkommen, zwei mussten wegen der Folgen einer hinzugetretenen Pleuritis als invalid entlassen werden, zwei, bei welchen das Herz verletzt war, starben, ehe sie in ärztliche Behandlung kamen. Von einer von Langenbuch in der freien Vereinigung der Chirurgen Berlins im Jahre 1896 gelegentlich erwähnten Statistik von circa 50 Fällen von Stichwunden an den verschiedensten Körperstellen wird später die Rede sein.

Ein viel grösseres Material liegt selbstverständlich den Zahlen über Schussverletzungen, namentlich im Kriege, zu Grunde. Werden nur die Fälle berücksichtigt, welche nicht sofort ihrer Verletzung erlagen, sondern noch in ärztliche Behandlung kamen, so stellt sich nach Angaben des oben citirten Sanitätsberichtes der Procentsatz der Mortalität derselben in den letzten grossen Kriegen auf durchschnittlich 25,7 Proc., und zwar starben von den durch Thoraxschüsse Verletzten in der englischen Armee im Jahre 1854—1856 22,1 Proc., in der französischen Armee 1854—1856 31,6 Proc., 1859

1) Barnes u. Otis, The medical and surgical history of the war of the rebellion 1861—1865.

2) Sanitätsbericht über die deutschen Heere im Kriege gegen Frankreich 1870/71.

3) Prahl, Ueber Vorkommen und Schwere der Bajonettverletzungen in den Kriegen der neueren Zeit. D. mil.-ärztl. Zeit. 1883.

4) Sanitätsbericht über die Kgl. preussische Armee, sowie das XII. u. XIII. Armeecorps. 1892—1894. Berlin 1897.

21,7 Proc., in der preussischen Armee 1864 36,7 Proc., im amerikanischen Secessionskriege 1861—1865 20,5 Proc., in der deutschen Armee 1870/71 21,5 Proc.

Von Schussverletzungen der Brust aus der Friedenspraxis erwähnt Bayer[1]) 33 mit 10 Todesfällen, Klihm[2]) 25 mit 10 Todesfällen, v. Haselberg[3]) 10 mit 2 Todesfällen.

Die folgenden Mittheilungen, welchen das Krankenmaterial der unter der Leitung des Obermedicinalrathes Dr. v. Burckhardt stehenden chirurgischen Abtheilung des Katharinenhospitals zu Stuttgart aus den Jahren 1884—1897 zu Grunde liegt, sollen einen weiteren statistischen Beitrag für die Stich- und Schussverletzungen des Thorax bieten. Mitbestimmend für die Veröffentlichung war ausserdem der Umstand, dass die hier übliche Behandlungsweise nicht unwesentlich von der von den meisten Chirurgen geübten abweicht.

Eine Umschau über die von den einzelnen Chirurgen angewandten Behandlungsmethoden zeigt, dass Schusswunden zur Zeit wohl von allen Chirurgen primär mit aseptischen Occlusionsverbänden behandelt werden, nachdem namentlich durch v. Bergmann die hervorragend günstigen Resultate, welche er mit diesem Verbande im letzten russisch-türkischen Kriege unter ungünstigen äusseren Verhältnissen erzielte, bekannt gegeben sind. Und auch bei Stichverletzungen hat die Erfahrung, dass diese oft ganz reactionslos heilen, dazu geführt, dass von der Mehrzahl der Chirurgen von einer activen Therapie Abstand genommen zu werden scheint, und dass das Verhüten des Hinzutretens weiterer Schädlichkeiten für gewöhnlich als die Hauptaufgabe der Therapie betrachtet wird. So verlangt Billroth[4]) den möglichst raschen Verschluss der Wunde durch Naht oder einen exacten Heftpflasterverband und lässt weder einen bereits bestehenden Pneumothorax, noch eine stärkere Blutung aus der Wunde als Contraindication gelten. König[5]) empfiehlt ebenfalls, nach Desinfection der Umgebung die Wunde durch einige tiefgreifende und womöglich die Intercostalmuskeln mitfassende Nähte möglichst bald zu schliessen und einen aseptischen Deckverband anzulegen. Sicher diagnosticirte Blutung aus den Wandgefässen soll selbstverständlich durch Unterbindung ge-

1) Bayer, Zur Statistik der Schussverletzungen. Pr. med. Wochenschr. 1883.

2) Klihm, 91 Schussverletzungen, beobachtet in den Jahren 1872—1881 in der chirurgischen Klinik der Charité. Inaug.-Dissert. Berlin 1883.

3) v. Haselberg, Zur Casuistik der Schussverletzungen im Frieden. Inaug.-Dissert. Berlin 1893.

4) Pitha u. Billroth, Handbuch der allgemeinen und speciellen Chirurgie.

5) König, Lehrbuch der speciellen Chirurgie.

stillt, ein entstehender Hämothorax anfänglich symptomatisch mit Compression, Verschluss der äusseren Wunde und Kälte behandelt werden. Riedinger[1]) ersetzt die primäre Naht durch einen antiseptischen Occlusionsverband und empfiehlt bei ausgedehntem Hämothorax Punktion. Tillmanns[2]) verwirft ebenfalls die primäre Naht und ersetzt sie in den Fällen, wo die Wunde sich wieder geschlossen hat, durch einen Jodoformgazetampon, während er bei offener Communication des Thorax mit der Aussenwelt nach eventueller Erweiterung der Wunde in Ausnahmefällen eine Ausspülung des Thoraxraumes und Drainage desselben verwendet. Am consequentesten hat Langenbuch einem sofortigen Verschluss der Wunde das Wort geredet. Derselbe hat anlässlich der Vorstellung eines per primam geheilten Falles von Stichverletzung des Thorax in der freien Vereinigung der Chirurgen Berlins im Jahre 1896 gelegentlich mitgetheilt, dass er bei circa 50 hermetisch occludirten Stichwunden keinen Todesfall gehabt habe, und hat als Grundsatz aufgestellt, dass die „civilen" Stichwunden, so wie sie in unsere Behandlung kommen, als durchaus aseptisch anzusehen seien. Jedoch, wie viele dieser Stichwunden den Thorax betrafen oder gar penetrirend waren, ist nicht angegeben. Statistisch lässt sich deshalb diese Angabe für unseren speciellen Zweck nicht verwerthen.

Entgegen dieser mehr exspectativen Behandlung wurde bei den hier zur Behandlung gekommenen Stichwunden des Thorax die mehr eingreifende Methode bevorzugt, indem bei frischen Stichverletzungen principiell die „primäre Desinfection" des Wundkanals, eventuell bis zur Pleura, ausgeführt wurde. Bei Schusswunden begnügte man sich auch hier in der Regel mit einer Desinfection der Umgebung der Wunde, der Ein- und Ausschussöffnung, wenn die letztere vorhanden, und dem Anlegen eines aseptischen Deckverbandes. Bei frischen Stichverletzungen wird hier folgendermaassen verfahren: Der Stichkanal wird, wenn keine Contraindication besteht, in Narkose, durch schichtweise Erweiterung in seinem ganzen Verlauf, eventuell bis zur Pleura oder zum Herzbeutel, blossgelegt. Unter Umständen kann hierbei, behufs Freilegung des Operationsfeldes, eine primäre Rippenresection oder, je nach der Lage der Verletzung, das Abtragen eines Knochensegmentes des Brustbeines oder Schulterblattes nöthig werden. Nach Anfrischung und Auswaschen des Wundkanals wird die Blutung gestillt und nicht penetrirende Wunden nach Einlegung eines Drainrohres durch Naht vereinigt. Bei pene-

1) Riedinger, Deutsche Chirurgie. 42. Lieferung.
2) Tillmanns, Lehrbuch der speciellen Chirurgie.

trirenden Wunden wird statt des Drainrohres ein bis zur Pleura reichender Jodoformgazetampon eingelegt, oder es wird bei besonders infectionsverdächtigen Fällen neben dem Tampon noch ein bis in die Pleurahöhle hineinreichendes Drainagerohr eingeführt, dessen laterales Ende durch einen Seidenfaden abgebunden ist, um jederzeit sofort mittels einfachen Durchschneidens des Fadens mit einer eventuell nöthig werdenden Drainage des eröffneten und inficirten Pleuraraumes beginnen zu können. Ist eine grössere Menge Blut in der Pleurahöhle angesammelt, so lässt man dasselbe abfliessen oder entfernt es durch Aspiration.

Mitbestimmend für diese Behandlung war, dass durch diesen primären Eingriff einer Reihe von Gefahren, die durch den Act der Verletzung selbst bedingt werden, begegnet werden kann. Es sind dies namentlich stärkere Blutungen aus den Wandgefässen, deren Stillung bei dem sofortigen Eingriff unschwer gelingt. Sodann werden durch diesen sowohl die Gefahren eines Spannungspneumothorax, als auch die bedrohliche Form des fortschreitenden Hautemphysems sicher verhindert. Ein weiterer Vorzug unserer Methode ist in dem Umstand zu erblicken, dass nur durch diese in zweifelhaften Fällen eine sichere Diagnose, ob die Wunde penetrirend ist oder nicht, eventuell auch, ob das Herz verletzt ist, ermöglicht wird.

Ganz abgesehen von dem eben ausgeführten ist nun aber hervorzuheben, dass gerade durch die den Stichverletzungen eigenthümlichen Wundverhältnisse schon a priori der Versuch einer primären Desinfection nahe gelegt wird. Jedenfalls dürfte die Wahrscheinlichkeit einer Infection bei Stichverletzungen in weit höherem Maasse vorhanden sein als bei Schusswunden. Denn nicht nur klaffen Stichwunden im allgemeinen viel mehr als die meist rasch verklebenden Schusswunden, sondern es ist namentlich auch das bei Friedensverletzungen fast ausschliesslich gebrauchte Messer, dessen gewiss höchst selten aseptische Klingen in sehr viel höherem Grade die Träger von Infectionskeimen sind als die Projectile, die nach Pfuhl's experimentellen Untersuchungen als im wesentlichen aseptisch angesehen werden dürfen.

Haben wir somit allen Grund, bei Stichverletzungen die Wahrscheinlichkeit einer Infection in Rechnung zu ziehen, so wäre die Unterlassung einer Desinfection nur dann berechtigt, wenn diese entweder unmöglich oder ihre Ausführung im Verhältniss zu dem zu erwartenden Nutzen zu gefährlich wäre. Nun lehrt im Gegensatz zu den experimentellen Untersuchungen, nach welchen allerdings die Möglichkeit der vollständigen Sterilisation einer Wunde höchst

fraglich erscheint, doch die tägliche klinische Erfahrung, dass die Säuberung einer vollständig zugänglichen Wunde von septischen Keimen durch Desinfection in den allermeisten Fällen so weit gelingt, dass ein aseptischer Wundverlauf zustandekommt. Freilich muss man hierbei Desinfection in dem modernen Sinn des Wortes verstehen, welche sich nicht mit einer einfachen Abspülung der Wunde mit Sublimat oder einen anderen chemischen Desinfectionsmittel begnügt, sondern welche neben der mechanischen Entfernung der Infectionskeime durch das Abspülen mit einer desinficirenden Lösung aseptische Wundverhältnisse zu erzielen sucht durch Wegschneiden gequetschter oder halb abgerissener oder beschmutzter Gewebstheile, und welche gleichzeitig für sofortige Ableitung und Unschädlichmachung der entstehenden Wundsecrete sorgt. Zur Erreichung dieses Zweckes muss aber der Wundkanal womöglich in seiner ganzen Ausdehnung zugänglich gemacht werden.

Mit dem oben gesagten ist der Unterschied begründet, der sich in praxi für die Behandlung von Stichwunden und Schusswunden ergiebt. Während nämlich bei letzteren der Verlauf des Wundkanales innerhalb der Thoraxwandung in seiner Bedeutung vollständig zurücktritt gegenüber dem Verlauf innerhalb der Pleura und Lunge, wird bei den gewöhnlich weniger tiefen Stichverletzungen, bei welchen ausserdem das verletzende Instrument viel langsamer eindringt und somit eher Gelegenheit hat, die ihm anhaftenden Unreinlichkeiten im vorderen Theil des Wundkanales abzustreifen, der Verlauf des Wundkanales innerhalb der Thoraxwandung einen wesentlichen, wenn nicht gar den Hauptbestandtheil der Verletzung ausmachen. Die Strecke des Wundkanales aber, welche innerhalb der Thoraxwandung verläuft, können wir mit grosser Sicherheit durch den oben beschriebenen Eingriff in einen aseptischen Zustand versetzen und dadurch bei einer grossen Zahl von Verletzungen, welche durch ganz verschmutzte Instrumente herbeigeführt sind, dennoch einen aseptischen Heilungsverlauf erzielen. Ist freilich, was jedoch nur in Ausnahmefällen zuzutreffen scheint, auch die Pleura noch inficirt, so hört hier die Möglichkeit einer primären Desinfection auf, und es kommen, wenn sich im Anschluss an die Infection ein Empyem entwickelt, die bekannten secundären Operationen in Frage. Eine Ausspülung der Pleurahöhle behufs primärer Desinficirung derselben wird auch hier principiell unterlassen.

Bei Schussverletzungen des Thorax ist die Sachlage eine ganz andere. Hier beherrscht, wie gesagt, der Verlauf des Schusskanales innerhalb des Brustkorbes das klinische Bild. Hier werden wir von

einer Desinficirung Abstand nehmen, nicht, weil wir die Schusswunde an sich für sicher aseptisch ansehen, sondern weil eine ausgiebige Zugänglichmachung des Wundkanales eine viel grössere directe Gefahr für den Patienten bedeuten würde, als die sich eventuell entwickelnden Folgen einer Infection, gegen welche uns die secundären Empyemoperationen zu Gebote stehen. In dieser Beziehung nehmen therapeutisch die Brustschüsse eine wesentlich andere Stellung ein als eine Reihe anderer Schussverletzungen, z. B. als die Schusswunden des Kopfes. Ist bei diesen eine Infection der Meningen einmal eingetreten, so sind wir dieser gegenüber ganz machtlos. Aus diesem Grunde werden auch die Schusswunden des Schädels hier primär desinficirt, um wenigstens für die Strecke des Wundkanales, welche in den äusseren Bedeckungen und den Umhüllungen des Gehirnes verläuft, eine reactionslose Heilung in Aussicht nehmen zu können.

Als ein Nachtheil der geschilderten Methode könnte das bei der Erweiterung des Stichkanales oft unvermeidliche Einströmen von Luft in die Pleurahöhle erscheinen, ein Vorkommniss, das bei sämmtlichen perforirenden Stichverletzungen zu beobachten war. Selbstverständlich wird man stets durch Verschluss der Oeffnung mit Gazetampons während der Operation die Luftaspiration nach Möglichkeit einzuschränken suchen; im übrigen haben hiesige und anderweitige Erfahrungen gezeigt, dass derselben keine nennenswerthe Bedeutung beizumessen ist, da der dadurch entstandene Pneumothorax in allen Fällen binnen weniger Tage verschwand, und die Lunge sich wieder vollständig entfaltete. Ebenso kommt die längere Heilungsdauer bei diesem Verfahren, welche durch das Offenlassen der Wunde unvermeidlich bedingt ist, nicht wesentlich in Betracht, wo es sich um die Sicherheit der Heilung handelt.

Selbstverständlich dürfte diese Methode beschränkt bleiben auf die Fälle, bei denen die Hülfsmittel der modernen Wundbehandlung, genügende Zeit und Assistenz zur Verfügung stehen. Unter ungünstigen äusseren Verhältnissen im Krieg und Frieden dagegen wird die von den meisten Chirurgen empfohlene, nicht eingreifende Behandlung, verbunden mit der Anwendung von aseptischen Schutzverbänden, in ihr Recht treten.

Jedoch alle diese theoretischen Reflexionen müssen in ihrer Bedeutung zurücktreten gegenüber den praktischen Erfahrungen, und jedenfalls dürfte die Berechtigung der hier geübten Methode aus dem nachstehend Mitgetheilten hervorgehen:

In Behandlung kamen im ganzen 86 Stichverletzungen des Thorax, und zwar 32 penetrirende und 54 nicht penetrirende. Von

den 54 nicht penetrirenden wurden 51 in der beschriebenen Art und Weise behandelt und kamen ohne weitere Störung zur Heilung; die übrigen drei wurden nach Desinficirung der Haut mit einem aseptischen Deckverband versehen, weil zwei dieser Fälle erst am 3. Tage in Behandlung kamen und der dritte sich sofort als eine oberflächliche Verletzung herausstellte, bei der eine Spaltung des Wundkanales nicht nöthig erschien. Auch bei diesen Fällen kam es zu keiner Wundcomplication.

Von den 32 penetrirenden Stichverletzungen wurden 28 „primär desinficirt", davon zeigten 20 Fälle einen glatten Heilungsverlauf, einmal entwickelte sich eine Pericarditis, einmal eine Pleuritis, bei einem Patienten musste wegen Hämothorax, bei fünf wegen nachfolgenden Empyems operativ eingegriffen werden. Sämmtliche primär desinficirten sind geheilt aus dem Spital entlassen worden. Bei 4 Patienten wurde die primäre Desinfection unterlassen, weil drei derselben nicht mehr innerhalb der ersten 24 Stunden zugingen. Von diesen heilte einer ohne Störung, bei dem zweiten waren schon bei der Aufnahme die Zeichen eines beginnenden Empyems nachweisbar, die Krankengeschichte eines dritten, welcher starb, werde ich weiter unten ausführlicher mittheilen (Fall Nr. 29). In diesem primär nicht desinficirten Fall hat die Section den Ausgang der Infection von dem Stichkanal in der Brustwand aus fast mit Sicherheit nachgewiesen. Bei dem vierten exspectativ behandelten Patienten konnte aus äusseren Gründen die primäre Desinfection nicht vorgenommen werden, auch dieser Fall kam, jedoch erst nach Ueberstehen einer Pleuritis, zur Heilung.

Was die Schussverletzungen des Thorax betrifft, so sei erwähnt, dass während desselben Zeitraumes 24 aufgenommen wurden. Davon wurden zwei moribund eingeliefert und starben noch am ersten Tag bald nach der Aufnahme infolge ihrer schweren Verletzung. Bei dem einen war die linke Lunge und das Herz, bei dem anderen die linke Lungenschlagader durchschossen. Ein 3. Patient mit einem Schuss in die linke Lunge starb plötzlich am 28. Tage bei anscheinend ganz normal verlaufender Reconvalescenz, die Section ergab hochgradige Herzdegeneration, Schusswunde in Vernarbung begriffen. Bei den übrigen 21 Fällen, bei welchen vierzehnmal sichere Zeichen einer Verletzung der Lunge zu constatiren waren, trat bei sämmtlichen der Ausgang in Heilung ein. Die sieben wahrscheinlich nicht penetrirenden Verletzungen heilten ohne weitere Störung; von den vierzehn penetrirenden bildete sich bei sechs ein pleuritisches Exsudat, das in 2 Fällen die Drainage nothwendig machte, ein Patient

bekam eine Pericarditis, einer endlich musste wegen eines Empyems operirt werden, während die übrigen sechs glatt heilten. Was den Verbleib der Kugel anlangt, so war nur einmal der Brustkorb von der Kugel vollständig durchgeschlagen und zeigte eine Ein- und Ausschussöffnung, viermal wurde die Kugel operativ entfernt, während in 16 Fällen der Sitz der Kugel unbekannt blieb.

Die oben mitgetheilten Resultate beziehen sich, wie schon erwähnt, auf die Zeit der Entlassung der Verletzten aus der Spitalbehandlung. Es dürfte aber von allgemeinem Interesse sein, festzustellen, inwieweit sich bei solchen immerhin schweren Stichverletzungen im Laufe der Zeit die Arbeitsfähigkeit wieder herstellt. Schon vielfach wurde darauf hingewiesen, dass selbst bei glatt geheilten Fällen von Brustwunden die Leistungsfähigkeit infolge Schädigung der Athmungsorgane mehr oder minder beeinträchtigt ist. Ich habe deshalb bei sämmtlichen mit primärer Desinfection behandelten penetrirenden Stichverletzungen des Thorax Erkundigungen über das weitere Schicksal des Verletzten einzuziehen gesucht und werde, soweit es mir gelang, eine Antwort auf meine Fragen zu erhalten, dieselbe am Schlusse jeder Krankengeschichte anführen. Zusammenfassend sei hier schon bemerkt, dass ich über 23 von den 28 Verletzten Nachricht erhalten konnte. Siebenmal hatte ich zu einer persönlichen Nachuntersuchung Gelegenheit, bei fünf, zum Theil Ausländern, liess sich der gegenwärtige Aufenthaltsort nicht feststellen. Es stellte sich dabei heraus, dass sechzehn ohne alle Beschwerden ihren früheren Beruf wieder aufgenommen haben und zum Theil selbst die schwersten Arbeiten zu verrichten im stande sind. Drei gaben zeitweilige leichte Beschwerden, wie leichtes Stechen oder Neigung zu Katarrhen an, zwei sind in der Zwischenzeit an anderweitigen, mit der Verletzung in keinerlei Zusammenhang stehenden Krankheiten (an Pyelonephritis und Gehirnleiden) gestorben. Ueber den Gesundheitszustand von zwei weiteren konnte ich nichts bestimmtes in Erfahrung bringen, ihre Heimathsbehörde wusste nur so viel zu berichten, dass sie im Jahre 1897 jedenfalls noch am Leben und in einem Zustand waren, dass sie eine Gefängnissstrafe abbüssen konnten.

Zum Schlusse folgt noch die Mittheilung eines kurzen Auszuges aus den Krankengeschichten sämmtlicher primär desinficirter, penetrirender Stichverletzungen, sowie des einen oben erwähnten Falles einer tödtlich verlaufenen Stichverletzung der Brust, bei welchen der primäre operative Eingriff unterlassen worden ist.

Krankengeschichten.

(Die Temperaturen sind Rectumtemperaturen. — Wo nichts besonderes bemerkt, hat eine Erweiterung der Wunde bis zur Pleura und eine Desinfection in der oben angegebenen Weise stattgefunden.)

1. Chr. Sch., 22 Jahre alt. 30. März bis 15. Mai 1884.

Messerstich im siebenten rechtsseitigen Intercostalraum unterhalb der Achselhöhle. Aufnahme nach $8\frac{1}{2}$ Stunden. Rechts hinten unten Dämpfung, abgeschwächtes Athmen. Dyspnoë. Blutige Sputa.

Anfangs glatter, fieberloser Heilungsverlauf, bis plötzlich nach 4 Wochen bei fast vernarbter Wunde unter remittirendem Fieber (bis 39°) sich ein Flüssigkeitserguss im rechten Pleuraraum entwickelte. Der Erguss stieg allmählich bis zur Spina scapulae. Austritt aus dem Spital mit noch hochstehendem Erguss.

Briefliche Nachricht vom 27. April 1898: 3 Monate nach Verlassen des Spitales war Patient nach mehrmaliger Punktion so weit wieder hergestellt, dass er seine Arbeit wieder aufnehmen konnte. Patient ist verheirathet und zur Zeit völlig beschwerdefrei und arbeitsfähig.

2. W. A., 25 Jahre alt. 5. September bis 20. November 1886.

Messerstich im vierten linken Intercostalraum, 2 Querfinger breit, nach aussen von der Mammillarlinie. Aufnahme nach 2 Stunden. Hautemphysem in der Umgebung der Wunde, Respiration oberflächlich, schmerzhaft, Temperatur 38°.

Pleurawunde 3—4 cm lang, im Pleuraraum Blutcoagula, welche entfernt werden. Einlegen eines am äusseren Ende zugebundenen Drainrohres und Jodoformgazetamponade.

In den ersten 3 Tagen leichte Temperatursteigerung (38—38,4°), dann vollständig fieberloser, glatter Heilungsverlauf.

Briefliche Nachricht vom 4. Mai 1898: 2 Monate nach seiner Entlassung hat Patient die Arbeit wieder aufgenommen; arbeitet seither, ohne wieder Beschwerden gehabt zu haben, oder überhaupt krank gewesen zu sein.

3. R. Gr., 20 Jahre alt. 6. December 1886 bis 4. Februar 1887.

2 Stichwunden; die eine im neunten rechten Intercostalraum in der hinteren Axillarlinie, penetrirend, die andere über der 12. Rippe, 5 cm links der Wirbelsäule, in der Lendenmusculatur blind endigend. Aufnahme nach 12 Stunden. Starker Blutverlust, erhebliche Athemnoth, rechts Pneumothorax. Der untere Rand der stark zusammengesunkenen rechten Lunge mit dem Finger fühlbar. Einlegen eines aussen zugebundenen Drainrohres, daneben Jodoformgazetamponade. Am 2. Abend Temperatur 38,2°; dann fieberloser, glatter Heilungsverlauf.

Briefliche Nachricht vom 14. März 1898: $4\frac{1}{2}$ Wochen nach der Entlassung nahm Patient seine Arbeit wieder auf, ist seit der Zeit nie krank gewesen, hat bei der Arbeit keine Beschwerden.

4. Chr. K., 27 Jahre alt. 9. Januar bis 6. Februar 1888.

5 Stichverletzungen am Kopf, Oberarm und Brustkorb. Die letztere im Bereich des rechten 3. Intercostalraumes in der Axillarlinie. Aufnahme nach $3\frac{1}{2}$ Stunden. Rechtsseitiger Pneumothorax. Pleura im vierten

rechten Intercostalraum eröffnet, in der Pleurahöhle reichliche Blutcoagula, welche entfernt werden. Vollständig glatter Heilungsverlauf (am 2. Abend Temperatur 38,2°).

Persönliche Nachuntersuchung am 27. März 1898: Patient arbeitet seit seiner Entlassung, ohne je Beschwerden gehabt zu haben. Ausdehnung beider Brusthälften gleich, Brustumfang 92—97 cm, Lungenbefund normal, Narbe derb, mit der Unterlage fest verwachsen.

5. W. W., 18 Jahre alt. 7. October bis 22. December 1888.

Messerstich im fünften rechten Intercostalraum unterhalb der Achselhöhle (ausserdem Stichwunde des rechten Vorderarmes). Ausgedehnter Hämothorax der rechten Seite. „Desinfection" 4 Stunden nach der Verletzung. Zur Blosslegung der im 6. Intercostalraum befindlichen Pleurawunde Resection eines Stückes der 7. Rippe nöthig. Nach Entleerung von 1/4 Liter Blut aus dem Pleuraraum Einlegen einer zugebundenen Drainröhre und Jodoformgazetamponade. Es kommt zur Entwickelung eines Empyems, das am 9. Tag eine Gegenincision am Rücken (mit Rippenresection) erforderlich macht. Normale Temperatur erst nach 3 Wochen. Bei der Entlassung hinten rechts auf der ganzen Lunge vesiculäres Athmen, seitlich und vorn Schall gedämpft, Athmung abgeschwächt.

Persönliche Nachuntersuchung am 26. April 1898: 4 Wochen nach seiner Entlassung nahm Patient seine Arbeit wieder auf, ist gesund geblieben und hat keinerlei Beschwerden. Lungenbefund normal. Narben fest, etwas verschieblich.

6. K. M., 24 Jahre alt. 4. November bis 6. December 1888.

Zwei dicht neben einander liegende Messerstichwunden links vorn, 9 cm nach unten und aussen von der linken Mammilla dicht über dem Rippenbogen. Subjective Beschwerden gering. Ueber der Herzdämpfung metallisch klingendes Geräusch hör- und fühlbar. Aufnahme nach 1 Stunde.

Bei der Erweiterung der Stichkanäle fand sich der Knorpel der 7. Rippe schräg durchschnitten. Resection eines 1 1/2 cm langen Stückes dieser Rippe. Sowohl der Herzbeutel als die Pleura ist eröffnet. Die Oeffnung in dem Herzbeutel für die Fingerspitze durchgängig. Das Zwerchfell ist in der Länge von 6 cm angeschnitten, das Peritoneum jedoch nirgends verletzt. Ausgiebige Tamponade der Wunde.

Ungestörter Heilungsverlauf (am 2. Abend 38°). Nach 8 Tagen hat sich die Lunge wieder ganz ausgedehnt.

Persönliche Nachuntersuchung vom 12. Juni 1898: Patient ist sehr kräftig und wohlgenährt, arbeitet ohne alle Beschwerden, Lungen- und Herzbefund normal, Narbe mit dem Rippenbogen verwachsen.

7. W. R., 24 Jahre alt. 10. Februar bis 20. März 1889.

Nicht penetrirende Messerstichwunde auf der rechten Brustseite in der Höhe der 4. Rippe, ausserdem 2 Stichwunden auf der linken Seite des Rückens, von denen die eine in der Höhe der 8. Rippe 7 cm links von der Wirbelsäule die Pleura durchsetzt hat. Hämothorax links und schmerzhafte Athmung. Aufnahme nach 7 Stunden. Bei der Erweiterung der Wunde findet sich ein abgetrenntes Stück der 8. Rippe, Pleura-

wunde für den Finger bequem durchgängig. In den ersten 3 Tagen leichtes Fieber, dann ungestörter fieberloser Heilungsverlauf.

Persönliche Nachuntersuchung am 12. März 1898: 4 Wochen nach seiner Entlassung nahm Patient die Arbeit wieder auf, hat nie Beschwerden bei derselben, ist in der Zwischenzeit nie krank gewesen. Lungenbefund normal. Keine Differenz zwischen rechter und linker Thoraxhälfte, Brustumfang 83—87 cm bei einer Körpergrösse von 159 cm, Narben eingezogen, derb, mit der Unterlage verwachsen, nicht druckempfindlich. Ernährungszustand gut.

8. A. K., 30 Jahre alt. 11. April bis 10. Juli 1889.

Messerstich 3 cm nach innen und oben von der rechten Brustwarze. Kindkopfgrosses Hämatom der Haut, blutiger Auswurf, rechts hinten und seitlich kein Athmungsgeräusch. Erweiterung des Schnittes circa 12 Stunden nach dem Unfall: 4. und 5. Rippe sind nahe an der Knorpelgrenze durchschnitten. Hinter der Pleurawunde zwischen dieser und der gleichfalls angeschnittenen Lunge Ansammlung von Blutgerinnseln. Lunge nur wenig retrahirt; in der Nähe der Wunde alte Adhäsionen sichtbar (Patient hat angeblich im Jahre 1876 eine rechtsseitige Lungenentzündung überstanden.)

Einlegen eines Drainrohres in die Pleura neben Jodoformgazetamponade. Leichte Temperatursteigerung am 2. und 3. Tage, Vernarbung vollständig am 24. Mai, entlassen am 10. Juli. Rechte Thoraxseite etwas abgeflacht, Brustumfang rechts 42 cm, links 43 cm. Athmungsgeräusch vesiculär, keine Dämpfung, feste Narbe.

Briefliche Nachricht vom 11. März 1898: Die Heimathsbehörde theilt mit, dass ihr über den Patienten durch amtliche Mittheilung nur bekannt geworden ist, dass er am 28. Juli 1897 anderorts eine Gefängnissstrafe abgebüsst hat.

9. W. K., 36 Jahre alt. 21. September 1890 bis 26. Januar 1891.

3 cm breite Eröffnung der Pleura durch einen Stich mit einem Seitengewehr 2 cm rechts vom Sternum im 4. Intercostalraum. Rechts hinten unten abgeschwächter Percussionsschall. Aufnahme nach $2^1/_2$ Stunden nach sehr bedeutendem Blutverlust. Entwickelung eines Empyems. Anlegen einer Gegenincision im 7. Intercostalraum in der Axillarlinie am 24. September, wegen fortdauernden Fiebers erneute Gegenöffnung am 16. October mit Resection eines Stückes der 9. Rippe. Die Lunge dehnt sich langsam wieder aus. Am 26. Januar sind die Wunden fest vernarbt, rechte Brusthälfte etwas abgeflacht, auf der rechten Lunge überall Vesiculärathmen, das aber in der Axillarlinie etwas abgeschwächt ist.

Persönliche Nachuntersuchung am 10. März 1898: Patient hat 6 Monate nach seiner Entlassung seine Schlosserarbeit wieder aufgenommen, hat angeblich seither öfters an Bronchialkatarrh gelitten, mit seiner Arbeit aber nie aussetzen müssen. Ernährungszustand sehr gut. Lungen- und Herzbefund normal. Brustumfang 88—93 cm, keine Umfangsdifferenz zwischen rechts und links. Narben fest, eingezogen, verwachsen.

10. O. Sch., 20 Jahre alt. 29. Juli bis 1. September 1892.

3 Messerstiche in den unteren Rückenpartien und zwei in der linken Lendengegend. Stechende Schmerzen beim Athmen auf der linken Brust-

seite. „Desinfection“ der sämmtlichen Wunden 8 Stunden nach dem Unfall. Vier derselben endigen in der Lendenmusculatur, eine führt in der hinteren Axillarlinie links zwischen 11. und 12. Rippe in die Pleurahöhle und durch einen schmalen Riss im Zwerchfell auf die Milz; letztere ist nicht verletzt.

In den ersten 3 Tagen leichte Temperatursteigerung (38°) und Athembeschwerden, dann fieberloser, glatter Heilungsverlauf.

Briefliche Nachricht vom 30. April 1898: Patient ist zur Zeit völlig gesund und beschwerdefrei, ist auch in der Zwischenzeit nie krank gewesen, hat vielmehr 1894/1895 seiner einjährigen Militärdienstpflicht genügen können.

11. E. Sch., 19 Jahre alt. 14. October bis 5. December 1892.

Messerstich auf dem Rücken im 7. Intercostalraum, 3 Finger breit nach links von der Wirbelsäule. Links hinten unten bis zur Mitte der Scapula Dämpfung. Athmungsgeräusch unten aufgehoben, am Scapulawinkel bronchial, in der Axillarlinie amphorisch; Athemnoth. Herz nach rechts verdrängt.

Desinfection 12 Stunden nach dem Unfall. Pleura im 8. Intercostalraum eröffnet; Entleerung von 400 ccm Blut aus dem Pleuraraum. Einlegen eines zugebundenen Drainrohres neben Jodoformgazetamponade.

In den ersten 4 Tagen leichte Temperatursteigerung, dann glatter Wundverlauf.

Briefliche Nachricht vom 26. März 1898: Patient arbeitet seit seiner Entlassung ohne Beschwerden und ohne je krank gewesen zu sein.

12. G. K., 24 Jahre alt. 19. October bis 15. December 1892.

Zwei nicht penetrirende Messerstichwunden am Rücken, eine penetrirende im fünften linken Intercostalraum, 2 Finger breit nach aussen von der Mammillarlinie. Links hinten unten Dämpfung und abgeschwächtes Athmungsgeräusch. Aufnahme morgens 3/4 3 Uhr, bald nach der Verletzung.

Am 2. Abend steigt die Temperatur auf 38,3°, sonst fieberloser, glatter Heilungsverlauf.

Eine Nachricht über das spätere Ergehen des Patienten war nicht zu erlangen.

13. F. Sch., 21 Jahre alt. 6. März bis 11. April 1893.

Messerstich unterhalb der Mitte der linken Clavicula. Sehr ausgedehntes Hautemphysem, hinten links unten Hämothorax. Aufnahme nach 12 Stunden. Fieberloser, glatter Heilungsverlauf.

Briefliche Nachricht vom 28. April 1898: Patient hat 14 Tage nach seiner Entlassung die Arbeit wieder aufgenommen, war nie krank, hat keine Beschwerden, hat in der Zwischenzeit seiner Militärpflicht Genüge geleistet.

14. J. J., 39 Jahre alt. 26. April bis 17. Juni 1893. (Seit Jahren Epileptiker, Tentamen suicidii). 7 Stichwunden zwischen linkem Sternalrand und Mammillarlinie, in der Umgebung der Brustwarze, davon zwei die Pleura im 4., resp. 5. Intercostalraum durchsetzend, Herzbeutel intact. Blutansammlung in der linken Pleurahöhle. Aufnahme nach 2 Stunden. Ausgedehntes Hautemphysem der linken Brustseite.

Am 3. Tag unter Temperatursteigerung auf 39,5° Verbreiterung des Dämpfungsbezirkes hinten links unten. Temperatur nach 4 Tagen wieder normal, allmähliche Aufhellung der Dämpfung. Am 17. Juni mit normalem Lungenbefund entlassen.

Patient starb nach 1½ Jahren an einem Gehirnleiden, Lungen intact geblieben.

15. G. G., 24 Jahre alt. 5. September bis 10. October 1893.

Stichwunde in der Regio supraclavicularis dextra dicht über der Clavicula an der Grenze ihres mittleren und äusseren Drittels. Aufgenommen kurze Zeit nach der Verletzung, Temperatur 38,2°. Flüssigkeitserguss in den unteren Partien des rechten Pleurasackes nachweisbar. Der, wie sich bei der Erweiterung herausstellt, nach unten und innen verlaufende Stichkanal eröffnet die Pleurahöhle. Jodoformgazetamponade. Fieberloser, glatter Wundverlauf.

Briefliche Nachricht vom 18. Mai 1898: Patient arbeitet seit seiner Entlassung ohne Beschwerden, ist in der Zwischenzeit nie krank gewesen, die Narbe ist solid und verursacht keinerlei Beschwerden.

16. J. K., 49 Jahre alt. 10. Nov. 1893 bis 25. Jan. 1894.

Patient, ein Zuchthausaufseher, im Zuchthaus von einem Sträfling überfallen und mehrfach verwundet, wird in einem Zustand hochgradiger Anämie fast pulslos kurze Zeit nachher ins Spital gebracht. Es fanden sich fünf scharfrandige Wunden, vier davon an Kopf und Nacken, während eine, die schwerste, ihren Sitz am Brustkorb hatte. Die letztere, links an der Seitenfläche des Thorax entlang dem oberen Rand der 7. Rippe, eröffnet die Pleura in einer Ausdehnung von 6 cm. Lunge zusammengesunken. Jodoformgazetamponade. Die übrigen zum Theil sehr grossen Wunden werden genäht und drainirt. Kochsalzinfusion, Campherinjectionen, Wasserirrigationen in das Rectum u. s. w.

Anfangs fieberloser Verlauf, sehr langsame Besserung des Kräftezustandes, die ersten 8 Tage zeitweise beängstigende (anämische?) Delirien. Wunden bleiben reactionslos, Lunge dehnt sich rasch wieder aus. Am Ende der 3. Woche entwickelt sich unter heftigen Schmerzen, Kurzathmigkeit und Temperatursteigerung bis 39,7°, eine Dämpfung in der Herzgegend. Dieselbe verschwindet ohne weiteren Eingriff unter Kälteanwendung schon nach wenigen Tagen, ohne dass die Ursache, ob abgesacktes Pleuraexsudat oder Exsudat im Pericard, sicher festzustellen war. In der Folgezeit wiederholte Anfälle von diffuser Bronchitis. Schliesslich am 25. Januar vollkommen geheilt entlassen.

Nach brieflicher Nachricht vom 18. Mai 1898 versieht der Verletzte ohne Beschwerden die Stelle eines Amtsgerichtsdieners und ist vollständig gesund. Narbe fest, solid.

17. A. F., 24 Jahre alt. 24. Decbr. 1893 bis 23. Jan. 1894.

Stichwunde im Bereich des achten rechten Intercostalraumes in der hinteren Axillarlinie. Aufnahme nach 14 Stunden. Trotz des Fehlens aller auf eine Perforation hindeutender Symptome findet sich bei der Erweiterung des Stichkanales doch die Pleura 1½ cm breit eröffnet.

Fieberloser Heilungsverlauf.

Eine Nachricht über das spätere Ergehen (Patient ist Ausländer) war nicht zu erlangen.

18. O. M., 21 Jahre alt. Taubstummer Epileptiker. 21. März bis 26. April 1894.

Penetrirende Stichwunde im vierten rechten Intercostalraum zwischen Sternum und Mamilla. Ausgedehntes Hautemphysem. Aufnahme nach 2 Stunden.

Glatter, fieberloser Heilungsverlauf.

Nach mündlicher Mittheilung der Angehörigen am 28. April 1898 sind bei dem Patienten von der Verletzung keinerlei Störungen zurückgeblieben.

19. K. N., 18 Jahre alt. 2. März bis 20. März 1895.

Vier Stichwunden im Bereich der linken Fossa infraspinata, von denen eine in der Mitte des Schulterblattes das letztere durchbohrt und die Pleura durchsetzt. Linksseitiger Pneumothorax. Wundkanal 6 cm lang. Die Pleurawunde wird nach Ausmeisselung eines Stückes der Scapula im Bereich des durch die Verletzung gesetzten Knochenspaltes blossgelegt. Aufnahme kurze Zeit nach der Verletzung.

Fieberloser, ungestörter Heilungsverlauf.

Nach brieflicher Nachricht vom 13. März 1898 hat Patient 3 Wochen nach seiner Entlassung die Arbeit wieder aufgenommen und ist arbeitsfähig geblieben. Er berichtet nur von zeitweise auftretenden Schmerzen in der linken Brust bei anstrengender Arbeit.

20. W. L., 19 Jahre alt. 4. August bis 5. September 1895.

Messerstich am Rücken, 2 Finger breit unterhalb des rechten Schulterblattes mit Durchbohrung der Pleura im siebenten rechten Intercostalraum. Die Lunge wird stark collabirt gefunden. Aufnahme bald nach dem Unfall.

In den ersten 5 Tagen geringe abendliche Temperatursteigerungen, dann fieberloser, ungestörter Heilungsverlauf.

Nach brieflicher Nachricht vom 25. April 1898 hat Patient sofort nach seiner Entlassung seine Arbeit wieder aufgenommen und genügt zur Zeit seiner Militärdienstpflicht.

21. J. St., 18 Jahre alt. 14. October bis 30. November 1895.

Messerstich links vorn auf der Brust in der Parasternallinie über der linken 5. Rippe. Aufnahme nach 8 Stunden. Hochgradige Dyspnoe. Die auswärts schon genähte Wunde wird wieder eröffnet und der Stichkanal in der üblichen Weise bis zur Pleurawunde breit gespalten. Es wird etwa 1 l missfarbenen Blutes aus der Pleurahöhle entleert.

An den beiden ersten Tagen leichte Temperatursteigerung (38° und 38,5°), dann fieberloser, glatter Heilungsverlauf. Zur Zeit der Entlassung normaler Lungenbefund.

Eine Nachricht über das weitere Schicksal des Verletzten war nicht zu erlangen.

22. Ph. K., 31 Jahre alt. 14. October bis 25. November 1895.

Zwei Stichverletzungen an der linken Seite des Thorax, von denen die eine im 5. Intercostalraum 3 cm nach aussen von der Brustwarze

gelegen, in die Pleurahöhle eingedrungen war, ohne eine Rippe zu verletzen, während die zweite, in der vorderen Axillarlinie gelegen, die 8. Rippe durchtrennt hatte. Diese Stichwunde war nicht penetrirend, wie sich nach Resection eines Rippenstückes im Bereich der Rippenwunde herausstellte. Ausserdem zeigte Patient noch 3 Wunden am Kopf. Temperatur bei der Aufnahme, 9 Stunden nach dem Unfall 38,2°. Hautemphysem der linken Brustseite.

Fieberloser, glatter Heilungsverlauf.

Seine Heimathbehörde wusste auf diesseitige Anfrage vom 12. April 1898 nur zu berichten, dass er in aller letzter Zeit eine Gefängnisstrafe abgebüsst habe. Derzeitiger Aufenthaltsort unbekannt.

23. E. D., 22 Jahre alt. 27. Januar bis 1. März 1896.

Messerstich 2 cm rechts vom Sternum im Bereich der 2. Rippe. Pleura im zweiten rechten Intercostalraum durchtrennt, Lunge collabirt, Pneumothorax. Aufnahme sofort nach der Verletzung.

Fieberloser, normaler Heilungsverlauf.

Nach brieflicher Nachricht vom 27. April 1898 arbeitet Patient seit seiner Entlassung, theilt aber mit, dass er zeitweise bei Witterungswechsel Schmerzen in der Narbe habe und öfters an Katarrhen leide.

24. G. Sch., 27 Jahre alt. 23. März bis 2. Juni 1896.

Patient nach 10 Stunden mit 4 Stichverletzungen aufgenommen, von denen sich zwei am rechten Arm, eine am Hals (in die Trachea hineinreichend), eine endlich auf der rechten Brustseite im 2. Intercostalraum handbreit nach aussen vom Sternum sich befand. Hautemphysem in der Umgebung der letzteren, kein Athmungsgeräusch rechts zu hören. Aufnahme nach 10 Stunden. Nach Spaltung des Stichkanales findet sich die Pleura im 2. Intercostalraum breit eröffnet, die Lunge stark collabirt.

Vom 3. Tage an unter ansteigender Temperatur Entwickelung eines abgesackten eitrigen Exsudates, welches am 11. Tag im 3. Intercostalraum nach Resection eines Rippenstückes nach aussen entleert wird. Darauf rasche Genesung. Am 2. Juni mit solid vernarbter Wunde beschwerdefrei entlassen.

Eine Nachricht über das spätere Ergehen des Patienten war nicht zu erlangen.

25. W. W., 29 Jahre alt. 4. Oct. 1896 bis 19. März 1897.

Messerstichwunde am Rücken links unterhalb des Schulterblattes im 7. Intercostalraum querverlaufend. Pneumohämothorax. Hautemphysem. Aufnahme nach 8 Stunden. Die Wunde führt auf die 7. Rippe, von welcher ohne Aufhebung der Continuität des Knochens ein 3 cm langer Splitter scharf abgeschnitten ist. Aus der Pleurawunde fliesst über $^1/_2$ l Blut aus. Tamponade.

Patient ist ausserdem mit einer Strictur und secundärem Blasenkatarrh behaftet.

Drei Tage lang geringe Temperatursteigerung, die folgenden zehn Tage normale Temperatur, die anfängliche Athemnoth bessert sich bald. Am 12. Tage Verband durch reichliches blutiges Secret durchtränkt. Es entwickelt sich in der Folge unter mässigem Fieber ein Exsudat,

das am 8. November, als der Abfluss aus der ersten Wunde erschwert schien, nach Rippenresection an der tiefsten Stelle drainirt wird. Sehr langsame Verkleinerung der Empyemhöhle. Die Urinbeschwerden haben sich mittlerweile bedeutend gesteigert durch Verschlimmerung des Blasenkatarrhes und Engerwerden der Strictur. Blasenausspülung unmöglich, da nur ein ganz dünner Katheter einführbar ist. Operativer Eingriff wird beharrlich verweigert, auch als die Urinbeschwerden bedrohlich wurden. Die Vernarbung der Thoraxwunde vollständig nach $10^1/_2$ Wochen. Am 19. März verlässt Patient krank das Spital, nachdem die Urinstauung noch bedrohlichere Erscheinungen angenommen hatte. Zu einem Eingriff war er trotz allen Zuredens nicht zu bewegen. Nach brieflicher Nachricht vom 9. März 1898 soll er schon am 27. März 1897 zu Hause urämisch zu Grunde gegangen sein.

26. O. L., 27 Jahre alt. 6. Februar bis 5. April 1897.

Stichwunde links vorn auf der Brust über dem 5. Rippenknorpel 3 cm entfernt vom linken Sternalrand. Herzdämpfung verbreitert, Puls aussetzend, aber kräftig bei oberflächlicher, rascher Athmung.

Aufnahme nach $5^1/_2$ Stunden. Bei Erweiterung des Stichkanales zeigt sich, dass Pleura und Herzbeutel durchstochen sind. Die in die Herzbeutelwunde eingeführte Fingerspitze fühlt deutlich eine Schnittwunde im Herzmuskel. Jodoformgazetamponade bis zur Herzbeutelwunde.

An den ersten 3 Tagen geringe Temperatursteigerung, dann fieberloser, glatter Heilungsverlauf. Bei seiner Entlassung am 5. April weder an der Lunge noch am Herzen eine funktionelle Störung nachweisbar.

Eine Nachricht über das spätere Ergehen des Verletzten war nicht zu erlangen.

27. G. H., 18 Jahre alt. 12. Mai bis 28. Juli 1897.

Messerstich im zweiten linken Intercostalraum $1^1/_2$ cm nach aussen vom linken Sternalrand. Patient wird im Zustand hochgradigster Anämie, unbesinnlich, fast pulslos bald nach dem Unfall aufgenommen. Linksseitiger Hämothorax. Nach Spaltung des Stichkanales wird als Ursache des grossen Blutverlustes eine noch immer blutende Intercostalarterie aufgefunden. Unterbindung derselben und Tamponade.

Glatter, fieberloser Heilungsverlauf.

Bei einer persönlichen Nachuntersuchung am 26. April 1898 giebt Patient an, seine Arbeit 3 Monate nach seiner Entlassung wieder aufgenommen zu haben, ist z. Z. vollständig beschwerdefrei und arbeitsfähig. Normaler Lungenbefund.

28. A. B., 19 Jahre alt. 9. Nov. 1897 bis 19. Febr. 1898.

Penetrirende Messerstichwunde am Rücken links unterhalb des Schulterblattwinkels im 9. Intercostalraum. Hautemphysem. Aufnahme nach 2 Stunden.

Es entwickelt sich in der Folge unter mässigem Fieber ein linksseitiges seröses Pleuraexsudat, welches langsam sich vergrösserte und am Ende der 3. Woche seröseitrig geworden durch Incision (mit Rippenresection) entleert wurde. Patient wird am 19. Februar beschwerdefrei entlassen. Bei einer persönlichen Nachuntersuchung am 12. Juni 1898

war Patient in gutem Ernährungszustand. Linke Lunge funktionirt normal. Patient arbeitet seit seiner Entlassung, giebt jedoch an, bei der Arbeit zeitweise Schmerzen zu haben.

29. G. F., 33 Jahre alt. 11. März bis 17. März 1890. †

Patient wird 24 Stunden nach dem Unfall mit 3 Stichwunden, von denen eine 2 cm lang auf der Brust in der Höhe der zweiten rechten Rippe 2 cm nach rechts vom Sternalrand, eine zweite am linken Unterarm und eine dritte an der Stirn sich befand, aufgenommen. Temp. 38,1°. Absolute Dämpfung vorn von der dritten rechten Rippe an abwärts mit Verdrängung des Herzens nach links und der Leber nach unten. Unterer Leberrand in der Mamillarlinie 3 cm unterhalb des Rippenbogens. Von einer Erweiterung der Stichwunde an der Brust wird Abstand genommen, da die Wunde schon 24 Stunden alt war, und keine bedrohlichen Erscheinungen vorlagen. Die Armstichwunde war nicht von Bedeutung. Ein kleiner, loser, in der Stirnwunde sichtbarer Splitter und eine Schwellung der Umgebung veranlasste die Erweiterung der Stirnwunde. Dabei fand sich die abgebrochene Spitze einer Messerklinge in den Knochen eingekeilt. Entfernung derselben nur durch Ausmeisseln des umgebenden Knochens möglich, wobei sich zeigte, dass die Messerspitze auch die Dura durchbohrt hatte. Ausfluss von Cerebrospinalflüssigkeit. Tamponade.

Nach anfänglichem Rückgang der Dämpfung am Thorax ist am folgenden Morgen die Temperatur 37,7°, steigt jedoch unter Verschlimmerung des Allgemeinbefindens und erneuter Vergrösserung des Dämpfungsbezirkes abends auf 39,6°, am darauffolgenden Morgen auf 40,5°. Darauf Thoracocentese im 7. Intercostalraum rechts seitlich und Einlegen einer Drainröhre in die Pleurahöhle. Es fliessen ca. $1\frac{1}{2}$ l dunkler, lackfarbiger, blutiger Flüssigkeit ab. Die Lunge dehnt sich wieder aus, ohne dass die Temperatur wesentlich abfällt. Darauf (am 14. März) Spaltung der Stichwunde am Thorax, wobei die Musculatur eitrig infiltrirt gefunden wird. Bei weiterem Vordringen gelangt man in ein abgesacktes, Blut und Jauche enthaltendes Pleuraexsudat. Bei der stumpfen Erweiterung der Pleurawunde plötzlich profuse Blutung aus der Mammaria interna, die durchschnitten und vorübergehend thrombosirt gewesen war. Unterbindung der beiden Enden. Drainage. Kopfwunde reactionslos. Während die Secretion aus dem unteren Pleuradrain schon am 15. März ausserordentlich spärlich geworden war, dauert die eitrig jauchige Secretion aus der oberen Höhle unverändert fort. Temperatur zwischen 39,3° und 40°. In der folgenden Nacht wird Patient unruhig, hat allerlei Gehörs- und Gesichtshallucinationen, ist kaum im Bett zu halten, macht den Eindruck eines an Delirium potat. Leidenden. In der Nacht vom 16. auf 17. März Herzcollaps und Tod nach wenigen Stunden. Die Sectionsdiagnose lautet auf abgesackte, jauchige Pleuritis im Bereich der Stichwunde, eitrige Mediastinitis, Lunge überall frisch mit der Pleura costalis verlöthet. Die Kopfwunde vollständig reactionslos.

XXI.

Aus der chirurgischen Klinik der Universität Greifswald
(Prof. Helferich).

Eine Studie über den operativen Pneumothorax im Anschluss an einen Fall von Lungenresection wegen Brustwandsarkom.

Von

Dr. M. Gerulanos,
Privatdocenten und Assistenten.

(Mit 3 Abbildungen.)

Es erscheint im ersten Augenblick recht auffällig, dass, während die operative Chirurgie in der Behandlung der Erkrankungen der Bauchorgane so ausserordentlich grosse Fortschritte gemacht hat, dieselbe im benachbarten Gebiete, innerhalb der Brusthöhle, so langsam und in so bescheidenem Maasse bis jetzt festen Fuss zu fassen vermocht hat. Die Ursache daran liegt ganz entschieden in den eigenthümlichen, hier herrschenden, mechanischen Verhältnissen unter deren Einfluss so lebenswichtige Organe, das Herz mit seinen grossen Gefässen und die Lungen stehen. Die ursprünglich befürchtete Infectionsgefahr, welche hier sicherlich am allerwenigsten unterschätzt werden darf, spielt bei weitem nicht eine so bedeutende Rolle wie das oben erwähnte mechanische Gleichgewicht, unter dessen Schutz Lungen und Herz ihre Thätigkeit zu verrichten vermögen. Innerhalb der Brusthöhle herrscht beständig je nach dem Stadium der Ein- oder Ausathmung grösserer oder geringerer negativer Druck. Jeder operative Eingriff innerhalb der Brusthöhle mit Eröffnung der Pleura hat bei Umwälzung der Luftdruckverhältnisse nicht nur eine Störung in der Thätigkeit der Lungen, sondern auch in der des Herzens zur Folge, da auch letzteres nunmehr unter ganz veränderten Luftdruckverhältnissen seine Arbeit verrichten muss. Es kann nicht wunderbar erscheinen, dass ein so empfindliches Organ, wie das Herz sehr lebhaft darauf zu reagiren pflegt, um so mehr, als auch die Störungen der Lungenfunktion eine Rückwirkung auch auf dieses

ausübt. Die bedrohlichen Erscheinungen, welche die Eröffnung der Pleurahöhle begleiten, und die schweren Folgen einer Infection der letzteren sind die Ursachen, warum Operationen, welche eine Eröffnung der Pleurahöhle nothwendig machten, noch bis vor wenig Decennien zu den unberechtigten gezählt wurden.

Als ein ganz besonderes Wagniss wurde es betrachtet, als Richerand im Jahre 1818 die erste solche Operation ausführte. In der vorantiseptischen Zeit wurden allerdings nur wenige Operationen mit Eröffnung der Pleura vorgenommen (Sedillot, Schuh. Heyfelder), und von diesen nahm der grössere Theil einen ungünstigen Ausgang. Mit der Einführung der Asepsis hat auch die Zahl dieser Operationen zugenommen, jedoch bis heute noch sind die Gefahren solcher Operationen so ausserordentlich gross und die Ursachen der letzteren so dunkel und unerforscht, dass die Beachtung aller weiteren Erfahrungen nur von Vortheil sein kann. Aus diesem Grunde habe ich mich entschlossen, einen in der hiesigen chirurgischen Klinik operirten Fall von Brustwandsarkom mit Eröffnung der Pleurahöhle und Resection zweier Lungenlappen hier genauer zu besprechen, um so mehr, als ich einen ähnlichen Fall in der Litteratur nicht finden konnte. Zu diesem Falle habe ich versucht, die Erfahrungen, welche bei anderen Operationen mit Eröffnung der Pleurahöhle gemacht und in der Litteratur niedergelegt worden sind, zu sammeln, um die Gefahren, welche solche Operationen mit sich bringen, zu studieren und die dagegen nöthigen Maassregeln zu erläutern.

Es sei mir gestattet, meinem hochverehrten Chef, Herrn Geheimrath Helferich, für die Ueberlassung des Falles und die Anregung zu der Arbeit meinen verbindlichsten Dank auszusprechen.

Krankengeschichte.

Wilhelm W., 15 Jahre alt, Arbeiter aus Schlemmin, wurde am 6. April 1897 in die hiesige chirurgische Klinik aufgenommen. Eltern leben und sind gesund, ein Bruder ist an Diphtherie gestorben. Patient ist in keinerlei Weise nachweisbar hereditär belastet. Als Kind an Masern und Diphtherie erkrankt, sonst immer gesund gewesen. Im Sommer 1896 bekam er beim Pflügen einen heftigen Stoss seitens des Pfluges auf seine rechte Brustseite. Ausser vorübergehenden Schmerzen bekam er gleich keine besonderen Beschwerden davon und er konnte seine Arbeit weiter verrichten. Nach einigen Wochen stellten sich jedoch Stiche an derselben Stelle ein, die allmählich an Intensität zunahmen, so dass er bald gezwungen war, seine Arbeit aufzugeben und die hiesige medicinische Klinik aufzusuchen, von wo aus er in die chirurgische verlegt wurde.

Status: Patient ist von kleiner Statur, gracil gebaut, von schwacher Musculatur, Schleimhäute etwas anämisch. Aussehen sonst nicht krank-

haft. Es besteht leichter Hustenreiz, eine Spur von schleimigem Auswurf, keine Athemnoth. Frequenz der Athmung 22 in der Minute. Beim Athmen keine Stiche in der Brust, wohl aber beim Arbeiten. Der Thorax ist schwach gebaut. Die Supra- und Infraclaviculargruben verhalten sich beiderseits gleich, dagegen besteht rechts von der Mammillar- bis zur hinteren Axillarlinie und im Bereiche der 3. bis zur 7. Rippe eine flache Vorwölbung, welche von unveränderter Haut bedeckt ist. Hier sind die Rippen nicht durchfühlbar. Die Wirbelsäule zeigt eine leichte linksconvexe Skoliose entsprechend dem Brusttheile derselben. Bei der Athmung bleibt die rechte Seite etwas zurück. Die Percussion ist in der Gegend der oben erwähnten Vorwölbung leicht schmerzhaft. Daselbst besteht Dämpfung, welche nach vorn bis zur Mammillarlinie, nach hinten bis über die hintere Axillarlinie hinausreicht und nach abwärts kaum von der Leberdämpfung zu trennen ist. Die Auscultation ergiebt in der Gegend der oben erwähnten Vorwölbung aufgehobenes Athmen und Pectoralfremitus, in den übrigen Lungenpartien normales pueriles Athmen. Von seiten des Herzens keine Störungen, Puls regelmässig circa 90—100 in der Minute. Abdominalorgane bieten nichts Abnormes. Urin rein, enthält kein Eiweiss. Die Probepunktion im Bereiche der Dämpfung ergab einmal verändertes Blut, dagegen zweimal blieb sie negativ.

Die Differenzialdiagnose zwischen einem infolge der Verletzung entstandenen und abgekapselten Bluterguss in der Pleura, einer chronischen Erkrankung der Rippenwand selbst und einem von der Brustwand ausgehenden Tumor konnte nicht mit Sicherheit festgestellt werden.

Die am 7. April vorgenommene Operation wurde in folgender Weise ausgeführt: circa 15 cm langer Schnitt auf die 6. Rippe, entsprechend der stärksten Vorwölbung. Am lateralen Ende der Wunde ist die Rippe erreichbar, jedoch von weichen, leicht blutenden Granulationen umgeben und substituirt. Die Rippe erscheint hier cariös verändert. Ein Theil der Rippe wird bis ins Gesunde resecirt. Median ist die Rippe nicht mehr zu finden, man gelangt hier überall in weiche, zerfallene Tumormassen, welche ausserordentlich leicht und stark bluten. In der Tiefe gelangt man in eine über faustgrosse Höhle, aus der sich eine zerfallene, breiige, fast eitrig aussehende und mit Blut beigemengte Masse entleert. Da die profuse Blutung schon ziemlich bedeutend und nur mit Tamponade zu stillen, so wird die Höhle austamponirt und darüber ein Verband angelegt.

Die mikroskopische Untersuchung der entfernten Tumormassen deutet nur auf zerfallenes Granulationsgewebe, so dass die Annahme eines cariösen Rippenprocesses am meisten gerechtfertigt erscheint. Sarkomatöses Gewebe war nirgends mit Sicherheit festzustellen.

Der Verlauf war ein befriedigender. Der Junge erholte sich sehr bald vom Blutverluste. Die Temperatur stieg nur einmal bis 38,3° und sonst während der ganzen folgenden Zeit nur ausnahmsweise über 37,0°. Die Wunde reinigte sich, secernirte wenig und zeigte gute Heilungstendenz. Patient konnte sehr bald das Bett verlassen, erholte sich rasch und nahm ganz bedeutend an Kräften und Körpergewicht zu, so dass an einen Tumor zu denken keine Veranlassung vorlag und eine vollständige Wiederherstellung erwartet werden musste. Erst vom Ende Mai an trat eine Aende-

rung ein, so dass sowohl local wie im Allgemeinbefinden eine Verschlimmerung zu constatiren war.

Am 8. Juni konnte folgender Status aufgenommen werden. Patient sieht blass aus, fast kachektisch. Temperatur normal. Puls circa 70 in der Minute, ziemlich schwach. An der rechten Seite des Thorax entsprechend der 6. Rippe eine circa 12 cm lange Narbe, welche von der Parasternal- zur hinteren Axillarlinie reicht. Die Narbe selbst ist circa 3—4 cm breit auseinandergezogen, sieht ödematös aus, an vielen Stellen wird sie von glasig aussehenden Tumortheilen vorgewölbt. In der Mitte der Narbe ist eine circa thalergrosse, von glasigen, zerfallenen Granulationsmassen umgebene Oeffnung vorhanden. Durch die Oeffnung gelangt man in eine circa 12 cm tiefe, von weichen zerfliessenden Massen ausgefüllte Höhle. Die ganze Umgebung der Narbe in einer handflächengrossen Ausdehnung erscheint stark vorgewölbt. Diese Vorwölbung erreicht vorn die Parasternallinie, hinten die Scapula, oben die 4., unten die 8. Rippe. Die ganze Thoraxhälfte erscheint ausgedehnter als die linke und bleibt beim Athmen bedeutend zurück. Die Percussion ergiebt eine Dämpfung, welche vorn in der Mammillarlinie der 4. Rippe entspricht und schräg nach hinten und aufwärts zur Crista scapulae verläuft. Nach abwärts lässt sich dieselbe von der Leberdämpfung nicht deutlich trennen. Median oben erreicht sie die Parasternallinie, median unten geht sie in die Herzdämpfung über, hinten reicht dieselbe bis zum Innenrande der Scapula.

Auscultation zeigt im Oberlappen rechts nichts Abnormes. In der Supra- und Infraclaviculargegend, sowie in der Regio supraspinata sind die Athmungsgeräusche unverändert. Dagegen sind dieselben im Bereiche des Mittel- und Unterlappens grösstentheils aufgehoben, besonders in den seitlichen Partien. Vorn median von der Mammillarlinie und bis etwas unterhalb der Mammilla, sowie hinten bis 2 Querfinger vor der Wirbelsäule sind die Athmungsgeräusche deutlich hörbar, wenn auch theilweise abgeschwächt. Auch an der Lungenbasis sind dieselben stellenweise zu hören. Vollkommen aufgehoben sind dieselben nur in handbreiter Ausdehnung um die Narbe herum. Die Athmungsgeräusche sind an vielen Stellen verschärft, zeigen aber sonst nichts Abnormes. Rasseln und Reibegeräusche sind nirgends hörbar. Bei Lageänderung des Patienten oder beim Oeffnen und Schliessen des Mundes treten keine percutorische oder auscultatorische Erscheinungen auf.

Da nun an der Diagnose eines von der Brustwand wahrscheinlich ausgehenden Tumors kein Zweifel besteht, so wird zur Operation geschritten.

Dieselbe wird in der Chloroformnarkose von Herrn Geheimrath Helferich ausgeführt.

Operation am 9. Juni 1897. Die von der früheren Operation herrührende Narbe und Fistel wird durch zwei im Verlaufe der 6. Rippe geführte Schnitte im Gesunden umschnitten. Von den zusammenlaufenden Schnittenden wird der Schnitt nach vorn bis zum Knorpeltheil der Rippe nach hinten bis zur Scapula verlängert. Schnittlänge circa 25 cm. Zweiter Schnitt parallel dem rechten Brustbeinrande und 2 Querfinger von ihm entfernt, von circa 10 cm Länge, von der 3. bis zur 7. Rippe reichend.

Die Haut und Fascia zum Theil mit der Brustwandmusculatur (M. Pectoralis, M. serratus u. s. w.) wird als Lappen beiderseits des ersteren Schnittes abpräparirt und von der Brustwand abgehoben. Nach oben bis zur 3., nach abwärts bis zur 7. Rippe. Die Rippen sind hier stark auseinander gedrängt, besonders die 7. stark nach abwärts verschoben.

Die am unteren inneren Winkel der nunmehr nach Zurückhalten der Lappen entstandenen grossen Wundfläche liegende Rippe (7.) wird in circa 8 cm langer Ausdehnung resecirt. Die Pleurahöhle wird hier, circa 3 Querfinger unterhalb und median der früheren Narbe eröffnet. Pleurablätter nicht verklebt. Der tastende Finger kommt direct auf die Zwerchfellkuppel und median an die Mediastinalwand. Beide Flächen sind von glatter Serosa überzogen. Die Brusthöhle ist hier von einem harten, glatten Tumor eingenommen, so dass nur geringe Reste von anscheinend normalem Lungengewebe übrig geblieben sind. Der Tumor erreicht hier das Mediastinum und ist in seiner ganzen Ausdehnung nicht abzutasten. Ausgedehnte feste Verwachsungen mit Mediastinum oder Zwerchfell sind nicht vorhanden. Ein in die Pleuraöffnung eingeführtes steriles Tuch verschliesst provisorisch die Brusthöhle.

Nun wird versucht, den oberen Theile des Tumors freizulegen und zu untersuchen. Zu diesem Zwecke wird nahe der Basis des oberen Hautlappens die 3. Rippe vom Rippenknorpel bis zur Scapula in einer Ausdehnung von 12 cm resecirt und die Pleura hier nochmals eröffnet. Hier gelangt der untersuchende Finger an die obere Tumorfläche, welche ebenfalls glatt ist und wenig Verwachsungen zeigt. Der Tumor reicht vom Sternum bis zur Wirbelsäule und scheint auch hier mit dem Mediastinum nicht verwachsen zu sein, wohl aber mit der Brustwand in grosser Ausdehnung. Lungenoberlappen ist frei, dagegen vom Mittel- und Unterlappen ist hier nichts zu fühlen. Es ist vielmehr der ganze Raum vom Tumor eingenommen. Der Raum hinter den Rippenknorpeln von der resecirten 3. bis zur 7. Rippe ist frei, so dass die von der oberen und von der unteren Oeffnung eingeführten Finger hinter den Sternalansätzen der Rippen gegen einander stossen können. In diesen Kanal wird nun ein Tuch eingeführt und darauf werden mittels einer Knochenzange die Ansätze der 4., 5. und 6. Rippe, sowie die dazwischen liegenden Weichtheile nahe dem Sternum durchtrennt. Die A. mammaria wurde geschont. Vier spritzende Intercostalarterien wurden schnell tamponirt, dann umstochen.

Nun konnte die ganze Brustwand von der 3. bis zur 7. Rippe vom Sternum lateralwärts gezogen werden, so dass die Verhältnisse innerhalb der Brusthöhle genauer zu übersehen waren. Der kindskopfgrosse Tumor war mit dem lateralen Theile der Brustwand fest verwachsen und hatte in sich den ganzen Mittel- und Unterlappen der rechten Lunge aufgenommen. Der Oberlappen war frei und mit dem Tumor nicht verwachsen. Da der Tumor gegen das Mediastinum nicht fortgeschritten war, von diesem vielmehr überall durch normale Lungenreste abgeschieden, da ausserdem zwischen Tumor und Zwerchfellkuppel nur lose Adhäsionen vorhanden waren, so würde eine radicale Exstirpation des Tumors unter der Voraussetzung möglich sein, dass eine Abtrennung der Lunge an den Lungenwurzeln ausführbar wäre. Nach theils scharfer, theils stumpfer

University of California
LIBRARY

Ablösung des Bronchus und der Gefässe für den Oberlappen, was ohne grosse Schwierigkeiten gelang, wurden nun um die Lungenwurzeln zwei grosse, feste Klemmen angelegt, welche Bronchi und Gefässe fest comprimirten. Irgend welche bedrohliche Erscheinungen seitens des Herzens oder der Athmung sind dabei nicht beobachtet worden. Der Blutverlust war bis jetzt unbedeutend, der Zustand des Patienten nicht besorgnisserregend, so dass die Operation fortgesetzt werden konnte.

Die Lungenwurzeln konnten mittels einer runden Nadel und eines festen Katgutfadens umstochen und unterbunden werden. Das Lungengewebe, soweit dasselbe mit dem des Oberlappens zusammenhing, wurde ebenfalls umstochen und dann abgetrennt. Der Blutverlust bei der Unterbindung der Lungengefässe war gleich Null. Die Unterbindung der Gefässe sowohl wie der Bronchi machte keine Schwierigkeiten. Ein Rest vom Lungengewebe, welches am Stumpfe hängen geblieben ist, wurde über den Querschnitt der Gefässe und der Bronchi so übergenäht, dass der Stumpf nach allen Seiten einen serösen Ueberzug erhalten hat.

Der Tumor wurde somit vom Mediastinum, dann durch Lösung der Adhäsionen vom Oberlappen und vom Zwerchfell frei gemacht und hing nur mit der Brustwand zusammen. Da derselbe fast bis zur Wirbelsäule nach hinten reichte, so musste die Brustwand von der Höhe der 3. Rippe bis zur Höhe der Zwerchfellansätze und nach hinten bis zur Wirbelsäule mit entfernt werden. Um dieses Ziel schnell zu erreichen, wird in der Höhe der schon theilweisen resecirten 3. Rippe die Bogensäge quer zum Körper aufgesetzt und die Brustwand ohne Berücksichtigung der einzelnen Theile bis zur Wirbelsäule durchsägt. Der Sägeschnitt traf hier die 3. Rippe, die Weichtheile im 3. Intercostalraum, die Rückenmusculatur und die Scapula quer unterhalb der Crista. In derselben Weise wurde die Brustwand entsprechend dem unteren Lungenrande mittels der Bogensäge durchtrennt, und zwar in dem Verlaufe einer Linie, welche den Ansatz der 7. Rippe vorn mit dem der 11. Rippe an die Wirbelsäule verbindet. Hier wurden also die 7., 8., 9. und 10. Rippe und die entsprechenden Intercostalräume schräg getroffen. Bei der Durchtrennung mittels der Bogensäge war die Blutung gering. Compression, dann Umstechung der Intercostalarterien.

Nunmehr stand die ganze Thoraxwand mit dem daraufsitzenden Tumor und der Lunge nur hinten an der Wirbelsäule fest. Dieser Theil der Brustwand wurde jetzt stark nach hinten abgebogen, so dass die Rippen in der Gegend des Halstheiles abbrachen, worauf dieselben mittels Knochenzange sammt den dazwischen liegenden Weichtheilen durchtrennt wurden. Compression und Umstechung der Intercostalarterien. Nun blieb oben nur ein geringer Theil des Brustkorbes mit dem vollständig zusammengefallenen oberen Lungenlappen übrig, unten nur der abdominale Theil der Rippenwand. Die rechte Hälfte des Zwerchfelles und die rechte Seite des Mediastinum lagen frei zu Tage. Die Haut hatte sich so weit zurückgezogen, dass ein Uebernähen über die ungeheuere Wunde auch wegen der Unebenheit der letzteren unmöglich war. So wurde die grosse Höhle mit einigen warmen, sterilen Gazetüchern bedeckt und darüber ein Verband angelegt. Operationsdauer circa $1\frac{1}{2}$ Stunden. Obwohl es weder bei Eröffnung der Brusthöhle, noch bei Abklemmung der Lungenwurzeln

zu irgend welchen bedrohlichen Erscheinungen gekommen ist, so war Patient bei der langen Dauer der Operation infolge des schweren Eingriffes, des im ganzen nicht unbedeutenden Blutverlustes und der starken Abkühlung ziemlich collabirt. Extremitäten kühl, Gesichtsfarbe und Schleimhäute blass, leicht livid, Puls kaum fühlbar, beschleunigt, aber regelmässig, Athmung oberflächlich und beschleunigt. Es wurde Campher subcutan verabreicht, ein Liter Kochsalz als Infusion gegeben. Warme Einpackungen u. s. w.

Wenige Stunden später, 2 Uhr nachmittags, war der Zustand des Patienten besser. Extremitäten warm, Gesichtsfarbe leicht geröthet, Schleimhäute noch livid, Puls jetzt gut fühlbar und regelmässig, aber beschleunigt, 140 Schläge in der Minute, Patient ist in bewusstem Zustande, er kann etwas Wein zu sich nehmen und fühlt sich subjectiv nicht schlecht.

Um 6 Uhr erscheint der Collaps beseitigt, wenn auch eine bedeutende Schwäche noch besteht. Patient spricht mit seiner Umgebung, nimmt die dargereichten Getränke zu sich und behält sie auch. Puls und Respiration wie vorhin. Subjectiv bestehen ausser der Kurzathmigkeit keine Beschwerden und keine Schmerzen. Nachts um 11 Uhr: Patient hat etwas geschlafen. Derselbe befriedigende Zustand dauert fort. Am nächsten Tage, 11. Juni 1897, früh 6 Uhr ist Patient recht schwach. Puls nicht fühlbar, Herzthätigkeit sehr beschleunigt — 160 Schläge in der Minute, oft aussetzend —, Athmung sehr dispnoisch, weshalb Patient geringe Hebung des Kopfes verlangt. Er ist bei bewusstem Zustande, jedoch dem Exitus nahe.

Um 7 Uhr vormittags ist ohne besondere Erscheinungen, etwa Krämpfe oder schwere Dispnoe, sondern unter allmählicher Unregelmässigkeit und Verlangsamung, dann Aufhören der Herzthätigkeit der Tod eingetreten.

Die Section ergab starke Anämie aller Organe. Keine Infection der Wunde, keine Nachblutung. Linke Lunge in unverändertem Zustande. Ebenfalls waren am Herzen keine Veränderungen festzustellen. In den Abdominalorganen nichts Abnormes. Nirgends Metastasen.

Präparat: Gewicht des Tumors nebst den entfernten Brustwand- und Lungentheilen 2130 g. Maasse: Höhe 15 cm, Durchmesser von vorn nach hinten 16 cm, Tiefe von der Aussenseite gegen die Lungenwurzeln 15 cm. Kugeliger Tumor von glatter Oberfläche. An seiner vorderen, äusseren und hinteren Seite sitzen 7 Rippen nebst den zugehörigen Weichtheilen des Brustkorbes ausser der Haut. An der Innenseite und theilweise an der unteren Fläche sind Lungenreste vorhanden. Die obere Fläche ist glatt von einer fibrösen Kapsel eingeschlossen. In der Mitte der vorderen äusseren Seite befindet sich die frühere Resectionswunde von einem schmalen zurückgelassenen Hautsaum umrahmt. Eine fingerbreite Fistel führt von hier aus ins Innere des Tumors. Die sieben oben erwähnten Rippen sind theilweise in ganzer Länge vorhanden und umschliessen den Tumor von 3 Seiten. Letzterer ist seinerseits wieder so gross, dass er die ganze Concavität des Brustkorbes ausfüllt. Die dem Tumor aufsitzenden Rippen sind die 4., 5. und 6. vom Rippenhals hinten bis zum Rippenknorpel vorn, welcher noch theilweise den Rippen aufsitzt. Die 7. Rippe reicht nach vorn nur bis zum Ansatz des Rippenknorpels. Ausserdem sitzen dem Tumor auf die 8., 9. und 10. Rippe,

vom Hals ab gemessen die 8. Rippe = 19 cm, die 9. = 15 cm und die 10. Rippe = 9 cm. Die Länge der vier erst erwähnten Rippen beträgt 26—28 cm. Ausserdem ist die bei der Operation zu allererst resecirte

Fig. 1.

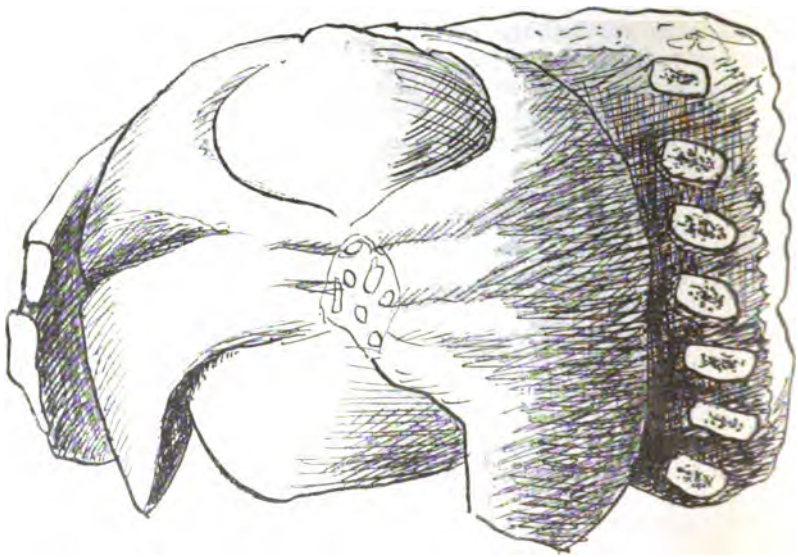

Brustwandsarkom auf die Lunge übergegriffen und fast den ganzen Thoraxraum ausfüllend. Operativ entnommenes Präparat: Tumor, Brustwand, Lungenreste im Zusammenhang von der medialen Seite gesehen.

Fig. 2.

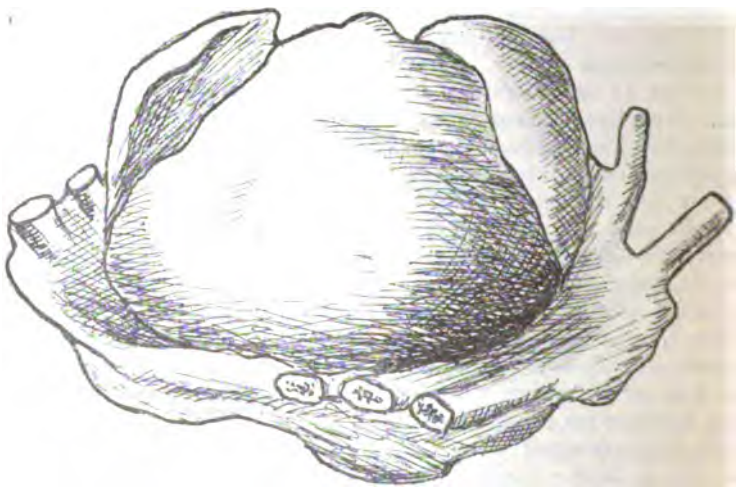

Dasselbe Präparat von der unteren (Zwerchfell-) Seite gesehen.

3. Rippe in einer Länge von 27 cm daneben vorhanden. Es wurden somit im ganzen 8 Rippen, wovon 5 fast in ganzer Länge, resecirt.

Fig. 3.

Resecirter Theil der Brustwand und der Scapula.

Die Innenfläche des Tumors ist von Theilen normalen Lungengewebes in fast ganzer Ausdehnung bedeckt. In der Mitte dieser Seite münden 3 Hauptbronchi und drei grosse Lungengefässe, von denen eins nach vorn, eins nach hinten oben und eins nach hinten unten gerichtet sind.

Diese Seite des Tumors ist vollkommen von normalem Lungengewebe bedeckt. Die noch übrig gebliebenen Lungenreste sitzen hier dem Tumor flächenhaft auf und haben eine Dicke von circa 1—2 cm, nur die scharfen Lungenränder sind in grösserem Maasse erhalten geblieben und erfüllen den Raum zwischen Zwerchfellkuppel und Brustwand. Speciell sind hier drei grössere Lungenstücke vorhanden, ein mit der Basis nach vorn gerichtetes, pyramidenförmiges Lungenstück, welches dem Mittellappen entspricht, und zwei nach abwärts und hinten gerichtete, von denen letzteres das grösste ist, dem Winkel zwischen Brustwand und Wirbelsäule entspricht und eine Dicke von circa 3 cm hat. Diese Lungenreste, speciell letzterer, gaben vor der Operation die bis zur normalen Grenze nach abwärts, der Wirbelsäule entlang hörbaren, normalen Lungengeräusche ab.

Die obere Fläche des Präparates wird umrahmt von 3 Seiten her von der 4. Rippe und besteht aus der glatten, kugeligen, von einer dicken, fibrösen Kapsel eingeschlossenen oberen Fläche des Tumors.

Die untere Fläche wird in der Mitte, der Zwerchfellkuppel entsprechend, von der eingekapselten, glatten Tumorunterfläche gebildet, dagegen an der Peripherie sitzen die 7. bis 10. Rippe, welche diese Fläche von 3 Seiten umrahmen; und zwar sitzen: die 10. Rippe nach hinten, die schräg durchsägte 8. und 9. Rippe nach aussen, und die 7. Rippe nach vorn. Den Raum zwischen dem Centrum der Tumorunterfläche und den

Rippen füllen Lungenreste aus, die den oben erwähnten entsprechen, und welche mit ihren scharfen Rändern die complementären Räume zwischen Zwerchfellkuppel und Brustwand, resp. Mediastinum ausfüllen.

Ein Querschnitt in verticaler Richtung von den Lungenwurzeln zur äusseren Brustwand zeigt folgende Verhältnisse: An der Peripherie des Präparates an mindestens 3 Seiten sitzen die jetzt quer durchsägten Rippen 4—10 mit den dazwischen vorhandenen Muskeln und Weichtheilen. Hinten ist der Querschnitt der Scapula erkennbar. An der Innenseite sind im Querschnitt Lungenreste zu sehen. Die Querschnitte der 4. und 5. Rippe sind ganz nahe aneinander, ebenso die der 7., 8., 9. und 10. Rippe, dagegen ist die 5. und 7. Rippe von der 6. um circa 5—6 cm entfernt. Es sind also die 5., 6. und 7. Rippe weit voneinander gedrängt. Der Tumor selbst ist von einer 2—3 cm dicken, festen, fibrösen Kapsel umschlossen. An dieser Kapsel und ausserhalb derselben sind die Querschnitte der Rippen zu finden. Dagegen ist die 6. Rippe vollkommen im Tumorgewebe aufgegangen. Dieselbe zeigt keinen normalen Querschnitt, sondern ist in Form unregelmässiger Knochenspangen vollkommen aufgelöst und in die Tumormassen aufgegangen. Interessant sind die Querschnitte der Rippen, speciell der 5. und 6., welche ihre Form infolge des Zuges des Tumors vollständig verändert haben und statt einer elliptischen eine mehr dreieckig concav-convexe Form angenommen haben. Der Tumor selbst zeigt im Querschnitt eine fast faustgrosse Erweichungshöhle, welche an den äusseren, unteren Partien des Tumors, nahe der 6. und 7. Rippe ihren Sitz hat und in die die Fistel von der äusseren Brustwand direct führt. Diese Höhle ist theils leer, theils mit einem schmierigen, blutig-eiterigen Inhalt gefüllt. Der übrige Tumor zeigt grauweissliche oder grauröthliche Farbe und ist von sehr weicher Consistenz. Dazwischen ziehen Züge von derbernen Bindegewebssträngen, welche gegen die Tumorkapsel ausstrahlen. In den Tumormassen sind vielfach kleine Blutungen, resp. kleine linsen- bis erbsengrosse Erweichungen vorhanden.

Beziehungen des Tumors zur Thoraxwand und Lunge. Der Tumor ist somit fast allseitig mit dem Thorax oder mit der Lunge verwachsen (Fig. I und II). Die Verwachsung mit der Brustwand entspricht in der Axillarlinie der Höhe der 4. bis zu der 8. Rippe und von der Mammillarlinie zur Scapularlinie von vorn nach hinten gerechnet. Die Verwachsungsfläche beträgt somit circa 9:16 cm. Den Mittelpunkt davon bildet etwa in der vorderen Axillarlinie die 6. Rippe, welche in circa 16 cm ihrer Länge mit dem Tumor untrennbar verwachsen ist. Dieselbe ist in ihrer Form auch vollkommen verändert. Nach dem Abpräpariren von der Tumoroberfläche finden wir dieselbe vorn etwa an den Grenzen der knöchernen zum knorpeligen Theile abgeflacht, von circa 4—5 cm Dicke und 2 cm Länge. 5 cm weiter nach aussen zwischen Mammillar- und Axillarlinie erreicht dieselbe eine Breite von $3^1/_2$ cm und wird dabei noch dünner, so dass sie hier circa 2 mm dick ist. Die Aussenfläche der Rippe ist hier uneben höckerig, und in noch grösserem Grade ist die Innenfläche uneben und hat ein spongiöses Aussehen. Auch die scharfen Ränder der Rippe sind anfangs glatt, dann unregelmässig, wie angefressen. Etwa 6—7 cm von den Grenzen zwischen knöchernem und knorpeligem Theile hört die Rippe auf, ein zusammenhängendes Gebilde zu sein und

löst sich in zahlreiche, innerhalb der Tumormassen zerstreut liegende, dünne Knochenspangen, welche eine circa handtellergrosse Fläche bedecken. Hier ist die Rippe förmlich in der Breite ganz auseinander gegangen. Die hier vorhandenen Knochenplättchen sind von 1—3 mm Dicke und 2—5 cm Breite und verschiedener Länge, von nur wenig Millimetern bis zu 3 oder 4 cm. Sie sind an der Peripherie des Tumors, jedoch innerhalb der Tumormassen und innerhalb der oben angegebenen Grenzen zerstreut aufzufinden. Weiter hinten, etwa 8 cm vom Angulus costae nach vorn gemessen, findet man den Stumpf der hinteren Hälfte der 6. Rippe, welcher hier ganz dünn ist und bis zu 3 cm vom Angulus costae cariös aussieht. Ebenso wie am Vorderende, ist hier wieder die Innenfläche besonders verändert. Es ist somit klar, dass der Tumor von der Innenfläche der so sehr veränderten Rippe ausgegangen sein muss. Derselbe hat bei seinem Wachsthum die 5. und 7. Rippe weit von der 6. verdrängt, so dass, in der vorderen Axillarlinie gemessen, erstere circa 6 cm und die 7. Rippe circa 5 cm von der 6. Rippe entfernt war. Mit dem Periost der übrigen Rippen war die Tumorkapsel fest verwachsen, jedoch die Rippen selbst liessen sich leicht davon abschälen. Dieselben zeigen sich unverändert und nur die 5. und 7., theilweise auch die 4. und 8., zeigen nur die oben erwähnte Gestaltsveränderung in ihrem Querschnitt.

Die dem Tumor aufliegenden Lungentheile lassen sich mit Leichtigkeit abheben. Eine 1—2 mm dicke Kapsel umschliesst den Tumor gegen die Lungensubstanz. An den medialen Theilen des Tumors ist jedoch der Zusammenhang mit den Lungen ein innigerer. Hier lässt sich die fibrös verdichtete und veränderte Lungensubstanz nicht scharf von der Tumorkapsel abtrennen, so dass man den Eindruck hat, dass hier der Tumor in die Lungensubstanz direct übergeht.

Die mikroskopische Untersuchung ergab ein kleinzelliges Rundzellensarkom mit sehr geringem Bindegewebsstroma. Gegen die Lunge ist dasselbe theilweise ohne scharfe Grenzen in das Lungengewebe eingewuchert. Hier sind die Alveolenzellen in lebhafter Proliferation begriffen, so dass man vielfach das Bild von Haufen von epitheloiden Zellen zwischen den Sarkommassen vor sich hat. Am Periost hat der Tumor vielfach den Charakter eines Fibrosarkoms. In der entkalkten Knochensubstanz der 6. Rippe findet man öfters vorgeschobene Sarkommassen innerhalb des im Schwunde begriffenen Knochengewebes.

Epikrise: Es handelte sich also um ein ca. kindskopfgrosses Rund- und Spindelzellencarcinom der rechten Brustwand, welches letztere nur wenig nach aussen vorwölbte und hauptsächlich den Raum innerhalb der Brusthöhle einnahm und fast vollkommen ausfüllte. Die Lunge war in dem Tumor vollkommeu aufgegangen, so dass vom Unterlappen nur die unteren scharfen Ränder und eine schmale Partie der medialen Fläche und vom Mittellappen ganz geringe Reste übrig geblieben waren. Mit dem lateralen Theile der Brustwand war der Tumor in ganzer Ausdehnung verwachsen, oder vielmehr, er ging von ihr aus. Dagegen war seine von einer Binde-

gewebskapsel eingeschlossene Unterfläche nur mittels leicht lösbarer Adhäsionen mit dem Zwerchfell, ebenso seine obere Fläche mit dem Oberlappen verwachsen. Gegen das Mediastinum hin war der Tumor von fingerdicken Partien normalen Lungengewebes bedeckt, so dass diese Seite der Brusthöhle die günstigsten Verhältnisse zeigte.

Nachdem es bei der Operation klar wurde, dass fast die ganze Lunge in dem Tumor aufgegangen war, so blieben nur zwei Möglichkeiten übrig, entweder den Fall als verloren aufzugeben und die Operation zu unterbrechen, oder die Exstirpation des Tumors sammt der Lunge zu versuchen. Letzteres als das einzige einen gewissen Grad von Rettungsmöglichkeit darbietende Mittel wurde beschlossen und ohne Zögern rasch ausgeführt. Die schmale Lungengewebsbrücke zwischen Mittel- und Oberlappen wurde mittels Katgutnaht umstochen und dann abgetrennt. Die grossen Gefässe, sowie die Bronchi für den Mittel- und Unterlappen, wurden am Hilus mittels einer grossen, festen Klemmzange gefasst, dann durch feste Katgutligaturen ohne Schwierigkeit unterbunden. Nach der Abtrennung von der Lunge wurde ein Stück am Stumpf zurückgelassenes Lungengewebe über letzteren vernäht, die Brustwand wurde in nahezu ganzer Ausdehnung, soweit sie wenigstens die Brusthöhle lateralwärts begrenzte, und zwar vom Sternum zur Wirbelsäule und von der 2. Rippe zum Ansatz des Zwerchfelles entfernt. Der dadurch entstandene grosse Defect musste, da die Weichtheile zur Deckung desselben nicht ausreichten, offen gelassen und mittels steriler Gaze locker tamponirt werden.

Es ist mir bei genauer Berücksichtigung der Litteratur kein Fall bekannt, bei welchem eine Exstirpation zweier Lungenlappen mit Unterbindung der Hilusgefässe beim Menschen vorgenommen wäre, und dieser als der erste vermag wohl über manche technische und physiologische Fragen einige Auskunft zu geben.

Die Möglichkeit der Versorgung der Lungengefässe am Hilus wurde vielfach als zweifelhaft erklärt (Riedinger). Es sei deshalb nochmals darauf hingewiesen, dass die Unterbindung derselben unter Anwendung einer grossen Klemmzange und fester Katgutligaturen absolut keine Schwierigkeiten darbot und, worauf ich wieder zurückkommen werde, keine bedrohliche Erscheinungen seitens der Athmung und der Herzthätigkeit zur Folge hatte. Speciell in Bezug auf die Möglichkeit der Blutstillung am Hilus möchte ich hier noch daran erinnern, dass der Blutdruck innerhalb des kleinen Kreislaufes nur ca. $^1/_3$ des im grossen Kreislaufe beträgt, so dass die Lungengefässe in dieser Beziehung nicht anders wie eine grosse Körpervene sich verhalten und die Gefahr des Durchreissens der

Naht oder Ligatur bei denselben entsprechend vermindert ist. Noch auf einen zweiten technischen Punkt möchte ich hindeuten. Eine so ausgedehnte Resection der Brustwand, wie sie hier bei einem so schwerenFalle ausgeführt wurde, erheischte ein möglichst schnelles Verfahren unter der peinlichsten Blutersparniss. Wollte man bei den so sehr zahlreichen resecirten Rippen jede einzelne subperiostal entfernen, so würde dies die Operationsdauer ungleich verlängern, und die Blutung aus dem verdickten und blutreichen Periost würde keine geringe sein. Nur um den Zugang in die Pleurahöhle und die Orientirung zu ermöglichen, wurde im Beginn der Operation die 3. und 7. Rippe subperiostal resecirt. Schon bei der Durchtrennung der Brustwand parallel dem Sternum wurden Rippen und Weichtheile ohne Unterschied mittels der Knochenzange durchschnitten, wobei die blutenden Intercostalarterien rasch tamponirt werden mussten. Dagegen bei der Brustwandresection in querer Richtung, oben in der Höhe der 3. Rippe, sowie unten am Ansatz des Zwerchfelles, bei der die 7., 8., 9. und 10. Rippe und die entsprechenden Intercostalräume getroffen wurden, hat Herr Geheimrath Helferich auch hier ein Verfahren eingeschlagen, welches er bei vielen ähnlichen Fällen, wie z. B. bei ausgedehnter Blutwandresection zur Beseitigung einer grossen Empyemhöhle, bei grossen in die Weichtheile gewucherten Kochentumoren (Scapulasarkom) u. s. w. mit Erfolg anwendet: nämlich die stumpfe Durchtrennung von Knochen und Weichtheilen mittels einer feinen Bogensäge, so dass nach Entfernung der erkrankten Partien eine glatte aus Knochen und Weichtheilen bestehende Fläche zurückbleibt. Die Durchsägung der Brustwand erfolgte nach Zurückpräparirung der Haut, so dass letztere vollkommen erhalten blieb. Die Blutung war eine unbedeutende, da auch die Intercostalarterien, welche bei der Durchsägung leicht gequetscht und etwas langgezogen wurden, nicht bluteten. Letztere konnten dann ohne Eile gefasst und unterbunden werden.

Noch vortheilhafter als die Bogensäge wäre wohl die Gigli'sche Säge, welche vermöge ihrer Feinheit die Weichtheile weniger zerquetscht, andererseits aber durch das „Langziehen" der Gefässe die Blutung vermindert. Zeit- und Blutersparniss machen dies Verfahren auch für manche andere Fälle sehr werthvoll, umsomehr als die per prim. Reunio der Wunde, wie dies in verschiedenen den oben erwähnten Fällen festgestellt werden konnte, nicht beeinträchtigt wird.

Die Möglichkeit der Totalexstirpation einer Lunge oder einzelner Lappen derselben ist nach Einführung der

Asepsis und nach den günstigen Erfahrungen bei der Abdominalchirurgie vielfach besprochen und besonders in den 80er Jahren von vielen Seiten der Gegenstand des Experimentes gewesen. Freilich sind trotz des im ganzen recht günstigen Ergebnisses des letzteren die Gefahren, welche eine solche Operation besonders beim Menschen in sich birgt, so vielseitig, dass die Meinung der Chirurgen über die Zulässigkeit derselben heute noch eine ablehnende ist. Riedinger will das allgemeine Urtheil der heutigen Chirurgie darin zusammenfassen, dass einer Totalexstirpation der Lunge die Berechtigung einer erlaubten Operation abzusprechen sei. König billigt operative Eingriffe an der Lunge, insofern dieselben vor der Brustwunde vorgenommen werden können, dagegen bezeichnet er die innerhalb des Brustraumes entwickelten Tumoren als grösstenheils ausserhalb der Grenzen chirurgischer Therapie liegend.

Das ist wohl der Grund, warum trotz aller Fortschritte in der Chirurgie in den letzten 3 Jahrzehnten nicht einmal eine Totalexstirpation oder eine Resection eines ganzen Lungenlappens ausgeführt wurde, dann aber auch, weil die Gelegenheit dazu eine recht seltene ist. Bei entzündlichen Processen an den Lungen, besonders bei Tuberculose, Erkrankungen, die die damals Experimentirenden besonders im Auge hatten, ist die Totalexstirpation aus Gründen, die hier nicht näher besprochen werden können, unausführbar. Lungentumoren werden, wenn überhaupt, doch so spät diagnosticirt, dass ein operativer Eingriff wegen schon Ergriffenseins der anderen Lunge und des Mediastinums zwecklos wäre. Nur wegen Tumoren der Brustwand sieht sich der Chirurg öfters veranlasst, Theile der mitergriffenen Lunge zu entfernen. In diesen Fällen jedoch handelt es sich fast immer um partielle Resectionen, und nur in äusserst seltenen Fällen, wie in den oben besprochenen, könnten die Verhältnisse so liegen, dass sie die Entfernung eines oder mehrerer Lungenlappen erheischen würden. Unter den bis jetzt mit Eröffnung der Pleura operirten 38 Fällen von Brustwandtumoren sind sieben, bei denen eine Resection kleinerer oder grösserer Lungenpartien wegen Uebergreifen des Tumors auf die Lunge nothwendig wurden, und nur im vorliegenden Falle war die Exstirpation zweier ganzer Lappen der Lunge unabwendbar.

In der That, es sind die Gefahren einer solchen Operation so ausserordentlich gross und vielseitig und deren nächsten Ursachen noch so dunkel und unbekannt, dass die Hoffnungen auf einen günstigen Ausgang vorläufig von vornherein sehr gering angeschlagen werden müssen. Schon die Eröffnung einer gesunden Pleura birgt in sich eine Anzahl von Gefahren, welche höher noch anzuschlagen

sind als die bei Lungenoperationen selbst in Betracht kommenden. Die Eröffnung einer gesunden Pleurahöhle bedingt eine Umwälzung des mechanischen Gleichgewichtes innerhalb der Brusthöhle, welche um so bedeutender ist, je grösser der entfernte Theil der Brustwand, resp. der Pleura, und je umfangreicher der Zugang zu der Pleurahöhle selbst. Dieser Umwälzung gegenüber kann der Verlust eines Lungenlappens oder selbst einer ganzen Lunge, bei den Fällen, wenigstens bei denen es sich um ein erkranktes und ausser Funktion befindliches Organ handelt, nicht als so bedeutend erachtet werden. Wir haben öfters zu beobachten Gelegenheit gehabt, wie die eine Lunge allmählich schrumpfen und ohne eine merkliche Beeinträchtigung der Athmungsfunktion vollkommen ausser Thätigkeit kommen kann (Empyem). Zur Beseitigung einer nach Empyem mit Lungenschrumpfung leer gewordenen Brusthöhle werden oft ausgedehnte Resectionen der Brustwandungen, ja der ganzen Thoraxwand der einen Seite ohne schlimme Folgen vorgenommen, so dass nur die eine Lunge und die entsprechende Thoraxseite allein das Athmungsgeschäft besorgt. Auch im vorliegenden Fall war infolge Uebergreifens des Tumors auf die Lunge eine Betheiligung des grössten Theils derselben am Athmungsgeschäft nicht vorhanden und daher die Annahme berechtigt, dass bei dem allmählichen Wachsthum des Tumors und Untergang des Lungengewebes der rechten Seite die linke Lunge die Athmungsfunktion vollständig übernommen hatte. Unter diesen Umständen und bei dem bald zu erwartenden letalen Ausgang infolge des rapiden Wachsthumes des Tumors erschien die Exstirpation der erkrankten Lungenlappen in diesem Falle als nicht unberechtigt und nicht vollkommen aussichtslos. Dass in diesem Falle das Athmungsgeschäft speciell von der linken Lunge besorgt wurde, beweist auch der Umstand, dass bei Unterbindung der rechtseitigen Bronchi keine sofortigen bedrohlichen Erscheinungen, ja keine nennenswerthen Veränderungen in der Thätigkeit der anderen Lunge und des Herzens zu constatiren waren.

Jedoch es liegt bei einer so ausgedehnten Entfernung von Lungentheilen die Schwere des Eingriffes, wie dies weiter oben angedeutet wurde, nicht allein und nicht hauptsächlich in dem Ausfall der Funktion der betreffenden Lunge, sondern auch in einer grösseren Anzahl anderer schwer wiegender Momente. Bei ausgedehnter Eröffnung einer gesunden Pleurahöhle verliert der ganze Brustkorb infolge des in der einen Brusthälfte herrschenden vollen Luftdruckes an Beweglichkeit und Elasticität, die Druckverhältnisse beiderseits des Mediastinums, um die grossen Gefässe und selbst um das Herz

erfahren eine Veränderung ebenso wie die Luftdruckverhältnisse innerhalb der gesunden Brusthöhle durch Verschiebung des Mediastinums. Infolge dessen treten Störungen im kleinen Kreislauf auf. Der freie Zutritt der Luft in die Pleurahöhle bedingt eine Reizung der Endverzweigungen des Nervus vagus auf die Lungenoberfläche, es findet eine Abkühlung, eine stärkere Verdunstung statt.

Um diese Verhältnisse zu studiren, habe ich einerseits die experimentell zum Studium des Pneumothorax, andererseits die bei der Operation von Brustwandtumoren mit Eröffnung der sonst gesunden Pleura gemachten Erfahrungen aus der Litteratur zusammengestellt und erlaube mir, im nachfolgenden kurz das wichtigste davon wiederzugeben. Die Erscheinungen, welche wir bei der Empyemoperation oder bei sonstigen wegen Entzündungsprocesse an den Lungen selbst vorgenommenen operativen Eingriffen öfters zu beobachten Gelegenheit haben, können uns über die hier in Betracht kommenden Fragen keinen Aufschluss geben, erstens, weil der entzündliche Process das ganze Krankheitsbild verdeckt, dann aber auch, weil durch Exsudatansammlungen oder Verwachsungen der Pleurablätter miteinander die intrathoracischen mechanischen Verhältnisse von dem normalen Zustande vollkommen abweichen. Bei der Eröffnung der Pleura behufs Entfernung eines mit dieser oder mit der Lungenoberfläche verwachsenen Tumors treten Veränderungen ein, welche denen bei Eröffnung einer normalen Pleura analog sind. Die in der Litteratur niedergelegten Fälle von Brustwandtumoren, bei deren Entfernung Theile der Pleura oder der angewachsenen Lunge mit entfernt werden mussten, belaufen sich, soweit ich dies feststellen konnte, ohne den hier besprochenen Fall 38. Ich lasse hier eine grosse Anzahl von grossen Brustwandtumoren [1]), bei denen entweder keine Operation oder bei der letzteren die Pleura geschont werden konnte, unerwähnt, da uns hier speciell die Erscheinungen bei der Eröffnung der Pleura selbst interessiren. Bevor ich auf diese Fälle eingehe, sei es mir gestattet, kurz einige aus dem Thierexperiment gewonnene und mit den Verhältnissen beim Menschen übereinstimmende Thatsachen zu besprechen.

Vor allem ist es von vornherein klar, dass sowohl beim Menschen, wie beim Thier die Fälle, bei denen durch eine feine Oeffnung in der Pleura nur eine bestimmte Menge Luft in dieselbe eindringt, nicht als gleichwerthig zu betrachten sind mit denjenigen Fällen, bei

1) Fälle von König (Dissert. Campe), Brand-Helferich, Heigl, Hueter, Warren, Schnitzler, die in der Statistik Schläpfer's u. s. w.

denen es durch ausgedehnte Resection der Brustwand und der Pleura costalis zum vollständigen Collaps der Lunge und Ausschaltung dieser aus dem Athmungsgeschäft gekommen ist. Ja sogar die Grösse der Oeffnung und die Zeit, in der diese Oeffnung offen bleibt, sind von grosser Bedeutung. Solange die Oeffnung an der Pleura nur klein ist, und zwar kleiner als der Durchmesser des zuführenden Hauptbronchus, vermag die collabirte Lunge Athmungsbewegungen im Sinne derer der gesunden Seite auszuführen und so am Athmungsgeschäft wenn auch in ganz geringem Grade Theil zu nehmen (Aufrecht, Sehrwald, Weil).

Bei Anlegung einer feinen Oeffnung an der Pleura gelten folgende experimentell festgesetzte Sätze:

1. Die Lunge zieht sich bei jeder Inspiration mit dem Eindringen einer bestimmten Menge Luft durch die Pleuraöffnung von dieser schrittweise zurück. Es tritt ein vollständiger Collaps der Lunge ein, und zwar um so schneller, je grösser die Oeffnung ist (Reineboth u. a.).

2. Während des Zurücksinkens der Lunge und nach Eintritt des vollständigen Collaps vermag dieselbe bei einer gewissen Grösse der Oeffnung Volumschwankungen auszuführen (Reineboth, Aufrecht, Sehrwald.)

3. Es finden, selbst wenn eine feine Oeffnung zurückbleibt und nach Eintritt des vollständigen Collapses der Lunge, Luftdruckschwankungen innerhalb der Pneumothoraxhöhle statt, welche ein Mitathmen der collabirten Lunge ermöglichen (Aron, Weil).

4. Die Athemgrösse, d. h. die Mengen der in der Zeiteinheit eingeathmeten Luft, bleibt unverändert (Sackur, Aron). Die eine Lunge hat zwar nunmehr das ganze Athmungsgeschäft zu besorgen, jedoch dies wird durch Steigerung der Frequenz und der Tiefe der einzelnen Athemzüge ermöglicht. Gleich nach Eröffnung der Pleura ist die Frequenz grösser, die Tiefe dagegen geringer (Sackur).

5. Der Blutdruck zeigt keine nennenswerthe Veränderung. Es tritt gleich nach Eröffnung der Pleura eine gewisse Steigerung desselben ein, jedoch bald sinkt er zur Norm zurück oder bleibt nur um ein Geringes über die Norm bestehen (Sackur, Aron).

Uebertragen wir diese Ergebnisse auf den Menschen, so hätten wir, unter sonst normalen Verhältnissen der Brustorgane: gesundem Herzen und gesunder, anderseitiger Lunge, bei Entstehung einer feinen Pneumothoraxöffnung, während der Exstirpation eines Brustwandtumors oder einer sonstigen Operation in der Nähe der Pleurahöhle nur geringe Erscheinungen zu erwarten, was ja aus vielfacher Erfahrung jedem

Chirurgen bekannt ist. Beim Entstehen eines Risses, ja selbst einer markstückgrossen Oeffnung in der Pleura, welche schnell tamponirt und zugehalten wird, vermag nur eine gewisse Menge Luft in die Brusthöhle einzudringen. Ja selbst bei fünfmarkstückgrossen Oeffnungen und darüber, wenn dieselben während der Operation rasch mittels einer Compresse verschlossen werden, vermag die betreffende Lunge nicht immer vollkommen zu collabiren. Da die Oeffnung zumeist während der ganzen Zeit der Operation geschlossen gehalten wird, so sind auch bei diesen Fällen die Erscheinungen oft nicht anders, als sie eben geschildert wurden. Mit dem Eindringen der Luft in die Pleurahöhle und Reizung der Vagusendigungen auf die Lungenoberfläche tritt eine Beschleunigung der Athmung und des Pulses, Zunahme der Athmungsfrequenz, Steigerung des Blutdruckes ein. Luftdruckdifferenzen finden selbst in der eröffneten Brusthöhle statt. Die collabirte Lunge macht im Sinne der gesunden respiratorische Bewegungen und vermag, je nachdem sie mehr oder weniger collabirt ist, das Athmungsgeschäft mit zu versorgen. Da der Luftdruck innerhalb der eröffneten Pleura negativ bleibt, so findet keine Verdrängung des Mediastinums statt, und die gesunde Lunge kann den ihr nunmehr gestellten höheren Anforderungen unbehindert nachkommen. Schwerere Collapserscheinungen sind somit in diesen Fällen nicht zu erwarten.

Vollkommen verschieden gestalten sich jedoch die Verhältnisse, wenn eine weite Oeffnung an der Pleura gesetzt wird, durch die während einer gewissen, wenn auch kurzen Zeit die Luft frei ein- und auszudringen vermag.

1. Die Lunge collabirt augenblicklich vollkommen, so weit es ihr ihre Elasticität dies gestattet.

2. Dieselbe zeigt „bei jeder Einathmung eine unzweifelhafte Volumverminderung", bei der Ausathmung eine Wiedereinnahme der ursprünglichen Grösse, jedoch keine inspiratorische Erweiterung und damit keine Betheiligung im Athmungsgeschäft (Reineboth). Die inspiratorische Volumverminderung wird dadurch erklärt, dass die im Bronchialsystem der kranken Lunge befindliche Luft durch die Inspiration der gesunden Lunge angesogen wird (Weissgerber).

3. Der Luftdruck innerhalb der Pneumothoraxhöhle bleibt während der In- und Exspiration gleich dem der Atmosphärenluft und gestattet der Lunge nicht, sich irgendwie aufzublähen.

Durch das Nachlassen der comprimirenden Wirkung der atmosphärischen Luft auf die eine Thoraxhälfte dehnt sich die eröffnete Brusthöhle etwas aus, das Zwerchfell tritt tiefer als auf der gesunden

Seite. Das Mediastinum sammt dem Herzen und den Gefässen tritt bei Thieren ebenfalls nach der gesunden Seite hinüber (Reineboth).

4. Bei der Inspiration wird das Mediastinum nach der gesunden Seite hinübergesogen, wodurch die inspiratorische Kraft der gesunden Thoraxhälfte vermindert wird. Bei der Exspiration findet eine Verschiebung derselben gegen die kranke Seite hin, der entgegengesetzten Wirkung des atmosphärischen Druckes wegen, nicht statt.

Beim Menschen soll allerdings das Mediastinum bei der Inspiration infolge Erweiterung sämmtlicher Thoraxdimensionen stärker angespannt und annähernd median gestellt sein, so dass hier gegen die inspiratorische Thätigkeit der gesunden Seite die atmosphärische Luft nicht so erfolgreich wie bei Thieren wirken kann. Dies findet seine Erklärung theils in der stärkeren Beschaffenheit des menschlichen Mediastinums und theils in den sehr kräftigen Contractionen des Zwerchfelles, wodurch ersteres straff fixirt wird (Sehrwald).

5. Die Verminderung der inspiratorischen Thätigkeit der gesunden Thoraxhälfte durch die Einbuchtung des Mediastinums findet ihren zahlenmässigen Ausdruck im Verhalten des Luftdruckes innerhalb der gesunden Thoraxhälfte, bei Anlegung eines Pneumothorax auf der anderen Seite: der negative Luftdruck bei der Inspiration nimmt hier nämlich ab, wodurch die gesunde Lunge bei der Lufteinathmung etwas beeinträchtigt wird (Aron).

6. Während bei Anlegung einer feinen Oeffnung an der Brustwand die Athemgrösse unverändert bleibt, sinkt dieselbe, sobald die Oeffnung in der Pleura ein gewisses Maass überschritten hat, trotz Zunahme der Tiefe und der Frequenz, und trotz der grössten Athmungsanstrengung unter die Norm zurück, so dass der Tod des Thieres unausbleiblich ist (Blumenthal, Kreps, Weil, Sehrwald).

7. Unter diesen Verhältnissen muss der Blutdruck bedeutend steigen, was um so mehr zu erwarten ist, da durch die collabirte Lunge mindestens ebensoviel Blut fliesst als vor Anlegung des Pneumothorax, so dass das Herz immerwährend mit genügenden Mengen Blut gespeist wird (Sackur).

8. Mit dem Eindringen der Luft in die Pleurahöhle findet eine Abkühlung statt.

9. Die eindringende Luft bewirkt eine Reizung der Vagusendigungen, welche eine beschleunigte Athmung zur Folge hat. Ein zu heftiger Reiz kann einen inspiratorischen Stillstand verursachen (Traube).

Das plötzliche Einsetzen und gleichzeitige Zusammenwirken aller dieser so bedeutungsvollen Veränderungen und Insulte der Athmungsmechanik sind im stande, eine gewaltige Alteration in der Thätigkeit der Lungen und des Herzens herbeizuführen. In dem Moment, wo die Luft plötzlich durch eine grosse Oeffnung in die Brusthöhle eintritt, erfolgt eine sehr intensive Reizung auf die Endauszweigungen des Vagus, der zufolge eine rapide Beschleunigung der Athmungsfrequenz eintritt. Die Lunge der befallenen Seite collabirt sofort und hört mit diesem Moment vollkommen auf zu athmen, der Thorax dehnt sich durch das Nachlassen des einseitigen Druckes etwas aus, das Zwerchfell tritt tiefer, das Mediastinum wird angespannt. Durch diese Veränderungen ist auch die gesunde Thoraxhälfte in ihrer inspiratorischen Thätigkeit etwas behindert. Durch die Verschiebung und Anspannung des Mediastinums und den nunmehr ungleichmässig herrschenden Druck auf beide Seiten des letzteren erfahren die grossen Gefässe und das Herz einen sehr bedeutenden Insult, worauf letzteres in den meisten Fällen mit einem schwereren Shock, resp. mit vollständiger Aussetzung seiner Thätigkeit und bald eintretendem Tode reagirt (Weil, Sackur, Blumenthal, Block, Biondi).

Das Ergebniss dieser experimentellen Untersuchungen wäre also kurz zusammengefasst folgendes: Bei Anlegung einer feinen Oeffnung an der Brustwand, wenn der Durchmesser derselben um ein beträchtliches kleiner ist als der des zuführenden Bronchus, vermag die collabirte Lunge, wenn auch in beschränktem Grade, mitzuathmen. In der Pneumothoraxhöhle finden Luftdruckschwankungen denen der gesunden Seite isochron statt, wodurch

Brustwandtumoren operativ behandelt

Nummer	Operateur. Jahr	Alter u. Geschlecht des Patienten	Tumor. Art, Grösse, Sitz.	Operation. Zahl der resecirten Rippen. Pleuradefect	Erscheinungen bei Eröffnung der Pleura und während der Operation
1	Richeraud. 1818.	40 J. m.	Carcinom links.	6. u. 7. Rippe u. zugehöriges Pleurastück.	Grosse Angst und Oppression.
2	Sedillot. 1855.	?	Sarkom.	2 Rippen mit entsprechendem Theile der Pleura und Stück der Lunge.	—
3	Schuh. 1860.	60 J. m.	Enchondrom. Kindskopfgross, links.	Entfernung des Tumors und Resection der 6. Rippe. Riss der Pleura.	—

einerseits besondere Luftdruckeinwirkungen beiderseits des Mediastinum, des Herzens und der grossen Gefässe nicht stattfinden, und so keine bedrohliche Erscheinungen seitens des Herzens aufzutreten brauchen, andererseits die gesunde Lunge in der Besorgung des Athmungsgeschäftes nicht verhindert, sondern im Gegentheil bis zu gewissem Grade von der kranken Lunge unterstützt wird.

Bei Anlegung einer grossen Oeffnung an der Brustwand kann die plötzliche Umwälzung der Luftdruckverhältnisse einen Stillstand der Herzthätigkeit und der Athmung theils durch directe Einwirkung, theils auf reflectorischem Wege durch Reizung des Vagus bedingen. Der zurückbleibende ungleiche Druck beiderseits des Mediastinums wirkt störend auf die Herzthätigkeit. Die Anspannung des Mediastinums, die Erweiterung des Thorax verhindern eine freie Besorgung der Athmung seitens der gesunden Lunge, während die kranke dabei absolut unbetheiligt bleibt. Hat die Grösse der Brustwandöffnung gewisse Grenzen überschritten, so bleibt die Athmungsgrösse, wenigstens bei Thieren, unter der Norm, und der Tod ist nach einer gewissen Zeit unausbleiblich.

Nach Festsetzung dieser auf theoretischen Erwägungen und experimenteller Untersuchungen beruhenden Sätze kommen wir zur Betrachtung der bei Brustwandtumoren mit operativer Eröffnung der Pleurahöhle gesammelten Erfahrungen. Bei genauer Durchsicht aller in der Litteratur niedergelegten Fälle von Brustwandtumoren konnten folgende 38 gesammelt werden, bei deren Operation eine Eröffnung der Pleurahöhle stattfand.

mit Eröffnung der Pleurahöhle.

Wundversorgung	Wundverhältnisse während des Krankheitsverlaufes	Verlauf und Complicationen	Ausgang	Bemerkungen
Oelcompresse auf die Pleuraöffnung.	Am 4. Tage Wundränder mit Lunge u. Herzbeutel verklebt. Pleura verschlossen.	Mässige Dispnoe.	Geheilt.	Am 27. Tage entlassen.
—	—	—	Geheilt.	—
Naht.	—	—	†	Nach 2 Tagen an Pyopneumothorax.

Nummer	Operateur. Jahr	Alter u. Geschlecht des Patienten	Tumor. Art, Grösse, Sitz.	Operation. Zahl der resecirten Rippen. Pleuradefect.	Erscheinungen bei Eröffnung der Pleura während der Operation
4	Heyfelder. 1868.	m.	Chondrosarkom der 7. u. 8. Rippe rechts.	Resection von 2 Rippen und eines Stückes Pleura.	—
5	Israel.	m.	Sarkom der 6. Rippe. Mammagross, links.	Resection der 6. Rippe. Riss der Pleura an 2 Stellen.	—
6	v. Langenbeck. 1873.	32 J. w.	Zweifaustgrosses Sarkom. Links.	2 Rippen und die damit verwachsene Pleura.	Aus den Angaben nicht ersichtlich.
7	Fischer-Kolaczek. 1897.	48 J. w.	Chondrom von Clavicula zum Rippenbogen. Links.	4., 5., 6. u. 7. Rippe. Kindskopfgrosser Defect der Pleura.	Im ersten Augenblick starke Exspirationsstöße und Hervorquellen der Lunge, dann Collaps derselben. — Puls schwach. Athmung unregelmässig. Aussetzen der Narkose. schnelle Beendigung der Operation.
8	Tietze. Fall II. 1879.	46 J. m.	Sarkom, kindskopfgross, rechts.	6., 7., 8. u. 9. Rippe bis 10 cm resecirt. Ablösung des verwachsenen Zwerchfelles. Pleurariss.	Lunge collabirt nicht wegen vorhandenen Adhäsionen. Geringe Dyspnoe.
9	Leisrink. 1880.	37 J. m.	Sarkom. 5. Rippe bis zum Rippenbogen, rechts.	6. u. 7. Rippe, fast in ganzer Ausdehnung. Resection eines Stückes des Zwerchfelles. Grosser Defect der Pleura.	In dem Moment der Pleuraeröffnung collabirt der Kranke. Puls aussetzend, klein. Athmung insufficient. Aetherinjektionen. Faradisation des Phrenici.
10	Weinlechner. 1880.	37 J. m.	Myxochondrom, mannskopfgross, rechts.	3., 4. u. 5. Rippe, resecirt und zugehöriger Pleura, sowie eines handtellergrossen Stückes Lunge. Entfernung zweier Knoten aus der Lunge.	Mit weiter Eröffnung der Pleura Patient im Agone. Respiration sehr schlimm. Beschleunigt der Operation.
11	König. Campe's Diss. Fall I. 1882.	42 J. m.	Osteosarkom, mannsfaustgross, am Brustbein, rechts u. links.	Resection des Brustbeines und der Rippenansätze rechts. 2., 3., 4., 5., 6. u. 7. Rippe, ebenso links. Riss der rechten u. linken Pleura, sofort Tamponade.	Keine Athmungsänderung. Gegen Schluss der Operation geringer Collaps. (Dauer 3 Stunden.
12	Krönlein. 1883. (Recidiv.)	18 J. w.	Sarkom, übermannsfaustgross. 5. bis 7. Rippe links.	5., 6. und 7. Rippe. Handtellergrosser Defect der Pleura. Ein Stück Lunge resecirt.	Sofort Lunge retrahirt. Hochgradige Dispnoe. Das Zwerchfell in unheimlicher Action.

Wundversorgung	Wundverhältnisse während des Krankheitsverlaufes	Verlauf und Complicationen	Ausgang	Bemerkungen
—	—	—	†	Nach 5 Tagen.
—	—	Pleuritis. Empyem mit Durchbruch in die Lunge.	†	Nach 3 Monaten.
iglich Ausspülung mit Carbolsäure.	—	—	†	Nach 3 Monaten an chronischer Carbolvergiftung.
usspülung mit Salicyllösung. Drainage. Naht.	Nach 3 Tagen Verklebung der stark eingezogenen Haut mit Lunge u. Herzbeutel.	Mässige Dispnoe, Schwäche, Beklemmung, Fieber, 39,8° am 3. Tage. Bronchitis.	Geheilt.	In 4 Wochen entlassen. — 1 Jahr späterRecidiv. Operation, geheilt.
)rainage. Naht.	—	Starke dispnoische Anfälle.	†	Am 2. Tag Lungenödem. Hämorrhagien im Pleura u. Pericard. Endocarditis.
alicylausspülung. ! Drains. Naht.	Nach 30 Stunden Lungenschall bis zur 4. Rippe.	Erst erholt sich, dann Dispnoe. Fieber bis 40,3°.	†	Eiterige Capillarbronchitis. Keine Infection der Pleurahöhle.
ıymolspray. Verchluss der Hautnde nicht möglich, Weichtheile fehl-, daher lose Tamıade mit Tüchern nd Schwämmen.	—	Nachmittags Dispnoe. Puls klein, schwach, beschleunigt.	†	24 Stunden post operationem im Collaps. Eiterige Pleuritis.
nponade u. Naht.	—	Temperatur bis 39,7° (3. Tag). Puls 150, dann Genesung.	Geheilt.	—
ısspülung mit Sal. Naht. 2 Drains.	Geringe Secretion, rasche Wiederentfaltung der Lunge und Verschwinden des Pneumothorax.	Puls bis 140. Athmung bis 60. Temp. bis 38,2°. Erst nach 14 Tagen ganz normal.	Geheilt.	5 Wochen später Recidiv.

Nummer	Operateur. Jahr	Alter u. Geschlecht des Patienten	Tumor. Art, Grösse, Sitz	Operation. Zahl der resecirten Rippen, Pleuradefect	Erscheinungen bei Eröffnung der Pleura und während der Operation
13	Küster. 1883.	30 J. m.	Sternum. Gummiknoten, gänseeigross.	Sternumresection mit 2 Rippen, rechts. 10pfennigstückgrosser Pleuradefect.	Geringe Dispnoe.
14	Pfeifer. Ing.-Dissert. Halle 1884.	45 J. m.	Chondrosarkom, rechts.	Sternum und 2. bis 4. Rippe rechts und links. Pleurariss rechts.	—
15	Maass. 1885.	42 J. m.	Mannsfaustgrosses Sarkom am linken Rippenbogen.	9., 10. u. 11. Rippe, je 11 cm. Pleuradefect 11 : 7 cm.	Der Puls fiel von 80 bis 60 Schläge in der Minute, Athmung verlangsamt u. regelmässig. Später geringe Dispnoe.
16	Schede. 1885.	w.	Carcinom.	Brustwandresection, handtellergross.	Aus den Angaben nicht ersichtlich.
17	Humbert. 1886.	21 J. w.	Osteosarkom der 7., 8. u. 9. Rippe, faustgross, rechts.	Resection je 9 cm der 7., 8. u. 9. Rippe und theils des Zwerchfelles.	Schwerer Collaps, besonders später, gleich nach Eröffnung keine Dispnoe. Adhäsionen.
18	Tietze. Fall III. 1886. (Recidiv.)	66 J. m.	Sarkom der 4. u. 5. Rippe, rechts.	4. u. 5. Rippe resecirt. 5markstückgrosser Defect der Pleura.	Kein Collaps d. Lunge. Puls und Athmung bleiben gut. (Adhäsionen!)
19	Trendelenburg. I.-D. Baldus. 1888.	61 J. m.	Osteochondrom, zweimannsfaustgross. Unter der Clavicula, links.	2., 3. u. 4. Rippe resecirt. Pleurariss, sofort Compression.	Nicht erwähnt. Aus der Krankengeschichte zu entnehmen. Keine besonderen Erscheinungen.
20	Heinecke. I.-D. Meyer. 1889.	31 J. m.	Faustgrosses Sarkom der vorderen Brustwand, rechts.	7., 8. und 9. Rippe. Handtellergrosse Pleuradefect.	Keine Störungen. Puls nicht verändert.
21	König. I.-D. Campe. Fall V. 1887.	26 J. w.	Faustgrosses Sarkom, rechts.	8. Rippe, thalergrosses Stück Pleura dem Zwerchfell gegenüber; auch vom letzteren Theil entfernt.	Mässige Dispnoe.
22	Müller. 1888.	24 J. m.	Strausseneigross. Osteochondro-Sarkom, rechts.	4., 5. und 6. Rippe; handtellergrosses Pleurastück u. Lungengewebe, 9 : 3 cm.	Im ersten Augenblick sistirte Puls u. Athmung, und trat bedenklicher Collaps ein. — Solange die Lunge vor der Pleurawunde gehalten wurde Athmung gut, beim Loslassen und Sichzurückziehen derselben in die Brusthöhle, sofort schwerer Collaps. Beim Hervorholen wieder Beseitigung des Collapses.

Wundversorgung	Wundverhältnisse während des Krankheitsverlaufes	Verlauf und Complicationen	Ausgang	Bemerkungen
Tampon u. Naht.	—	2 Tage lang Dispnoe, schwacher, unregelmässiger Puls.	Geheilt.	—
—	—	Hämothorax. Bronchitis.	†	6 Tage. Tub. pulmonum.
Essigsaure Thonerde-Spray. Naht.	Am 5. Tage Pneumothorax ganz verschwunden.	Temperatur bis 38,5°.	Geheilt.	—
Naht.	—	—	Geheilt.	—
Naht. Drainage.	—	Vom 2 Tage an keine Dispnoe.	Geheilt.	—
Tampon u. Naht.	—	—	Geheilt.	Später Recidiv.
Naht.	—	—	Geheilt.	—
Eine Oeffnung in r Pleura gelassen. ein Drain. Naht.	—	Mässige Dispnoe, Eiterige Pleuritis. Temperatur über 39°.	Geheilt.	—
Naht.	—	Temperatur bis 39°, erst am 12. Tage fieberfrei.	Geheilt.	Später wegen Recidivs operirt.
amponade. Naht.	Am 5. Tag bis zur 7. Rippe normales Athmen.	Athemnoth und schwacher Puls. Seröser Erguss bis 200 com. Temp. bis 39°.	Geheilt.	—

Nummer	Operateur. Jahr	Alter u. Geschlecht des Patienten	Tumor. Art, Grösse, Sitz	Operation. Zahl der resecirten Rippen, Pleuradefect	Erscheinungen bei Eröffnung der Pleura und während der Operation
23	Hahn. 1888. (Recidiv.)	33 J. m.	Enchondrom, doppelfaustgross.	6.—10. Rippe resecirt. — Breite Eröffnung der Pleura u. Resection eines Theiles des Zwerchfelles.	Aus den Angaben nicht ersichtlich.
24	Alsberg-Riesenfeld.	22 J. w.	Gänseeigrosses Osteochondrom, links.	1. Rippe. — Fünfmarkstückgrosses Pleurastück.	Nicht berichtet, jedoch anscheinend keine schweren Erscheinungen. Nach Beendigung der Operat. Puls 76, Respiration 24 in der Minute.
25	Bardeleben. Plitt. I.-D. 1890.	38 J. m.	Sarkom, 13 cm im Durchmesser, vorn links.	7., 8. und 9. Rippe je 15 cm und handtellergrosses Stück Pleura. Adhäsionen.	Keinerlei Störungen der Athmung. Der Puls etwas kleiner geworden.
26	Roswell-Park. 1889.	33 J. m,	Sarkom, hühnereigross, der 5. u. 6. Rippe, links.	Resection der 4., 5., 6. und 7. Rippe. Pleuradefect 5:3½ Zoll.	Respiration mässig gestört, rapid aber regelmässig. Puls klein, frequent. Beschleunigter Schluss der Wunde.
27	Desquin. 1887.	41 J. m.	Sarkom der 9. Rippe, rechts.	Resection der 8. und 9. Rippe und zugehörigen Pleurastückes.	Nicht berichtet.
28	Witzel. 1890.	30 J. m.	Sarkom, faustgross, der 10. und 11. Rippe rechts.	Resection der 10. Rippe, grosses Fenster an der Pleura.	Beim 1. Riss wurde die Athmung frequent, dann hochgradig dispnoisch. — Puls klein, schnell, intermittirend.
29	Marsh. 1890.	20 J. w.	Enchondrom, d. 3. Rippe, rechts, faustgross.	Resection der 3. Rippe. — Pleuraöffnung 3:3 Zoll.	Keine Angaben über das Verhalten von Puls und Athmung. — Lunge collabirte nicht (Adhäsionen), sondern bewegte sich synchron der Ein- und Ausathmung. Anscheinend keine schweren Störungen.
30	Tietze I. 1889.	28 J. w.	Osteosarkom, doppelfaustgross, von der 5. Rippe links.	Resection der 5. Rippe. — Pleura zeigte einen mehrere Centim. langen Riss.	Keine bedrohlichen Erscheinungen. Tamponade des Risses und schneller Verschluss der Wunde.
31	Mikulicz v. Noorden. 1898.	54 J. m.	Chondrosarkom, kindskopfgross, 9., 10. Rippe hinten links.	Resection der 9. und 10. Rippe, der Pleura und eines 9:1,5 cm Theiles des Zwerchfelles.	Keine Veränderungen weder im Modus, noch in Frequenz der Athmung und Herzthätigkeit.
32	König. I.-D. Campe Fall VI. 1891.	34 J. m.	Sarkom, apfelgross, von der 8. Rippe rechts.	1. Rippe. — Pleuraöffnung 5:6 cm. Adhäsionen.	Keine bedrohlichen Erscheinungen seitens der Athmung u. des Herzens.

Wundversorgung	Wundverhältnisse während des Krankheitsverlaufes	Verlauf und Complicationen	Ausgang	Bemerkungen
—	—	—	†	Inaug.-D. Campe. Ueber Ausgang berichtet.
Jodoformgaze. Tampon, später Drain.	In der 3. Woche Lunge völlig ausgedehnt. Athmung normal.	Bronchitis, am 3. Tage am schwersten, Dispnoe. Puls 140. Temp. 38,6°.	Geheilt.	—
Naht. Drain.	Am 2. Tag schon bis zur 3. Rippe normaler Athem.	Bronchitis.	Geheilt.	—
Naht.	Am 3. Tag war links normaler Athem.	Nachts Athemnoth, Cyanose. Puls 170.	†	Am 6. Tage links grosser, blutig-seröser Erguss. Rechte Lunge Metastasen.
Naht.	7. Tag Lunge vollkommen ausgedehnt.	—	Geheilt.	—
ht. Künstliche eseitigung des neumothorax, ttels Hebelvorrichtung.	Sofort nach der Operation überall normales Athmen.	Athmung sofort nach der Operation ruhig und gleichmässig.	Geheilt.	—
Naht. Drainage.	Anfangs leichte Dispnoe. Am nächsten Tag wurde Pat. aufgefordert, tief zu athmen und dann zu husten. In der Höhe der Inspiration wurde das Drainrohr entfernt und die Wunde dicht verschlossen. Pneumothorax verschwand nun rapid.	Athem nachher leichter, ohne Dispnoe.	Geheilt.	—
Naht.	Am 6. Tage überall Lungenschall.	In den zwei ersten Tagen mässige Dispnoe.	Geheilt.	—
Naht.	Hämothorax bis Mitte der Scapula. 1½ Liter Blut punktirt.	Am 3. Tage heftige Dispnoe. Puls 130. Temp. bis 39,2°.	Geheilt.	5 Wochen später Recidiv.
Drain. Naht.	—	In den ersten Tagen geringe Dispnoe.	Geheilt.	Recidiv.

Nummer	Operateur.	Alter u. Geschlecht des Patienten	Tumor, Art, Grösse, Sitz	Operation. Zahl der resecirten Rippen, Pleuradefect	Erscheinungen bei Eröffnung der Pleura und während der Operation
33	König. I.-D. Campe Fall III. 1892.	59 J. m.	Sarkom des Brustbeines, faustgross, rechts.	Brustbein und 2.—5. Rippe jederseits. Ein fünfmarkstückgrosses Loch der rechten Pleura. Adhäsionen.	Athmung regelmässig, Puls dauernd gut, Lunge collabirte nicht, da sie verwachsen war.
34	Alsberg. Caro I. 1893.	31 J. w.	Sarkom, faustgross. Von der Clavicula bis 4. Rippe, rechts.	1. Rippe. — Pleuraöffnung fünfmarkstückgross, — sofort Verschluss mit Gaze.	Keine Störung im Athmungsgeschäft.
35	König. I.-D. Campe Fall VIII. 1893.	55 J. m.	Enchondrom, faustgross, von der 4.—7. Rippe, rechts.	5. und 6. Rippe. Pleura handtellergrosser Defect.	Stark collabirt, Athmung flach und beschleunigt. — Gesicht und Schleimhäute livid, kühl. Puls klein, unregelmässig.
36	König. I.-D. Campe Fall IX. 1893.	29 J. m.	Enchondrom, faustgross, von der 2.—5. Rippe, rechts.	3. Rippe, ein fünfmarkstückgrosses Stück Pleura und Theilchen der Lunge.	Respiration und Puls bleiben gut.
37	Sheild.	10 J. m.	Sarkom, 1. und 2. Rippe, rechts.	Rippe und Pleura.	Geringe Erscheinungen von Dispnoe.
38	Kareswski. 1896.	36 J. m.	Sarkom, 3 wallnussgrosse Knoten in der Axillarlinie, rechts.	6., 7., 8. Rippe resecirt und das dazu entsprechende Pleurastück.	Grosse Blässe und unfühlbarer Puls.

Von den hier zusammengestellten 38 Fällen muss von vornherein eine Anzahl ausgeschieden werden, bei denen die Kürze der veröffentlichten Krankengeschichten, einen genauen Ueberblick über den Fall zu bekommen verhindert. (Das sind 9 Fälle: 2, 3, 4, 5, 6, 14, 16, 23, 27.) In einer anderen Anzahl von Fällen (Fall 19, 24, 29) wird wohl über die bei Eröffnung der Pleura beobachteten Veränderungen keine Erwähnung gethan, jedoch aus der genau angegebenen Krankengeschichte ist bei denselben ohne weiteres zu entnehmen, dass entweder keine oder nur unbedeutende Störungen der Athmung und der Herzthätigkeit bei Eröffnung der Pleura entstanden waren. Von den übrigen 26 Fällen wurden in einem Theile (10 Fälle: 7, 9, 10, 12, 17, 22, 26, 28, 35, 38) recht stürmische Erscheinungen, welche für das Leben direct bedrohlich erschienen, beobachtet. In einer zweiten, kleineren Anzahl (6 Fälle: 1, 8, 13, 15, 21, 37) waren die beobachteten Störungen der Athmung und der Herzthätigkeit nur geringen oder mässigen Grades und endlich in einem 3. Theile der Fälle (9 Fälle)

Wundversorgung	Wundverhältnisse während des Krankheitsverlaufes	Verlauf und Complicationen	Ausgang	Bemerkungen
Naht.	—	Dispnoe, Herzschwäche.	†	Braune Atrophie d. Herzens.
Naht. Tampon.	Geringer Hämothorax. — Am 7. Tage sonst überall vesiculärer Athem.	Die ersten Tage Dispnoe. Puls beschleunigt. Temp. erhöht.	Geheilt.	14 Tage.
Drain. Naht.	—	—	†	Nach 8 Stunden. Braune Atrophie des Herzens.
Drain. Naht.	Blutig-seröse Absonderung. 1/4 Liter Eiter in der Pleura.	Am nächsten Tage Athemnoth. Puls klein. Temp. in den folgenden Tagen bis 90°.	Geheilt.	—
—	—	—	†	—
—	—	—	Geheilt.	—

wurde keine Veränderung in der Athmung und der Herzthätigkeit festgestellt.

Betrachten wir nun zunächst, welcher Art diese schweren Erscheinungen sind: In all diesen Fällen wurde mit dem Moment der Eröffnung der Pleura eine Beeinträchtigung der Athmung beobachtet. In allen Fällen trat eine Beschleunigung derselben ein. In 3 Fällen kam es zum Sistiren der Athmung und des Pulses (Fall 9, 10, 22). In anderen wurde die Athmung unregelmässig, aussetzend, in anderen wieder (Fall 12, 26, 28, 35) hochgradig dispnoisch. Ein schwerer Collaps der Patienten wurde von den neun hier in Betracht kommenden Fällen sechsmal beobachtet. Der Puls wurde in allen Fällen klein, kaum fühlbar, beschleunigt und fünfmal aussetzend. Von den übrigen Fällen wurde nur sechsmal eine geringe oder mässige Dispnoe mit entsprechender Verschlechterung des Pulses festgestellt.

Es wäre ausserordentlich schwer und fast nicht möglich, wollten wir für jeden dieser Fälle eine ausreichende Erklärung der

Schwere der aufgetretenen Erscheinungen geben. Es ist selbstverständlich, dass das Alter, der Allgemeinzustand des Patienten, ob derselbe noch bei der Operation in gutem Kräftezustand sich befand oder sehr heruntergekommen war, die Complication mit anderen Krankheiten, so z. B. mit Affectionen des Herzens (Fall 8, 33, 35) oder der Lunge (Tuberculose, Fall 14) für den Verlauf der Operation sehr von Bedeutung sein können. Auch die Art des Tumors, die Grösse, die Ausbreitung, etwa auf die Lungen oder das Pericard, das Vorhandensein von nicht diagnosticirbaren Metastasen sind Momente, welche ebenfalls hier eine bedeutende Rolle spielen. Trotzdem und unter Berücksichtigung dieser Verhältnisse ist es vielleicht gestattet, das häufige Zusammentreffen mancher gleich zu besprechenden Umstände mit dem Auftreten schwererer Störungen in ursächlichen Zusammenhang zu bringen.

Bei Besprechung der experimentell festgesetzten Sätze haben wir gesehen, dass die auftretenden Veränderungen in der Respiration und der Herzthätigkeit in erster Linie von der Grösse der in der Brustwand gesetzten Oeffnung und dann von der Zeit, während derer dieselbe vollkommen offen bleibt, abhängig sind. Bei allen den Fällen, bei denen schwere Erscheinungen aufgetreten sind, haben wir in der That mit recht beträchtlichen Verletzungen der Pleura zu thun. Bei vier von den zehn hier in Betracht kommenden Fällen wurde der Pleuradefect mannskopfgross oder kindskopfgross bezeichnet (Fall 7, 9, 10, 12). Bei allen übrigen war derselbe handfläche- bis mindestens handtellergross. In allen diesen Fällen handelte es sich um entsprechend grosse Tumoren, deren Entfernung beträchtliche Schwierigkeiten verursachte, und bei denen während der Dauer der Operation die Pleurahöhle weit offen blieb. Der Kräftezustand aller dieser Patienten war ein guter, sie standen im Alter zwischen 18 und 42 Jahren und nur zwei davon (Fall 7 und 35) waren 48, resp. 55 Jahre alt. Bis auf 2 Ausnahmen (Fall 7 und 12) waren alle männlichen Geschlechts. Trotz dieser sonst günstigen Verhältnisse waren die Erscheinungen besonders schwer, was wohl nur mit der Grösse des Tumors und des gesetzten Pleuradefectes in Zusammenhang gebracht werden kann.

Bei den übrigen Fällen handelte es sich allerdings auch öfters um grössere Defecte, so in den Fällen 15, 20, 25, 31 um handtellergrosse Oeffnungen der Pleura. In anderen (wie Fall 1, 6, 18, 27, 29, 32, 33, 34, 36), um Defecte bis zu Thaler- oder Fünfmarkstückgrösse. Jedoch kleinere Defecte lassen sich leicht durch Tamponade während der Operation zuhalten, ebenso wie die einfachen Risse,

um die es sich bei den übrigen nicht erwähnten Fällen handelte. In zwei der ersteren vier Fälle (Fall 20 und 25) waren Adhäsionen der Pleurablätter vorhanden, welche das Collabiren der Lunge und das Einwirken der Luft auf Herz und gesunde Thoraxhälfte verhinderten. Nur in 2 Fällen erscheinen mir die Verhältnisse recht auffällig, im Falle 31 von (Mikulicz), bei welchem es sich um ein kindskopfgrosses Chondrosarkom der 9. und 10. Rippe links handelte, und obwohl bei dem 54jährigen Patienten eine Plastik am Zwerchfell gemacht werden musste, doch „keine Veränderung weder im Modus, noch in der Frequenz der Athmung und der Herzthätigkeit beobachtet wurde"; und in einem zweiten Falle von Maas (Fall 15), bei dem eine Verlangsamung der Athmung und des Pulses von 80 auf 60 Schläge in der Minute mit Eröffnung der Pleura eingetreten sein soll. — Auch hier befand sich das Operationsfeld an den linksseitigen, hinteren, unteren Partien des Thorax.

Bei den übrigen Fällen mit Defecten der Pleura bis zu Fünfmarkstückgrösse, bei denen keine Störungen beobachtet wurden, waren, soweit überhaupt darüber genaue Angaben gemacht worden sind, entweder Adhäsionen vorhanden (Fall 18, 33, bei welchem letzteren Fall es sogar zur Lungenresection kam), oder es handelte sich nur um kleine bis faustgrosse Tumoren, welche mit Resection einer Rippe operirt wurden (Fall 32, 34, 36), und bei denen der Pleurariss erst zum Schluss der Operation beim Abheben des Tumors entstanden ist. —

Dass complicirende Eingriffe an den Lungen selbst oder am Zwerchfell die in Rede stehenden Störungen erschweren würden, war auch zu erwarten. So finden wir, dass von den 10 Fällen, bei denen bedrohliche Erscheinungen beobachtet wurden, viermal zugleich Operationen an den Lungen selbst (Fall 10, 12, 22, 26) und zweimal (Fall 9, 17) am Zwerchfell wegen Uebergreifen des Tumors vorgenommen worden sind. Es ist wohl hier weniger die Operation an der Lunge oder am Zwerchfell selbst schuld daran, als viel mehr der Umstand, dass die Pleurahöhle während der Dauer des complicirenden Eingriffs weit offen und der Luft zugänglich gehalten werden musste. Wir finden in denjenigen Fällen, wo Adhäsionen vorhanden waren, und so die Pleurahöhle abgeschlossen blieb (Fall 25 und 33) trotzdem keine bedrohlichen Erscheinungen auftreten.

Ein dritter anatomischer Umstand, welcher bei der Entstehung des Collaps von Bedeutung sein könnte, ist, ob die rechte oder die linke Pleurahöhle eröffnet wird. — Da die linksseitige

Lage des Herzens eine Volumverminderung der linken Lunge zur Folge hat, so kann es nicht gleichgültig sein, ob die rechte oder die linke Lunge ausser Funktion gesetzt wird. Bei Kaninchen ist der rechtsseitige offene Pneumothorax unmittelbar tödtlich (Sakur), da die linke Lunge des Kaninchens um ein Drittel kleiner ist als die rechte (Krause). Der Sauerstoffgehalt des Aortenblutes beträgt bei Eröffnung der linken Pleura 76% des normalen, bei Eröffnung der rechten dagegen nur 58%. Von den zehn schweren Fällen handelt es sich siebenmal in der That um die rechte Pleurahöhle, und nur dreimal (Fall 7, 12, 26) um die linke, von denen die Fälle 7 und 26 zu den verhältnissmässig leichteren gehören. Von 4 Fällen mit grösseren Defecten, bei denen das Auftreten schwererer Erscheinungen in Abrede gestellt wird, wurde in drei (Fall 15, 27, 31) die linke und nur in einem Fall (Fall 18) die rechte Pleura eröffnet. In letzterem Falle wiederum hinderten Adhäsionen den Eintritt eines Lungencollapses. — Es ist somit die Bedeutung eines rechtsseitigen oder linksseitigen Pneumothorax auch beim Menschen nicht von der Hand zu weisen. Dabei ist nicht allein der Ausfall der Funktion der rechten oder der linken Lunge, sondern auch der Umstand, ob der volle Atmosphärendruck auf die rechte oder auf die linke Seite des Mediastinums wirkt und dieses nach rechts oder nach links verschiebt, von Bedeutung. Im letzteren Falle werden vor allem die Cava und der dünnwandigere rechte Vorhof getroffen. Der auf sie lastende Atmosphärendruck verhindert, dass ein Aufsaugen des venösen Blutes stattfindet. Dagegen bei linksseitigem Pneumothorax trifft der volle Atmosphärendruck mehr den widerstandsfähigen, rechten Ventrikel.

Nachdem wir die anatomischen Verhältnisse, unter denen die Störungen in der Athmung und der Herzthätigkeit einzutreten pflegen, festzustellen versucht haben, sei uns ein kurzer Rückblick auf die physiologischen Ursachen gestattet.

Dass zum Auftreten eines schweren Collapses bei Eröffnung einer Pleurahöhle der vorausgegangene Blutverlust, die Narkose und ähnliche äussere Verhältnisse eine Rolle spielen, steht ausser allem Zweifel. Ebenso ist von der grössten Bedeutung, der Ausfall der Funktion der einen Lunge. Jedoch die sofort mit der Eröffnung der Pleura auftretenden stürmischen Erscheinungen können ihre Ursache nicht in der langsamen Anhäufung von Kohlensäure im Blute haben, sondern hier kommen reflectorische Momente in Betracht. Die Vagusreizung spielt sicherlich dabei eine grosse Rolle (Maas, Tietze). Das plötzliche Eindringen der Luft und der sofort darauffolgende

Collaps der Lunge bedingt eine Beschleunigung der Athmung (Landois), ja sogar einen inspiratorischen Stillstand (Traube), wie dies in manchen Fällen (Fall 9, 10, 22) beobachtet worden ist. Die bedrohlichen Erscheinungen seitens des Herzens sind theils reflectorisch infolge der Insufficienz der Athmung, dann aber zum grössten Theile durch directe Einwirkung des Luftdrucks auf die grossen Gefässe und das Herz. Witzel spricht von einer Abweichung der grossen Gefässe und Verdrängung der Herzens. Nach Sehrwald aber findet beim Menschen mehr eine Anspannung des Mediastinums und nur in beschränktem Maasse eine Verschiebung, welche je nach der Beschaffenheit des letzteren verschieden stark sein kann, statt. Jedenfalls aber ist der auf das Herz und die Gefässe lastende Druck nach Eröffnung der einen Pleura ein anderer geworden. Die Fälle mit einer feinen Oeffnung, bei denen der Luftdruck innerhalb der Pneumothoraxhöhle ein negativer bleibt, kommen hier weniger in Betracht als vielmehr die Fälle mit weiter Eröffnung der Pleura. Besonders bei rechtsseitigem Pneumothorax ist der auf den grossen Venen und dem rechten Vorhof lastende Druck dem atmosphärischen gleich und behindert jedes Ansaugen von Blut bei der Inspiration und erschwert so die Herzthätigkeit ganz bedeutend. Die Blutcirculation innerhalb der collabirten Lunge ist nach den experimentellen Untersuchungen von Sackur bei Kaninchen nicht behindert, es soll vielmehr mehr Blut durch die collabirte Lunge fliessen als vorher.

Auch von einer Wasserverdunstung (Maas) und Abkühlung (Kolaczek, Weinlechner, Maas) ist in der Litteratur die Rede; jedoch kann dieselbe in einer beschränkten Zeit nur insofern von Bedeutung sein, als eine Reizung der Vagusendigungen auf die Pleura zustandekommt, dagegen kann eine stärkere Abkühlung und ein beträchtlicher Wasserverlust nur in den Fällen in Betracht gezogen werden, bei denen nach der Operation ein Verschluss der Pleura nicht möglich ist, und dieselbe weit offen bleibt. — (Fall Weinlechner und unser.)

Fassen wir die bisherigen Auseinandersetzungen kurz zusammen, so finden wir, dass bedrohliche Erscheinungen bei Entstehung eines operativen Pneumothorax, abgesehen von allgemeinen Einflüssen, welche das Auftreten derselben begünstigen können, hauptsächlich nur dann auftreten, wenn die an der Brustwand gesetzte Oeffnung eine gewisse Grösse besitzt und während längerer Zeit offen bleibt. Das plötzliche Eindringen der Luft bedingt einerseits durch

Reizung der Vagusendigungen und andererseits durch die Einwirkung des atmosphärischen Drucks auf das Herz und die Gefässe, weiterhin durch den Ausfall der Funktion der einen Lunge recht stürmische Erscheinungen, welche hauptsächlich in einer hochgradigen Beschleunigung der Athmung und der Herzthätigkeit, ja bis zum Stillstand derselben bestehen.

In keinem der in der Litteratur veröffentlichten Fälle kam es dabei zum letalen Ausgang, die Patienten haben sich vielmehr jedesmal durch die vorgenommenen exitirenden Maassnahmen wieder erholt, so dass die Operation glücklich beendet werden konnte.

Mit dem Verschluss der Wunde gestalten sich die Verhältnisse ganz anders: der bis dahin offene Pneumothorax verwandelt sich zu einem geschlossenen. Schon während der Anlegung der Naht können gelegentlich Hustenstösse eine Menge Luft aus der Pleurahöhle auspressen, wodurch der Luftdruck innerhalb der letzteren ein negativer wird und die schädliche Wirkung des Luftdruckes auf die Circulation, die vollständige Ausschaltung der einen Lunge und die Behinderung der Athmung der anderen sofort abnimmt, respective verschwindet. Mit vollständigem Verschluss der Wunde beginnt die sonst gesunde Pleura sofort die Luft zu resorbiren —, was von Unverricht experimentell bewiesen ist. — Der Patient tritt infolge dessen mit jeder Stunde in günstigere Verhältnisse ein. Aus den Angaben bei den hier besprochenen Fällen ist zu ersehen, wie rasch die Luft resorbirt wird. Es wurde in 2 Fällen (Fall 12, 29) der Ueberraschung über das rasche sich Wiederaufblasen der Lunge Ausdruck gegeben. Nach 3 Tagen (Fall 25, 26), ja sogar nach 30 Stunden (Fall 9) war bis zur 4. Rippe normales Athmen hörbar, und in 3 Fällen (Fall 15, 22, 30) wurden am 3. Tage überall normale Verhältnisse festgestellt. Diesem Sachverhalt entsprechend waren die Erscheinungen nach Beendigung der Operation selbst bei denjenigen Fällen, bei welchen während der letzteren schweren Erscheinungen aufgetreten sind, in keinem Falle von bedrohlichem Charakter. In den meisten Fällen ist nur von Dispnoe oder Collaps die Rede, welcher jedoch die Grenzen desjenigen nach einer sonstigen schweren Operation nicht überschreitet. Oefters wird das subjective Wohlbefinden besonders hervorgehoben (Fall 7, 10, 24, 28). Die Dispnoe war in allen Fällen, bei denen keine Complicationen vorhanden waren, in wenig Stunden (Fall 11) bis zu wenigen Tagen (Fall 8, 17) verschwunden, und die Patienten erholten sich rasch.

Ist aber der Verschluss der Pleurahöhle aus irgend einem Grunde nicht möglich, bleibt die Pleurahöhle in weiter Ausdehnung dauernd offen, so bleiben Circulationsorgane und Lungen unter den denkbar ungünstigsten Verhältnissen: der volle Luftdruck lastet beständig — besonders bei rechtsseitigem Pneumothorax — auf die grossen Gefässe und das Herz. Die eine Lunge muss allein das Athmungsgeschäft, unter Verminderung der Elasticität des Thorax, Verschiebung des Mediastinums nach der gesunden Seite und stärkerer Anspannung des Zwerchfelles versorgen. Ob unter diesen Umständen die eine Lunge dazu genügend ist, ob das Herz, selbst das gesundeste, im stande ist, dauernd, respective bis zu entsprechender Anpassung an die neuen Verhältnisse, die erforderliche höhere Leistung auszurichten, ist eine Frage, die nicht leicht zu beantworten ist.

Experimentelle Untersuchungen bei Thieren sind selbstverständlich auf die Menschen nicht zu übertragen. Wir wissen, dass viele Thiere, Kaninchen, Hunde, Katzen u. s. w., einen offenen Pneumothorax nur kurze Zeit ertragen können. Ich will hier nochmals betonen, dass bei Menschen, bei denen wegen entzündlicher Processe ausgedehnte Resectionen der Brustwand vorgenommen worden sind, durch den wochen- und monatelang vorher andauernden entzündlichen Process zu einer allmählich entstandenen Anpassung der Lunge und des Herzens an die neuen Verhältnisse schon vorher gekommen war, so dass diese Fälle mit den hier in Besprechung stehenden nicht zu vergleichen sind. Dort spielt vor allem der Schutz des Mediastinums durch dicke Schwartenbildungen eine grosse Rolle. Auch Sehrwald kommt zu dem Schlusse, dass bei einer zarten Beschaffenheit des Mediastinums bei gesunden und besonders bei jugendlichen Individuen, dieses während der Inspiration so stark gegen die gesunde Seite aspirirt wird, dass es die gesunde Lunge an ihrer Entfaltung hindert, und meint, dass auch beim Menschen „die Verschiebung des Mediastinums so bedeutend sein kann, dass die schliesslich noch mögliche Respiration für die Erhaltung des Organismus nicht mehr ausreicht."

Wenn wir zur Beantwortung dieser Frage die hier gesammelten Fälle heranziehen wollen, so müssen wir einerseits das Verhältniss zwischen weiter Pleuraöffnung und der Zeit, in der letztere offen blieb untersuchen und andererseits das Schicksal solcher Fälle, bei denen die Pleura vollkommen offen blieb, genauer betrachten.

Von 20 Fällen mit weiter Eröffnung der Pleura sind zehnmal bedrohliche Erscheinungen beobachtet worden. In allen diesen Fällen

musste die Pleurahöhle lange Zeit bis zur Beendigung der Operation offen bleiben. In 6 von diesen 10 Fällen mussten durch die eröffnete Pleura hindurch Eingriffe an den Lungen oder des Zwerchfell vorgenommen werden. Bei allen übrigen Fällen wurde die Pleura entweder zum Schluss der Operation und nach Ablösung des Tumors von der Brustwand eröffnet (Fall 32, 34, 36), oder Verwachsungen waren vorhanden, welche ein freies Eindringen der Luft verhinderten (Fall 8, 18, 33). Nur in 3 Fällen (Fall 15, 25, 31) wurden trotz frühzeitiger weiter Eröffnung der Pleura und langdauernden Manipulationen durch die letztere keine Störungen beobachtet. Es ist dabei eigenthümlich, dass es sich in allen 3 Fällen um die linke Brusthöhle und Erkrankungen der unteren Rippen (7.—9. Rippe) mit Eröffnung der hinteren unteren Thoraxpartien handelte. Die Einwirkung des Luftdruckes auf die weit eröffnete Pleura während einer beschränkten Zeit von circa 1 Stunde genügt also, um schwere Erscheinungen seitens der Brustorgane hervorzurufen.

Von allen hier in Rede stehenden Fällen musste nur einmal die weit eröffnete Pleura offen gelassen werden, da die Weichtheile zur Deckung derselben nicht ausreichten. Es war beim Falle 10 von Weinlechner. Es handelte sich dabei um einen 37jährigen kräftigen Mann mit einem mannskopfsgrossen Enchondrom der rechten vorderen Brustwand. Bei der Operation mussten ausser 3 Rippen ein kleinerer Theil des rechten Lungenlappens mit resecirt werden. Da die Weichtheile zum Verschluss der Wunde fehlten, so wurde die Pleurahöhle mit Schwämmen und Tüchern zugedeckt. Auffällig war nach dem schweren Collaps während der Operation das subjective Wohlbefinden nach derselben. Die Dispnoe war nicht bedeutend, der Puls allerdings klein und beschleunigt. Bei verhältnissmässig ruhiger Athmung trat der Tod plötzlich durch Nachlassen der Herzkraft ein. Bei der Section wurde zwar eine eiterige Pleuritis festgestellt, es ist jedoch kaum anzunehmen, dass dieselbe in so kurzer Zeit die Ursache des Todes abgegeben hätte, umsoweniger als hier die Pleurahöhle offen blieb und mit aseptischen Tüchern tamponirt war.

Diesem Falle analog verhält sich auch unserer. Das subjective Wohlbefinden, das gute Aussehen, die geringe Dispnoe war bei einer geringen Lividität auch hier auffällig. Der Puls blieb beständig frequent und klein, und der Exitus trat plötzlich unter Erscheinungen der Herzlähmung ein.

Der eigenthümliche Verlauf dieser beiden Fälle und das Auftreten so bedrohlicher Erscheinungen in den meisten Fällen, bei

denen die bis dahin unveränderte Pleura während eines grösseren Zeitraumes offen blieb, geben uns Veranlassung zum mindesten anzuzweifeln, dass das Herz im stande sei, den infolge der veränderten mechanischen Verhältnisse ihm gestellten höheren Anforderungen für die Dauer nachzukommen. Ein verschiedenes Verhalten des Herzens bei Eröffnung der rechten oder der linken Pleura mag aus den früher angegebenen Gründen in der That vorhanden sein.

Somit kehren wir zu dem Ausgangsgedanken dieser Studie zurück, nämlich zu erforschen, in wiefern der plötzliche Ausfall der Funktion einer Lunge, etwa durch die Resection derselben, und in wiefern die damit verknüpfte Umwälzung des mechanischen Gleichgewichtes innerhalb der Brusthöhle die Ursache des letalen Ausganges sei. Auf Grund der bisherigen Auseinandersetzungen glaube ich, dass die Beseitigung einer erkrankten und dadurch vollkommen ausser Funktion gesetzten Lunge, wenn dieselbe ohne dauernde Störung des neugeschaffenen mechanischen Gleichgewichtes geschehen kann, keine nachhaltigen Störungen für den Organismus haben kann. Die Gefahr liegt vielmehr in der Schwierigkeit, nach Entfernung der Lunge das ursprüngliche mechanische Gleichgewicht wieder herzustellen. Derselbe Grundsatz gilt auch für alle intrathoracischen Operationen ohne Beschädigung der Lunge. Bei letzteren allerdings vermag die Wiederaufblähung der zurückbleibenden Lunge dieses mechanische Gleichgewicht wieder herzustellen. Jedoch auch diese Operationen können ebenso gefährlich wie eine Lungenresection werden, wenn durch irgend welche Umstände — weites Offenbleiben der Pleura, — letztere Bedingung vereitelt wird.

Gefährlich können also diejenigen Brustwandoperationen mit Eröffnung der Pleura werden, bei denen ein grosser Defect während längerer Zeit etwa infolge Vornahme intrathoracischer Eingriffe offen bleibt, was bei rechtsseitigen Operationen besonders zu befürchten ist.

Es ergiebt sich daraus für die Operation die Regel, wenn solche Operationen nothwendig sind, die Pleurahöhle etwa durch eingeschobene trockene Tücher, wie wohl die von Witzel eingelegte Jodoformgaze gewirkt haben mag, zu verschliessen, und möglichst ausserhalb der eigentlichen Brusthöhle das Operationsfeld zu verlegen! Nach Schluss der Operation die Pleurahöhle möglichst zu verschliessen. Unter diesen Umständen drängt sich nun eine Frage auf, welche für die Nachbehandlung von Bedeutung ist, nämlich von welchem Einflusse die Drainage ist. In den aller

meisten der hier zusammengestellten Fälle und in allen, bei denen grosse Defecte der Pleura entstanden waren, wurde letztere drainirt. Durch die Drainage wird künstlich ein offener Pneumothorax erhalten, wodurch die Wiederausdehnung der Lunge erschwert und dem Patienten mehr Athembeschwerden verursacht werden könnten.

Es scheint jedoch nach den praktischen Erfahrungen beides nicht der Fall zu sein. Die Wiederausdehnung der Lunge geschieht trotz des Drains, — ja sogar 2 Drains — sehr rasch. Krönlein giebt seinem Erstaunen Ausdruck über das rasche Verschwinden des Pneumothorax und die prompte Wiederentfaltung der Lunge trotz zwei eingelegter Draines. Auch in anderen mit Drainage der Pleura behandelten Fällen (Fall 9, 22, 24, 25) ist in verhältnissmässig kurzer Zeit von einer raschen Entfaltung der Lunge die Rede. Beim Durchsehen dieser Fälle hat man ebensowenig den Eindruck, dass die mit Drainage behandelten Fälle längere Zeit an Athembeschwerden zu leiden hätten. Ausgenommen die Fälle von Witzel (Fall 28) und Marsh (Fall 29), bei denen durch eine künstliche Beseitigung des Pneumothorax ein sofortiges Aufhören aller Athembeschwerden erzielt wurde. Die Ursache, warum die Drainage nicht nachtheilig wirkt, ergiebt sich aus der von Bouveret und Schede erwiesenen Ventilwirkung eines eng anschliessenden Verbandes und aus der Theorie Aufrecht's, dass die collabirte Lunge bei jeder Inspiration sich ausdehnen muss, wenn die Brustwandöffnung kleiner ist als der Durchmesser des zuführenden Bronchus.

Bei dem ausgezeichneten Resultate Witzel's müsste jedoch trotzdem die künstliche Beseitigung des Pneumothorax vorgenommen werden, wenn der vollständige Verschluss der Pleura nicht verhältnissmässig häufig die Ansammlung eines serösen oder sanguinulenten Ergusses zur Folge hätte. Von 18 Fällen mit grösseren Pleuradefecten wurden sechs drainirt und acht mittels vollständiger Naht oder Verschluss mittels Tamponade behandelt, davon sind zwei nur ungestört zur Heilung gekommen (Fall 18, 28) dagegen bei den sechs anderen wurde ein geringerer oder grösserer Erguss theils bei der Section (Fall 26, 36), theils mittels Punktion (Fall 34, 37 und 31), theils durch Entfernung der Tamponade und Einlegung eines Drains (Fall 22) festgestellt.

Diese Complication von Pulsbeschleunigung, Athembeschwerden und hohem Fieber begleitet, macht eine Drainage der Pleurahöhle in allgemeinem wünschenswerth. Ich glaube daher, dass nur in denjenigen Fällen, bei denen der schwer collabirte Zustand des Patienten eine schnelle Beseitigung der Pneumothorax erforderlich macht, die ausserordentlich werthvolle Methode Witzel's unter der Gefahr der Ansammlung eines Exsudates anzuwenden sei, dagegen für alle übrigen Fälle eine Ventilöffnung vortheilhaft sein könne. Es ist dabei nicht nöthig, dass ein Drain, welcher ev. der Träger von Infection sein könnte, eingelegt wird, sondern nach dem Beispiele Maas genügt das Zurücklassen einer kleinen Oeffnung, wobei allerdings zu sorgen ist, dass bei der Bettlagerung des Patienten diese Oeffnung der tiefste Punkt der Brusthöhle sei. In dem oben

erwähnten Falle Maas (Fall 15) war am 5. Tage schon überall vesiculärer Athem und nirgends Rasseln, Reiben oder Dämpfung zu hören. Die höchste Abendtemperatur war einmal 38,5°.

Es seien mir noch einige Worte gestattet im Bezug auf eine Complication, welche durch ihre Häufigkeit mir aufgefallen ist. Ich meine schwerere, im weiteren Verlaufe auftretende und den Zustand sehr erschwerende eiterige Bronchitiden. In einer grösseren Anzahl von Fällen (Fall 7, 9, 18, 24, 25 u. a.) wurde eine solche beschrieben. Die Intensität derselben mit Fieber bis über 40° macht diese Complication nicht unbedenklich. Maas hält dieselbe als Folge einer Abkühlung und Erkältung der Lunge und wendet dagegen einen Essigsäurethonerde-Spray an. Spray und Ausspülungen der Pleura als ihrerseits letztere reizende Mittel sind wiederum andererseits vielfach bekämpft (Tietze) und wohl jetzt allgemein verlassen. Um jedoch einer zu starken Abkühlung der Lunge und nachfolgenden Bronchitis vorzubeugen, wäre es wohl angebracht, die Lunge möglichst mittels warmer, trockener Tücher zu schützen, welche ausserdem, wie oben angegeben, den Zweck hätten, einen gewissen Abschluss von der atmosphärischen Luft bis zur definitiven Besorgung der Wunde zu bewerkstelligen.

Ein kurzer Rückblick auf die Mortalität der hier zusammengestellten Fälle wird beweisen, welche verhältnissmässig günstigen Aussichten auf Erfolg derjenige Eingriff hat, welcher noch vor drei Decennien von Billroth zu den nicht nachahmenswerthen Curiosa angereiht wurde. Von den 38 Fällen sind nur dreizehn gestorben, wovon drei der vorantiseptischen Zeit angehören, einer an Carbolsäurevergiftung (Fall 6), fünf an anderweitigen Complicationen (Herzerkrankungen Fall 8, 33, 35 — Tuberculosis pulmonum Fall 14 und Metastasen an der anderen Lunge Fall 26) und nur vier direct oder indirect infolge des Eingriffes selbst.

Eine klare Vorstellung der hier in Betracht kommenden Verhältnisse und eine genaue Kenntniss der zu überwindenden grossen Schwierigkeiten möge in der Zukunft noch bessere Resultate abgeben und den hier als sehr gewagt erscheinenden Eingriffen einen sichereren Boden verschaffen.

Litteratur.

Riesenfeld, Ueber einen Fall von Rippen- und Pleuraresection wegen eines Osteochondroms. Deutsch. med. Wochenschrift 1889, Nr. 16. S. 319.

Caro, Beitrag zur operativen Entfernung der malignen Rippentumoren. Deutsch. med. Wochenschrift 1893, Nr. 3.

Campe, Ueber Tumoren der knöchernen Brustwand. Inaug.-Diss. Göttingen 1894.

Schaepfer von Speicher, Ueber das Rippenenchondrom. Deutsch. Zeitschr. f. Chir. Bd. XV.

Heyfelder, Beiträge zur genaueren Kenntniss der Thoraxgeschwülste. Berl. klin. Wochenschr. 1868.

Israël, Bericht aus dem jüdischen Krankenhause zu Berlin. Langenbeck's Archiv Bd. XX. — Verhandl. der deutsch. Gesellsch. f. Chir. 1879.

Kolaczek, Vorstellung eines Falles von ausgedehnter Resection mehrerer Rippen wegen eines Chondroms. Langenbeck's Archiv Bd. XXIV.

Tietze, Beitr. zur Resection der Thoraxwandg. bei Geschwülsten. Deutsch. Zeitschr. f. Chir. Bd. XXXII.
Leisrink. Bericht aus dem israelitischen Krankenhaus zu Hamburg. Langenbeck's Archiv Bd. XXVI.
Weinlechner, Zur Casuistik der Tumoren an der Brustwand. Wiener med. Wochenschr. 1882. Nr. 20 und 21.
Krönlein, Lungenchirurgie. Berl. klin. Wochenschr. 1884. Nr. 9.
Küster, Zur Behandl. der Geschwülste des Sternums und vorderen Mediastinums. Berl. klin. Wochenschr. 1883. Nr. 9.
Maas, Verhandlg. der deutsch. Gesellsch. f. Chir. 1885, S. 447.
Pfeifer, Zur Kenntniss der Sternaltumoren. Inaug.-Diss. Halle 1884.
Schede, Verhandl. des Aerzte-Vereins Hamburg. Deutsch. med. Wochenschr. 1886.
Humbert, Ostéosarcome des côtes. Revue de chirurgie 1886. Nr. 4. p. 297.
Baldus, Ueber die Resection der Thoraxwand. Inaug.-Diss. Bonn 1887.
L. Meyen, Exstirpation der malignen Brustwandtumoren. Inaug.-Diss. Erlangen 1888. (Erschien in Würzburg 1889.)
Müller, W., Thorax-Lungenresectionen. Deutsch. Zeitschr. f. Chir. Bd. XXXVII.
Hahn, Verhandl. der Berl. med. Gesellsch. 1888. Deutsch. med. Wochenschr. 1889. S. 1034.
Plitt, Zur Casuistik der Tumoren der Brustwand. Inaug.-Diss. Berlin 1890.
Roswell Park, Extensive Thoracotomy for Sarcoma of the Chest-Wall. Annals of Surgery. Vol. 8. p. 254—257.
Desguin, Tumor maligne costopleurale. Bull. de l'Académie de med. de Belgique. Nr. 5.
Witzel, Ein Verfahren zur Beseitigung des acuten Pneumothorax. Centralblatt f. Chir. 1890. Nr. 28.
Marsh, Enchondrom of rib. Brit. Med. Journ. 1890. Juni 14.
von Norden, Zur Operation der grossen Chondrome des Rumpfes. Deutsch. med. Wochenschr. 1893, S. 346 und Mikulicz' Berl. klin. Wochenschr. 1891, Nr. 40.
Sheild, The Lancet 1894, Sept. 29. p. 741.
Karewski, Resectionen am Thorax. Deutsch. med. Wochenschr. Nr. 14.
Szumann, Ein Fall von Resection eines grossen Theiles der linken vorderen Thoraxwand. Deutsch. Zeitschr. f. Chir. Bd. XII. S. 370.
Riedinger, Verletzungen und chirurg. Krankheiten des Thorax. Dtsch. Chirurgie. Lieferung 42.
Gluck, Experimenteller Beitrag zur Frage der Lungenexstirpation. Berl. klin. Wochenschr. 1881. S. 645.
Schmidt, Experimentelle Studien über partielle Lungenresectionen. Berl. klin. Wochenschr. 1881. S. 757 und Deutsch. med. Wochenschr. 1881. S. 635.
Block, Experimente zur Lungenexstirpation. 1881. S. 634.
Biondi, Lungenexstirpationen bei experimentell localisirter Tuberculose. Wiener med. Jahrb. 1884. Heft 2 und 3.
Marcus, Gazette médic. de Paris 1891. p. 695.
Weil, Zur Lehre vom Pneumothorax. Deutsch. Archiv für klin. Med. Bd. XXV.
Blumenthal, Experimentelle Untersuchungen über den Lungengaswechsel bei Pneumothorax. Inaug.-Diss. Dorpat 1892.
Weissgerber, Zur Operation des Empyems. Berl. klin. Wochenschr. 1878. Nr. 46.
Sehrwald, Zum Athemmechanismus bei offenem Pneumothorax. Deutsch. med. Wochenschr. 1889. Nr. 34.
Aufrecht, Die Heilung des Empyems. Deutsch. Archiv f. klin. Med. Bd. LII. 1894.
Unverricht, Gesammelte Abhandlungen aus der med. Klinik zu Dorpat. Wiesbaden 1893.
Sagur, Zur Lehre vom Pneumothorax. Zeitschr. für klin. Med. 1896.
Aron, Experimentelle Studien über den Pneumothorax. Virchow's Archiv Bd. CXLV. Heft 3.
Reineboth, Experimentelle Studien über die Wiederausdehnung der Lunge bei offener Brusthöhle. Deutsch. Archiv f. klin. Med. Bd. LVIII. Heft 2.

XXII.

Die Ausräumung der Gallenwege an Stelle der Exstirpation der Gallenblase und der Cholodochotomie.

Von

Prof. Dr. Edm. Rose.

Der Gegensatz der Ansichten bei der Behandlung der Gallensteine.

Bekanntlich giebt es manche Chirurgen, welche so ziemlich der Meinung sind: Wie die Mandeln, die Kröpfe, der Wurmfortsatz sei auch die Gallenblase nur zum Herausschneiden da.

Dass die Gallensteine fast ausschliesslich in der Gallenblase entstehen, wie sich ja überhaupt Absätze und Steine mit Vorliebe an Orten mit einer gewissen Stagnation in der ganzen Welt, ebenso im Körper, wie sonst in den Tümpeln auf unseren Wiesen bilden, darüber sind wir ja alle ziemlich einig, und Courvoisier[1]) hat es 1890 in seiner werthvollen Pathologie und Chirurgie der Gallenwege auch noch statistisch nachgewiesen. Wie im Raseneisenerz auf unseren Wiesen sich allerhand Einschlüsse finden, wie im Laboratorium die schönsten Krystalle sich um minimale Fremdkörper ausbilden, pflegen auch die Steine des Menschen in ihrem Kern ein paar Blutkörperchen, ein paar Epithelien, einige Bacillen oder gar noch grössere Fremdkörper zu enthalten. Um sie schlagen sich dann krystallinisch die Schichten des Steines nieder. Den Anstoss zur Steinbildung in solchen stagnirenden Wässern im Menschen giebt also, wenn man will, in der Regel ein Katarrh, ein steinbildender Katarrh, wie das Meckel von Hemsbach vor 50 Jahren getauft hat. Es liegt auf der Hand, dass zur Bildung eines solchen mikroskopischen Kernes ein Katarrh nicht eben sehr stark zu sein braucht, fast insensibel sein kann. So erklärt sich, wie seiner Zeit später Ivanchich

1) Casuistische und statistische Beiträge zur Pathologie und Chirurgie der Gallenwege von Prof. L. G. Courvoisier. Leipzig, F. C. W. Vogel. 1890. S. 47.

schon seinen ganzen Spott gegen die Ueberchätzung dieses steinbildenden Katarrhs in vollem Maass hat ausschütten können.

Unser verehrter Kollege Langenbuch hält es nun für die Aufgabe des Therapeuten bei der Gallensteinkrankheit[1]), „nicht nur das Krankheitsprodukt, sondern auch diese Krankheitsursache, resp. den Sitz der Krankheit, und zwar wenn möglich durch eine Operation zu entfernen." So hat er uns ja denn die Exstirpation der Gallenblase, nicht nur wenn sie Steine enthält, sondern auch beim Hydrops und dem Empyem der Gallenblase seit dem Jahre 1882 wiederholt empfohlen. „Warum arbeiten nicht alle Chirurgen darauf hin, dass jeder Gallensteinkranke schon im ersten Stadium seiner Krankheit ektomirt wird?"[2]) fragt er in seinem neuesten Werk. „Wenn ich mich ohne kranke Blase behelfen kann, muss ich es auch ohne gesunde können!"[3]) sind seine letzten Worte in seinem neuen grossen Werk: „Chirurgie der Leber- und Gallenblase", welches jüngst in der deutschen Chirurgie von Billroth und Lücke erschienen ist; wir beziehen uns hier stets darauf.

Diesen Ansichten von Kollege Langenbuch möchte ich auch heute nicht in allen Stücken beipflichten. Ich wünsche auch, nicht nur das Krankheitsproduct, sondern auch die Krankheitsursache zu entfernen, nicht aber den Sitz der Krankheit. Niemand entfernt wegen Harnsteinen die ganze Harnblase, und auch bei der Operation der Nierensteine ist wohl der Nierenschnitt empfehlenswerther; jedenfalls bin ich bis jetzt stets damit ausgekommen. Ich habe deshalb in der Freien Vereinigung der Chirurgen Berlins schon in der 34. Sitzung am 14. Juli 1890 eine Kranke vorgestellt, bei der ich 79 Gallensteine aus den Gallenwegen ausgeräumt und den Hydrops der Gallenblase mit örtlicher Behandlung in 3 Wochen geheilt hatte, ohne die Gallenblase zu entfernen. Als Köchin in der Unfallstation, die man so freundlich war, Bethanien gerade gegenüber einzurichten, hilft sie noch heut, kräftig und gesund, zu ihrem Antheil mir möglichst Concurrenz zu machen.

Ich habe damals[4]) meine Erfahrungen mitgetheilt, meine Ueberzeugung zusammengefasst und in folgenden Sätzen dahin ausge-

---

1) Chirurgie der Leber und Gallenblase von Langenbuch. Stuttgart bei Ferd. Enke. 1894 u. 1898. II. S. 307. § 117.

2) Ebend. II. S. 340. § 387.

3) Ebend. II. S. 340. § 390.

4) Vergl.: Die conservative Chirurgie der Gallenblase und das Sondiren der Gallenwege von E. Rose in der Deutschen Zeitschrift f. Chirurgie von Lücke und Rose. XXXI. Bd. S. 480.

sprochen: Die seit der Einführung der Antisepsis so viel erleichterte Gallensteinchirurgie ist nach meiner Erfahrung zu befördern und zu empfehlen, weil häufiger, als man denkt, einerseits Gallensteine theils bei ihrem Austritt durch den Shok, theils durch Druckbrand des Bauchfelles, theils durch Verblutung beim Durchbruch in den Darm zum Tode führen, andererseits durch endlose Fistelbildung wenigstens das Leben aufs äusserste verbittern können.

Die Exstirpation der Gallenblase wird sich aber wohl in den meisten Fällen vermeiden lassen, in denen nicht vollständige und bösartige Degenerationen vorliegen, es genügt dann, die Gallenblase selbst örtlich zu behandeln und den Abfluss im Gallenblasengang herzustellen.

Ist das bei chronischer Vereiterung der Gallenblase mit Verwachsung ihres Ausführungsganges nicht möglich, so kann eine ganz unschuldige Obliteration die Exstirpation in manchen Fällen ersetzen. [1]) Die Exstirpation sei vielleicht doch nicht so unschädlich, weil der Verschluss des Gallenblasenganges wohl stets zur Ektasie der übrigen Gallenwege führe.

Die ideale Cholecystotomie (der Gallenblasensteinschnitt mit Naht und Versenkung der Gallenblase, sowie sofortigem Schluss der Bauchdecken) kann in 2—4 Wochen heilen, ohne böse Folgen.

Die Cholecystostomie (die künstliche Anlage einer Gallenfistel) ist eine palliative Nothoperation und hat besonderen Werth, wenn weder Exstirpation noch Ausheilung des Gallenblasengangverschlusses möglich ist.

Sie ist keine radicale Operation und deshalb nicht erstrebenswerth; denn die Gallenblasenfisteln führen durch Säfteverluste bisweilen schnell zum Siechthum.

Uebrigens heilen Gallenblasenfisteln, falls keine besonderen Hindernisse vorliegen, von selbst oder lassen sich leicht heilen, durch Entfernung dieses Hindernisses, zumal wenn es nur in Steinen besteht.

---

1) Diese Empfehlung zur Verödung hat Langenbuch (II, § 272. S. 286) beiläufig missverstanden. Will man einen Schleimhautsack veröden, so genügt die einfache Tamponade dazu selten, und es empfiehlt sich, die oberflächlichen Epithelschichten vorher abzukratzen, was bei solcher schwieligen Blase, wie sie vorlag, zumal, wenn das Bauchfell nicht eröffnet, eine ganz unbedeutende und ungefährliche Sache ist. Es hat sich also weder „um eine Schleimhaut von annähernd normaler Consistenz", noch um eine verdünnte oder brüchige Stelle darin gehandelt, wie Langenbuch anführt. Es wäre bei den Verwachsungen die Exstirpation des schwieligen Sackes, bei der abgearbeiteten, älteren Frau wohl schwerlich so günstig abgelaufen, wie diese Obliteration.

Zu dem Behuf ist es gerechtfertigt, wie mir der Erfolg schon damals gezeigt hat, die Gallenblase selbst mit Eröffnung der Bauchhöhle zu öffnen, das Hinderniss in der Blase aufzusuchen und womöglich zu beseitigen.

Um sich über die Beschaffenheit der Gallenblase und die Durchgängigkeit der Gallenwege zu versichern, empfahl ich nach meiner Erfahrung damals 1890 dringend die Digitalexploration der Gallenblase von aussen und innen, sowie vor allem das Sondiren, den Katheterismus der Gallenwege.

Ist die Durchgängigkeit des Ausführungsganges hergestellt, so kann man die gesunde Blase gleich schliessen und versenken, wenn man sich vor weiteren Steinen sicher fühlt. Anderenfalls, wenn z. B. Adhärenzenz das hindern, mag man nach August Gottlieb Richter's Vorgang die Blase offen lassen, als einen Nothauslass, der, wie ein Sicherheitsventil wirksam, einen Gang nach aussen offen hält — die Cholecystostomie —, um ihn danach sich allmählich von selbst schliessen zu lassen. Nur also wenn der Gallenblasengang dauernd und unheilbar verschlossen, tritt bei mir Obliteration oder Exstirpation oder allenfalls die bleibende Cholecystostomie in Frage.

So habe ich damals schon meine Erfahrungen zusammengefasst. Wie weit man mit der Ausräumung abwärts in den Gallenwegen vorgehen kann, darüber mich zu äussern, hatte ich mit Absicht vermieden, weil bei der Veränderung der Gallenwege und der Dicke der Glisson'schen Kapsel die Grenzen von Blase, Cysticus und Choledochus sich schwer mit Sicherheit feststellen lassen.

Herr Professor Langenbuch hat jetzt seine Ansichten nach seinen weiteren vielfachen Operationen in seinem neuen Werk zusammengestellt, und sind wir ihm wohl schuldig, danach unsere eigenen Maassnahmen einer Revision zu unterwerfen. Bei der grossen Zahl seiner Operationen betont er selbst, dass er in einer besonders günstigen und empfehlenswerthen Lage in seinem Krankenhaus sei, in sofern er selbst, sozusagen, Chef der inneren und äusseren Abtheilung zugleich ist. Ich für meinen Theil kann es in Bethanien nicht hindern, dass auf der selbständigen inneren Station viele Kranke mit Gallensteinen, wenn sie gar keine Beschwerden davon haben, fröhlich damit wieder das Haus verlassen, wenn sie wegen anderer Leiden gekommen und davon geheilt waren. Manchmal gehen sie auch an diesen Leiden zu Grunde, ohne dass jemand eine Ahnung von ihren Gallensteinen hatte.[1]) Das ist wohl die bei weitem grösste

1) Solche Fälle habe ich schon früher bei meinen Studien über das Sondiren der Gallenwege benutzt. Vergl. Deutsche Zeitschr. f. Chirurgie. XXXI. Bd.

Mehrzahl der Gallensteinträger! Hinlänglich haben das ja wohl anerkanntermaassen überall die Sectionen von solchen Kranken gelehrt, die eben an ganz anderen entfernten Krankheiten gestorben sind. Die sesshaften Steine machen ja schliesslich wohl auch mal Druckerscheinungen, aber die Wandersteine sind doch die Argen, die schon von vornherein die Koliken und all die schweren Folgen der Gallenwegverstopfung hervorrufen.

Ebenso wenig kann ich denn auch den Triumph der inneren Therapie mit alkalischen Wässern hindern! Notorisch gehen ja dabei oft viele, selbst erbsengrosse Steine ab! Auch wohl mit dauerndem Erfolg! Von einer Auflösungskraft der Steine will Langenbuch freilich nichts wissen, allein der Einfluss dieser Wässer auf die Schleimhäute, auf ihre Schwellung und auf die oft so dicken, klebrigen Schleimmassen in den Gallenwegen, die ein Convolut kleiner Steine manchmal fest zusammen backen, kann man doch unmöglich leugnen.

Man braucht übrigens doch nur mal nach solchen Orten wie Tarasp zu gehen, um sich zu überzeugen, wie sich da die Gelbsüchtigen aufklären, wenn sie ihre Gallensteinkoliken verlieren. Und sich da in der herrlichen Natur zu erholen, ist doch wohl angenehmer, als im Spital zu liegen und sich den Bauch aufschneiden zu lassen!

Dazu kommt, dass die Anfälle der Gallensteinkoliken doch oft sehr unklar und hinter allerhand Magenbeschwerden versteckt sind, so dass man wohl erst am plötzlichen Erfolg der Kur die Ursachen merkt, wie man das in Tarasp erleben kann. Das beste Kennzeichen für nicht fixirte Steine in den Gallenwegen, wie auch anderen Ortes, scheint mir die heftige Zunahme der Beschwerden beim Rütteln zu sein, wie sie sich auf Eisenbahnen mit ausgefahrenen Schienen, im Wagen auf schlechten Strassen, beim anhaltenden Bergabgehen auf holperigen Wegen einzustellen pflegt. Kurz und gut, beim Ausbleiben eigentlicher typischer Gallensteinkoliken scheint mir das anfallsweise Auftreten von Beschwerden, besonders infolge von Erschütterungen, noch den besten Hinweis auf Steine zu geben.

Schliesslich kann freilich die Austreibung der Gallensteine doch nur durch eine gewaltsame, wenn auch allmähliche Ausweitung der Gallenwege, besonders des Blasenhalses und der Heister'schen Klappe, stattfinden, und wird es sich dann allerdings immer wieder fragen, ob solche Hilfe doch nicht auch ihre Gefahren hat? Ist

S. 483. Sie kommen uns auch jetzt noch häufig am Sectionstisch vor; man braucht eben nur darauf zu achten.

wirklich diese Ausweitung durch Steinabgang so ganz unbedenklich? Je häufiger sich die Austreibung wiederholt, je länger die Steine unterwegs stocken, je mehr sich die Koliken wiederholen, desto mehr wird doch gewiss die Elasticität und Contractilität der Gänge leiden. Noch lange nach dem Durchtritt der Steine wird auch der Schluss der Klappe zu wünschen übrig lassen. Wer ferner wirklich nach modernen Anschauungen den Kolibacillus des Darmes in der Mehrzahl der Fälle als Kern der Gallensteine gelten lässt, wird dadurch auch den Rücktritt neuer Bacillen aus dem Darm erleichtern und dann neue Gallensteinkoliken von in dieser Weise neu provocirter Bildung von Gallensteinen herleiten!

Jedenfalls ist es mir endlich, selbst bei nicht übergrossem einschläglichen Material, ganz auffällig gewesen, wie oft mir nach jahrelangen Gallensteinleiden Krebs der Gallenwege vorgekommen ist!

Schliesslich bleibt dann doch mal, wenn auch noch so viel kleine Steine abgetrieben worden sind, danach ein grösserer in den Gallengängen stecken und führt zu den bekannten Folgen der Choledochusverstopfung (Gelbsucht durch Stauung und locale Entzündungserscheinungen: Erbrechen, Fieber, Druckschmerz, Schwellung der anliegenden Organe). Das sind die Schattenseiten selbst einer sonst erfolgreichen inneren Therapie der Gallensteine, falls sie gar zu lange fortgesetzt wird!

In solchen Fällen von Choledochusverschluss empfiehlt nun also Langenbuch die Choledochotomie ohne Choledochusnaht, wenn auch mit Cholecystostomie; dabei bleibt also in jedem Fall die Bauchhöhle zum Theil offen.

Die Tendenz von Langenbuch's grossem Werk geht also schliesslich dahin, einmal den Bereich der Exstirpation der Gallenblase zu erweitern und dann für die Steine im Choledochus die Choledochotomie auszubilden.

Bei meinem vielleicht beschränkteren Material ist es bis jetzt mein Bestreben geblieben, beide Operationen möglichst durch die Ausräumung der Gallenwege zu ersetzen.

Es fragt sich nur, ist uns auch wirklich der Choledochus von innen zugänglich? Die Anatomie, sowohl an der Leiche, wie am Lebenden, können wir einmal zum Aufschluss herbeiziehen, zweitens können wir uns an die Beobachtung des Verlaufes am Krankenbett halten und schliesslich die Versuche bei der Operation gelegentlich an der Leiche controliren, um diese Frage zu lösen.

Zweifel bei der Anatomie der Gallenwege.

Die Aufschlüsse der Anatomie sind nicht befriedigend! In meiner Studienzeit hier in Berlin bei Johannes Müller und Schlemm wurde gelehrt, was Hollstein[1]) in seinem Lehrbuch der Anatomie des Menschen so ausdrückt:

„Das Ligamentum hepaticoduodenale, den rechten Randtheil des kleinen Netzes darstellend, steigt herab von der rechten Hälfte der Fossa transversa hepatis zur Pars transversa superiori duodeni, begrenzt mit seinem nach rechts gewandten Rande das Foramen Winslowii und schliesst zwischen beiden Platten die zur Fossa transversa hepatis gelangenden Nerven und Gefässe, von denen Arteria hepatica nach links, der Ductus hepatica nach rechts und die Vena portae zwischen und hinter beiden liegt, nebst der sie scheidenartigumgebenden Capsula Glissonii ein. Das Bindegewebe der Lebersubstanz umgiebt die Vena portae, die Arteria hepaticus und den Ductus hepaticus während ihres Verlaufes durch das Ligamentum hepaticoduodenale und in der Fossa transversa hepatis mit einer gemeinsamen festen Hülle, der Capsula Glissonii (Glisson'sche Kapsel), der Ductus hepaticus (Lebergang) steigt, aus der Fossa transversa hepatis hervortretend, im Ligamentum hepaticoduodenale an der rechten Seite der Arteria hepatica links abwärts, vereinigt sich nach dem Verlauf von 1½—2 Zoll hinter der Flexura duodeni prima mit dem Ductus cysticus und geht alsdann als Ductus choledochus weiter. Der Ductus cysticus (Gallenblasengang), ein 9 Linien langer Gang mündet unter spitzem Winkel in den Lebergang ein. Der Ductus choledochus (gemeinschaftlicher Gallengang) 2½ Zoll lang und weiter als der Ductus hepaticus läuft in fortgesetzter Richtung dieses letzteren, nach Vereinigung desselben mit dem Ductus cysticus schräg nach links abwärts, zuerst im Ligamentum hepaticoduodenale rechts von der Arteria hepatica und der Vena portae, dann durch die Substanz des Caput pancreatis hinter dem inneren Umfange der Pars descendens duodeni, durchbohrt die Muskelhaut dieses Darmtheiles oberhalb seiner Mitte und läuft alsdann zwischen jener und der Schleimhaut, die Plica longitudinalis duodeni erzeugend, ungefähr ½ Zoll lang fort, um sich am unteren Ende dieser Falte mit einer engen schräg zulaufenden Mündung, dicht über der des Ductus pancreaticus in die Höhle des Duodenum zu öffnen."

Danach liegt also die Vereinigung von Leber- und Gallenblasengang hinter der Flexura duodeni prima und doch ihre Fortsetzung, der gemeinschaftliche Gallengang, der Choledochus, im Ligamentum hepaticoduodenale! Anscheinend doch wohl ein Widerspruch. Ob wirklich der Gallenblasengang spitzwinklig einmündet, und nicht am Ende nur am herausgenommenen Präparat? Ist der Winkel nicht vielleicht am Lebenden ein rechter und verändert nur seinen Grad je nach der Lage auf dem Sectionstisch? Darauf kommt es bei der Diagnose der Choledochussteine an.

Hermann von Meyer in Zürich sagt dann in seinem Lehrbuch

1) 2. Auflage von der Bearbeitung von E. Wilson's anatomischem Vademecum. Berlin 1852. S. 357, 370, 373.

der Anatomie des Menschen[1]) nur kurz: „Aus der Porta treten die gallenführenden Ausführungsgänge der Leber hervor, unter welchem sich der aus dem rechten Lappen kommende Ductus hepaticus dexter und der aus dem linken Lappen kommende Ductus hepaticus sinister durch Grösse auszeichnen; nach ihrer Vereinigung gehen diese beiden als Ductus hepaticus an die hintere Wand des absteigenden Duodenum und münden gemeinschaftlich mit dem Ductus Wirsungianus auf einer kleinen Erhebung der Schleimhaut. In der Mitte seines Verlaufes giebt der Ductus hepaticus einen unter spitzem Winkel gegen vorn abgehenden Seitenzweig (Ductus cysticus) ab, welcher sich bald zur Gallenblase (Vesicula fellea) erweitert, die in einer Furche an der unteren Leberfläche gelegen ist, und mit ihrem blinden Ende (Fundus) über den vorderen Leberrand hervorragt. Den zwischen dieser Theilung und dem Duodenum liegenden Theil des Ductus hepaticus pflegt man besonders als Ductus choledochus zu benennen."

Am eingehendsten hat sich mit der Topographie des Choledochus und seiner Enden bei seiner wachsenden chirurgischen Wichtigkeit beschäftigt der Chirurg am Hospital Cochin in Paris Prof. Quénn in seiner Note sur l'Anatomie du Colédoque à un point de vue chirurgicale.[2]) Bekanntlich theilt er den Choledochus in 3 Theile, den supraduodenalen, retroduodenalen und subduodenalen. Den Ort der Theilung und Mündungsstelle des Choledochus in Bezug zur Sagitalebene und zur Höhe der Wirbelkörper festzusetzen, hat ihn besonders beschäftigt, um von vornherein seine Lage der Körperoberfläche gegenüber festzustellen, ohne zu übereinstimmenden Resultaten zu kommen. Während auf die ganze Länge $6^1/_2$—8 cm kommen, fallen auf den supraduodenalen Theil davon 28 bis 30 mm, auf den retroduodenalen 20—25 mm, auf den subduodenalen 25—30 mm. Das Winslow'sche Loch ist bald wie geschlossen durch Adhäsion bei Einigen, meist ist es 2, manchmal 3 Fingern durchgängig.

An seiner vorderen Kante liegt nun der Choledochus, falls sich das Netz nicht noch nach rechts ausbreitet und als Ligamentum hepaticocolicum vom Körper der Gallenblase bis auf die vordere Fläche des Colon ascendens sich erstreckt. Führt man den linken Zeigefinger in das Loch, den Nagel nach hinten, so bleibe hinter demselben die Vena cava und das rechte Ende des Spiegel'schen Lappens. Mit dem Finger hebt man auf den Stamm der Pfortader, vor dem der Gallenblasen und Lebergang gelegen sind, welche sich „bald" vereinen. Am unteren Ende des Loches verschwindet der Choledochus hinter der supraduodenalen Verlängerung des Pankreaskopfes, an dessen freiem Rand er zuweilen läuft. Was die Weite des Choledochus betrifft, so hat er sich als trichterförmig und nicht als cylindrisch herausgestellt, indem er durchschnittlich beim aufgeschnittenen Präparat an der Einmündungsstelle 13 mm beträgt und an seinem Ende im Vater'schen Divertikel nur 6 mm.

Selbst aus diesen Untersuchungen geht das noch nicht mit Sicherheit hervor, worauf es uns gerade am meisten angekommen wäre: Wo liegt der Anfang des Choledochus beim Lebenden in Beziehung zur Leber und

1) 3. Auflage. 1873. S. 649.

2) Révue de chirurgie. Tome XV. 1895. S. 568.

seine ganze Länge zum Hiatus Winslowii? Es ist ja wohl auch möglich, dass die Theilung der Gallenwege bei den einzelnen Individuen ungleich hoch liegt. Sie wird vielleicht auch variiren, wenn die grosse Contractilität und Elasticität der Gallenwege durch das wiederholte Abgehen von Gallensteinen gelitten hat, wenn die Wandungen gar krankhaft verändert und dilatirt sind. Vor allem wird die Verschiedenheit der Angaben wohl davon abhangen, ob die Untersuchung am Lebenden gemacht wird oder an der Leiche in Situ oder am Präparat nach Herausnahme der Theile, wo dann durch das Zurückklappen der schweren Leber die Theilungsstelle herabgezerrt wird.

Am Lebenden will es mir scheinen, als wenn in der That der in den Hiatus eingeführte Finger beim Anheben nach vorn (beim Liegenden nach oben) gegen den Choledochus, beim Andringen nach oben gegen den Cysticus stösst. Die Operateure scheinen das übrigens auch meist stillschweigend anzunehmen!

Maassgebend müssten eigentlich solche Vivisectionen beim Menschen sein! Da zeigt sich recht, dass die Maasse aller Theile der Gallenwege, so wie ihre Elasticität durch Steine auf die Probe gestellt wird, sich gar sehr verändern.

Jedenfalls wollen wir hier hervorheben, dass der Winslow beim Lebenden weder ein Loch (Foramen), noch ein Schlund (Hiatus) ist, sondern seine Ränder sich so innig berühren, dass man meist nur durch einen Kunstgriff den Eingang in ihn findet. Dazu genügt es, den Rippenpfeiler mit sammt dem vorderen Leberrand, nachdem man ihn mit der Haut der oberen Wundlippe des Bauchquerschnittes bedeckt, mit einem Ruck nach vorn zu ziehen (in der Rückenlage des Kranken nach oben), dann erst klafft der Winslow'sche Spalt, der sich vorher berührte und nicht zu finden war, auf zu einem Foramen oder Hiatus Winslowii. Ein empfehlenswerther Kunstgriff! Reden wir also lieber von einem Winslow'schen Spalt.

Führen wir nun also Instrumente von dem Gallenblasengrund in die Gallenwege so ein, dass wir ihr Ende vor dem Winslow'schen Spalt (beim Liegenden an der oberen Kante) durchfühlen, so haben wir zwar nach alledem die Ueberzeugung an Lebenden gewonnen, alsdann bis in den Choledochus damit gelangt zu sein; allein ein sicherer Beweis dafür fehlt uns, wenn wir aus den Angaben der Anatomie allein Aufschluss haben wollen, weil sie eben von einander abweichen und sich widersprechen.

Die Controle der klinischen Beobachtung.

Wir müssen uns also zweitens zur Beobachtung am Krankenbett wenden und hier Belehrung suchen. Klinisch liesse sich der Beweis führen, wenn wir die Beschwerden und Zeichen eines Choledochusverschlusses durch Entfernung eines Steines, den wir vor dem Winslow'schen Spalt gefühlt haben, beseitigen können.

Als ich 1890 in der Freien Vereinigung der Chirurgen Berlins nach meinen Erfahrungen ganz besonders neben der Digitalexploration der Gallenwege, von innen und aussen, zwecks ihrer gründlichen Ausräumung, die sorgfältige Sondenuntersuchung empfohlen hatte, hat man mir ihre Unausführbarkeit entgegen gehalten. Die Mäanderschen Schlängelungen des Cysticus! Ich will davon absehen, ob dieselben wirklich bei allen Nationen, bei allen Individuen vorkommen.

Jedenfalls fehlen sie oft ganz! Man hat bei dieser Kritik vollständig übersehen, dass ich schon in meiner Arbeit darauf aufmerksam gemacht habe, wie leicht bei meinen Gallensteinkranken die Sonde in die Gallenwege förmlich hineinfiel, sobald die mit der Sonde gefüllten Gallensteine entfernt waren. Man ist doch darüber einig, und Courvoisier hat ja das statistisch schon lange für die Mehrzahl der Fälle bewiesen, dass selbst die Choledochussteine in der Gallenblase entstehen. Die Gallensteinkoliken kommen eben von dem Durchzwängen unter allmählichem Ausweiten durch den Cysticus und wiederholen sich, wenn beim Vorrücken im trichterförmigen Choledochus schliesslich auch hier der Stein auf eine zu enge Stelle stösst und sich einkeilt. Mit allmählicher Ausweitung wird er ja dann vielleicht auch hier unter besonderen Umständen wachsen können, wie wir gleich solche Ausnahme hier in unserem zweiten Fall mittheilen werden.[1]) Anderenfalls kommt es zum Choledochusverschluss mit seinen üblen Folgen. Wenn man aber schon nicht gar zu lange wartet, so sollte es doch dann meist gelingen, mit Sanftmuth und Geduld unsern Freund aus dem Choledochus auf demselben Weg, auf den er gekommen, bis zum Blasengrund wieder zurück zu leiten. Lässt sich nun von der Blase aus der Cysticus nicht sondiren, so habe ich in solchen Fällen, bis jetzt auch mit dem Finger von aussen, keinen Stein tiefer unten durchgefühlt oder später abgehen sehen.

Bei der Eröffnung des Blasengrundes mit nachfolgender Ausräumung der Gallenwege haben wir eine Eingeweideeröffnung an der Oberfläche des Bauches, bei der Choledochotomie ohne Naht liegt die Oeffnung hinten in der Bauchhöle an der Wirbelsäule! Nur wenn in Ausnahmefällen der Choledochus sich colossal erweitert, nähert er sich damit der Bauchwand. Die oberflächliche Oeffnung möchte ich jedenfalls der tiefen vorziehen! Hat man bei der Choledochotomie mit nicht sehr grossen Steinen und mit unwesentlicher Ausdehnung zu thun, so wird die Naht in der Tiefe an der Wirbel-

1) Der Stein im Choledochus hatte eine Rinne, so dass die Galle unter ihm hindurch Abfluss hatte und keine Gallenstauung, keine Gelbsucht eintrat.

säule ebenso schwer als unsicher sein, jedenfalls nicht so leicht wie die am Fundus der Blase. Es ist begreiflich, dass Langenbuch auf ihre Sicherheit sich nicht verlassen mag und sie lieber ganz aufgiebt.

Wenn es irgend geht, ziehe ich es nun also vor, die Exstirpation möglichst zu vermeiden und sie, wie die Choledochotomie, durch eine gründliche Ausräumung der Gallenwege vom Grund der Blase aus zu ersetzen.

Folgender Fall scheint mir beweisend dafür, dass, was ich in meiner früheren Arbeit nicht beweisen und deshalb nicht betonen mochte, man in der That vom Grund der Gallenblase aus selbst aus dem Choledochus Steine entfernen kann. Natürlich versteht sich das bis zu einer gewissen Grenze, weder enorme, noch fest abgekapselte! Aber selbst bei den scheinbar rosenkranzartig abgekapselten, habe ich schon früher erlebt, lassen sich die engen Verbindungsstellen in den Gallenwegen oft bei einiger Geduld, Zartheit und Energie so dehnen und erweitern, dass man die dahinter gefangenen Steine herausbekommt, ohne sonderliche Verletzungen zu machen, und ohne sie zu zertrümmern. Trümmer möchten ja wieder als Kerne dienen zu neuer Steinbildung!

Ein Fall von Ausräumung des Choledochus.

[Die 31 Jahre alte Frau eines Schutzmannes, Auguste M. aus Berlin, wurde am 11. October 1897 auf der inneren Station in Bethanien aufgenommen. Früher nie krank und aus gesunder Familie litt sie seit 7 Jahren angeblich an Magenkrämpfen, meist mit Erbrechen, die sich seit einem halben Jahre häuften und mit Gelbsucht verbanden; noch in den letzten Tagen verschlimmerten sie sich. Einen solchen Anfall hatte sie am Tage der Aufnahme, sie war stark gelb, es bestanden starke Schmerzen in der Gegend der Gallenblase, die an dem normal gewölbten Bauch der mittelgrossen, ziemlich kräftigen Person, wegen des starken Fettpolsters nicht durchzufühlen war. Die Leber war nicht vergrössert, die Magengegend ebenfalls sehr schmerzhaft. Der Ikterus war stark, an der Bindehaut, wie am Körper, der Urin dunkelbraun, ohne Eiweiss und Zucker. In den letzten Tagen hatte sie Durchfälle mit dünnem Stuhlgang.

Ihre Regeln sind oft unregelmässig, die letzte war vor 14 Tagen. Vier normale Geburten, 1 Kind todtgeboren. Im Juni sei sie anderwärts im Unterleib operirt und nach 10 Tagen geheilt entlassen. Die anderen Organe waren normal.

Auf der inneren Station verloren sich die Durchfälle beim Gebrauch von Opium, und beim Gebrauch von Mühlbrunnen stellten sich wiederholt Kolikanfälle ein; es gingen am 25. October 4 Gallensteine von der Grösse einer Erbse bis zu 1 cm ab. Da die übrigen Erscheinungen bei der fieberlosen Kranken dieselben blieben, wurde sie am 30. October auf die äussere Station verlegt.

Bei der Operation am 1. November (Verbrauch von Chloroform 23,0 und danach von Aether 12,5) wurde der Bauchschnitt quer unter dem Rande der Leber gemacht. Zunächst lag das fettreiche Netz vor, das Ligamentum hepaticocolicum war sehr stark nach rechts entwickelt. Nach Lösung einzelner Adhäsionen lag der Grund der Gallenblase vor, welcher 2 Finger breit rückwärts vom Leberrand lag. Nach Incision des Grundes der Gallenblase an der vorderen Seite liessen sich eine ganze Zahl vieleckiger Steine ausräumen aus der Gallenblase, ihrem Hals und ihrem Gang. Die Fingeruntersuchung des Choledochus konnte nur von der Lumbalseite her stattfinden. In den geschlossenen Hiatus Winslowii liess sich der Finger erst einführen, nachdem ein Assistent den oberen Wundrand über den Rippenpfeiler und Leberrand gedeckt und damit den Rippenpfeiler nach vorn in die Höhe gehoben hatte. Dann fühlte man in der Mitte der vorderen Kante des Winslow'schen Loches den grössten der vorliegenden 21 [1]) Steine durch, während man ober- und unterhalb desselben die Kante frei fühlte. Nachdem jetzt ein Assistent mit 2 Pincetten den Schnitt im Grund der Gallenblase spreizte und anzog, liess sich das schon vorher benutzte löffelartige feine Instrument [2]) (der dünnste „Kratzer") durch den erweiterten Cysticus bis zu dem Stein, der von hinten und unten mit dem linken Zeigefinger fixirt wurde, hinführen, zwischen Stein und Wandung einschieben, und so wurde allmählich mit der Hülfe beider Hände und freundlichem Zureden der Stein zu Tage gefördert. Weitere Steine liessen sich nicht fühlen. Nachdem die Blase ausgespült, wurde, um ganz sicher zu sein, der Bauch geschlossen, die Gallenblase jedoch offen gelassen. Bei der Tiefe des Blasengrundes liess sich das nur so machen, dass die obere Hälfte der Gallenblasenwunde mit 2 Seidenfäden an den oberen Hautrand befestigt wurde, während der untere Wundrand der Gallenblase, nachdem der Bauchfellschnitt rechts und links bis zur Gallenblase mit Catgut geschlossen war, mit Seide hier nur an dem Bauchfell befestigt wurde. Ein fingerstarker Drain, der ziemlich die kleine Gallenblase und ihre Oeffnung schloss, wurde weit hinausgeleitet, während der übrige Hautschnitt so gut als möglich mit Seidennähten vereint wurde.

Schon nach der Entfernung des Choledochussteines war als eine angenehme Quittung ein Strom Galle aus der Gallenblase geschossen.

Wegen der starken Durchtränkung mit Galle musste bei fieberlosem Verlauf der Verband alle 2 Tage bis zum 12. erneuert werden. Dann geschah es alle 8 Tage, da die Cholecystostomie prima intentione geheilt war.

Am 12. November wurden die Nähte entfernt, am 23. der Drain.

Am 17. December verliess die Kranke das Haus. Die Wunde war bis auf einen kleinen Granulationsknopf an Stelle der Cholecystostomie geheilt, nachdem sich die Oeffnung der Gallenblase von selbst geschlossen hatte. Weitere Steine sind nach der Operation nicht abgegangen, weitere Koliken sind nicht eingetreten, die Gelbsucht hat sich bald nach der Operation verloren. Die Wunde ist zu Hause gleich vernarbt, jedoch ist

1) Blassgelbe, bis 12 mm grosse Polyeder.

2) Vergl. Windter's Catalog. 1892. Nr. 1654.

im Frühjahr ein vergessener Seidenfaden noch von selbst in einem kleinen Abscesschen der Narbe zum Vorschein gekommen.

Jetzt ist die schöne Narbe noch 18 cm lang, und die Einziehung des unteren Wundrandes, welche eine Folge der Annähung der kurzen Blase daran war, hat sich vollständig ausgeglichen. Die Kranke mit ihren Steinen wurde in der Mai-Sitzung der Freien Vereinigung der Chirurgen Berlins vorgestellt.]

Es kann wohl hiernach als sicher angenommen werden, dass der grösste dieser 21 Steine, der zuletzt entfernte, wirklich im Choledochus lag. Er war mitten an der vorderen Kante des Hiatus Winslowii zu fühlen gewesen. Nach seiner Entfernung liess sich weder mit dem Finger, noch mit der Sonde ein weiterer Stein fühlen. Auch ist bei den ferneren Verbänden kein Stein weiter zum Vorschein gekommen, worauf ich selber bei jedem Verband besonders geachtet habe. Unmittelbar nach Entfernung des Drains schloss sich die Wunde der Gallenblase von selbst. Daraus folgt, dass ihr Offenbleiben, die Cholecystostomie, eine nicht absolut nothwendige Vorsichtsmaassregel war.

Dass die Gelbsucht unmittelbar nach der Ausräumung, trotz ihrer früheren Hartnäckigkeit, jetzt in wenigen Tagen sammt den Koliken schwand, giebt den Beweis dafür, dass beide von einem Gallensteinverschluss im Choledochus herrührten.

Es folgt daraus also, dass der Stein wirklich im Choledochus selber lag, und dass also die Mitte der vorderen Kante des Foramen Winslowii dem Choledochus selber entspricht. Selbst ein Einschnitt auf den Stein würde die anatomische Streitfrage, ob man dort bei Lebzeiten sicher in den Choledochus oder noch in das Ende des Cysticus oder Hepaticus kommt, nicht ohne weiteres entschieden haben. So liegt also in diesem Falle der Beweis vor, dass man vom Grund der Gallenblase aus, ohne weitere operative Maassnahmen in geeigneten Fällen selbst den Choledochus mit Erfolg ohne Verletzung und ohne Zertrümmerung ausräumen kann.

Erledigung der Streitfrage durch eine gelegentliche Autopsie.

Einen noch sicheren Beweis als diesen klinischen, nämlich einen experimentellen dafür, dass man unter Umständen auch den Choledochus ohne Choledochotomie ausräumen kann, bin ich dann leider in der Lage gewesen, durch einen zweiten in verschiedener Hinsicht auch sonst interessanten Fall, dem Leser zu liefern. Er betraf eine an mehreren erheblichen Krankheiten schwer leidende Frau, bei welcher es mir Gewissenspflicht zu sein schien, eine Operation zu

machen, um sie von der anscheinend doch nächstliegenden Lebensgefahr zu retten. Nachdem der Bauchschnitt glücklich ausgeführt, nahmen ihre anderen Leiden jedoch derartig zu, dass sie am 7. Tage ihres Krankenhausaufenthaltes trotz eines örtlich ganz günstigen Verlaufes und allen unseren Bemühungen ihren complicirten Leiden erlag. So konnte dann unmittelbar an der Leiche eine Controle unseres Handelns stattfinden und zu dem klinischen Beweis der experimentelle Nachweis hinzugefügt werden.

Eine Choledochusausräumung bei secundären Lebersteinen mit tödtlichem Ausgang infolge secundären Kropfleidens.

[Die 53jährige Wittwe Amalie D. aus Filehne, eine grosse Frau mit starkem Fettpolster, wurde am 1. Februar 1898 auf meiner chirurgischen Abtheilung in Bethanien aufgenommen (J.-Nr. 228, Saal 56). Ihre Mutter ist erst im Alter von 71 Jahren gestorben, 2 Geschwister leben und sind gesund; verheirathet im 22. Jahre und verwittwet seit 9 Jahren, hat sie vier lebende Kinder, während zweie gleich nach der Geburt gestorben sind. Die Regeln sind im 12. Jahr eingetreten, waren reichlich und ohne Schmerzen und haben im Januar 1897 aufgehört. Als Kind hat sie Masern gehabt, später viel an Gallensteinen gelitten und auch mit Mandelvereiterungen oft zu thun gehabt.

Es bildete sich nun 1884 am Halse eine Geschwulst; dies Kropfleiden wuchs fortwährend, bis im October 1897 sich schliesslich Athembeschwerden einstellten. Sie ging deshalb in eine Privatklinik, woselbst eine Kropfoperation vorgenommen sei. Bei ihrem Eintritt bestand eine über eigrosse Kropfgeschwulst rechterseits, mit einer Fistel an der vorderen Seite, welche zwar wenig secernirte, jedoch bei der Inspection des Rachens von selbst zu bluten anfing. Der Umfang des Halses betrug oben 34 cm, in der Mitte 33 cm, unten 34 cm.

Es bestand eine starke Cyanose des Gesichts.

Der Mundboden ist geschwollen und verdickt. Die Kranke vermag den Mund nicht genügend zu öffnen, um die Rachenwand übersehen zu können.

Die Pupillen sind klein, jedoch die Augen nicht vorstehend; auch schliessen die Lider völlig. Es sind keine Coordinationsstörungen zwischen Lidschluss und Augenbewegungen zu bemerken.

Der Schall über der Brust ist nicht sehr sonor, das Athmungsgeräusch verschärft, beiderseits hinten unten etwas Rasseln, die Herztöne sind matt und undeutlich. Die Brustexcursionen beim Athmen sind beschränkt; sie betragen oben 80—80 cm, in der Mitte 88—86 cm und unten 81—80 cm.

Die Temperatur bei der Aufnahme betrug 39,1°; bei einem Pulse von 60 und einer Respirationsfrequenz von 40.

Alle diese mit ihrem fistulösen Kropfleiden zusammenhängenden Erscheinungen waren jedoch mehr chronischer Natur. Erstickungsanfälle waren nicht erfolgt, es bestand auch keine Bronchostenose, weder respiratorische Einziehungen, noch Schmerzen und starke Zunahme der Athemnoth bei Compression des Halses, so unangenehm auch das ganze

Bild bei der starken Frau als complicirende Krankheit immerhin war. Allein in den letzten Tagen hatte sich das Befinden wesentlich verschlimmert!

Eingetreten in meine Abtheilung, war sie nämlich erst wegen Uebelkeit, Erbrechen und Mattigkeit es sollte aber noch Stuhlgang am Morgen der Aufnahme auf Medication erfolgt sein. Dabei war der Nabel in seiner Tiefe vorgewölbt schmerzhaft, und diese blasenartige Auftreibung ausserordentlich empfindlich gegen Berührung. Andererseits war aber auch die Lebergegend sehr empfindlich, wie auch die ganze untere Bauchgegend. Von Durchfühlen eines Organes war bei dem beträchtlichen Fettpolster des dicken Bauches keine Rede. Immerhin war die Nierengegend auf Druck nicht empfindlich, wenn auch der Urin trüb war. Allein beim Kochen und Ansäuern klärte er sich auf. Der Mastdarm enthielt Stuhlgang, jedoch keine Verengung, keine Krebsknoten.

Die Möglichkeit war danach nicht ausgeschlossen, dass es sich bei einer chronisch Kropfkranken ausserdem um die acute Einklemmung eines Nabelbruches handele. Dass noch Stuhlgang künstlich erfolgt, sprach nicht dagegen, weil ja das untere Ende des Darmkanals angefüllt war, zumal es sich bei der scheinbaren Kleinheit des Nabelbruches möglicherweise um einen Darmfaltenbruch handeln mochte.

Da die Erscheinungem, trotz Bädern und localer Eisbehandlung, nicht nachliessen, habe ich mich am Morgen des 3. Februar, wenn auch bei der Ungunst der Verhältnisse nicht gerade gern, zum Bauchschnitt entschlossen. Als die Kranke auf den Operationssaal gebracht wurde, dankte sie mir dafür, so gross waren ihre Leiden. Der Nabelbruch war denn doch grösser, als man es bei der starken Dicke des Fettpolsters nach der äusseren Untersuchung vermuthen konnte. Ein Netzpacket von der Grösse eines Daumengliedes war mit dem ganzen Bruchsack und unter sich verwachsen; Darm war jedoch in ihm nicht verborgen. Der Grund der Krankheit konnte also, allem Anschein nach, hierin nicht liegen[1]), sondern musste weiter nach rechts zu suchen sein, weil der Schmerz bei Berührung sich auch dorthin erstreckte. Nachdem die Radicaloperation des Netzbruches, eine Omphalectomie mit Resection des vorliegenden Netzes, vorgenommen und beendet war, wurde wie gewöhnlich der Querschnitt rechts gemacht. Dicke, fettreiche Netzmassen verdeckten jetzt die ganze Gegend der Gallenblase und waren mit ihr verwachsen. Die Gallenblase darunter war klein eigross, hell durchscheinend und durch Zug rechtwinklig nach abwärts geknickt, dadurch, dass sie mit ihrem unteren Ende breit und fest mit einem verdickten Dünndarm verwachsen war. Ihre Eröffnung entleerte eine helle, trübe, kaum grünlich gefärbte Flüssigkeit, aber keine Steine. Nach einigem Zaudern entschloss ich mich, ihre Ablösung von dem Darm zu versuchen, welches schliesslich ohne beiderseitige Verletzung glückte. Danach gelang es nun, die Gallenblase aufzurichten und jenseits ihres Knickes mit

1) Wenn in einem Bruch ausschliesslich Netz vorliegt, so muss für etwaiges Erbrechen sich noch ein weiterer Grund finden. Eine Netzeinklemmung existirt nicht, wie ich schon in meiner Habilitationsarbeit auseinandergesetzt habe. Vergl. meine „Beobachtungen über den Bruchschnitt." Berlin 1866 bei Otto Janke.

der Sonde zu untersuchen. Da stiess ich denn im Gallenblasenhals auf eine grosse Menge grosser und kleiner Steine, welche den Raum vollständig ausfüllten. Nachdem ich soviel als möglich ausgeräumt, schien die ganze Gallenblase leer zu sein. Es gelang mir dann, mit Hülfe des vorhin geschilderten Manövers von der linken Seite in das Foramen Winslowii einzudringen. Wieder fand sich an derselben Stelle, wie beim vorigen Fall, ein Choledochusstein, der jedoch noch jetzt, nachdem er ein Vierteljahr ausgetrocknet, 5 cm im Umfang misst. Die Ausräumung des Choledochus gelang auf dieselbe Weise wie bei der vorigen Kranken durch den Gallenblasensteinschnitt am und vom Grunde der Gallenblase aus. So sind von mir im ganzen 72 (verschieden bis 13 mm grosse) gelbe Steine ausgeräumt worden, welche meist mehr oder weniger eckig waren; nur der grösste (gelbe mehr ovale 18 mm lange) im Choledochus hat verschiedene Rinnen, welche es erklären, dass die Galle neben ihm Abfluss haben konnte, und es nicht zur Gelbsucht kam. Da es mir nicht möglich war, noch weitere Steine nachzuweisen, putzte ich die Blase aus, schloss sie mit 2 Nahtreihen und versenkte sie. Die Bauchhöhle wurde in gewöhnlicher Weise geschlossen, in der Hoffnung, mich jetzt ganz den übrigen Leiden der Kranken widmen zu können.]

Einen längeren Abfluss mit seinen Folgen hätte die Kranke sicher nicht ausgehalten! So musste schon das Risiko eines idealen Gallenblasensteinschnittes übernommen werden.

Anfangs liess sich der Erfolg der Operation günstig an. Das Fieber, welches tags vor der Operation bis auf 40,2° gestiegen war, verschwand am selben Abend, auch kehrte das Erbrechen der ersten 3 Tage ihres Aufenthaltes nicht wieder, und die Schmerzen hörten auf. Dagegen kehrte schon am anderen Tage das Fieber zurück, die Dyspnoe und Cyanose wuchs sichtlich, bis sich zuletzt Somnolenz einstelte, und die Kranke am 7. ihrem Leiden erlag.

	Temperaturen				Puls		Respirationsfrequenz	
	Morgens	Mittags	Abends	Nachts	Morgens	Abends	Morgens	Abends
1. Febr.	—	39,1	38,2	—	60	84	40	36
2. „	39,2	—	40,2	—	—	96	—	44
3. „	39,8	—	36,5	37,2	—	96	—	24
4. „	38,8	—	38,9	—	72	108	36	36
5. „	38,3	38,7	39,4	—	144	120	40	40
6. „	39,1	—	38,8	—	72	108	48	54
7. „	39,6	—	—	—	96	—	60	—

Die Section am 8. Februar ergab: Nach Durchtrennung der sehr fettreichen, fingerdicken Bauchdecken wurde zunächst festgestellt, dass in der Bauchhöhle keine Flüssigkeit vorhanden war. Es bestand keine Spur von Peritonitis, auch war kein Darm geplatzt oder Spuren davon vorhanden, dass ein Theil davon eingeklemmt gewesen wäre; nur an der Incisionsstelle war das Peritoneum parietale verklebt. Die Gallenblasennaht hatte sicher gehalten.

Der Herzbeutel war nicht verwachsen, ebenso wenig die Pleuren, die Luftröhre war im oberen Abschnitt durch den rechtsseitigen Kropf fast spitzwinklig verengt und nach links comprimirt. Unmittelbar darunter war die Trachea dilatirt, ebenso die Bronchien und ihre feinsten Aeste bis dicht an die Lungenfelle. Diese sackförmigen Bronchiectasien enthielten übelriechende eitrige Flüssigkeit.

Das Herzfleisch war derb, das Herz nicht vergrössert, der Aortenzipfel der Mitralis verdickt.

Die Nierenkapseln waren leicht abziehbar. Das Nierenparenchym trüb, die Rindenzeichnung undeutlich.

Die Milz weich und brüchig, 3 cm dick, 11 cm breit und 17 cm lang.

Die Magenschleimhaut war verdickt.

Die Leber war hellgelb, mit verwaschener Zeichnung, nicht sichtlich vergrössert. Von der Papilla Vateri des Dünndarmes aus liess sich eine Sonde leicht einführen, welche unmittelbar dahinter auf einen Stein stiess. Beim Aufschneiden der Gallengänge von hier aus, findet sich zunächst noch ein zweiter Gallenstein, welcher wie der andere ganz locker im Pankreastheil des Choledochus liegt, ohne die Wände zu berühren.

Diese Steine sind nicht gelb, sondern schwarz und tetraedisch mit abgerundeten Ecken. Sonst war der Choledochus frei, zwar dilatirt, aber nicht verletzt oder krankhaft verändert. Der Ductus hepaticus war ungewöhnlich erweitert, aber leer. Der Ductus pancreaticus war gleichfalls sehr erweitert, mündet jedoch mit normal enger Oeffnung oberhalb der Heister'schen Klappe in die Ampulla Vateri des Choledochus. Als jetzt in der Leber selbst die Lebergänge aufgeschnitten wurden, fand sich der Ductus hepaticus dexter zwar erweitert, aber leer, ebenso der Ductus hepaticus sinister, in welchem jedoch 7 Gallensteine eingebettet lagen, welche sich freilich leicht herausheben liessen; sie hatten ganz dieselbe Form, Farbe und Grösse[1]), wie die zwei lockeren kleinen Gallensteine, die wir an der Leiche im Choledochus gefunden hatten, und unterschieden sich dadurch wesentlich von den Gallensteinen, die wir beim Ausräumen an der Lebenden entfernt hatten.

Das Gehirn war derb und fest, die Pia war leicht abziehbar. Im Gehirn fand sich keine Geschwulst oder sonstige auffällige Veränderung, nur überraschte uns an der Innenseite der Dura ein haselnussgrosser Knoten, welcher sich bei der mikroskopischen Untersuchung als Sarkom herausstellte. Er sass der Innenfläche der Dura auf.

Die Messung der Gänge ergab, dass der aufgeschnittene Choledochus 5 cm lang war, der Hepaticus sinister 12 cm, der Cysticus $4\frac{1}{2}$ cm und die hydropische Gallenblase, welche wasserdicht schloss, $5\frac{1}{2}$ cm.

Ein Vergleich an der Leiche mit dem angewendeten „Kratzer" zeigte, dass die an demselben bemerkte Länge des Stückes, welches bei Lebzeiten in die Gallenwege eingeführt worden war, in der That bis in den Choledochus hineingereicht hatte.[2])

1) 13 mm.

2) Die Präparate sind der Freien Vereinigung der Chirurgen Berlins in der Mai-Sitzung vorgelegt worden.

Der Kropf enthielt in der Tiefe etwas käsigen Eiter in einer daumendicken, starren aus degenerirtem Kropfgewebe bestehenden Kapsel.

Die Todesursache bei unserer Kranken bestand danach in einer Bronchiolitis putrida, als Folge einer alten Kropfstenose mittleren Grades mit secundärer Bronchiectasia saccata.

Das Ende wurde vielleicht befördert durch den umfangreichen Verband, welchen die Operation zu ihrer Heilung erforderte, ferner durch die grosse Fettleibigkeit der Person, welche sie sehr unbehülflich gemacht hat, und endlich durch ihr langes, vierfaches Leiden. Wie weit bei der terminalen Somnolenz das Sarkom der Dura mater mitgewirkt hat, wollen wir dahin gestellt sein lassen. Jedenfalls wäre die Kranke an seinem weiteren Wachsthum allein in einiger Zeit sicher zu Grunde gegangen. Der adhärente Nabelbruch täuschte während der Gallensteinkolik durch seine Entzündung und grosse Schmerzhaftigkeit eine Darmeinklemmung vor, welche nach alter Taktik selbst bei der leisesten Wahrscheinlichkeit eine Operation erforderte. Die Schmerzhaftigkeit des Bruches beruhte jedoch, wie sich schon einmal in einem ähnlichen Fall gezeigt hat, auf der entzündlichen Reizung, welche mit der Exacerbation der Gallensteinkrankheit in der ganzen Nachbarschaft der Gallenblase im Bauchfell stattzufinden pflegt. Diese entzündliche Reizung sprach sich nicht bloss in der Schmerzhaftigkeit des Nabelnetzbruches aus, sondern auch in den Adhäsionen auf der Gallenblase und im eitrigen Hydrops der Gallenblase. Dass viele solche Reizungen vorausgegangen, sah man an der derben Verwachsung des Fundus der Gallenblase mit einem verdickten Dünndarm, dessen Zug den Fundus der Blase herabgezogen und ihren Hals rechtwinklig abwärts geknickt hatte.

Für mich war der Fall von Interesse, weil durch den unerwarteten Leichenbefund der directe Nachweis geführt werden konnte, dass in der That mein Instrument bis in den Choledochus gereicht hatte. Der grösste Stein der Kranken ist also aus ihrem Choledochus durch instrumentelle Hülfe von innen und Widerhalt des Zeigefingers von aussen am Winslow'schen Loch ausgeräumt worden.

Freilich sehen wir, dass diese Ausräumung des Cysticus und des Choledochus eine radicale, aber keine Dauernde gewesen ist; schon nach 5 Tagen waren an der Leiche 2 Lebersteine an den verwaisten Platz hinabgerückt. Andere Lebersteine fanden sich noch festsitzend im linken Lebergang.

Diese Steine waren ganz anderer Natur, wie die bei der Operation entleerten. Sie waren schwarz und nicht gelb, mehr gleichmässiger Grösse und mehr gleichmässiger Form. Es entspricht das ganz den herrschenden Ansichten, dass die gewöhnlichen Gallensteine sich aus Cholesterin in der Stagnation der Gallenblase bilden und von dort hinabrücken, sich jedoch nur ausnahmsweise aus Bilirubinkalk in der Schleimhaut der Leber selbst kleine Steine bilden. Der Hydrops der Gallenblase zeigt, dass der Verschluss der Gallenblase durch die 72 Steine bei Lebzeiten ein hermetischer war. Die lange Stauung im Hepaticus und Choledochus spricht sich aus durch die Erweiterung dieser Kanäle und die für Hepaticussteine ungewöhnliche Grössenzunahme der Lebersteine. Neue Gallensteinkoliken würden bei ihrem Abgang im Choledochus nicht

ausgeblieben sein. Imdem wir dieses voraussichtlich neue Leiden als eine Folge der Ausserfunktionssetzung des Cysticus ansehen, drängt sich uns die Frage auf, ob nicht jede solche Ausserfunktionssetzung, also auch die Exstirpation der Gallenblase, dieselbe Ausdehnung des ganzen Hepaticusbaumes mit sich führen muss, und die Gelegenheit zur Steinbildung in ihm provociren mag.

Ich sehe demnach in diesem Fall eine neue Rechtfertigung für mein Bestreben, die Gallenblasenexstirpation möglichst einzuschränken und an Stelle der Choledochotomie die Ausräumung selbst des Choledochus möglichst auszubilden.

Gerade dieser Fall, möchte man vielleicht einwenden, lässt fragen, ob nicht zur radicalen Gallensteinentfernung die Choledochotomie doch zweckmässiger wäre? Man könne ja dann durch den Choledochusschnitt direct mit Instrumenten eingehen! So könne man sich vielleicht vor Rückfällen, durch Uebersehen von Steinen, schützen! Wenn der Choledochus faustdick erweitert unter der Bauchhaut liegt, mag das möglich sein, und ist ja auch ausgeführt; je enger er ist, desto weniger wird die Einführung von Instrumenten in seiner Tiefe an der Wirbelsäule fördersam sein. So schützt dann auch die Choledochotomie nicht vor Rückfällen. Hat doch in der That schon Kehr, wie im Langenbuch zu lesen, achtmal die Choledochotomie bei denselben Kranken wiederholen müssen.

Diesen Einwand widerlegt aber vollständig unser Präparat in schlagender Weise. Die Steine lagen im linken Leberlappen, welcher rechtwinkelig in den gemeinsamen Hepaticusstamm einmündete, so dass es vollständig, selbst am Präparat, unmöglich gewesen wäre, von aussen durch den Choledochus an dieselben zu gelangen. Ausserdem waren sie im aufgeschnittenen Gang, zwar nicht fest, aber auch nicht gerade frei beweglich eingebettet, so dass ihr Herabtreten wohl noch längere Zeit in Anspruch genommen haben würde. Immerhin haben wir in dieser Dilatation des Hepaticusbaumes eine deutliche Folge der Behinderung des Gallenabflusses vor uns, wenn er auch dank der Rinne an dem grossen Stein nicht ganz aufgehoben war — sonst hätte ja Stauungsikterus bestehen müssen — und finden wir in diesem postmortalen Befund von Lebersteinen das Resultat dieses stagnirenden Abflusses in diesen dilatirten Stellen. Man sieht, wohin zu langes Abwarten führt. Das folgt eben aus diesen Fällen wieder, und finde ich mich dabei in voller Uebereinstimmung mit College Langenbuch. — Man soll die Gallensteinkrankheiten nicht zu sehr in die Länge ziehen, wie ja hier in Berlin leider noch oft genug geschieht. Die fixen Steine mag man

ruhen lassen, schon deshalb, weil man sie oft nicht erkennt, oft garnicht einmal vermuthen kann. Die Wandersteine, welche sich durch ihre Koliken und den Druckschmerz verrathen, sollte man nicht jahrelang gewähren lassen. Die Einsicht in die vielen verkannten, üblen und tödtlichen Folgen der Gallensteine mehrt sich ja von Tag zu Tag!

Fassen wir unsere Ueberzeugung zusammen, so hat sich folgendes ergeben:

Haben wir früher die Eröffnung der Gallenblase am Grunde und von diesem Schnitt aus die Ausräumung der Gallensteine empfohlen, bis mit Sonde und Digitalexploration die Gallenwege steinfrei nachzuweisen, so ergeben die mitgeteilten Fälle, dass man auf diesem Wege nicht nur Gallenblasen- und Cysticussteine, sondern auch mittelgrosse Choledochussteine ausräumen kann.

Es ergiebt sich das nicht sowohl durch das Studium der Anatomie bei der Unsicherheit ihrer Feststellungen an diesem Ort, als vielmehr durch die klinische Beobachtung und den Versuch an der Leiche.

Selbst mässig grosse Choledochussteine kann man oft durchfühlen, wenn man durch unseren Kunstgriff den Wirsung'schen Spalt wirklich in ein Loch verwandelt hat, an der vorderen Kante des Wirsung'chen Spaltes auf dem durchgeführten Finger.

Der Kunstgriff besteht darin, dass ein Assistent den mit Haut bedeckten Rippenpfeiler und Leberrand nach vorn (das heisst beim Liegenden in die Höhe) hebt und damit zugleich die Leber aufrichtet.

Entfernte man den an der vorderen Kante des Spaltes gefühlten Stein, so verschwanden danach die Zeichen des Choledochusverschlusses, der fieberlose Stauungsikterus mit sammt den Steinbeschwerden.

Dieser Verlauf bewies so klinisch, dass der gefühlte Stein das Hinderniss des Gallenabflusses im Choledochus bildete.

Der Stein musste also wirklich doch an diesem Ort im Choledochus selbst gelegen haben.

Das liess sich in einem zweiten Fall nachher an der Leiche experimentell bewahrheiten. Als nach gelungener Ausräumung eines Choledochussteines eine Kranke an ihren anderweitigen Leiden gestorben, überzeugte man sich bei der Section, dass die Instrumente, wenn man sie bei der Leiche ebenso tief eingeführt, wie bei Lebzeiten, bis mitten in den Choledochus reichten. Wieder hatte der

grösste und tiefste Stein dem Gefühl nach aussen an der vorderen Kante des Wirsung'schen Spaltes gelegen.

So kann man also selbst Choledochussteine, ohne Zertrümmerung und ohne Choledochotomie, in geeigneten, das heisst nicht zu alten Fällen in unserer Weise ausräumen.

Beiläufig zeigte der letzte Fall deutlich, wie die Ausserfunctionssetzung der Gallenblase zur Erweiterung der übrigen Gallenwege führt und damit zu neuer secundärer Steinbildung in den erweiterten Hepaticusästen Veranlassung giebt. In der Funktion der Gallenblase liegt ein Schutz gegen die Bildung von Steinen in der Leber. Die Gallenblase ist also nicht ohne Nutzen, wie von vornherein zu erwarten stand [1]), und ihr Verlust (die Exstirpation) nach Möglichkeit zu vermeiden.

Bemerken wir aber nun so handgreiflich die bösen Folgen der Ausserfunktionssetzung der Gallenblase, so ergiebt sich daraus wohl wieder eine Aufforderung, die Gallensteine, sowie sie Beschwerden machen, nicht gar zu lange auf die Operation warten zu lassen.

Im Mai 1898.

---

1) Vergl. meine Bemerkungen in dieser Zeitschrift. XXXI. Bd. S. 483.

XXIII.

Ueber Mal perforant du pied.

Von

Dr. Josef Lévai,

Operateur, Primärarzt des Spitals der „Allgemeinen Arbeiter-Krankenkasse" in Budapest.

Unter dem Namen des Mal perforant du pied sind eigenthümliche Geschwürsformen an der Plantarfläche des Fusses zuerst von Nélaton und Vésignié, später von Follin beschrieben worden. Eine Anzahl von Autoren haben sich seitdem mit der Krankheit beschäftigt, konnten aber bis heute die Dunkelheit, welche das Wesen derselben verhüllt, noch immer nicht aufklären. Jeder neue Versuch, die Sache zu klären, vermehrte nur die Confusion.

Vésignié hielt die Krankheit für eine bösartige Form der syphilitischen Psoriasis. Gosselin lässt das Leiden aus der Vereiterung der in der Sohle physiologisch vorhandenen, oder accidentel gebildeten Schleimbeutel hervorgehen und nennt es „Dermosynovitis." Leplat hat die Affection für ein Decubitusgeschwür gehalten. P. Bruns sah einen Fall von Mal perforant nach Fractur der Brustwirbelsäule und betrachtet das Leiden als ein Decubitusgeschwür, welches infolge einer durch Innervationsstörungen entstandenen schlechten Ernährung der Gewebe entsteht. Estländer bezeichnete das Geschwür als mildere Form der Lepra anaesthetica. Schoemaker glaubt, dass alle derartigen Geschwüre auf Epitheliom — wie in dem von ihm beschriebenen Falle — zurückzuführen seien. Er betont die grosse Schmerzhaftigkeit des Geschwürs, so auch Pitha. Hingegen erwähnen die meisten Autoren die Unempfindlichkeit als charakteristisch für das Geschwür. Morat, Duplay, Bouilly und Martin, bei den Deutschen Sonnenburg bringen die Krankheit mit traumatischer Verletzung der Nerven der unteren Extremität in Zusammenhang. H. Fischer meint, die Krankheit sei nicht so mysteriös, wie ihr Name, und giebt ihr eine ebenfalls dunkle Benennung „neuroparalytische Verschwärung." Pitres und Waillard betrachten das Geschwür als ein trophoneurotisches. A. Fränkl will die Krankheit mittels der „neurotischen Angiosklerose" erklären. Stummer sah ein Ulcus perforans pedis nach Embolie der Art. poplitea entstehen und meint, dass die Ansicht, als ob die Krankheit nur auf Grund nervöser Störungen entstünde, hiermit entkräftet sei. Michailow hingegen führt

ein typisches Malum perforans, welches er an der Ferse eines Bauern beobachtete, auf eine Hiebwunde zurück, welche sich die betreffende Person 3 Jahre früher an dem Unterschenkel beigebracht hatte. Infolge dieser Verletzung soll sich eine Degeneration des N. tibialis posticus und N. sacralis entwickelt haben. Chipault besprach auf dem letzten französischen Chirurgencongress (Paris, October 1897) die Behandlung des Mal perforans mit Nervenelongation und verzeichnete 12 Erfolge unter 14 behandelten Fällen. Leicht will den verschiedenen über die Entstehung der Affection aufgestellten Theorien auf die Weise gerecht werden, dass er sie als gleichwerthig neben einander stellt. Am allerweitesten geht in der Theorie die letzte, über die Krankheit veröffentlichte Arbeit von Koeniger. Auf Grund eines anatomisch gar nicht untersuchten Falles giebt er der Vermutung Raum, „dass es sich hierbei vielleicht wesentlich um besondere Gefässnerven handelt, welche die Filterthätigkeit der Gefässwandungen überwachen und reguliren."

Auch die Lehrbücher sind in Bezug auf das Mal perforant sehr verschiedener Auffassung und behandeln das Thema zumeist in sehr reservirter Weise.

Ziegler z. B. meint: „dass gewöhnlich mechanische Läsionen, Druck, Reibung etc., die Affection veranlassen. Begünstigt wird der Eintritt der Gewebsneubildung durch mangelhafte Ernährung des Fusses infolge von Sklerose und Atherom der Arterien, in einzelnen Fällen vielleicht auch durch Störungen der Innervation". Thoma: „. . . In einzelnen Fällen konnten zugleich Verletzungen der zugehörigen Nerven nachgewiesen werden, welche Anästhesie erzeugten. In anderen Fällen scheint die locale Anästhesie Folge degenerativer Vorgänge in den Nerven gewesen zu sein. Jedenfalls kommt jedoch auch hier die Sklerose der Arterien des Unterschenkels und des Fusses in Betracht." Klebs äussert sich über das perforirende Geschwür des Fusses folgendermaassen: „. . . Somit hätten diese Formen eigentlich nichts mit nervösen Störungen zu thun, sondern lassen sich mit ziemlicher Gewissheit als hervorgehend aus rein mechanischen und infectiösen Einwirkungen auffassen; dagegen kommen andere Fälle vor, bei denen allerdings eine Mitwirkung nervöser Störungen nicht auszuschliessen ist". Von den chirurgischen Lehrbüchern spricht Pitha-Billroth (1869) über die ausserordentliche Malignität und Schmerzhaftigkeit des Leidens. Es seien tonische Mittel und Jodkalium nebst der energischen localen Behandlung angezeigt. F. König (1894) hebt den schmerzlosen Verlauf der Krankheit, die Neigung zu Recidiven, trotzdem aber die Möglichkeit der Heilung hervor. Als Grundursache des Geschwüres führt er nervöse Störungen an und räth bei der Behandlung die Anregung der Nerven mittels Elektricität an. Hueter-Lossen (1892) zählt zu den Ursachen der Krankheit ausser dem Erwähnten vernachlässigte Panaritien, Hautcarcinome Diabetes mellitus u. s. w.

Je mehr man die diesbezügliche Litteratur durchstudirt, um so mehr überzeugt man sich, dass die Aetiologie, Diagnostik, Behandlung, kurz das Wesen des Malum perforans pedis vollständig unaufgeklärt sei. Es schien mir daher der Mühe werth, auf Grund

einiger bei Mitgliedern der Allgemeinen Arbeiterkrankenkasse beobachteten Fälle den Gegenstand eingehender zu studiren, um womöglich die Confusion zu klären. Das Studium der Frage an dem erwähnten Krankenmaterial schien mir um so verlohnender, als die Krankheit nicht gar zu selten zur Beobachtung gelangte; sie kam vom 1. August 1891 bis heute unter circa 32000 chirurgischen Kranken zehnmal vor.

Diejenigen Fälle von bösartigen Mal perforans ähnlichen Geschwüren des Fusses, welche infolge einer nachweisbaren constitutionellen Erkrankung (Diabetes, Lues, Tuberculosis u. s. w.) oder infolge von Erfrierung entstanden sind, schloss ich von vornherein von der Mittheilung aus.

Meine Fälle sind folgende:

I. Cyrill Kadletz, geboren 1851, Mühlenarbeiter seit dem 20. Jahre, hat zwei gesunde Kinder im Alter von 17 und 19 Jahren, kam am 20. September 1891 in die chirurgische Ordination der „Allgemeinen Arbeiterkrankenkasse" mit der Klage, dass er seine rechte Fusssohle vor 3 Wochen mit einem Nagel verletzt habe. Grosse, zum Pes valgus geneigte Füsse. An der rechten Fusssohle befand sich entsprechend dem Köpfchen des II. Metatarsus ein bohnengrosser Substanzverlust, dessen Ränder durch wallartig verdickte Epidermis gebildet waren. Der Epidermisrand ist mit einem ungemein übelriechenden, Wagenschmiere ähnlichen Belag bedeckt; aus der Tiefe fliesst ein dünnes, übelriechendes Secret. Nach Abtragung des verdickten, verhornten Epidermisrandes sieht man blasse, schlaffe Granulationen, zwischen welchen die Sonde $1^1/_2$ cm weit in die Tiefe vordringt, ohne an einen entblössten Knochen zu gerathen. Die nächste Umgebung des Geschwürs ist ödematös, aber wenig geröthet; weder die Berührung des Geschwüres, noch Druck und Stich in der nächsten Umgebung verursacht Schmerzen.

Nach Auskratzen der krankhaften Granulationen und Reinhalten der darnach entstandenen Wundfläche besserte sich der Zustand, so dass Patient am 10. October seine Arbeit wieder aufnahm. Am 7. November kam Patient zurück, war bettlägerig bis zum 28. November. Dann besserte sich der Zustand, verschlimmerte sich aber wieder bei der Arbeit, und noch mehr, als ich am 20. December die krankhaften Granulationen mit dem Paquelin zerstörte. Da ein Verdacht auf Diabetes aufkam, wurde der Harn untersucht, aber vollständig zucker- und eiweissfrei befunden. Nach Abstossen eines abgestorbenen Sehnenstückes fing das Geschwür an zu heilen, die Arbeitsfähigkeit erlangte aber Patient erst am 31. Mai 1892.

Vom 20. Juni bis 13. Juli 1892 wurde Patient im St. Johannes-Spital verpflegt. Am 23. Juli ging er in die Mühle zurück und arbeitete bis zum 7. November. Von dieser Zeit an bis 28. December war er von neuem krank. Erst jetzt heilte das Geschwür vollständig aus.

Am 13. December 1893 meldete sich Patient mit einem ähnlichen Geschwür an der linken Fusssohle, entsprechend dem Köpfchen des

III. Metatarsus. Nach Abstossen einiger nekrotischer Gewebsfetzen (unter feuchtem Sublimatverbande) heilte das Geschwür am 21. Januar 1894.

Am 6. September 1895 stellte sich Patient von neuem mit Geschwüren an beiden Sohlen vor. Beide Füsse und zum Theil beide Unterschenkel ödematös angeschwollen. Am Grunde des linken Geschwüres konnte man mit der Sonde einen blossen, nekrotischen Knochen fühlen. Ich rieth dem Patienten, sich in ein Spital aufnehmen zu lassen, wo ihm dann die linke 3. Zehe mit einem nekrotischen Theil des dazugehörigen Metatarsusköpfchens entfernt wurde. Die Heilung nahm 124 Tage in Anspruch.

Nach vollendeter Heilung schied Patient aus der Mühle, weil er der anstrengenden stehenden Arbeit das Zustandekommen der Geschwüre zuschrieb, und suchte durch Werkelspielen sein Brot zu erwerben. Angeblich genoss er von dieser Zeit an weniger Branntwein, von dem er sonst 3—5 Deciliter per Tag zu sich genommen hatte. Ich sah ihn dann im vergangenen Jahre mit einer von einer Rauferei herstammenden Hiebwunde am Kopfe, welche anstandslos heilte. Der Mann, der vordem ziemlich mager war, sah viel kräftiger aus.

Am 28. Mai dieses Jahres meldete er sich zum letzten Male, ziemlich herabgekommen, dem Trunke wieder ergeben, mit der Klage, dass sich seine Verhältnisse so verschlimmert hätten, dass er häufig Hunger leide, und bat um Aufnahme in das Spital. Der jetzt aufgenommene Befund war folgender:

An der linken Fusssohle, dem distalen Dritttheil des IV. Metatarsus entsprechend eine länglich-ovale, sehr dicke Epidermisschwiele. In der Mitte derselben befindet sich ein 2 cm langes, 1 cm breites Geschwür, dessen innere Fläche mit morschen, wässerigen Granulationen bedeckt, und dessen Mitte mit abgestorbenen Gewebsfetzen, darunter auch ein Sehnenstück, ausgefüllt ist. Das Geschwür secernirt eine dünne, stinkende Jauche. Am Grunde des Geschwüres fühlt man mit der Sonde einen harten, nekrotischen Knochen. Die linke 4. Zehe ist roth, geschwollen. Die 3. Zehe fehlt. Dem vorderen Theile des II. Spatium interosseum entsprechend befindet sich eine tellerartig vertiefte, mit dicker verhornter Epidermis überzogene Narbe, welche mit der Unterlage ziemlich fest verbunden ist. — Der linke Fuss ist bis über die Malleolen ödematös angeschwollen. An der rechten Fusssohle befindet sich, dem mittleren Phalango-Metatarsalgelenk entsprechend, eine mächtige Hornhautschwiele. Dem II. Metatarsuskopfe entsprechend befindet sich eine ähnliche Narbe, wie an der linken Sohle. Die sichtbaren Venen am rechten Fuss und Unterschenkel mässig, am linken Fuss und Unterschenkel beträchtlich erweitert.

Urin strohgelb, sauer, specifisches Gewicht 1010, enthält weder Eiweiss, noch Zucker oder sonstige fremde Bestandtheile. Lunge, Herz, die sichtbaren und tastbaren Gefässe normal, bis auf die Arteriae tibiales posticae und Art. dors. pedis, welche an beiden Füssen zwar pulsiren, aber erheblich schwächer und undeutlicher als bei anderen zum Vergleich herangezogenen Personen. Sehnenreflexe vorhanden, normal, kein Brach-Romberg, keine Ataxie, überall normale Tast- und Schmerzempfindungen. Was speciell die Füsse anbelangt, so ist die Tast- und Schmerzempfindung am rechten Fuss, die Narbe und Epidermisschwiele abgerechnet, normal. Hingegen ist das Geschwür am linken Fusse vollständig unempfindlich,

ebenso die nächste Umgebung desselben. In der ödematös angeschwollenen Nachbarschaft ist sowohl die Schmerzempfindung als der Tastsinn, je näher dem Geschwür, um so bedeutender herabgesetzt; weiter entfernt sind die Verhältnisse normal.

Augenuntersuchung: Beide Pupillen etwas enger als normal, reagiren auf Accommodation und auf Lichteinfall träge. Aeussere Hälfte der Papillen blass. Rechtes Auge: liest von 4 m Finger, 3,0 D. Hm., V = 5/20. Linkes Auge: liest von 4 m Finger, 3,0 D. Hm., V = 5/50. An beiden Augen ausgebreitetes centrales Skotom gegen Roth und Grün. Diagnose: Neuritis retrobulbaris ex abusu alcoholicarum et nicotianarum. (Dr. Mohr.)

Da Patient wegen Mangel an Raum in das Spital der Kasse nicht aufgenommen werden konnte, liess er sich ins Sct. Margit-Spital aufnehmen. Der Primärarzt, Herr Privatdocent Dr. Josef Prochnow, spaltete am 8. Juni 1898 das Geschwür, umschnitt die callösen Ränder desselben, entfernte das abgestorbene Köpfchen des 4. Metatarsus. Bei der Operation war eine ziemlich starke venöse Blutung vorhanden, welche bei ruhiger Athmung des Patienten ohne weiteres nachliess. Eine arterielle Blutung stellte sich aber — obwohl der Schnitt bis in die Mitte der Sohle ging, nur aus einem kleinen Gefässe ein, und auch diese hörte bald, ohne Ligatur, auf. Von dieser Stelle schnitt mir Herr Dr. Prochnow, der so liebenswürdig war, die Operation in meiner Anwesenheit zu vollziehen, ein keilförmiges Gewebsstück aus. Dieses wurde zu histologischer Untersuchung benutzt.

II. Johann Droppa, Zimmermann, geb. 1835, verheirathet, meldete sich bei der Ordination am 4. August 1892. Mager. Untersuchung der Lungen und sonstiger Organe ergiebt normale Verhältnisse. Urinbefund ebenfalls normal. Von Seite des Nervensystems keine krankhaften Symptome. Wein- und Branntweingenuss wird zugegeben. Mässig entwickelte Plattfüsse.

An der Plantarfläche des ersten Gliedes der rechten grossen Zehe eine dicke, in der Mitte zerklüftete Epidermisschwiele, welche angeblich infolge von Schuhdruck entstanden war und zum Theil mit schmierig belegten welken Granulationen, zum Theil mit übelriechenden, abgestorbenen Gewebsfetzen ausgefüllt war. Bei Bettruhe und nach Anwendung von Fussbädern mit aufgekochtem Salzwasser reinigte sich das Geschwür im Laufe von 24 Tagen, und Patient nahm seine Arbeit wieder auf.

Am 25. November 1892 wurde ich in die Wohnung des Patienten gerufen und fand ihn mit hohem Fieber zu Bett. An der Stelle des erwähnten Geschwüres fand ich nun ein dreimal so grosses nekrotisches Geschwür. Die rechte grosse Zehe roth, stark geschwollen. Nach rückwärts reicht die Anschwellung bis in die Mitte der Sohle. Tiefe Incision. Unter feuchten Kalihypermanganicumverbänden stiess sich ein 3 cm langes Stück Sehne und mit demselben ein bohnengrosses nekrotisches Stück Knochen los. Die Heilung nahm viele Wochen in Anspruch, die grosse Zehe ist dünner geblieben, an der Beugeseite mit einer tief eingezogenen Narbe.

Vom 28. April bis 26. Juni 1894 behandelte ich Patienten mit einer identischen Krankheit an der Plantarfläche des 1. Gliedes der linken

grossen Zehe und vom 5. Juni 1895 bis 30. December 1895 mit einem ähnlichen Geschwür an der Plantarfläche des letzten Gliedes der linken 2. und 3. Zehe. Die drei letzteren Affectionen waren oberflächlicher, Patient wurde ambulant behandelt.

Den Patienten sah ich zum letzten Male am 18. April 1896, wo er mich um ein Bruchband ansuchte. Von Seite der Füsse keine Klagen. Patient hat seine Profession aufgegeben und hat eine Hausmeisterstelle angenommen.

III. Paul Schmidt, geboren 1849, verheirathet, Vater von fünf gesunden Kindern, Tagelöhner, blass, herabgekommen, hat zumeist in feuchten, engen Kellerwohnungen gewohnt, leidet sehr oft Noth, hungert sogar. Meldete sich am 4. November 1892 in der chirurgischen Ordination mit einem nekrotischen Geschwür an der Spitze der rechten zweiten Zehe. Bei Anwendung von mit Liquor aluminii acet. bereiteten feuchten Umschlägen lösten sich die abgestorbenen Gewebstheile los, und das Geschwür verheilte innerhalb 3 Wochen.

Am 21. Mai 1896 stellte sich Patient zum zweiten Male vor mit einem jauchigen, von einem dicken verhornten Wall umgebenen Geschwür, ganz analog wie im Fall II, an der plantaren Fläche des ersten Gliedes des rechten Hallux. Nach Abtragen des verdickten Randes und Application von feuchten Verbänden fingen die abgestorbenen Theile an, sich loszulösen, die blasse, morsche Granulation an der Wand des Geschwüres bekam ein besseres Aussehen. Da verschlimmerte sich der Zustand ganz plötzlich, indem das Absterben von neuem bemerkbar wurde, das Geschwür in die Tiefe drang, hier das Gelenk blossgelegt wurde, und die grosse Zehe stark anschwoll.

Ich nahm den Kranken am 3. August 1896 in das Spital der Kasse auf, wo ich ihm am nächsten Tag die rechte grosse Zehe im Metatarsophalangealgelenk enucleïrte. Bei der — mittels localer Cocainanästhesie — vollzogenen Operation fiel mir sofort auf, dass die durchgeschnittenen Arterien ganz unbedeutend bluteten, und dass sie sich nur wenig retrahirten. Bei der näheren Untersuchung stellte sich heraus, dass die Wand der Arterien beträchtlich verdickt, das Lumen derselben bedeutend verengert war, an den kleineren Arterien nur schwer ein Lumen zu entdecken war, dass die Verdickung von einem consistenten, aber nicht rigiden, nicht verkalkten Gewebe gebildet wurde. Die Erkrankung der Arterien schien auch höher nach oben und an beiden Füssen vorhanden zu sein, denn die Pulsation der Art. tibialis postica hinter dem inneren Knöchel und der Art. dors. pedis war — im Vergleich mit gesunden Personen — an beiden Seiten auffallend undeutlich. Die Venen boten nichts Abweichendes von der Norm dar, ausser dass sie bis zum Knie etwas erweitert waren. Hingegen liessen die sonstigen Arterien und Venen des Körpers keine Abweichung von der Norm entdecken. Das Herz und die anderen Organe, Nervensystem, Urinbefund, boten durchwegs normale Verhältnisse dar.

An der entfernten Zehe zeigten die vom Knorpel entblössten Gelenkenden das Bild einer Nekrose, ohne eine Spur von tuberculöser Erkrankung. Das Geschwür war von einem derben Bindegewebe umgeben, die

verdickte verhornte Epidermisschicht zog sich bis in die Mündung des Geschwürstrichters hinein.

Die Wunde heilte per primam. Der Kranke wurde am 24. August mit einem viel besseren Aussehen entlassen, er hatte im Spital 4 kg an Gewicht zugenommen.

Den ganzen Sommer hindurch bekam Patient keine Beschäftigung, litt wieder sehr viel Noth, wohnte als Vicehausmeister in einem engen, schmutzigen, sogenannten Lichthof mit seiner Familie eingezwängt. Am 21. November 1896 trat ein gangränöses Geschwür an der Spitze der zweiten linken Zehe auf, dessen Ausheilung bis 9. Januar 1897 dauerte. An derselben Stelle erneuerte sich das Geschwür Anfang Juli 1897 und reinigte sich erst Ende August 1897, wo Patient, ohne die vollständige Heilung abzuwarten, in die Arbeit ging.

Bei der Untersuchung auf Tastempfindung und Schmerzhaftigkeit waren die Verhältnisse bei wiederholter Untersuchung so wie in dem ersten Falle: Geschwür und nächste Umgebung anästhetisch, weiter entfernt normal.

IV. Johann Miskowski, geboren im Jahre 1860, Wittwer, Vater eines 7 Jahre alten gesunden Kindes. Vom Jahre 1882 angefangen, Mühlenarbeiter.

Am 13. November 1892 kam Patient zum erstenmal in meine Ordination mit einem an der plantaren Fläche des ersten Gliedes der rechten grossen Zehe befindlichen im ärztlichen Protokoll als „Malum perforans hallucis dext." bezeichneten Geschwür und wurde mit demselben bis 31. December ambulant behandelt, an welchem Tage er in gebessertem Zustande in die Mühle zurückging. Vom 16. Januar bis 7. April 1893 wurde Patient mit einem Recidiv im Elisabeth-Spital verpflegt, nachher behandelte ich ihn bis 2. Juni desselben Jahres. Während dieser Zeit hatte sich das Geschwür nach Abstossung von nekrotischen Gewebsfetzen überhäutet. Bald brach das Geschwür wieder auf. Aus dieser Ursache, und weil am Grunde des Geschwüres unter den nekrotischen Weichtheilen ein abgestorbener Knochen zu tasten war, wurde Patient am 3. Juli 1893 in das St. Stephan-Spital transferirt, wo das nekrotische Knochenstück entfernt wurde. Die Heilung wurde erst am 11. November vollendet. Am 3. Mai 1894 wurde er mit einem dritten Recidiv im St. Stephan-Spital aufgenommen und blieb dort 43 Tage. Das Geschwür blieb aber offen und verheilte erst Ende des Jahres 1894. Am 16. April 1895 meldete sich Patient mit einem nekrotischen Geschwür an der Spitze der rechten zweiten Zehe, welches ihn bis 25. Juni arbeitsunfähig machte und mit Verlust der Zehenspitze sammt dem Nagelbette heilte. Im Jahre 1896 kam Patient mit eingeklemmtem, rechtsseitigem Leistenbruch zur Beobachtung, mit welchem er am 14. September operirt und ohne nennenswerthe Störung geheilt wurde. Zu dieser Zeit führte er keine Klagen über die Füsse.

Im Juli 1897 trat an der linken Sohle, dem vorderen Theil des ersten Zwischenknochenraumes entsprechend, angeblich infolge eines Schuhdruckes ein dem am anderen Fuss vorhanden gewesenen ähnliches Geschwür auf, welches sich fortwährend verschlimmerte. Im Februar

1898 entfernte der behandelnde Arzt aus dem Grunde des Geschwürs ein 2 cm langes, 1 cm breites, in der Mitte 1/2 cm dickes gegen die Enden zu sich verjüngendes poröses, aber hartes, nekrotisches Knochenstück, welches Patient bei seiner Aufnahme in das Spital der Kasse am 28. März 1898 vorzeigte.

Status praesens: Patient mässig genährt, gut entwickeltes Knochensystem, Haut und Schleimhäute etwas blass. Temperatur 36°. Lunge, Herz normal; die Arterien zeigen keine Zeichen der Arteriosklerose. Lues wird geleugnet. 4—5 Deciliter Branntwein per Tag eingestanden. Starker Raucher und Tabakkauer. Urin: dunkelgelb, Sp. G. 1021, sauer, chemisch normal, unter dem Mikroskop ein paar Blasenepithelzellen.

Rechte Pupille etwas weiter als die linke, beide Pupillen reagiren sowohl bei Accommodation, als auf Lichteinwirkung. Tastsinn und Schmerzempfindlichkeit überall gut, nur an den Geschwüren der Sohlen aufgehoben und in deren nächsten Umgebung herabgesetzt. Cremaster- und Bauchreflexe vorhanden. Sehnenreflexe normal. Kein Romberg, keine Ataxie.

Augenbefund mit Augenspiegel Emmetropie; die äussere Hälfte der Papillen blass, Visus an beiden Augen 5/15, centrales Skotom mit Bezug auf die grüne Farbe (Dr. Mohr).

Pedes plani. Der rechte Fuss ödematös. An der plantaren Fläche des ersten Gliedes der rechten grossen Zehe eine dicke, länglich ovale Schwiele, deren Mitte zerklüftet ist, die hier eingeführte Sonde dringt in das vom Knorpel entblösste Interphalangealgelenk. Die rechte grosse Zehe ist kürzer, als die linke, das erste Glied um die Längsachse um ca. 90 Grad nach innen gedreht, an der zweiten rechten Zehe fehlt die Spitze und das Nagelbett. An der linken Sohle befindet sich entsprechend dem vorderen Theile des ersten Zwischenknochenraumes ein länglich ovales, 1 1/2 cm langes, 1 cm breites Geschwür, welches mit dickem Epidermiswall umgeben ist. Die Epidermiswucherung zieht auch über den Rand des Geschwüres hinein. Das Geschwür ist mit blasser, welker Granulation belegt, secernirt eine dünne Flüssigkeit. Sowohl die linke grosse Zehe als die zweite Zehe ist stark geschwollen, aber wenig geröthet. An der dorsalen Seite der zweiten linken Zehe ein fluktuirender kleiner Abscess, aus welchem sich beim Einschneiden dünner Eiter entleert. Die hier eingeführte Sonde traf entblössten Knochen an.

Am 5. April 1898 Enucleation der rechten grossen Zehe und Amputation der linken ersten und zweiten Zehe mit den vorderen nekrotischen Drittheilen der dazu gehörigen Metatarsenknochen. Naht. Die entfernten Zehen und nebstdem ein Stück der Art. dorsalis pedis sin. von der Mitte des Fussrückens wurden behufs histologischer Untersuchung in Alkohol eingelegt. Makroskopisch wurde Nekrose der Gelenkenden des Interphalangealgelenkes der rechten grossen Zehe des Metatarso-phalangealgelenkes der linken grossen und der linken zweiten Zehe, eine callöse recht derbe Verdickung in der Umgebung der trichterförmigen Geschwüre und ein Absterben der Beuge- und Strecksehnen der linken zweiten Zehe constatirt. Der verdickte Epidermisrand konnte an den Mündungen beider Geschwüre ca. 1/2 cm hineinwärts verfolgt werden.

Bei der Operation, welche mittels Cocainanästhenie (1/4 % Lösung; Infiltration) vollzogen wurde, blutete nur eine einzige Arterie an der linken Sohle, sonst wurde keine Ligatur angewendet. Die durchgeschnittenen Arterien retrahirten sich weniger als bei normalen Verhältnissen.

Die Heilung ging an dem rechten Fuss per primam von statten. An dem linken Fuss starb von dem oberen Lappen, obwohl er recht ausgiebig den Knochenstumpf deckte, ein ca. 5 qcm grosses Stück ab. Hierdurch verzögerte sich die Heilung, so dass Patient erst am 16. Mai entlassen wurde.

Die jetzt vorgenommene Untersuchung ergab betreffs der Arterien vollständig normale Verhältnisse. Nur an der Tibiales posticae hinter dem inneren Knöchel und an der A. dors. pedis war die Pulsation undeutlich fühlbar. Schmerzempfindlichkeit überall normal, nur an den Narben herabgesetzt. Tastsinn an beiden Sohlen stumpfer als sonst am Körper, aber genau entsprechend den Befunden, welche von den Sohlen gesunder Arbeiter genommen wurden. Urinbefund normal. Reflexe und Nervenuntersuchung ergeben normale Verhältnisse.

Augenbefund: Skotom für Grün verschwunden. Papillen normal, Visus: 5/7. (Dr. Mohr.) Patient, dem während seines Aufenthaltes im Spital das Rauchen strengstens versagt war und dem Alcoholica nur mässig verabreicht wurden, sieht blühend aus, hat mehrere Kilogramm an Gewicht zugenommen.

V. Josef Ertl, geb. 1843, verheirathet, Mühlenarbeiter, meldete sich am 19. September 1893 bei der Ordination mit einem bohnengrossen, eine schmierige, übelriechende Gewebsmasse enthaltenden, mit einem callösen dicken Saum versehenen Geschwür an dem hinteren Theile der Beugeseite der rechten 1. Zehe. Ordination: feuchte Kalihypermanganat-Verbände. Geheilt Mitte October. Recidive mit doppelt so grosser Ausbreitung und Tiefe des Geschwüres am 1. Januar 1895. Geheilt am 27. Februar 1895.

Patient ziemlich mager, etwas blass, seine inneren Organe erwiesen sich bei der Untersuchung normal. Mässiger Wein- und Biergenuss wird zugestanden, Lues verneint.

VI. Ignatz Horváth, geb. 1850, ledig, Mühlenarbeiter, ziemlich musculös und gut genährt. Beide Lungenspitzen infiltrirt, trotzdem hustet Patient sehr wenig, ist fieberfrei, schwitzt in der Nacht nicht. Urinbefund normal. Trinkt angeblich nur Wasser und Wein.

Die Ordination suchte er am 29. December 1893 wegen einer dicken Schwiele an der rechten Sohle dem 1. Metatarsuskopfes entsprechend auf. Unter der Schwiele bildete sich ein kleiner jauchiger Abscess. Nach Spaltung desselben und Abtragen der Schwiele Heilung in 9 Tagen. Am 3. Februar 1894 war an dieser Stelle ein trichterförmig in die Tiefe versenktes, mit morscher Granulation ausgekleidetes, Jauche secernirendes Geschwür sichtbar, welches nach Abtragen des verdickten, callösen Randes und Ausschaben des krankhaften Gewebes in 3 Wochen zuheilte. Am 29. Mai 1894 2. Recidiv, diesmal war die grosse Zehe angeschwollen. Aus der beiläufig 2 1/2 cm weiten Mündung des Geschwüres hing zwischen

sonstigem nekrotischen Gewebe das abgestorbene Ende einer Sehne heraus. Die Sonde drang bis auf den Knochen vor, dieser aber schien nicht blossgelegt zu sein. Nach vierwöchentlicher Behandlung — wobei der Zustand sich nicht wesentlich änderte, reiste Patient in seine Heimath. Ueber sein weiteres Schicksal erfuhr ich nichts.

VII. Teresia Jeszenszky, geb. 1859, verheirathet, ist von 8 Kindern entbunden worden, von welchen nur eines lebt, die übrigen sind an epidemischen Krankheiten gestorben. Beschäftigt sich seit dem 16. Jahre mit Waschen und Bügeln. Da ihr Mann lungenschwindsüchtig ist, erhält sie seit 3 Jahren die Familie allein. Mittelmässig genährte, sehr blasse Frau, leidet oft an Kopfschmerz und Magenbeschwerden. Lungen, Herz, Gefässe und Urinbefund normal, Nervensystem gesund, trinkt mässig Alkoholica. Mässige Plattfüsse.

Am 6. October 1895 kam sie mit der Klage in meine Ordination, dass sie seit jeher wegen Schwielen an den Sohlen zu leiden habe. An der inneren Seite einer unter dem Köpfchen des ersten rechten Metatarsuskopfes befindlichen Schwiele hat sich seit 6 Wochen eine übelriechende dünne Flüssigkeit scernirendes, mit blasser, welker Granulation ausgekleidetes Geschwür gebildet. Die rechte grosse Zehe stark angeschwollen, in der Umgebung des Geschwüres eine heftige Dermatitis infolge Jodoformgebrauches. Das Geschwür heilte allmählich im Laufe von 6 Wochen aus.

Am 15. März 1896 consultirte mich Patientin wegen eines dem vorigen ähnlichen Geschwüres an der Beugeseite der 1. Phalanx der linken grossen Zehe, mit welchem sie noch einige Zeit ihre Arbeit als Wäscherin verrichtete; sie wurde aber am 14. Mai bettlägerig infolge einer zum Geschwür sich hinzugesellten jauchigen Sehnenscheidenentzündung an der Sohle; sie verliess das Bett erst am 16. August 1896.

Am 29. März 1897 kam sie mit einem Recidiv des linken Fussgeschwüres in die Ordination. Das Geschwür war diesmal bedeutend grösser und der Sohle näher gerückt. Bei der sofort verordneten Bettruhe ging die Heilung schneller von statten und war bis Mitte Mai vollendet.

Am 3. Januar 1898 sah ich die Frau wieder. Sie war bettlägerig, sehr herabgekommen, mager, das Geschwür an der linken Sohle in demselben Zustande, wie bei dem letzten Recidiv. In der linken Kniekehle ein zwei mannesfaustgrosser harter Tumor, allem Anscheine nach Chondrosarkom.

Am 2. Februar 1898 der Tumor doppelt so gross wie früher, das Geschwür ist mittlerweile kleiner geworden.

VIII. Josef Eskulics geb. 1850, verheirathet, Taglöhner, mager, blass, gebrechlich, mit grauen Haaren, hat das Aussehen eines Greises. Potator. Organe, soweit mit physikalischen Untersuchungsmethoden nachweisbar, normal, ebenso der Urinbefund. Im Jahre 1895 war er in einer Irrenanstalt 35 Tage lang in Verpflegung. Heute ist kein einziges Symptom einer Gehirn- oder Rückenmarkerkrankung nachweisbar. Geringe Intelligenz.

Am 16. März 1896 meldete sich Patient mit der Klage, dass seine rechte grosse Zehe geschwollen und schmerzhaft sei. An der Beugeseite

derselben nahe zur Sohle fand sich ein 2 pfennigstückgrosses, mit verhornter Epidermis wallartig begrenztes, mit graugrünem aashaft riechenden Gewebsfetzen und mit Charpiefäden ausgefülltes Geschwür. Nach gründlicher Ausräumung lagen die Beugesehnen der Zehe bloss. Unter feuchten Kalihypermanganatverbänden heilte das Geschwür bis Ende April aus.

Vom 7. August bis 21. October 1896 Recidive, wobei das Geschwür in jeder Richtung um sich gegriffen hatte.

Am 17. März 1897 kam Patient mit einem noch grösseren Geschwür zu mir, der ganze Fuss ödematös, er wurde am 19. Juni in das Barmherzigenspital transportirt, dortselbst bis 30. Juni verpflegt, zu dieser Zeit nicht geheilt entlassen. Nachher behandelte ihn der Fabrikarzt. Ich sah ihn am 14. October 1897 zum letztenmal. Die Sonde stiess am Grunde des Geschwüres auf abgestorbenen Knochen.

IX. Anton Rottenbiller, geb. 1856, verheirathet Kutscher, blass, schlecht genährt. Eine genaue physikalische Untersuchung liess keine Krankheit entdecken, Potator.

Patient stellte sich am 12. Juli 1896 wegen eines angeblich infolge eines Schuhdruckes entstandenen Geschwüres vor, welches an der Plantarfläche der rechten Ferse in der Mitte einer dicken Schwiele sass und mit einer ungemein übelriechenden, grünlich-braunen schmierigen Masse ausgefüllt war. Bei der Untersuchung mit der Sonde erwies sich das Geschwür unempfindlich, recht tief. Die Sohle war entsprechend dem ersten und fünften Metatarsusköpfchen mit sehr dicken Schwielen belegt. An diesen beiden Stellen war der Tastsinn sehr herabgesetzt, sonst normal. Das Abstossen der nekrotischen Massen bei Behandlung mit feuchten, mit Liquor alum. acet. bereiteten Umschlägen ging sehr langsam von statten. Die Granulation hatte beständig eine blasse morsche Beschaffenheit, sehr oft mussten die überwuchernden dicken Epidermisränder abgetragen werden. Erst Mitte October überhäutete sich das Geschwür.

Am 29. December recidivirte das Geschwür und hatte einen Durchmesser von $3^1/_2$ cm (das erste hatte beiläufig 2 cm im Durchmesser) und war erheblich tiefer als das erste, sonst von ganz ähnlicher Beschaffenheit. Die Heilung ging sehr langsam von statten. Am 10. Januar 1897 fiel an dem Kranken eine Gedunsenheit des Gesichtes und Anasarka an den Füssen auf. Die sofort vorgenommene Untersuchung des Urins wies darin ziemlich viel Eiweiss nach. Der Patient wurde in die Behandlung des Bezirkskassenarztes gegeben. Nach eingeholter Erkundigung erholte sich der Patient allmählich. Das Geschwür heilte Anfang Mai 1897 aus.

X. Josef Kosa, geb. 1858, verheirathet, Maschinenschlosser.

Am 13. September 1890 stürzte er von einem 4 Stock hohen Gerüst, erlitt einen Bruch der Wirbelsäule in dem oberen Lumbalsegment. Koth- und Urinbeschwerden und Unvermögen zum Gehen sollen ein Jahr gedauert haben.

Als ich den Patienten am 7. September 1897 in das Spital der Kasse aufnahm, ging er mit einem Stock ziemlich sicher herum. Beide Unterschenkel sind hauptsächlich an der Beugeseite abgemagert, die Füsse in etwas extendirter Stellung. Der Tastsinn und die Schmerzempfindlichkeit ist an

beiden unteren Extremitäten etwas herabgesetzt, die Patellarreflexe etwas erhöht. Urinbefund, Lungen, Herz, Gefässe normal. Mässiger Potator, ungemein starker Raucher.

Vor einem halben Jahre bekam er infolge des Stiefeldruckes ein Geschwür an der Beugeseite der rechten grossen Zehe, nahe zur Sohle, welches hier und da zuheilte, und wenn er mehr herum ging, von neuem aufbrach. Bei der Aufnahme fand sich an der erwähnten Stelle ein zweipfennigstückgrosses Geschwür mit dicken callösen Epidermisrändern. Die Callosität zog sich ca. $^1/_2$ cm tief in das Geschwür hinein. Sonst waren die Wände des Geschwüres mit blasser schlaffer Granulation bedeckt. Am Grunde des Geschwüres gelangte die Sonde in das von Knorpel entblösste Interphalangealgelenk.

Am 11. September 1897 Enucleation der Zehe im Metatarso-Phalangealgelenke ohne Narkose und ohne locale Anästhesie, wobei der Patient behauptete, dass die Schmerzen sehr lebhaft seien, gab aber denselben gar keinen Ausdruck. Die Arterien bluteten so unbedeutend, wie in den anderen operirten Fällen, zogen sich beim Durchschneiden unbedeutend zurück, hatten ein auffallend verengtes Lumen, dicke, aber nicht rigide und nicht verkalkte Wände, kurz, sie boten ganz dasselbe Bild dar, wie im Fall III und IV. Die Venen schienen von ganz normaler Beschaffenheit zu sein.

Das Geschwür zog trichterförmig gegen das Gelenk. Die beiden Gelenkenden waren nekrotisch von den gesunden Knochentheilen scharf abgegrenzt. Das das Geschwür angrenzende Gewebe hat sich in ein derbes Bindegewebe umgewandelt.

Die Heilung ging per primam von statten. Patient wurde am 21. September geheilt entlassen.

In meinen sämmtlichen Fällen spielt in dem Entstehen der Krankheit die Epidermisschwiele eine nicht verkennbare Rolle. Mit der Zerklüftung der Schwiele — hier und da nach einem Trauma (Nagelstich im Fall I, angeblicher Schuhdruck im Fall II, IX, X) — beginnt die Krankheitsgeschichte. In jedem Falle ist das Geschwür mit einem aus dicker verhornter Epithelschicht bestehenden Saum wallartig umgrenzt. Bei älteren Geschwüren kann man die dicke Epidermisschicht eine Strecke lang an der Wand des Geschwüres in der Richtung gegen den Grund desselben verfolgen. Die meisten Autoren heben mehr oder weniger den Beginn an einer Schwiele und die erwähnte Beschaffenheit des Randes des Geschwüres hervor. Wir halten es als charakteristisch für das perforirende Fussgeschwür.

Im Beginn verursacht das Geschwür zumeist gar keine Beschwerden, es ist — das ist das zweite Charakteristicum — sozusagen unempfindlich.

Zur Zeit, in welcher es zur Beobachtung gelangt, enthält es mehr weniger nekrotisches Gewebe, secernirt eine dünne, zumeist sehr übelriechende Flüssigkeit, Jauche. Das ausgesprochen gangränöse Aussehen des Geschwüres ist ein weiteres Kennzeichen desselben.

Durch Retention der Jauche, durch Eröffnung der Sehnenscheiden, durch Uebergreifen der Jauche in einen Schleimbeutel können ausgedehntere, schwere jauchige Entzündungen in der Nähe des Geschwüres entstehen, der ganze Fuss, sogar der Unterschenkel kann ödematös anschwellen. Diese sind aber als accidentelle Erscheinungen aufzufassen und kommen manchmal auch bei monatelangem Bestehen des Geschwüres nicht vor. In meinen Fällen kamen solche accidentelle Entzündungen, von dem Angeschwollensein der betroffenen Zehen abgesehen, nur dreimal (im Fall I, II und VII) vor. An und für sich ist der gangränöse Zerfall der Gewebe ziemlich umschrieben und im Verhältniss zur Ausbreitung der Fläche nach recht tief, das Geschwür ist im grossen und ganzen trichterförmig, der schmale Theil des Trichters centralwärts gerichtet. Diese Form der Nekrose im Bereiche des Geschwüres ist ein weiteres Zeichen der in Rede stehenden Erkrankung.

Nach Eliminirung der abgestorbenen Gewebstheile, welcher Process, falls auch der Knochen nekrotisch ist, sehr viel Zeit in Anspruch nehmen kann, ist eine Verheilung des Geschwüres möglich. Es hat aber die Eigenschaft, früher oder später (in meinen sämmtlichen Fällen war es so) zu recidiviren. Das Recidiv kann an der Stelle des vernarbten Geschwüres stattfinden. In diesem Falle ist das Absterben der Gewebe bei jedem Recidiv zumeist tiefgehender. Es kann an einer anderen Stelle desselben Fusses oder auch am anderen Fuss von neuem auftreten Die Neigung zum Recidiv ist eine weitere wichtige Eigenschaft des perforirenden Fussgeschwüres.

Meine Fälle beziehen sich zumeist auf Leute, welche den ganzen Tag hindurch stehend ihre Arbeit verrichten. Mühlenarbeiter sind 24, sogar 36 Stunden lang ununterbrochen auf den Füssen (4 Fälle). Sowohl in meinen Fällen als in sämmtlichen bisher veröffentlichten Fällen sind gewisse Prädilectionsstellen des Leidens festzustellen. Die Krankheit tritt beinahe ausschliesslich an der Beugefläche des Fusses zumeist an solchen Stellen auf, welche beim Gehen und Stehen dem Druck am meisten ausgesetzt sind. Am allerhäufigsten ist die Erkrankung entsprechend dem Köpfchen des 1. und 2. Metatarsus zu beobachten,

gegen die kleine Zehe zu tritt sie seltener auf, am allerseltensten an der Ferse. (In meinen Fällen nur einmal.)

Das Mal perforant du pied ist demnach der klinischen Erfahrung gemäss ein gangränöses, zum Recidiv neigendes, tiefgreifendes, schmerzloses Geschwür, welches zumeist an jenen Stellen des Fusses auftritt, welche beim Gehen und Stehen einem Druck ausgesetzt sind. Die Bösartigkeit des Geschwüres ist durch die mit demselben verknüpfte Nekrose der Gewebe bedingt.

Die Schädlichkeiten, welche einen örtlichen Gewebstod zur Folge haben, kann man in 5 Gruppen eintheilen: 1. mechanische, 2. chemische, 3. thermische, 4. Infection, 5. anämische Nekrose, locale Asphyxie durch Aufhebung der Nahrung- und Sauerstoffzufuhr (Ziegler).

Ad 1. Der Beginn der Krankheit zumeist an den dem grössten Druck ausgesetzten Stellen des Fusses mit einer Schwielenbildung und Zerklüftung derselben macht es unbestreitbar, dass der durch Druck vermittelte mechanische Factor zum Entstehen des Geschwüres wesentlich beiträgt. Dass aber dieser Factor allein eine so tiefgehende Nekrose zu stande bringen könnte, ist — normale Gefässe vorausgesetzt — unseren pathologischen Kenntnissen widersprechend. Es würde das sonst seltene Leiden ein alltägliches sein. Nebst der mechanischen Einwirkung müssen wir daher eine krankhafte Veränderung der Gefässe annehmen oder andere Factoren zum Entstehen des Geschwüres mitwirken lassen.

Ad 2. Chemische Einflüsse sind auf Grund der Anamnese von der Hand zu weisen.

Ad 3, ebenso die thermischen Schädlichkeiten. Erfrierung hätte man in einem oder dem anderen Falle in der Anamnese zwar übersehen können, erfahrungsgemäss treten aber die Nekrosen infolge einer Erfrierung im Winter an den peripherstenStellen und an den exponirten Stellen des Fusses (Zehen, Ballen) auf und zeigen eine mehr diffuse und im Verhältniss zur Grösse der Gangrän eine mehr flächenhafte Ausbreitung.

Ad. 4. Von infectiösen Schädlichkeiten ist durch die Anamnese Lepra in erster Reihe ausschliessbar, Lues und Tuberculose kam ebenfalls nicht vor. Die erwähnten charakteristischen Merkmale des perforirenden Fussgeschwüres einerseits, die bekannten Eigenschaften der luetischen und tuberculösen, man kann gleich hinzufügen der actinomycotischen Geschwüre, jeglicher Mangel an Symptomen der erwähnten Krankheiten lassen keine Verwechselung zu. Eine mit Geschwürsbildung einhergehende Caries an dem Fusse lässt sich

durch die Anamnese, Inspection und Sondiren ebenfalls leicht erkennen. Klebs (l. c.) erwähnt eine andere Art der Infection: „Eine Anzahl dieser Fälle (d. i. perforirendes Fussgeschwür) betrafen sonst gesunde Männer, welche starke schwielige Verdickungen der Epidermis an der Ferse und an den Fussballen besassen, und schien die einzige Ursache der Nekrose in der Zerklüftung der verdickten Epidermismassen zu bestehen, durch welche der Zugang zu den tieferen Schichten des Gewebes eröffnet wird. In denselben entstehen dann entzündliche, zum Zerfall führende Processe". Wenn von einer von aussen stattgefundenen Infection bei „sonst gesunden Leuten" die Rede ist, so sind 2 Möglichkeiten vorhanden. Entweder entsteht ein chronischer Process, wie z. B. bei einer tuberculösen oder luetischen Infection u. s. w., denen gegenüber wir die Differentialdiagnose oben gestellt haben, oder aber es handelt sich um eine acute, eitrige oder jauchige Infection, die zur Nekrose führt. Diese letzteren Processe sind mit heftigen localen, reactiven Erscheinungen einhergehende, schwere Erkrankungen, bei welchen nicht nur die nächste Umgebung des Geschwüres, sondern auch der ganze Organismus stark in Mitleidenschaft gezogen ist. Dasselbe gilt für die an den Zehen und an der Sohle auftretende und zur Nekrose führende Phlegmone, Panaritium, Periostitis und acute Osteomyelitis. Das Ulcus perforans pedis erscheint ihnen gegenüber als ein chronisch verlaufender, recidivirender Process, welcher mit geringen localen, reactiven Erscheinungen und — wenn keine Complicationen auftreten — ganz ohne Fieber verläuft.

Ad. 5. Es bleibt nun nichts anderes übrig, als die Ursache der Krankheit in der Aufhebung der Nahrung und Sauerstoffzufuhr, das ist durch Behinderung des Zuflusses des arteriellen Blutes zu den betroffenen Geweben zu suchen.

Die vereinzelt aufgestellte Behauptung, dass es sich bei Mal perforant um Cancroid und infolge dessen um gangränösen Zerfall handeln könnte, können wir nach der Schilderung der einzelnen Krankheitsfälle wohl übergehen. Im folgenden wollen wir eine andere angebliche Ursache der localen Gangrän betrachten, nämlich die neurotische.

Es wurde nämlich als eine specielle Form der Nekrose von manchen Autoren die neuropathische aufgestellt, welche durch Aufhebung eines trophischen Einflusses der Nerven entstehen soll.

Der Umstand allein, dass die Existenz trophoneurotischer Nerven anatomisch bisher nicht erwiesen ist (s. Klug, Landois, Gad und Heyman's Lehrbücher der Physiologie), viel weniger eine neuro-

pathische Nekrose durch Aufhebung eines trophischen Einflusses der Nerven (Ziegler), würde genügen, damit wir uns über den angeblichen trophoneurotischen Ursprung des Malum perforans einfach hinwegsetzen, wenn nicht gerade diese mysteriöse Krankheit als eine wesentliche Stütze der Trophoneurose gelten würde. Und zwar wird diese Krankheit zu den trophoneurotischen gerechnet (siehe z. B. Samuel: Ueber Trophoneurosen in Eulenburg's Realencyclopädie) wegen der „völligen Schmerzlosigkeit", wegen der auch auf die Umgebung sich erstreckenden „Unempfindlichkeit", wegen der gleichzeitigen Anwesenheit anderer trophischer Störungen, hauptsächlich aber weil „bei Geschwürsbildungen aus sonst unzureichendem Grunde der Verdacht einer neurotischen Genesis entstehen musste".

Was die auch von anderen Autoren vielfach betonte „völlige Schmerzlosigkeit" anbelangt, ist dieselbe allerdings vorhanden, bezieht sich aber nur auf das abgestorbene Gewebe, welches selbstverständlich unempfindlich ist. Natürlicherweise ist die nächste zum Theil callös verdickte, zum Theil ödematös angeschwollene Umgebung des Geschwüres auch ziemlich unempfindlich und der Tastsinn dortselbst aufgehoben, ebenso wie an sonstigen schwieligen Stellen der Fusssohle. Je weiter vom Geschwür entfernt, und je weniger die Umgebung in Mitleidenschaft gezogen ist, um so mehr sind die Verhältnisse den normalen entsprechend. An den nicht veränderten Stellen der Sohle ist vollständig normale Schmerzempfindlichkeit und normaler Tastsinn vorhanden. Letzterer ist natürlich von der Beschaffenheit, resp. Dicke der Schleimhaut abhängig, entsprach aber in meinen Fällen vollständig den Befunden, welche ich zum Vergleich von den Sohlen gesunder Leute entnahm. Den X. Fall abgerechnet, wo infolge eines stattgehabten Wirbelsäulenbruches in der Funktion einiger Rückenmarksnerven eine kleine Abweichung von der Norm vorhanden war, bot die sorgfältige Untersuchung des Nervensystems bei keinem der übrigen Kranken den geringsten Anhaltspunkt dar, das in Rede stehende Leiden auf einen nervösen Einfluss zurückzuführen. Wenn auch die meisten dem Alkoholgenuss mehr oder minder ergeben waren, waren die durch Alkoholismus hervorgerufenen Symptome zum Theil kaum wahrnehmbar, zum Theil vorübergehend (z. B. Fall IV). In keinem Falle könnten sie einen so tiefgreifenden Process erklären.

Auch eine andere Erklärung des rein neurotischen Ursprunges der Affection, nämlich eine Störung der motorischen, sensiblen oder vasomotorischen Thätigkeit der Nerven wurde vielfach betont, weil die Krankheit öfters bei Tabes, bei Verletzung peripherer Nerven,

kurz, bei Krankheiten mit gestörter Nervenfunktion beobachtet und eine Veränderung der Nerven in einigen Fällen von Mal perforant nachgewiesen wurde.

Abgesehen davon, dass das vereinzelte Erscheinen und Circumscriptsein der Affection auf gar keine Weise mit dem Verlauf der Nerven in Einklang zu bringen ist, machen noch andere Erwägungen diese Annahme unmöglich. Es giebt nämlich einerseits sehr viele Tabesfälle und eine Unzahl von Krankheitsfällen, welche mit bedeutender Störung der Nervenfunktion einhergehen und das Mal perforant kommt trotzdem sehr selten im Anschluss an diese Krankheiten vor. Andererseits kommt die in der Rede stehende Affection öfters bei Leuten vor, bei welchen nicht nur klinisch, wie z. B. in meinen Fällen, sondern auch histologisch ein Intactsein der Nerven nachgewiesen wurde, so im Falle von Michaud.

Die Thatsache, dass in den meisten Fällen, wo eine anatomische Veränderung der Nerven vorhanden war, zugleich auch ein Erkranktsein der Gefässe constatirt wurde; ferner, dass bis heute in keinem einzigen Fall von Mal perforant ein Intactsein der Gefässe des Fusses nachgewiesen wurde, lässt nach den bisherigen Auseinandersetzungen keine andere Erklärung der als Mal perforant bezeichneten localen Gangrän zu, als die Annahme einer Erkrankung im Bereiche der zur erkrankten Stelle führenden Gefässe.

Bei den vielfachen Beobachtungen und Untersuchungen wurden auch oft Befunde erhoben, welche als Stützen für die oben erwähnte Auffassung angeführt werden können.

Bei der Autopsie eines mit Mal perforant behafteten Fusses hat Pean zum erstenmal eine atheromatöse Erkrankung der Gefässe constatirt. Dieselbe Beobachtung publicirte Delsol im Anschluss an zwei anatomisch untersuchte Fälle. Dolbeau und Lucain schrieben den Gefässerkrankungen die wichtigste Rolle in der Aetiologie des Leidens zu. Aber ebenso wie Lucain selbst durch die falsche Deutung der Sensibilitätsstörungen im Bereiche des Geschwüres irregeleitet auch nervöse Einflüsse in der Aetiologie zuliess, geriethen die meisten Autoren durch diesen Umstand auf einen falschen Weg. Selbst gründliche, auf verlässliche klinische Beobachtungen basirte Auseinandersetzungen, wie die von Englisch, der die Entstehung der Affection direct einer Endarteriitis obliterans zuschrieb, fanden kein Gehör. Es mangelte eben an dem Nachweise, dass die Gefässerkrankung kein Folgezustand des Geschwüres, sondern eine primäre sei, und es mangelte an histologischen Belegen.

Die histologische Untersuchung[1]) im I. und IV. Falle

1) Welche wir im Laboratorium der Krankenkasse vornahmen.

gab über die Aetiologie der in der Rede stehenden Krankheit werthvolle Aufschlüsse.

Das im Fall 4 von der Mitte des Fussrückens unter der Verästelung der Art. tarsea herausgeschnittene Stück der Art. dors. pedis ist, makroskopisch betrachtet, derb, aber nicht rigid, etwas dicker und weniger elastisch als eine normale Arterie. Seine Wand ist auffallend dick. An der äusseren dunklen — anscheinend der Adventitia angehörigen Schicht — lässt sich makroskopisch nichts Auffallendes entdecken. Hingegen ist der übrige Theil der Arterienwand um das 4—5fache des Normalen verdickt, derselbe verengt das Lumen ziemlich gleichmässig und recht beträchtlich, ist grünlich-weiss und zeigt eine überaus gleichmässige Structur. Die Consistenz ist mässig derb, giebt dem Druck mit dem Sondenknopf nach; die Arterie ist nirgends verkalkt.

Die kleineren sichtbaren Arterien in der Nähe der erkrankten Stelle sind makroskopisch der Art. dors. pedis ähnlich mit dem Unterschiede, dass ihr Lumen noch mehr verengt, an manchen Stellen nur für eine Nadelspitze durchgängig ist, und auch ganz fehlt.

Die Venen scheinen, makroskopisch betrachtet, normal zu sein.

Um den histologischen Befund bei der Untersuchung der Art. dors. pedis einwandfrei beurtheilen zu können, wurde aus der Leiche eines 40 Jahre alten, mässig genährten, an Pneumonie verstorbenen Individuums von der entsprechenden Stelle der linken Art. dors. pedis ein Stück excidirt und analog mit der erkrankten Arterie behandelt.

Der Befund der histologischen Untersuchung ist folgender:

a) Art. dorsalis pedis sin.

Die Wand der Arterie ist in hohem Maasse verdickt. Im Vergleich zur gesunden Arterie drei- bis viermal, stellenweise fünfmal breiter. Die Verbreiterung betrifft hauptsächlich die Intima und Media, während an der Adventitia keine auffallenden Veränderungen wahrnehmbar sind.

Die Intima ist im ganzen Umfange des Gefässes verbreitert. Diese Verbreiterung ist aber keine gleichmässige; stellenweise haben sich mehr oder minder gegen das Lumen prominirende Buckel gebildet, und zwar an mehreren Punkten desselben Querschnittes.

Die verdickte Int. ist nicht besonders zellreich, bloss an den stärker gegen das Lumen vorspringenden Buckeln sieht man mehrere Lagen parallel gelagerter flacher Zellen. Sonst liegen diese Zellen nicht enge aneinander gelagert, sondern es lässt sich zwischen ihnen ein sehr fein fibrilläres Gewebe nachweisen.

In der Media hat sich die enge Lagerung der glatten Muskelfasern geändert. Auf den Querschnitten sieht man statt der in den normalen Gefässen gleichmässigen Muskellager die Muscularis in Muskelbündel aufgelockert, zwischen welchen ein feinfaseriges, sehr kernarmes Bindegewebe Platz genommen hat. Besonders auffallend sieht man dies in Präparaten, welche mit Pikrocarmin oder mit Hämatoxylin-Eosin gefärbt wurden, da sich hier die Muskelsubstanz in anderer Weise (hellbräunlichroth, resp. himmelblau) färbt, als das Bindegewebe (hellroth, resp. violettroth)). An den Stellen, wo sich an der Intima die Buckel gebildet haben, sieht man die Muskelfasern von der circulären Richtung abweichen

und in annähernd radiärer Richtung in diese Buckel bis etwa in ein Drittel oder die Hälfte ihrer Breite eindringen.

Die Membrana elastica ist im ganzen Umfange des Gefässes an der Grenze der Intima und Media nachweisbar. Doch hat sie ihre normale Fältelung eingebüsst, was sich durch Vergleich mit dem normalen Gefässe leicht nachweisen liess. Statt derselben ist ein dichtes Gewirr von ziemlich breiten elastischen Fasern zu sehen. An den stärker verbreiterten Partien der Intima lässt sich nahe zum Rande derselben des öftern noch ein weiteres, aus dickeren elastischen Fasern gebildetes Netz nachweisen, welches durch Vermittelung sehr wenig geschlängelter Fasern mit dem elastischen Netz der Membr. elastica zusammenhängt.

Ausserdem lässt sich aber an denselben Stellen ein sehr feines und ziemlich enges Netzwerk elastischer Fäserchen durch Orceïnfärbung nachweisen. Auch in der Media ist die elastische Substanz vermehrt, ihre Fasern sind dicker und verlaufen geschlängelter als in der zum Vergleiche herangezogenen normalen Art. dors. ped.

b) Eine kleinere Arterie von der inneren Seite der linken grossen Zehe.

Das Lumen desselben ist durch Vorsprünge der Gefässwand, welche von allen Seiten enge aneinander gedrängt gegen das Lumen prominiren, in hohem Maasse verengt. Doch tragen diese Vorsprünge der Intima nur den geringsten Theil zur Verdickung der Gefässwand bei. Diese Verdickung wird beinahe ausschliesslich durch eine überaus stark entwickelte Hyperplasie der Muscularis verursacht, welche die Media um das Mehrfache des Normalen verbreitert. Die Muskelzellen sind enge aneinander gelagert.

Weder an den Muskelzellen dieser kleineren Arterie, noch an jenen der Art. dorsalis pedis sind Degenerationserscheinungen nachweisbar.

An den Venen, welche in den Schnitten vorhanden waren, sind keine auffallenden pathologischen Veränderungen nachweisbar.

c) An dem von der Sohle unweit vom Geschwür excidirten Gewebsstück im Fall I liessen sich makroskopisch keine Gefässe entdecken.

Unter dem Mikroskop liess sich an den zu Gesicht gelangten kleinen Arterien eine vom Normalen nicht abweichende Adventitia, eine mässig verdickte Media, die ihre gleichmässige Structur beibehielt, erkennen. An Orceïnpräparaten war das Vorhandensein einer ziemlich normal gefalteten Lamina elastica nachweisbar. Hingegen zeigte sich die Intima enorm verbreitert, so dass an manchen Gefässen das Lumen nur durch einen kaum sichtbaren Spalt angedeutet war. Die Verbreiterung ist nicht gleichmässig und wird durch Bindegewebe bedingt, in welchem eine mässige Anzahl von spindelförmigen Zellen sichtbar ist; die wenigsten enthält die Intima in den kleinsten obliterirten Arterien. Die Spindelzellen haben eine annähernd circuläre Anordnung, Degenerationserscheinungen waren nirgends nachweisbar.

Die in den Schnitten vorhanden gewesenen Venen zeigten keine pathologischen Veränderungen, ausser dass sie erweitert waren.

Das die Gefässe umgebende Gewebe ist durchwegs mit nicht zu enge gelagerten kleinen Rundzellen besät. Diese kleinzellige Infiltration reicht

bis zur Adventitia. In der Media und Intima ist von ihr nichts zu entdecken.

Der histologische Befund ist aus mehreren Ursachen beachtenswerth.

Der Befund an den kleinen Arterien im Fall I passt ziemlich genau in den Rahmen des Bildes, welches mit dem Namen Arteriitis obliterans öfters beschrieben worden ist. Hingegen bietet die grossartige Hyperplasie der Muskelschicht und der elastischen Bestandtheile, die von der Norm bedeutend abweichende Lagerung derselben in der Arterie dors. pedis ein Bild dar, welches wir nirgends beschrieben gefunden haben.

Die Veränderungen sind in beiden Fällen sehr nahe verwandt miteinander und in dem wichtigsten Punkte, das ist bedeutende Verengerung des Lumens bis zum vollständigen Verschluss, identisch.

Der vollständige Mangel an reactiven Erscheinungen (keine kleinzellige Infiltration in den Gefässwandungen, dieselben sind an und für sich eigentlich zellarm), die vollständige Abwesenheit jedweder Degenerationserscheinungen in beiden Fällen, endlich der Nachweis derselben Erkrankung an einer Arterie ausserhalb des Bereiches des Geschwüres (Art. dors. pedis.) lassen gar keinen Zweifel darüber aufkommen, dass es sich hier nicht um eine consecutive Erkrankung der Gefässe etwa infolge Uebergreifens des krankhaften Processes handelt. In diesem Falle müssten auch die Venen pathologische Veränderungen zeigen. Auch müsste in diesem Falle, in dem vom ersten Falle herrührenden untersuchten Gewebsstück (c) die kleinzellige Infiltration des umgebenden Gewebes auf die Media und Intima übergegriffen haben; was aber nicht der Fall war. Hier war im Gegentheil das Gewebe eigentlich zellarm, und statt der Rundzellen fanden sich spindelförmige. Die ausgebreitete und weit hinaufreichende Veränderung der Arterien, die Hochgradigkeit und Vorgeschrittenheit der Erkrankung der Gefässwand lassen auch die Deutung nicht zu, dass die Arterien infolge der Hindernisse, welche das Geschwür und seine Umgebung der Circulation entgegenbringen, hypertrophirt und erkrankt sind. Der histologische Befund weist einwandsfrei auf eine primäre chronische Erkrankung der Gefässe der mit Mal perforant behafteten Füsse hin.

Die im Fall III und X bei der Operation gemachten Beobachtungen, und die im Anschluss an dieselbe vorgenommene Autopsie lassen ohne weiteres auf eine analoge Erkrankung der Gefässe auch in diesen beiden Fällen schliessen.

Bei diesem Zustande der Arterien des Fusses kann es sehr leicht geschehen, dass ein vollständiger Verschluss der Arterien, hierdurch eine Aufhebung der Nahrungs- und Sauerstoffszufuhr und infolge dessen Nekrose des Gewebes stattfindet und dies umso eher als am Fusse, welcher am weitesten vom Herzen entfernt ist, am allerleichtesten Circulationsstörungen entstehen können, und weil „nicht nur vollständige Aufhebung der Circulation, sondern auch temporäre Aufhebung derselben, die eine gewisse Zeit über dauert, den Tod des betroffenen Gewebes herbeiführt“ (Ziegler).

In den 4 Fällen, wo durch Autopsie, resp. durch die hystologische Untersuchung das Erkranktsein der Arterien des Fusses

festgestellt wurde, ist das Entstehen des perforirenden Geschwüres auf Grund einer durch Erkrankung der Gefässe bedingten Circulationsstörung evident. In den übrigen Fällen konnte ein directer Nachweis einer Erkrankung der Gefässe des Fusses zwar nicht geliefert werden, aber alle Umstände sprechen für dieselbe Entstehungsweise des Geschwüres. Die Art und Weise des Auftretens, die Symptome, die Localisation, der Verlauf des Geschwüres ist ganz analog mit den näher untersuchten Fällen. In keinem einzigen Falle ist der geringste Anhaltspunkt vorhanden, um das Entstehen auf einer anderen (z. B. nervösen) Grundlage zu erklären. Von unserem Standpunkte können alle Verhältnisse des Geschwüres ungezwungen erklärt werden.

Schon das erste Zeichen des Ulcus perforans, die dicke Epidermisschwiele lässt sich als eine abnorme Verhornung der Epidermis infolge der Circulationsstörung auffassen.

Das consequente Auftreten des Geschwüres an Stellen der Sohle, welche beim Gehen und Stehen dem Drucke zumeist ausgesetzt sind, ist, wenn man das Entstehen aus einer Circulationsstörung herleitet, ohne weiteres klar.

Allerdings ist auch die Fersengegend zum wenigsten dem nämlichen Drucke wie die vorderen Stützpunkte des Fusses ausgesetzt. Dass hier trotzdem sowohl nach meiner, (nur im Fall IX.) als nach Erfahrung anderer die Affection seltener auftritt, ist aus den Circulationsverhältnissen leicht zu erklären. Das Adernetz der Fersengegend (Rete calcis) wird aus der Art. tibialis antica, postica und peronea, kurz aus grosscaliberigen Gefässen gespeist. Hingegen enthält der vordere Theil der Sohle sein Blut mittels des über eine lange Strecke verlaufenden Arcus plantaris. Circulationsstörungen des enger calibrirten Arcus plantaris werden demnach in ihren Effecten leichter zum Ausdruck kommen, als solche der oben erwähnten grösseren Gefässe, welche die Ferse speisen. Für die Entstehung und die Localisation des Mal perforant sind aber folgende Verhältnisse noch wichtiger.

Nach Untersuchungen von Werner Spalteholz wirkt die Fascie der Sohle, wenn sie gespannt ist, leicht störend auf die Vertheilung des Blutes an der Sohlenhaut. Die verschiedenen Circulationsstörungen, welche man bei Plattfüssen alle Tage beobachtet, (nebenbei sei noch bemerkt, dass es sich in meinen Fällen zumeist um mehr oder minder ausgesprochene Plattfüsse handelte) machen es plausibel, dass bei anhaltendem Stehen auch in den tiefer gelegenen Adern, als auch im Arcus plantaris und in dessen Ver-

zweigungen leicht Circulationsstörungen entstehen können. Da es an der Sohle laut Untersuchungen von Spaltholz keine Endarterien giebt, werden diese Circulationsstörungen durch Anastomosen leicht beseitigt. Hingegen ist es einleuchtend, dass in Fällen, wo die Arterien durch Erkrankung zum Theil ihre Elasticität eingebüsst haben, zum Theil stark verengt oder sogar vollständig obliterirt sind, eine Circulationsstörung nicht ausgeglichen werden kann, und infolge dessen Gewebstod eintritt.

Wenn ein Verschluss kleinerer Digitalarterien stattfindet, entsteht die Nekrose an den distalen Enden der Zehen (wie im Fall III, IV,). — Im Falle des Verschlusses einer Art. interossea plantaris, entsteht die Nekrose an den plantaren Flächen des ersten Zehengliedes. Diese Gegend weist nach Untersuchungen von Spalteholz die allerärmsten Anastomosen auf, folglich erscheint sie zum Entstehen des perforirenden Geschwüres sehr geeignet. Thatsächlich tritt hier, speciell an dem Hallux, oft das Geschwür auf (im Fall II, III, IV, V, VII, VIII, X, zusammen achtmal), obwohl diese Stelle dem Druck beim Stehen weniger als die sonstigen Prädilectionstellen ausgesetzt ist. Tritt der Verschluss höher ein, so entsteht die Nekrose im Bereiche der Sohle (wie im Fall I, IV, VI, VII) zumeist dem Köpfchen des ersten Metatarsus, das ist dem Endaste des Arcus plantaris entsprechend (Fall IV, VI, VII). Jemehr centralwärts das Geschwür auftritt, das heisst eine je grössere Arterie verschlossen ist, um so grösser ist das Geschwür, um so tiefer geht die Gangrän.

Aus der zum Entstehen des Geschwüres zu Grunde liegenden Gefässerkrankung ist ferner die Neigung zum Recidiv ungezwungen erklärbar.

Auch die auffallende Geringfügigkeit der reactiven, sogenannten entzündlichen Erscheinungen ist aus dem Gesagten erklärlich. Sind doch die verdickten und zum Theil obliterirten Arterien zur Bewerkstelligung einer Exsuldation nicht, und die normale Beschaffenheit der Venen zur Verhütung der Stauung sehr wohl geeignet.

Das endlich die Unempfindlichkeit des Geschwüres und seiner nächsten Umgebung infolge der Nekrose und des Oedems in letzter Instanz demnach als eine Folge der Adererkrankung aufzufassen sei, bedarf keiner weiteren Auseinandersetzung.

Das Malum perforans pedis ist demnach sowohl der klinischen Erfahrung, als der pathohistologischen Untersuchung gemäss eine locale Gangrän, welche in Folge Verschluss einzelner Arterien des Fusses ent-

steht und durch eine obliterirende Erkrankung der Arterien des Fusses bedingt ist.

Bei Gangräna senilis und Gangräna diabetica hat die anatomische Untersuchung stets Arterienerkrankung nachgewiesen, bei Decubitus ist die Nekrose von einer Circulationsstörung im Capillarsystem bedingt. Das Mal perforant nimmt demnach eine Zwischenstellung zwischen Decubitus und Gangräna senilis und dieser ähnlichen Gangränen ein. Im ersteren Falle handelt es sich um Folgen eines Verschlusses der Capillaren, in letzteren Fällen um ausgebreitete Gangräna durch Verschluss zugleich vieler oder höher gelegener Gefässe, bei Ulcus perforans pedis um circumscripte Nekrose infolge eines Verschlusses einzelner kleineren Arterien. Dem entsprechend sieht man oft (auch wir beobachteten vier diesbezügliche Fälle) dem Mal perforant in jeder Hinsicht entsprechende gangränöse Geschwüre bei Diabetes als Vorläufer einer ausgebreiteten Gangrän. Endlich bestätigt unsere Auffassung Carville, der einen Fall publicirte, wo Mal perforant und Gangrän zur gleichen Zeit vorhanden war, und wo auch durch die Autopsie die Erkrankung der Arterien constatirt wurde.

Wir haben erwähnt, dass im Fall IX gelegentlich einer Urinuntersuchung Eiweiss im Urin zu finden war, und im Fall X infolge einer stattgehabten Wirbelsäuleverletzung eine gewisse Motalitäts- und Sensibilitätsstörung an den unteren Extremitäten vorhanden war, sonst hat eine genaue Untersuchung sämmtlicher Fälle weder im Nervensystem, noch im Kreislaufsystem irgend welche krankhafte Veränderungen entdecken können.

Die Arterienerkrankung war in den durch Autopsie untersuchten Fällen nur im Bereiche des Fusses zu constatiren. Es war nämlich die Pulsation an der Tibialis postica hinter dem inneren Knöchel und an der Art. dors. pedis am Fussrücken viel undeutlicher als bei zum Vergleich herangezogenen gesunden Personen zu fühlen. Hingegen bot die Art. poplitea und alle sonstigen zugänglichen Arterien ganz normale Verhältnisse dar. Es handelt sich demnach in den untersuchten Fällen um eine auf eine circumscripte Region localisirte Gefässerkrankung.

Wenn auch im allgemeinen die Arteriosklerose nur im vorgerückten Alter und als eine constitutionelle Krankheit beobachtet wird, so ist eine locale Arterienerkrankung im besten Alter, wie zumeist in meinen Fällen, keine aussergewöhnliche. Giebt es doch viele Leute mit normaler Herzthätigkeit, bei denen die Pulsation der peripharen Arterien schwach ist („Chilblain-Circulation“ der Engländer), deren

Hände und Füsse kühl sind, viel schwitzen, die an diesen Theilen oft Erfrierungen bekommen. Ferner haben Sack und Mehnert den Nachweis geführt, dass die Angiosklerose in ganz auffälliger Weise die Arterien und Venen des Unterschenkels und des Fusses des Vorderarmes und der Hand bevorzugt.

Allerdings ist der Fuss infolge der schlechteren Circulationsverhältnisse und infolge des Druckes, welchem die Sohle ausgesetzt ist, viel mehr als die Hand zu einer localen Gangrän geeignet, trotzdem würde man erwarten, dass wenn auch seltener so doch hier und da ein dem Mal perforant du pied analoges Krankheitsbild auch an der Hand zur Beobachtung gelange. Thatsächlich beobachtete Ménétrier „ein Mal perforant der Handteller bei einem an syphilitischer Tabes leidenden Individuum". Meinerseits finde ich diesbezüglich folgenden Fall erwähnungswerth:

Johann Buzäky, geb. 1848, verheiratheter Steinschärfer, hat sich am 9. Juni 1894 in der chirurgischen Ordination der Krankenkasse krank gemeldet. An der ulnaren Seite des Interphalangealgelenkes des rechten Daumens findet sich eine überaus dicke Epidermisschwiele, deren Mitte zerklüftet und mit abgestorbenen Gewebsbestandtheilen angefüllt ist. Der Daumen und die ganze Hand ist mässig roth, stark ödematös. Das Geschwür soll angeblich seit 3 Wochen bestehen und verursachte dem Patienten keine Beschwerden. Nur das Angeschwollensein der Hand veranlasste ihn, die Arbeit stehen zu lassen. Nach Abstossen der abgestorbenen Gewebstheile war das Geschwür am 15. Juli so weit gebessert, dass Patient die Arbeit wieder aufnahm. Am 27. August meldete er sich zum zweiten Male. An der vorigen Stelle ein rundes Geschwür mit überaus dickem, verhorntem, wallartigem Saum, ausgefüllt mit welker Granulation und secernirt eine dünne, übelriechende Jauche. Am Grunde des Geschwüres stösst die Sonde auf einen harten nekrotischen Knochen. Der Daumen, die Hand und der Vorderarm bis zum Ellbogen ödematös geschwollen. Die Heilung vollzog sich nach Abstossen eines grossen Stückes nekrotischer Sehne und Entfernen zweier Stückchen nekrotischen Knochens vom Interphalangealgelenk recht langsam. Der Daumen blieb steif und dünn.

Der Patient wurde zwar auf sein Nervensystem und Gefässsystem nicht näher untersucht, ich hatte aber Gelegenheit, ihn öfter zu sehen. Derselbe galt immer für gesund, nebstdem für einen der tüchtigsten Arbeiter. Seine Arbeitsgenossen schrieben das Geschwür der ununterbrochen rastlosen Handhabung des Hammers zu. Dass es sich auch in diesem Falle um eine locale Erkrankung der Gefässe handelte, erhellt aus dem Umstande, dass der Patient im Mai 1896 mit einem ähnlichen nekrotischen Geschwür an dem Nagelgliede des linken Mittelfingers in meiner Behandhandlung stand.

Es wäre nur noch die Frage zu erörtern, auf welche Weise die locale zum Entstehen des Malum perforans führende Arterienerkrankung zustandekommt.

Alexander Fränkel (l. c.) hat bei einem Initialsymptome des Tabes aufweisenden Patienten wegen Mal perforant die linke zweite Zehe mit dem grössten Theile des zugehörigem Metatarsus entfernt. Nach zwei Jahren Recidiv am rechten Fuss entsprechend dem vierten Metatarsusköpfchen. Dieses nekrotisch. Das Geschwür wurde in toto exstirpirt, das Kopfcheu des Metatarsus resecirt. „Bei der histologischen Untersuchung des Grundes und der Ränder des Geschwüres fiel vor allem eine mächtige Hypertrophie der Media an den kleinsten Arterien auf, die kaum ein Lumen aufwiesen, deren Wand durch diese Wucherung der Muskelschicht um ein sehr beträchtliches verdickt war."

Bis hierher passt die Beschreibung in den Rahmen unserer histologischen Befunde, und sehen wir darin dieselbe Atiologie der Krankheit, wie in unseren Fällen. Wir finden es aber in gar keiner Weise gerechtfertigt, was Fränkel fortsetzungsweise sagt: „Man konnte sich beim Anblick des Präparates des Eindruckes nicht erwehren, als habe man hier das Bild eines von Muskelhypertrophie begleiteten Gefässkrampfes". Ferner: „Es lag nahe, diesen Gefässzustand als Folge des tabetischen Processes anzusehen und andererseits im Sinne Raynaud's das perforirende Geschwür als Folge dieses Gefässkrampfes." Es ändert an der Sache nichts, wenn Fränkel denselben Befund an der Arteria tibialis eines wegen spontaner Gangrän amputirten Unterschenkels machte, wo zugleich der Nervus tibialis posticus hochgradige Atrophie zeigte, und in einem dritten Falle den Nervus ischiadicus eines Tabetikers stark verändert, an den Arterien eine Verbreiterung der Muskelschicht und sehr bedeutende Wucherung der Intima fand.

Fränkel hat daraufhin 36 verschiedene Cadaver untersucht, welche von Nervenkrankheiten herstammten, welche „erfahrungsgemäss zu sog. trophischen Störungen führen." In fast sämmtlichen untersuchten Fällen liessen sich mehr weniger erhebliche Gefässveränderungen nachweisen, die als angiosklerotische im weiteren Sinne bezeichnet werden können. Um die Frage auch experimentell zu bearbeiten, wurde 2 Hunden und 10 Kaninchen der Ischiadicus durchschnitten. Es traten neben der Lähmung die verchiedensten trophischen Störungen ein, und die anatomische Untersuchung ergab im grossen und ganzen dieselben Gefässveränderungen, wie in den untersuchten Cadavern. Fränkel glaubt, damit den Beweis geliefert zu haben, dass die sogenannten trophischen Störungen erst auf dem Umwege der durch die Nervenläsion hervorgerufenen Gefässerkrankungen entstehen.

Fränkel's Untersuchungen stehen eigentlich nur im losen Zusammenhange mit dem Wesen des Malum perforans. Es wurde durch dieselbe bloss nachgewiesen, dass ähnliche Gefässveränderung, wie in seinem Fall von Mal perforant, auch bei anderen Zuständen vorkommen, welche mit sogenannten „trophischen Störungen" einhergehen. Es dürfte daher genügen, wenn wir darauf hinweisen, dass erstens in seinen Fällen nicht erwähnt ist, ob Symptome einer vasomotorischen Störung (Röthung, Blässe, rasche Temperaturveränderungen der Haut) beobachtet wurden, dass des weiteren in meinen Fällen ganz bestimmt kein einziges vorhanden war. Der histologische Befund Fränkel's in seinem Falle von Malum perforans darf demnach nicht ohne weiteres als Gefässkrampf gedeutet werden.

Zweitens ist zu bemerken, dass Störungen von Seiten des Nervensystems in den meisten Fällen von Mal perforant fehlen. Die Beobachtungen, welche an solchen mit nervösen Störungen gemacht werden, dürfen nicht einfach auf die übrigen übertragen werden. Drittens muss erwähnt werden, dass Brown-Séquard in einer Sitzung der Société de Biologie schon im Jahre 1883 demonstrirte, dass alle diejenigen gröberen Verletzungen, welche an den Pfoten der Kaninchen nach Durchschneidung des N. ischiadicus zur Beobachtung gelangen, und welche als trophische Störungen angesprochen werden, die Thiere sich selbst durch Annagen beibringen, und dass diese „Störungen" vollständig ausbleiben, wenn mit der Durchschneidung des Ischiadicus an derselben Seite zugleich das Rückenmark bis zur Hälfte durchgeschnitten wurde, so dass die Thiere ihre Pfoten zum Maul nicht aufheben konnten.

Die Untersuchungen von Fränkel haben die Abhängigkeit gewisser Gefässveränderungen von Verletzungen peripherer Nerven bei bestimmten Thierversuchen, ferner Coincidenz von Nervenveränderungen mit Gefässerkrankungen bei verschiedenen Nervenkrankheiten, aber nicht die Abhängigkeit der letzteren von den ersteren beim Mal perforant nachgewiesen. Uns interessirt daher eigentlich nur die erwähnte Behauptung, dass es nahe lag, „diesen Gefässzustand als Folge des tabetischen Processes anzusehen und andererseits im Sinne Raynaud's das perforirende Fussgeschwür als Folge dieses Gefässkrampfes."

Raynaud betrachtete den spontanen Gewebstod bei Mal perforant als Folge eines Arterienkrampfes, wodurch locale Synkope, später locale Asphyxie und zum Schluss locale Gangrän zustandekommen sollte. Berovets[1]) hat bei Kaninchen nach Durchschneidung des Nervus ischiadicus und in zwei anatomisch untersuchten Fällen von Neuritis gefunden: 1. eine Atrophie und Degeneration der glatten Muskelzellen in den peripheren Schichten, 2. eine progressive Hypertrophie derselben Zellen in den centralen Schichten der Tunica muscularis, wodurch die Arterienlichtung nach und nach verkleinert wird. Dieser Befund ist nach Berovets geeignet, der Erklärung Raynaud's eine anatomische Stütze zu verleihen. Unseres Erachtens nach wird die ungenügend motivirte Anschauung Raynaud's durch den Befund Berovets kaum gestützt, denn es widerspricht jeder pathologischen Thatsache, dass in einem und demselben Gewebe und in denselben Zellen Hypertrophie und zugleich Atrophie stattfinde.

Bei dem Mal perforant kann — wie schon erwähnt — von einem Gefässkrampf als Ursache der Nekrose nicht die Rede sein.

Viel ungezwungener und natürlicher als durch neurotischen Einfluss können wir die zum Entstehen des Mal perforant als Grundlage dienenden Gefässveränderungen aus denselben Ursachen ableiten, welche im allgemeinen als ätiologische Momente der Gefässerkrankungen betrachtet werden. So fand Bothézat das Uebel auffallend häufig bei Potatoren. Von 8 Fällen waren fünf „d'origine alcoholique." In meinen Fällen war in der Aetiologie der Alkoholismus (fast in sämmtlichen Fällen), die schlechten Ernährungsverhältnisse und die funktionelle Anstrengung der

1) Ref. im Centralbl. f. Chirurgie. 1895. Nr. 10.

Arterien vorhanden. Ebenso, wie diese Momente einmal eine constitutionelle Arteriosklerose, ein anderes Mal eine circumscripte Erkrankung an der Aorta, an der Art. coronaria cordis oder an den Gehirnarterien zu stande bringen können, kann man annehmen, dass dieselben an den Extremitäten, speciell am Fusse eine Arterienerkrankung bewirken können. Die Möglichkeit einer circumscripten Gefässerkrankung ist hier umsomehr annehmbar, weil in mehreren Fällen zur funktionellen Anstrengung der Arterien sehr viel Gelegenheit geboten war.

Sir. G. Johnson hat schon vor Jahren behauptet, dass eine häufig sich wiederholende oder andauernde Steigerung des Blutdruckes auf die Muscularis der kleinen Arterien eine ähnliche Wirkung haben müsse, wie auf den Herzmuskel selbst. Auch die Muscularis der kleineren Arterien kann durch dieselben erkranken. Mit der Verminderung der Leistungsfähigkeit der Muscularis ist aber — wie Thoma überzeugend auseinandersetzte — die Bedingung zur Entwickelung der Arteriosklerose gegeben.

Litteraturverzeichniss.

Nélaton, Gazette des hôpitaux. 1852.
Vésignié, Gazette des hôpitaux. 1852.
Follin, Traité elem. de pathol. 1863.
Gosselin, Gaz. méd. 1866.
Leplat, Thèse de Paris. 1855.
P. Bruns, Berl. klin. Wochenschr. 1875.
Estländer, Deutsche Klinik. 1871.
Schoemaker, Langenbeck's Archiv. XVII. Bd.
Pitha, Handbuch 1869. II. Bd. I. Abth.
Morat, Archiv gén. de med. 1873.
Duplay, Archiv gén. de med. 1876.
Bouilly et Martin, Archiv gén. de med. 1880.
Sonnenburg, Deutsche Zeitschr. f. Chirurgie. 1875.
H. Fischer, Archiv f. klin. Chirurgie. 1875.
Pitres et Waillard, Archiv de Physiol. 1885.
A. Fränkel, Wiener klin. Wochenschr. 1896.
Stummer, Virchow's Archiv. CXLIX. Bd. 3. Heft.
Michailow, Schmidt's Jahrbücher. 1893.
Leicht, Inaug.-Dissert. Erlangen 1891.
Hermann Koeniger, Inaug.-Dissert. Bonn 1898.
Ziegler, Lehrb. d. spec. path. Anat. 1890.
R. Thoma, Lehrb. d. allgem. path. Anat. 1894.
Klebs, Allgemeine Pathologie. 1889.
Michaud, Lyon méd. 1876.
Pean, Gaz. des hôp. 1863.
Delsol, Thèse de Paris. 1864.
Dolbeau, Clinique chirurg. Paris 1867.
Lucain, Thèse de Montpellier. 1868.
Englisch, Oesterr. med. Jahrbuch. 1879.
Werner Spalteholz. Die Vertheilung der Blutgefässe in der Haut. Leipzig 1893.
Carville, Gaz. des hôpiteaux. 1868.
Sack und Mehnert, Ueber die topographische Verbreitung der Angiosklerose. Inaug.-Dissert. Dorpat 1888.
Ménétrier, Ann. de Dermat. et de Syphil. 1887.
Bothézat, Montpellier Méd. 1892.
G. Johnson, Med. chir. Transact.
Thoma, Virchow's Archiv. CIV.—CVI. Bd.

XXIV.

Aus der chirurgischen Abtheilung des Kölner Bürgerhospitals
(Geh. Rath Prof. Bardenheuer).

Die Caries der Synchondrosis sacro-iliaca und ihre Behandlung.

Von
Dr. Oscar Wolff,
Assistenzarzt.

(Mit 2 Abbildungen.)

Der tuberculösen Erkrankung der Synchondrosis sacro-iliaca hat man erst seit den letzten 5 Jahren eine grössere Aufmerksamkeit zugewandt. Ich erwähne hier an erster Stelle die Arbeit Kramer's: „Ueber Resectionen am Beckenring", welcher auf dem Deutschen Chirurgencongress 1894 über 3 Fälle berichtete, in denen von Bardenheuer wegen Tuberculose operativ vorgegangen wurde; dann die Publication Fischer's-Strassburg in der Deutschen Zeitschrift für Chirurgie, der einen von ihm operirten Fall citirt, und endlich die Arbeit Rieders'-Bonn in der Deutschen medicinischen Wochenschrift vom 10. Februar 1898, gleichfalls über einen Fall berichtend. Damit ist die deutsche Litteratur, soweit mir bekannt, erschöpft.

Ist denn die tuberculöse Erkrankung an der Synchondrosis sacro-iliaca in der That so selten? Der Umstand, dass innerhalb 5 Jahren auf der chirurgischen Abtheilung des Kölner Bürgerhospitals 13 Fälle zur Beobachtung kamen — Fälle, in denen die Diagnose in operatione und später durch die pathologische Untersuchung ihre Bestätigung fand — muss die Ueberzeugung erwecken, dass die Erkrankung thatsächlich nicht selten vorkommt.

Es werden ja gerade die Gelenke von dem tuberculösen Virus als Niederlassungsort bevorzugt. Derjenige nun, der die Synchondrosis sacro-iliaca für ein wahres Gelenk hält mit Synovialüberzug und Gelenkhöhle, wird es, wie Rieder, erklärlich finden, dass auch dieses Gelenk häufig tuberculös erkrankt. Es dürfte aber doch zu berücksichtigen sein, dass hier andere mechanische Verhältnisse vor-

liegen, wie bei anderen Gelenken. Die Verschiebbarkeit der Gelenkenden gegeneinander ist hier eine ausserordentlich geringe. Ob thatsächlich eine Gelenkhöhle besteht, ist fraglich, ich selbst habe eine solche niemals wahrnehmen können; und endlich dürfte durch genauere Untersuchungen noch festzustellen sein, ob in allen Fällen wirklich eine Synovialmembran vorhanden ist.

Eine synoviale Form der Tuberculose habe ich hier nie gesehen, sondern stets die ostale Form, entweder ohne Abscedirung oder weitaus in der Mehrzahl der Fälle mit Abscessbildung, bei unseren Fällen in fast 80 Proc.

Je nachdem der Abscess an der vorderen oder hinteren Fläche des Synchondrosis zum Durchbruch kommt, tritt er an ganz verschiedenen Stellen zu Tage. Von der vorderen Kreuzbeinfläche kann er sich ins Cavum-ischio rectale senken und neben dem Anus oder ins Rectum perforiren. Die Senkung ins Cavum ischio rectale scheint relativ selten zu sein, bei uns unter 10 Fällen nur einmal. Wandert die Eiterung zur Innenfläche der Darmbeinschaufel, so erfolgt der Durchbruch ganz unter dem Bilde des Iliacus- oder Psoasabscesses an der Vorderseite des Oberschenkels: unter 10 Fällen zweimal. In loco blieb der Abscess dreimal in 10 Fällen, er fand sich direct an der Hinterfläche des Os sacrum auf der erkrankten Synchondrose liegend. Am häufigsten trat uns die Erkrankung unter dem Bilde des Glutäalabscesses entgegen, in 50 Proc. Von der Vorderfläche der Synchondrose senkt sich der Eiter hinab, er verlässt das Beckeninnere durch das Foramen ischiadicum majus, gelangt unter die dicke Glutäalmusculatur und nimmt dann in ganz kurzer Zeit ausserordentlich grosse Dimensionen an. Die Abscessmembran kann sich nach aufwärts bis zum Beckenkamm, nach abwärts bis zur Kniekehle erstrecken. Die Excision so grosser Abscesse ist schwierig und blutig und bildet für sich allein eine grosse Operation. — Nur dreimal unter 13 Fällen war es zur Zeit des operativen Eingriffes noch nicht zur Eiterbildung gekommen.

Die Diagnose der tuberculösen Erkrankung der Synchondrosis sacro-iliaca ist nicht immer ganz einfach und lässt sich oft nur unter genauer Abwägung aller in Betracht kommenden Momente stellen. Kranke ohne Eiterbildung laufen nicht selten monatelang als Simulanten oder Nervenleidende herum, bis dann schliesslich das Auftreten des Abscesses die Vermuthung erweckt, dass hier von vornherein wohl ein chirurgisches Leiden vorgelegen hat.

Das Leiden beginnt mit geringem Schmerz im Kreuz, der in sehr vielen Fällen im Anschluss an ein — oft leichtes Trauma —

Fall auf die Füsse, Heben eines schweren Sackes u. s. w. empfunden wird. Das Trauma gilt dann als Ursache des späteren Leidens, während es doch, vom wissenschaftlichen Standpunkte aus betrachtet, zum mindesten zweifelhaft sein muss, ob durch die Verletzung nicht eher die schon länger latent bestehende Erkrankung ihrem Träger erst zum Bewusstsein gebracht wird. Häufig geben die Leute an, dass sie zu allererst gemerkt haben, wie ihnen das Anziehen der Strümpfe oder Schuhe immer beschwerlicher geworden sei. Der Schmerz kann zunehmen, continuirlich werden, so dass schliesslich jede Bewegung unerträglich, das Sitzen und Gehen unmöglich wird. Wie wir gefunden haben, weisen derartige heftige Schmerzen in der Regel auf eine starke Mitbetheiligung des Os sacrum hin und sind auf einen directen Druck oder einen entzündlichen Einfluss der Tuberculose auf den Plexus sacralis zurückzuführen. Leider wird das Kreuzbein relativ früh mit afficirt, in weit höherem Maasse, als die benachbarte Darmbeinschaufel. In einem Fall, der zur Autopsie kam, war das ganze Sacrum tuberculös infiltrirt; ja es fand sich der Process sogar auf die andere, nicht resecirte Synchondrosis übergegangen. Eine ausgedehnte Affection des Sacrum ist prognostisch ausserordentlich ungünstig, da bei der Operation unter Umständen eine Eröffnung des Duralraumes nicht vermieden werden kann; die Gefahr der eiterigen Meningitis ist damit in nächste Nähe gerückt. Andererseits werden bei ausgedehnter Kreuzbeinresection die Blasen und Mastdarmnerven verletzt, es tritt dauernde Lähmung des Rectums und der Blase ein, Cystitis, Pyelitis, und schliesslich der Exitus letalis, — ein Verlauf, den wir leider in 3 Fällen erleben mussten. Doppelseitige in beide Beine ausstrahlende Schmerzen sind nur zu geeignet, den Chirurgen bei der Indication oder dem Entschlusse zu operiren zur grössten Vorsicht zu mahnen. Fälle mit stärkerer Betheiligung des Os sacrum endigen meist letal — eine directe Folge des operativen Eingriffes.

Nun sind Schmerzen localer oder ausstrahlender Natur keineswegs ein nothwendiges Symptom bei Caries der Synchondrosis. Ich habe einen Schlosser gesehen, der bis zum Tage vor seiner Hospitalaufnahme schwer gearbeitet hatte; und doch fand sich schon bei der ersten Untersuchung ein grosser Glutäalabscess.

Ein Symptom, das man aber nicht vermissen darf und bei geeigneter Untersuchung auch nie vermissen wird, ist der Druckschmerz. Oft lässt er sich bei seitlicher Compression der beiden Darmbeinschaufeln auslösen, ähnlich wie die Compression des Brustbeines und der Wirbelsäule bei Fractura costae an der Bruchstelle

Schmerz auslöst. Sicherer ist die directe Betastung der Synchondrose, Zunächst untersucht man in Bauchlage des Patienten die hintere Kreuzbeinfläche, um dann, sowohl bei positivem, wie bei negativem Befund die Untersuchung per Rectum vorzunehmen. Diese ist von der allergrössten Wichtigkeit für die Stellung der Diagnose, ja bei der nicht abscedirten Form gewährt sie unter Umständen den einzigen Anhaltspunkt für die Annahme des bestehenden Leidens. Der Druck des Zeigefingers, der vom Rectum aus die kranke Synchondrosis trifft, wird sehr schmerzhaft und prägnant empfunden, und selten wird der Untersuchende ein Oedem oder eine Auflockerung der Synchondrosengegend beim Vergleich mit der gesunden Seite vermissen. Passende Anamnese, Compressionsschmerz, localer Druckschmerz, Oedem per Rectum nachgewiesen, genügen zur Sicherung der Diagnose.

Die oben erwähnten Senkungsabscesse sind natürlich sehr werthvolle Symptome, aber ihre Deutung ist — ohne Zuhilfenahme der anderen Symptome — schwierig. Wir wissen ja, dass die Spondylitis und die Coxitis ihre Eitermassen nach denselben Orten entsenden können, wie unsere Erkrankung — ja es kann sogar ein Knochenprocess, der sich im vorderen Beckenring abspielt, die Ursache zur Bildung eines Glutäalabscesses abgeben. Auf dem beigefügten Röntgenbild erweist sich der linke horizontale Schambeinast deutlich cariös. Das einzige, was objectiv bei dem Falle vor der Operation nachweisbar war, war ein grosser linksseitiger Glutäalabscess. Die Deutung der Herkunft des Abscesses wäre hier ohne das Röntgenbild geradezu unmöglich gewesen. Der Abscess wurde excidirt, und dann in derselben Sitzung von vorn her die Resection des Ramus horizontalis pubis vorgenommen.

Wenn nun die Caries der Synchondrose nicht in geeigneter Weise behandelt wird, so ist ihre Prognose eine sehr düstere. Der frühzeitige Uebergriff aufs Sacrum führt bald zur allgemeinen Beckencaries, die Eiterung zum Kräfteverfall und zur amyloiden Entartung der Organe. Die conservative Partei der Chirurgen wird mit Gypsverbänden oder anderen zur Ruhigstellung des Beckens geeignet erscheinenden Mitteln vorgehen, und es dürfte das zunächst bei denjenigen Fällen berechtigt sein, die ohne Eiterbildung in Behandlung gelangen. Das sind aber nur 20 Proc. der Fälle, und auch diese kleine Zahl wird sicherlich im Laufe der Behandlung noch dadurch gekürzt werden, dass trotz Ruhigstellung Abscedirung anftritt, oder aus anderen Gründen — Verschlechterung des Allgemeinbefindens, — die Nothwendigkeit der Operation sich einstellt.

Die operative Behandlung steht also im Vordergrund bei der Caries Synchondrosis. Es fragt sich nun: Wann soll man operiren, und wie soll man operiren?

Fig. 1.

Cariöser Herd im linken horizontalen Schambeinast.

Man soll möglichst frühzeitig operiren, wenn der Kochenprocess noch nicht zu grosse Ausdehnung gewonnen hat. Es gelingt meist die Diagnose schon zu stellen, wenn die Patienten sich noch in relativ gutem Kräftezustande befinden. Der Congestionsabscess scheint sich in relativ kurzer Zeit zu entwickeln, wenigstens spricht die Anamnese und das meist gute Aussehen der Kranken in vielen Fällen zu gunsten dieser Annahme. Durch Zuwarten kann nur geschadet werden, da sich ja der Process, wie wir sahen, rasch aufs Sacrum ausbreitet, und damit der Fall inoperabel, resp. prognostisch ungünstig geworden ist. Auch das günstige Alter der Patienten kann nur ermuthigend für die Vornahme der Operation sein. Von unseren 13 Fällen, unter denen, nebenher gesagt, nur 1 Frau verzeichnet ist, alles andere waren Männer — befanden sich 50 Proc. im Alter zwischen 20 und 30 Jahren.

Der älteste Resecirte war 50 Jahre alt, er hat die Operation gut überstanden und arbeitet nach fistelloser Ausheilung nach wie vor in seiner früheren Beschäftigung als Handwerker.

Was nun die Operationsmethode betrifft, so dürften die üblichen Auskratzungen, Jodoforminjectionen u. s. w., von denen Einzelne

gute Resultate gesehen haben, wohl nur für wenig vorgeschrittene Fälle angebracht sein, in denen der scharfe Löffel oder der Meissel gerade das Glück hat, den isolirten, begrenzten Knochenherd zu treffen und zu entfernen. Für alle ausgedehnten Fälle, zumal für diejenigen, bei welchen der Durchbruch und die Senkung des Abscess an der Innenfläche des Os sacrum stattgefunden hat, genügen diese kleinen Eingriffe nicht. Es erfolgt nach ihnen keine Ausheilung, eine Fistel bleibt zurück; nach einiger Zeit brechen eine, zwei und immer mehr Fisteln auf, die Ernährung lässt nach, und solche Kranke kann man in vielen Krankenhäusern herumliegen sehen, wo sie als nicht mehr Gegenstand operativer Behandlung auf den Aussterbeetat gesetzt sind.

Bardenheuer hat zuerst im Jahre 1893 ein typisches Operationsverfahren zur Resection der Synchondrosis sacro-iliaca angewandt und auf dem Congresse der Deutschen Gesellschaft für Chirurgie veröffentlichen lassen.

Der Schnitt wird in Form einer römischen I angelegt. Der obere Querbalken entspricht der Crista ossis ilei, der untere verläuft fingerbreit unterhalb des oberen Randes der Incisura ischiadica. Die Mitte beider Querschnitte verbindet ein Längsschnitt, der — nach eventueller Excision des Glutäalabscesses — durch die Glutäalmusculatur hindurchdringt bis auf den Knochen. Die so entstandenen beiden Muskellappen werden nach rechts und links vom Längsschnitte aus vom Knochen abgelöst und dann zur Resection der Synchondrosis geschritten, indem eine Kettensäge an der Innenfläche des Darmbeins subperiostal um das Os ileum herumgeführt wird, und letzteres in verticaler Richtung durchsägt wird. Mit starkem Knochenkaken wird nun der mediale Theil des durchsägten Os ileum aus der Synchondrosis sacro-iliaca herausgerissen und mit dem Meissel vom Os sacrum so viel abgeschlagen, wie krank erscheint. Liegt ein Iliacalabscess vor, so wird ausserdem ein Schnitt vom Poupart'schen Bande entlang dem vorderen Theil der Crista ilei geführt, und von ihm aus der Abscess nach Möglichkeit excidirt und drainirt. Die ganze Wundhöhle wird mit Jodoformgaze ausgestopft.

Wenn nun auch die Resultate dieser Operationsmethode keine ungünstigen waren, so wendet sie Bardenheuer in letzter Zeit doch nicht mehr an, sondern bedient sich jetzt einer neuen Methode, welcher mehrere Nachtheile der alten fehlen.

Die alte Operation verläuft sehr blutig, die Arteriae glutaeae werden sowohl vom Längsschnitt, als auch von beiden Querschnitten in ihren zahlreichen Aesten wiederholt getroffen. Infolge dessen

wird der Eingriff zu gross, die Operation lässt sich nicht in einer Sitzung beenden, es muss zweizeitig operirt werden. In 66 Proc. der Fälle wurde zweizeitig und öfter operirt; den ersten Act bildete die Excision des Abscesses und Freilegung der Hinterfläche der Synchondrosis, den zweiten erst die Knochenoperation. Nur in 3 Fällen liess sich die Operation in einer einzigen Sitzung vollenden. — Lag ein Iliacalabscess vor, so liess sich vom hinteren Resectionsschnitt die Abscessmembran nicht excidiren, ein neu angelegter vorderer Schnitt complicirte das Verfahren. Eine Primärheilung wurde niemals angestrebt, sondern stets die Ausheilung der Granulation überlassen. Die mittlere Heilungsdauer beträgt 5 Monate.

In der Nachbehandlung des Operirten machte sich das schnelle Aneinanderrücken der Resectionsflächen des Os sacrum und Os ileum störend geltend. Die Annäherung der Knochenflächen geschah so schnell und so energisch, dass sich schon beim ersten etwa nach 8 Tagen vorgenommenen Verbandwechsel die in die Knochenlücke eingeführte Jodoformgaze fest eingekeilt fand und nur schwer entfernt werden konnte. Durch das Aneinanderrücken der Knochen wird der Abfluss der Secrete gehemmt, es resultiren hohe Temperatursteigerungen, der Wundverlauf wird sehr gestört, eventuell kommen grössere Nachoperationen, Gegenspaltungen u. s. w. in Frage. Erst als man auf den Gedanken kam, unmittelbar nach der Operation der Annäherung der Knochen durch geeignete Extension an beiden Oberschenkeln nach aussen vorzubeugen, war der Wundverlauf glatter.

Trotz dieser Nachtheile der alten Methode wurden unter 12 Fällen sieben geheilt (einer mit Fistel), während fünf starben. Das Resultat lässt sich als ein gutes bezeichnen, wenn wir uns die Todesursache dieser fünf näher ansehen. Es blieb einer im Shock; einer starb nach 2 Monaten an Lungenphthise, drei an Sepsis, die zum Theil auf die Wundverhältnisse, zum Theil aber auf die bei der Section bestätigte Pyelitis zurückzuführen war. Bei allen dreien war eine ausgedehnte Resection am Kreuzbein vorgenommen, mit folgender Blasenlähmung und ihren Consequenzen. Die Betrachtung dieser Statistik kann nur nochmals die Bedeutung einer Mitbetheiligung des Os sacrum hervorheben.

Die neue Methode lehnt sich an die von Sprengel für Beckencaries angegebene Schnittführung an. Der Schnitt beginnt in der Mitte des Ligamentum Poupartii, verläuft bogenförmig nach aufwärts über die Crista ossis ilei, steigt ab übers Os sacrum, etwas medianwärts von der Gelenkfuge der Synchondrose und folgt dann dem

Verlauf des Ligamentum tuberoso sacrum bis fast zum Tuber ischii. Der Schnitt dringt direct bis auf den Knochen, die an der Spinae ant. et post. ansetzenden Muskeln werden an ihren Ansatzpunkten durchtrennt, das Labium ext. cristae ossis ilei wird mit einem Resectionsmesser vom Knochen abgeschnitten, und dann das Periost — im Zusammenhang mit dem Labium externum von der äusseren Darmbeinfläche abgelöst. Es ist auf die gleichzeitige Ablösung des Periosts mitsammt der Musculatur Gewicht zu legen. Die ganze Hinterbacke, bestehend aus dem Hautmuskelperiostlappen, lässt sich nun nach unten klappen. Arteria und Vena glutaea werden nöthigenfalls an ihrer Austrittsstelle durch das Foramen ischiadicum unterbunden und durchtrennt. Es erfolgt nun die Ablösung des Ileo psoas von der Innenseite des Darmbeines, ein Act, der sich, ebenfalls subperiostal, sehr leicht ausführen lässt. Zu diesem Zwecke wird zunächst das Labium internum vom Darmbeinkamme abgeschnitten und darauf das Periost — in Verbindung mit der inneren Lippe — von der Innenfläche der Schaufel abgehebelt. Damit ist der grösste Theil des Os ileum von Weichtheilen befreit, und zwar nach abwärts bis zu einer horizontalen Linie, welche oberhalb des Hüftgelenkes verläuft und vorn begrenzt wird von der Spina ant. inf., hinten von der Mitte des Foramen ischiadicum. In der Höhe dieser horizontalen Linie wird mit gebogener Kornzange eine Gigli'sche Säge um die Darmbeinschaufel herumgeführt und letztere durchsägt. Unter Anwendung ziemlicher Gewalt wird nun die Darmbeinschaufel aus ihrer Verbindung mit dem Kreuzbein, aus der Synchondrosis sacro-iliaca herausluxirt. Vom Os sacrum werden Knochenlamellen mit dem Meissel so lange abgeschlagen, bis überall gesunde Verhältnisse vorliegen. Oft ist es nöthig, recht weit in die Substanz des Kreuzbeines vorzudringen, natürlich wird man die aus den Foramina sacralia austretenden Nervenstämme schonen. Zur besseren Orientirung empfiehlt es sich, in das Foramen sacrale, in dessen Nähe man meisselt, jedesmal eine Sonde einzuführen. Sie giebt den Verlauf und die Richtung des austretenden Nervenstammes an, und wir haben auf diese Weise in mehreren Fällen drei der Sacralnerven mit Erfolg blossgelegt. — Es erfolgt die Stillung der Blutung und dann eine vollständige Naht der ganzen Wundflächen in 2 Etagen. Das Labium externum wird mit dem Labium internum vernäht, darüber erfolgt die Hautnaht. Im vorderen und hinteren Wundwinkel wird je ein Glasdrain eingeführt, und zum Schluss ein grosser Gypsverband angelegt. Er reicht oben bis zum Rippenbogen, umfasst das ganze Becken und Bein der resecirten Seite, den Oberschenkel der gesunden Seite nur

bis zum Knie. Die Beine stehen in ganz leichter Abduction im Hüftgelenk.

Die Entfernung der ganzen Darmbeinschaufel zur Freilegung der Synchondrosis sarco-iliaca könnte vielleicht ein gewisses Bedenken gegen die Ausführung dieser neuen Operation wachrufen. Zunächst wird man die Frage stellen können, ist der Eingriff als solcher nicht zu gross?! Wer die Operation gemacht oder gesehen hat, wird gern bereit sein, die Frage zu verneinen. Die Blutung bei dem subperiostalen Operiren ist ganz gering, die Ablösung des Glutäal- und Iliacalmuskellappens gelingt ausserordentlich leicht, wenn das Periost mit abgehebelt wird. Wie wir gesehen haben, besteht bei Anwendung der ersten Bardenheuer'schen Methode eine grosse Neigung bei den Resectionsflächen, sich zu nähern und dadurch den Secretabfluss zu hemmen. Diese Möglichkeit ist durch die Entfernung der ganzen Schaufel von vornherein in Wegfall gebracht.

Hat aber die Entfernung der Schaufel für den Operirten keinen funktionellen Schaden im Gefolge? Leidet die Festigkeit des Beckenringes durch eine so grosse Continuitätstrennung nicht zu sehr, wird dadurch später der Gang nicht nachtheilig beeinflusst?

Zunächst ist da hervorzuheben, dass die Regenerationsfähigkeit des Knochens bei Beckenresectionen eine ausserordentlich grosse ist, wenn das Periost erhalten bleibt. Darauf hat v. Bergmann-Riga schon aufmerksam gemacht. Bardenheuer selbst war die Thatsache aus mehreren eigenen Beobachtungen bekannt. Ja es kann sich bei jugendlichen Individuen ein so zu sagen neues Becken bilden, wie das beigefügte Röntgenbild beweist. Das Bild stammt von einem sechsjährigen Knaben, bei dem vor Jahresfrist die ganze linke Beckenhälfte wegen Tuberculose entfernt wurde. Man sieht jetzt, nach Ablauf erst eines Jahres — die Contouren der Beckenknochen des Os ileum und Foramen ovale — ganz deutlich. Wir haben noch mehrere derartige Fälle beobachtet. — Bei älteren ist die Neigung zur Beckenbildung geringer. Aber auch hier tritt nach Ausfall der Darmbeinschaufel keine funktionelle Störung ein. Zunächst tritt eine Näherung des oberen Wundrandes vom Os ileum an die laterale Wundfläche des Kreuzbeines ein, zwischen beiden tritt knöcherne Verbindung ein. Etwas Knochen wird vom erhaltenen doppelten Periost der Darmbeinschaufel immer gebildet, und man wird wohl stets feste, derbe Schwarten an der Stelle finden, wo das Darmbein gesessen hatte.

Eine Bestätigung finden diese Ausführungen in einem 1895 operirten Falle, wo bei einem 23jährigen Manne erst die Synchondrose, ein halbes Jahr später die erkrankte Darmbeinschaufel entfernt wurde. Der Mann arbeitet jetzt nach 3 Jahren in seinem früheren Gewerbe als Bäcker wieder ohne jede Beschwerde. Die Bewegungen des Oberschenkels im Hüftgelenk sind vollkommen frei.

Fig. 2.

Resection des linken Hüftgelenkes und der ganzen linken Beckenhälfte, 1 Jahr nach der Operation aufgenommen. Man sieht die neugebildeten Beckenknochen. Der Femurschaft ist ankylotisch mit dem Os sacrum verbunden.

Leichte, unblutige Ausführung und glatte Heilung sehen wir also als Vorzüge des neuen Verfahrens; die geringe Blutung ermöglicht es ferner, in einer Sitzung zu operiren, die ungestörte Heilung ermöglicht eine primäre Naht, eine primäre Heilung und damit eine wesentliche Abkürzung der Nachbehandlung.

Das Verfahren wurde bisher mit in einem Falle von Caries der Synchondrose angewandt, es hat sich bewährt; jetzt nach sechs Wochen ist die äussere Wunde bis auf zwei wenig secernirende Drainageöffnungen verheilt. Und ich darf wohl der Hoffnung Ausdruck geben, dass die neue Methode neben einer frühzeitig gestellten Diagnose geeignet sein dürfte, eine Aufbesserung in der Prognose der Synchondrosenresection herbeizuführen.

XXV.

Kleinere Mittheilungen.

1.

Aus der inneren Abtheilung des Krankenhauses Bethanien. Dirig. Arzt: San.-Rath Dr. von Steinau-Steinrück.

Ueber Pyämie bei Krebsgeschwüren.

Von

Dr. Ulrich Rose,

Assistenzarzt in Bethanien.

Betrachtet man die Fälle von Pyämie ohne Rücksicht auf die Art der Eiterbakterien vielmehr in Hinsicht auf die Eingangspforten, die sie benutzen, so fällt auf, dass etliche dieser Eingangspforten mit einer gewissen Vorliebe zu allgemeiner Eitermetastase führen, und dass man danach verschiedene klinische Gruppen der Pyämie unterscheiden kann. Es sei hier nur an die puerperale, die otitische, sowie diejenige der Stricturkranken und Prostatiker erinnert.

Dagegen giebt es Eiterherde, meist sind es chronische Processe, die erfahrungsgemäss nicht häufig pyämische Metastasen verursachen, wie z. B. die chronischen Unterschenkelgeschwüre. Auch die langwierigen Eiterungen nach acuter Osteomyelitis, die chronischen eitrigen Gelenksentzündungen geben, wie Gussenbauer[1]) hervorhebt, selten Veranlassung zu allgemeiner Pyämie.

Diesen letzteren möchte ich im folgenden noch eine Art von Geschwüren anreihen, nämlich die carcinomatösen, die, so häufig sie sind, doch, wie es scheint, nur ausnahmsweise zu echter Pyämie führen. Ich gehe dabei von einem Fall aus, den wir im Sommer 1897 auf der inneren Station von Bethanien zu beobachten Gelegenheit hatten.[2])

Der 64 Jahre alte Arbeiter H. V. wurde am 17. März 1897 in Bethanien aufgenommen[3]). Er hat früher dreimal Lungenentzündung gehabt, ist eingestandenermaassen Potator, nicht aber syphilitisch gewesen. Seit etwa 6 Wochen klagt er über geringen Appetit und all-

---

1) Sephthaemie, Pyohaemie und Pyosephthaemie. Stuttgart 1882. Deutsche Chirurgie. 4. Lieferung. S. 181.

2) Es ist mir eine angenehme Pflicht, an dieser Stelle meinem verehrten Chef, Herrn Sanitätsrath v. Steinau-Steinrück, für die Erlaubniss zur Veröffentlichung des Falles meinen besten Dank auszusprechen.

3) Journ.-Nr. 440. 1897.

gemeine Mattigkeit. Er ist ein grosser, kräftig gebauter Mann in gutem Ernährungszustand. Lungen, Athmung, Puls, Temperatur ohne Besonderheiten. Herztöne leise, rein. Rachen frei. Zunge belegt. Tremor der Hände. Leber und Milz vergrössert, erstere druckempfindlich. Abdomen aufgetrieben. Geringer Ascites mit verschieblicher Dämpfung in den abhängigen Theilen und deutlicher Fluctuation. Der Urin war anfangs spärlich (500—700 ccm in 24 Stunden), war frei von Eiweiss und Zucker und blieb es auch, wie hier gleich bemerkt sein möge, bis zum Ende. Stuhlgang träge. Schlechter Appetit. Bei fieberlosem Verlaufe stieg in den nächsten Wochen unter Gebrauch von Coffeïn, Diuretin, Urea pura die Diurese bis zu einer Tagesmenge von durchschnittlich 1500—2500 ccm. Der Appetit besserte sich wenig, der Stuhl musste oft durch Abführmittel gefördert werden.

Während die Lungen bisher frei geblieben waren, wurde plötzlich vom 8. und 9. Mai ab unter Temperatursteigerungen bis 38,5° und 39,4° ein reichliches, übelriechendes Sputum ausgeworfen. Zugleich waren die Athemgeräusche über dem rechten Unterlappen hinten durch dichtes Rasseln verdeckt. Dämpfung bestand hier zuerst nicht, ward aber später deutlich bei erhaltenem Stimmfremitus. Der Auswurf verlor allmählich seinen übelriechenden Charakter, wechselte an Quantität und war mehrmals (am 31. Mai, 5. Juni, 21. Juni) blutig. Eine diffuse Bronchitis bildete sich aus, rechts waren die Rasselgeräusche immer zahlreicher. Bis gegen Ende Mai bestand leichtes, unregelmässig intermittirendes Fieber; von da ab bis Ende Juni keine erhöhten Temperaturen mehr. Die Diurese zeigte eine geringe Herabsetzung. In dieser Zeit begann der Patient erst selten, dann immer häufiger zu erbrechen, zuerst nur beim Hinunterschlucken fester Bissen. Er gab jetzt selbst an, dass er schon längere Zeit bei besonders grossen und festen Brocken das Gefühl gehabt habe, als wollten sie nicht ordentlich „rutschen“. Gegen Ende Juni waren die Stenoseerscheinungen bereits so hochgradig, dass auch Flüssigkeiten wie Milch und Eierbrühe häufig erbrochen wurden. Heiserkeit bestand nicht.

Zur sicheren Bestätigung der Diagnose hatten wir uns zum 3. Juli eine Sondirung der Speiseröhre vorgenommen. Diese unterblieb aber, da in der Nacht vom 2. zum 3. unter Hustenstössen ein Schüttelfrost mit Fieber und Schmerzen in der rechten Brust auftrat.

3. Juli. Temperatur morgens 38,3°, abends 36,2°. Percussion über dem rechten Unterlappen vorn und hinten schmerzhaft; Stiche in der rechten Brust. Vorn und seitlich unterhalb der rechten Brustwarze tympanitischer Schall, hinten unten Dämpfung mit verstärktem Pectoralfremitus. Rasseln und Bronchialathmen an der Stelle des verkürzten Klopfschalles. Erbrechen wie sonst.

4. Juli. Temperatur morgens 36,5°, abends 37,4°. Schwellung und Schmerzhaftigkeit des rechten Handgelenkes. Milzdämpfung beträchtlich grösser geworden. Minimale Aufnahme von Nahrung, daher kein Erbrechen heute.

5. Juli. Temperatur morgens 36,2°, abends 37,3°. Seit heute Nacht starke Schmerzhaftigkeit und Schwellung des Metacarpophalangealgelenkes des rechten Zeigefingers.

6. Juli. Ueber der rechten Lunge hinten unten Pectoralfremitus und Athemgeräusche abgeschwächt. Zunehmende Schwäche. Leichter Ikterus. Höchste Temperatur am 6. und 7. Juli 37,8°.

8. Juli. Active Unbeweglichkeit und sehr grosse Schmerzhaftigkeit des linken Hüftgelenkes. Temperatur mittags 38,7°, abends 38,2°.

9. Juli. Temperatur morgens 36,9°, mittags 39,0°, abends 38,3°. Durchfälle. Im Sputum weisse Blutkörperchen, desgleichen rothe, Alveolarepithelien, spärlich elast. Fasern. Viele Bakterien, darunter Streptokokken.

10. Juli. Durchfälle. Sputa bluthaltig. Temperatur unter 37,0°.

11. Juli. Temperatur morgens 38,0°, mittags 36,5°, abends 37,3°. Durchfälle. Sputa „pflaumenbrühartig", widerlich fade riechend. Dichtes, diffuses Rasseln über beiden Lungen.

12. Juli. Temperatur morgens 37,4°, mittags 36,8°, abends 37,4°. Sputum wieder mehr gelblichgrau. Jetzt sind auch die Metacarpophalangealgelenke II—IV an der rechten Hand schmerzhaft und geschwollen. Urinmenge in den letzten Tagen 200—700ccm pro die. Puls klein, frequent. Herztöne nicht zu hören. Lungenödem.

13. Juli. Morgens Exitus.

Section: Wenig seröse Flüssigkeit im Abdomen. Am Herzbeutel und in den Herzfurchen, besonders an der Spitze, reichlich Fettgewebe. Herzmuskel schlaff. Schliessungsränder der Mitralis etwas verdickt und hart. Leichtes Aortenatherom. In beiden Pleurahöhlen wenige seröse, bräunliche Flüssigkeit. Beide Lungen mit der Brustwand durch frische pleuritische Adhäsionen verklebt, beide mit dem Zwerchfell innig verwachsen.

Der untere Theil der Speiseröhre bildet einen bauchig ausgeweiteten Schlauch, dessen Wandung in geschwürigem Zerfall begriffen ist. Die Begrenzung dieser Ulceration bildet je ein ringförmiger, wallartig gewucherter Rand, der besonders an der oberen Grenze so dick ist, dass hier der Oesophagus gerade nur für eine Sonde passirbar ist. Die untere Grenze der Neubildung liegt knapp 1 cm oberhalb des Zwerchfelles, die obere 7 cm höher. Sowohl die gewucherten wie die zerfallenen Theile sind untrennbar mit dem rechten Unterlappen verwachsen. An der Stelle der grössten Ausweitung bildet die Speiseröhre nach rechts hin nur ein ganz dünnes, fetzig-krümeliges, aufgeweichtes Häutchen, welches sehr leicht zerreisst. An diesem Häutchen liegt im rechten Unterlappen ein umgrenzter, etwa kastaniengrosser Herd, missfarbig braunschwarz, pulpös erweicht. Er bildet mit der bedeckenden Oesophaguswand eine einzige weiche Masse, die sich von dem umgebenden Lungengewebe deutlich abhebt. Ein grösserer, sichtbarer Riss in der Speiseröhrenwand besteht ebensowenig wie eine Communication mit einem grösseren Bronchus. Im selben Unterlappen liegt, getrennt davon, weiter peripher, noch ein zweiter Herd von gleicher Grösse und Beschaffenheit. Bronchialschleimhaut injicirt. Der rechte Bronchus und seine Aeste enthält ein grauroth schmieriges Secret, keine Speisetheile. Erweiterungen der Bronchien sind nicht vorhanden. Beide Lungen hyperämisch und ödematös. Am Hilus rechts einige infiltr. Drüsen.

Leichte Lebercirrhose. Milz sehr gross, matsch. An Nieren, Magen und Darm nichts Besonderes. Nierenkapsel, Netz, Appendices epiploicae sehr fettreich.

Im linken Hüftgelenk ist der Knorpel des Femurkopfes rauh, das Gelenk mit Eiter erfüllt; auch das pararticuläre Binde- und Muskelgewebe eitrig infiltrirt. (Die übrigen erkrankten Gelenke, sowie die Schädelhöhle wurden nicht eröffnet.) Mikroskopisch erwies sich die Neubildung als ein Plattenepithelkrebs.

Während uns in den meisten Fällen von Speiseröhrenkrebs eine charakteristische Anamnese und ein ebensolcher Befund, die Schlingbeschwerden und das kachektische Aussehen des Kranken, die richtige Diagnose ohne weiteres aufzwingen, sehen wir hier die Neubildung sich anfangs nahezu symptomlos im Hintergrunde des Krankheitsbildes verbergen. Der kräftig gebaute Patient wies einen ganz guten Panniculus auf, wenn er auch schon einige Wochen vor seinem Eintritt ins Krankenhaus über mangelnden Appetit zu klagen hatte. Bei so verringertem Nahrungsbedürfniss konnte, selbst als sich schon eine Verengerung zu bilden begann, diese länger unbemerkt bleiben, als es bei normalem Hungergefühl der Fall gewesen wäre. Uebrigens hatte der Kranke schon zu dieser Zeit bei besonders grossen und festen Bissen eine gewisse Durchgangsschwierigkeit bemerkt.

In ein zweites Stadium trat die Krankheit, als unter Fiebererscheinungen die Lungen in Mitleidenschaft gezogen wurden. Uebelriechende, zeitweise blutige Sputa, dazu die physikalischen Zeichen einer Infiltration wiesen auf einen brandig-entzündlichen Vorgang im rechten Unterlappen. Gleichzeitig offenbarte sich jetzt das raschere Fortwuchern der Neubildung durch die schnell zunehmende Verengerung des Speisekanals. Erbrechen trat auf, erst selten, dann immer häufiger, zuletzt nach jeder Nahrungsaufnahme. Sogar flüssige Kost, wie Milch und Brühe, gab der Kranke jetzt wieder von sich.

Auf diesem Boden setzte endlich unter Schüttelfrost die Pyämie ein, zunächst mit pleuropneumonischen Erscheinungen, weiterhin mit Gelenkmetastasen, Ikterus und Milzschwellung.

Bei der Section zeigte sich auffallenderweise keine gröbere Perforation in einen Bronchus oder in das Gewebe des rechten Unterlappens, wie denn auch zu Lebzeiten der Auswurf frei von Speisetheilen war, wenn nicht gerade Hustenstösse zu Erbrechen geführt hatten. Und doch muss eine Communication zwischen Oesophagus, und Lunge bestanden haben. Beide waren hier völlig verwachsen und der eine Lungenherd entsprach genau der Stelle des vorgeschrittensten Zerfalles des Carcinoms, die als eine ganz dünne, fetzig aufgeweichte Haut darüber hinzog. Dass von ihr der ganz umschriebene Herd ausging, ist nicht von der Hand zu weisen und nur so zu erklären, dass Entzündungserreger entweder per diapedesin durch das morsche Gewebe oder durch eine kleine, der makroskopischen Betrachtung entgangene Ruptur in die Lunge hineingedrungen sind. Die Bedingungen für einen solchen Durchtritt waren ja ganz besonders günstige. Die beiden betheiligten Organe sind alle beide beweglich und waren nur an der in Rede stehenden Stelle an einander befestigt. Die peristaltischen Zusammenziehungen der Speise-

röhre beim Schlingen und Erbrechen bewirkten ein Hindurchtreiben kleiner Elemente nach aussen ebensowohl wie ihrerseits die Lunge bei den Inspirationsbewegungen ein Ansaugen. Vermuthlich ist es gerade der Kleinheit der Eintrittspforte zu verdanken, dass es zu herdförmiger Erkrankung und dann zu Pyämie kommen konnte. Bei umfangreicherer Durchbruchsöffnung wäre eine Ueberschwemmung des rechten Unterlappens mit Oesophagusinhalt, totale Gangrän und nicht Pyämie, sondern acute Sepsis der wahrscheinliche Ausgang gewesen.[1])

Zweimal sehen wir hier im Laufe der Krankheit die Erscheinungen eines Lungenherdes acut auftreten, das erste Mal mit Dämpfnng, dichtem Rasseln, übelriechendem und blutigem Sputum, das zweite Mal mit dem Eintritt der Pyämie. Es ist nicht ganz durchsichtig, wie der anatomische Befund auf die klinischen Erscheinungen zu beziehen ist. Entspricht der erste Herd dem ersten, der peripher gelegene dem zweiten Anfalle? Oder ist vielmehr anzunehmen, dass der erste Herd im ersten Anfalle durch Eindringen von verhältnissmässig gutartigen Mikroben entstand, die nur eine örtliche, stationär bleibende Entzündung bedingten, dass mit dem Fortschreiten des Zerfalles des Tumors bei einer heftigen Würgebewegung mit einem Male[2]) bösartigere Entzündungserreger eindrangen, eine Secundärinfection des bestehendes Herdes und von hier aus allgemeine Pyämie verursachten? Vielleicht darf bei einer solchen Annahme auf die nach dem Eintritt der Pyämie im Sputum gefundenen Streptokokken hingewiesen werden. Der zweite Lungenherd wird dann durch Aspiration auf dem Bronchialwege, sei es vor oder nach dem Auftreten der Pyämie, entstanden sein. Die Bronchitis endlich und die exsudative Pleuritis haben sich secundär hinzugesellt.

Unter 165 in den Jahren 1890—1897 auf der inneren Station von Bethanien behandelten Carcinomfällen, von denen 112, also zwei Drittel, zum Exitus und meist auch zur Section kamen, habe ich keinen weiteren Fall gefunden, der dem beschriebenen an die Seite zu stellen wäre. Bei einem Oesophaguskrebs (J. Nr. 517, 1893), der zuerst die Zeichen eines hämorrhagischen Lungeninfarktes, dann solche von Lungenabscess darbot, fand sich bei der Section ein mit der Luftröhre verwachsenes Carcinom, multiple Abscesse im Unterlappen der linken Lunge nebst putrider Bronchitis. Doch sind die Notizen über den Fall etwas zu knapp, um sichere Schlüsse über die Art des Zusammenhanges beider Affectionen zuzulassen. Es bleibt fraglich, ob die Lungenherde überhaupt auf dem Blutwege zustandekamen, d. h. ob sie wirklich als pyämische bezeichnet werden dürfen. Man kann dies hier nicht einmal als wahrscheinlich hinstellen.

Was die Litteratur anlangt, so enthalten weder die bekannten Lehrbücher über Oesophaguskrankheiten von Hamburger[3]), Ziemssen

1) Wäre hier das Carcinom nicht, so müsste man auch an die seltene, von Ziemssen und Zenker erwähnte Möglichkeit denken, dass primäre Brandherde der Lunge nach vorheriger Anlöthung an die Speiseröhre in diese durchbrechen. Krankheiten des Oesophagus. 1877. S. 112.

2) In der Nacht vom 2. zum 3. Juli.

3) Hamburger, Klinik der Oesophaguskrankheiten. Erlangen 1871.

und Zenker[1]), König[2]) noch das schon erwähnte Werk von Gussenbauer über die pyämischen Erkrankungen Fälle von Pyämie bei geschwürig zerfallendem Carcinom. Auch in der seitdem d. h. in den 80er und 90er Jahren veröffentlichten Litteratur, soweit sie sich an der Hand der Schmidt'schen Jahrbücher und der Jahresberichte von Virchow-Hirsch verfolgen lässt, habe ich nicht viel finden können, klinisch garnichts, dagegen einen anatomischen Beitrag aus dem Göttinger pathologischen Institut.

Mit Benutzung der Protokolle von Prof. Orth giebt Adolf Schrader[3]) in seiner Dissertation eine Statistik von 50 Magencarcinomen und erwähnt die folgenden 3 Fälle.

1. Die ganze Leber durchsetzt von stecknadelkopf- bis wallnussgrossen Abscessen. Auch in vielen Lebervenen und Pfortaderästen findet sich der dicke Eiter. An der Unterseite des rechten Leberlappens und dem benachbarten Wandperitoneum eine eitrig-fibrinöse Peritonitis. Im Stamm der Vena portarum eine dickflüssige, rothbraune Masse mit gelben Flocken. Magen, Leber, Quercolon verwachsen. Ganze linke Magenhälfte von einer jauchig zerfallenen Geschwulstmasse eingenommen, die nahe an den Pylorus reicht, ihn selbst aber frei lässt. Eine kleine Oeffnung führt von dem mit dem Magen verwachsenen Colon in eine zerfallene jauchige Höhle der Geschwulst. Während die portalen Gefässe des Magens ohne Inhalt sind, sitzt in der Pfortader selbst oberhalb der erwähnten dickflüssig braunen Masse ein Thrombus, der weiterhin in den Verzweigungen erweicht ist.

„Es liegt nahe", sagt der Verfasser, „als Ursache eine Thrombophlebitis der Wurzelgefässe des Magens anzunehmen. Der jauchige Zerfall des Magenkrebses hat sodann die Thromben zur Erweichung gebracht. Die Zerfallsmasse ist z. Th. als Emboli mit dem Pfortaderstrom in die grösseren Aeste der Leber verschleppt und hat auf diese Weise die multiplen Abscesse und Abscesschen in der Leber verursacht. Von diesen Aesten aus ist die Thrombosirung wieder allmählich weiter bis auf den Pfortaderstamm vorgeschritten".

2. Am untersten Theil der Cardia handtellergrosses, jauchig zerfallenes Carcinom. Magen nach aussen mit der Nachbarschaft, besonders fest mit der Milzkapsel verwachsen. In der Milz Narben und ein grösserer weisser Fibrinkeil. Milzarterie von der Geschwulst umgeben, verläuft unregelmässig gewunden. Ihr Lumen ist durch einen Thrombus verschlossen, dessen peripherisches Ende organisirt erscheint, während das centrale erweicht und in Zerfall begriffen ist. In beiden Nieren zahllose, bis stecknadelkopfgrosse, gelbe Eiterherdchen mit hämorrhagischem Saum. Die Papillenspitzen von gelben Streifen durchzogen und gegen die Marksubstanz durch eine gelbe Bogenlinie abgegrenzt. Mikroskopisch in den Eiterherden und in den Embolien kleinster Arterien: Mikrokokken. In den anderen inneren Organen keine Abscesse.

---

1) Ziemssen und Zenker, Krankheiten des Oesophagus. Handbuch der spec. Pathologie. VII. Leipzig 1877.

2) König, Deutsche Chirurgie. 35. Lieferung.

3) Schrader, Beitrag zur Statistik des Magenkrebses. Göttingen. L.-D. 1886.

Schrader hält den jauchigen Zerfall des Magenkrebses hier für die zweifellose Ursache einer secundären Pyämie, die er sich folgendermaassen entstanden denkt. Der Tumor wucherte in die Wand der Milzarterie hinein, verursachte daselbst eine parietale Thrombose. Partikelchen lösten sich hier los und führten zu Milzinfarkten. Schliesslich kam es zu völliger Verstopfung der Arterie und dann zur Erweichung des centralen Endes durch den jauchigen Zerfall des Carcinoms. Von hier gelangten kleinste Theile der erweichten Masse in den Kreislauf.

Endlich noch ein dritter Fall.

3. In beiden Nieren neben vereinzelten bis 1 cm langen, unregelmässigen dunklen Narben zahlreiche, oberflächlich gelegene bis haselnussgrosse Abscesse. In den Venen überall bis in die grösseren Aeste hinein in acutestem Zerfall begriffene Thromben. Arterien frei von solchen.

Wie in unserem Falle, so sass auch in diesen dreien das den Mutterherd der Erkrankung bildende Carcinom an einem Theile des peristaltisch bewegten Darmrohres. Auch hier spielt sicherlich die Peristaltik bei dem Hineingelangen infectiösen Materials in die Blutbahn eine gewisse Rolle. — In den beiden letzten Fällen liegen die Metastasen fern von dem primären Herd; im ersteren spielt sich der Vorgang mehr örtlich ab, doch auch ihn wird man, da die Leberabscesse auf embolischem Wege entstanden, als pyämischen bezeichnen dürfen.

In der Regel ist ein Carcinom, wenn es nicht gerade in starkem Zerfall begriffen ist, wohl eher ein Schutzwall gegen Pyämie, und diese ist als ein ungewöhnliches Vorkommniss zu betrachten, wenn sie auch vielleicht nicht so selten ist, wie man nach dem Wenigen, was die Litteratur bietet, vermuthen möchte. Ein besseres Urtheil wird sich darüber gewinnen lassen, wenn man es der Mühe für werth hält, auf diese Complication bei krebsigen Geschwüren fürderhin besonders zu achten, und wenn vielleicht andere pathologische Institute nach dem Beispiel des Göttinger ihre Sectionsberichte daraufhin durchsehen wollten.

2.

Zur Casuistik der Sinusthrombosen nach Mittelohreiterung.

Von

Dr. J. Herzfeld-Berlin.

(Mit 1 Curve.)

I. Rechtsseitige chronische Mittelohreiterung mit perisinuösem Abscess und vereiterter Sinusthrombose.

L. H. aus C., 14 Jahre alt, leidet seit dem 5. Lebensjahr im Anschluss an Diphtheritis an rechtsseitigem Ohrenfluss. Im 9. Lebensjahr wurden Granulationen aus dem Ohr entfernt. Die Eiterung wurde geringer und das Gehör stieg für Flüstersprache auf 5 m. Im Laufe der nächsten Jahre wechselte die Intensität der Eiterung oft, der Eiter

University of California
LIBRARY

oft fötide. Die verordneten regelmässigen Ausspülungen wurden nur mit wochenlangen Unterbrechungen ausgeführt. Am 25. Juli 1896 erkrankte Patientin mit Schüttelfrost, leichtem Erbrechen und Fieber bis 39,0°, nachdem sie in der laufenden Woche mehrmals, zuletzt 2 Tage vorher, bei etwas kühlem Wetter kalt gebadet hatte. In den nächsten Tagen wiederholen sich die Schüttelfröste trotz antiphlogistischen Verhaltens und trotz der Entfernung von reichlichen Granulationen aus der Paukenhöhle. Am 28. Juli Aufnahme in meine Klinik. Bei dem sehr kräftigen jungen Mädchen entleert sich fötider Eiter aus dem erkrankten Ohr, aber nur in geringer Menge; Temperatur bei der Aufnahme nachmittags 39,8°, der Puls 120. Die Gegend des Warzenfortsatzes ist mässig geröthet und geschwollen, auf Druck aber sehr empfindlich. Der Kopf wird nach der kranken Seite gebeugt gehalten, die Bewegungen des Kopfes sind sehr schmerzhaft. Pupillen reagiren normal, Kopfschmerzen bestehen nicht. Unterhalb des Processus mastoideus ist die rechte Halsseite auf Druck schmerzhaft, ohne dass eine Infiltration nachzuweisen ist.

29. Juli. Eröffnung des nur kleinen Antrum mastoideum, in das eine Fistel hineinführt. Im Antrum selbst spärliche Granulationen. Der häutige Gehörgang ist theilweise von der knöchernen Gehörgangswand abgelöst, dazwischen Eiter. Die hintere knöcherne Gehörgangswand wird theilweise entfernt. Temperatur abends 39,3°. Die Kopfbewegungen sind freier, keine Kopfschmerzen. In den nächsten Tagen treten drei Schüttelfröste auf, das Fieber schwankt zwischen 37,3—39,3°. Der Puls zwischen 100—130, ferner zeigt sich eine leicht ikterische Färbung der Conjunctiven, dabei besteht aber meist subjectives Wohlbefinden, der Kopf ist ohne Schmerzen nach allen Richtungen wieder frei beweglich, Patientin kann sich allein im Bett aufrichten. Auf die Frage nach dem Bestehen von Kopfschmerzen antwortet sie stolz, dass sie noch nie im Leben Kopfschmerzen gehabt hätte. Eine am 2. August seitens des Augenarztes Herrn Collegen Ginsberg vorgenommene ophthalmoskopische Untersuchung ergiebt im wesentlichen normalen Augenhintergrund, nur erscheinen die Venen R etwas mehr geschlängelt als L.

Bei dem Verbandwechsel, der wegen des Fiebers täglich vorgenommen wurde, erwies sich der den Sinus bedeckende Knochen auf Druck nicht schmerzhaft, ebenso ist die Schmerzhaftigkeit in der rechten Halsseite gewichen. Am 2. August erscheint der Knochen im hinteren Theil der Wunde nekrotisch mit einem Fistelgang nach der Gegend des Sinus. Beim Wegmeisseln des nekrotischen Knochens und Nachgehen der Fistel (Herr Sanitätsrath Dr. A. Hartmann zugegen) trifft man auf einen perisinuösen Abscess, der Sinus wird in weiter Ausdehnung frei gelegt, stinkende Abscessmembranen, die dem Sinus aufliegen, lassen sich leicht entfernen, die Sinuswandungen selbst sehen normal aus, pulsiren lebhaft, lassen aber keine Respirationsbewegungen erkennen.

7. August. Auch nach der letzten Operation hat sich nichts wesentliches geändert, die ikterische Färbung ist bald mehr, bald weniger ausgeprägt, die hohe Temperatur besteht fort, mehrmals tritt Erbrechen auf. Infolge eines Consiliums mit Herrn Prof. Gluck wird heute die Jugularis interna freigelegt, dieselbe erwies sich als leer und zu-

sammengefallen, sie wird doppelt unterbunden und in der Mitte durchschnitten; gleichzeitig wird der freiliegende Sinus punktirt und leer befunden, d. h. die Punktionsspritze fördert weder Eiter, noch Blut zu Tage. Nach dem Einschneiden in den Sinus, dessen Wandungen mittlerweile eine schmutzige Verfärbung angenommen haben, entleeren sich käsige, erweichte Massen ohne Foetor, dieselben werden ausgelöffelt.

8. August. Höchste Temperatur heute 39,9°, niedrigste 36,8°. Durch die erweiterte Trepanationsöffnung hat sich ein Kleinhirnprolaps gebildet, der lebhaft pulsirt. Sensorium frei.

9. August. Patientin ist heute ganz besonders theilnehmend, freut sich mit Besuch, lässt sich vorlesen. Temperatur 37,1—39,9°. Puls 120. Keine Kopfschmerzen.

11. August. Patientin schläft viel, schreit aus dem Schlaf. Der Prolaps wird abgetragen, reine Gehirnmasse, kein Eiter. Temperatur 38,7—39,3°.

12. August. Patientin ist theils sehr unruhig, theils apathisch, Puls sehr klein bis 180. Abends Exitus letalis.

Es handelte sich also um ein Mädchen von 14 Jahren, das seit dem 5. Lebensjahr im Anschluss an Diphtheritis rechtsseitige Mittelohreiterung hatte und nur ganz vorübergehend behandelt worden ist. Dasselbe erkrankte ganz acut [1]) mit Schüttelfrösten, hohem Fieber, Erbrechen und starken Druckschmerzen am Processus mastoideus. Die typische Aufmeisselung des Warzenfortsatzes legt einen grossen Eiterherd frei, der kranke Knochen wird so weit weggenommen, bis rings herum die Knochenwunde gesunden Knochen zeigt. Hierauf tritt zunächst eine wesentliche Besserung des Allgemeinbefindens ein, der Druckschmerz an dem Processus mastoideus lässt nach, die Bewegungen des Kopfes werden freier, und der anfangs bestandene Schmerz der Jugularis entlang verschwindet. Nicht verschwinden aber die Schüttelfröste und die hohen Temperatursteigerungen. Sicher lag eine pyämische Allgemeininfection vor, es fragte sich nur, ob dieselbe mit einer Sinusthrombose combinirt war, wissen wir doch, dass sich an Eiterungen an jeder beliebigen Stelle des Körpers die Symptome der Pyämie anschliessen können. Bei dem relativ häufigen Vorkommen von Sinusthrombosen wurde zunächst natürlich an diese gedacht, als aber der Druckschmerz an dem restirenden Processus mastoideus wie in der Umgebung desselben über dem Sinus und ferner auch die Schmerzen entlang der Jugularis nachgelassen hatten, wurde der Gedanke wieder mehr aufgegeben, zumal Kopfschmerzen nie bestanden haben, und die Bewegung des Kopfes wieder völlig frei geworden war. Auch wurde der Kopf nicht mehr wie vor der Operation nach der kranken Seite gebeugt gehalten. Da stellte sich 5 Tage nach der Operation ikterische Färbung ein, Patientin schläft viel, Sensorium bleibt aber frei. Die Wunde, die beim ersten Verbandwechsel normales Aussehen zeigte, ist schmierig verfärbt, im hinteren Knochenwundrande zeigt sich eine Fistel. An diesem Tage findet ein Consilium mit einem der

1) Inwiefern das kalte Baden an dem Ausbruch der acuten Processes betheiligt ist, lasse ich dahingestellt. Ich befinde mich aber mit den meisten Otiatern in Uebereinstimmung, wenn ich das kalte Baden unter keiner Bedingung bei bestehender Eiterung oder vorhandener trockener Perforation gestatte.

Rudolf L. (zu Fall II gehörig).

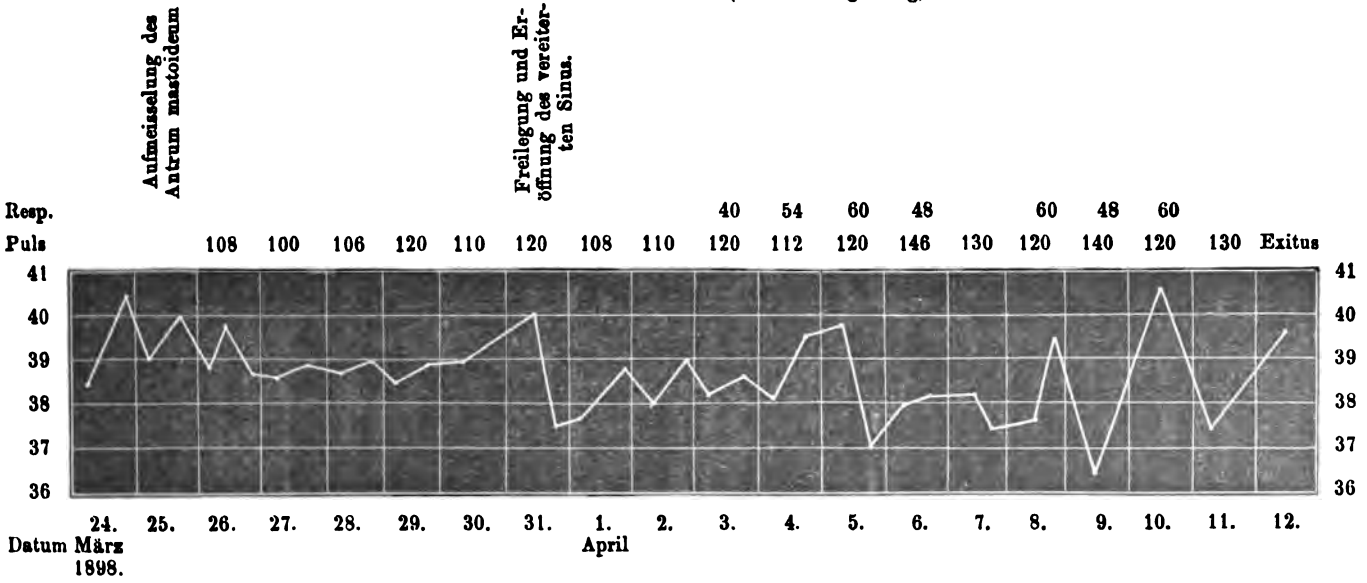

angesehensten Otiater hier statt. Aus dem Mangel jeglicher meningealer Reizung, der freien Bewegungsfähigkeit des Kopfes, dem vollständigen Mangel von Kopfschmerzen wird an eine Sinusthrombose nur vermuthungsweise gedacht, und die Schüttelfröste mit Fieber werden mehr auf den kranken Knochen und eine Eiterstagnation bezogen. Trotzdem wird beim Nachgehen der Fistel gefunden, dass der ganze Sinus von stinkendem Eiter umgeben ist; der Sinus selbst pulsirt lebhaft, und die Wandungen zeigen normale Färbung. Fieber und Schüttelfröste hören auch jetzt nicht auf, die Sinuswandungen verfärben sich, und nun wird die Jugularis interna, die leer befunden wird, unterbunden und gleichzeitig der Sinus incidirt, aus dem sich erweichte, käsige Massen entleeren. Auch dieser Eingriff lässt das Fieber nicht zum Stillstand kommen. Die Schwäche nimmt mehr zu, und in 2 Tagen tritt der Exitus ein.

Was bei diesem Fall besonders auffällt, ist der Mangel jeglicher Kopfschmerzen, selbst der Druckschmerz der den Sinus bedeckenden Knochenpartie schwand nach der 1. Operation. Dass der Sinus pulsirte, obwohl er blutleer war, bestätigt nur die Annahme, dass die Pulsationen des Sinus keine selbständigen sind, sondern nur fortgeleitete Hirnpulsation darstellen, und komme ich darauf nach Fall II noch einmal zurück.

II. Linksseitige chronische Mittelohreiterung mit perisinuösem Abscess, eiteriger Sinus transversus Thrombose und Jugularisverödung, Abscesse in den Lungen und im Kleinhirn.

Kind Rudolph L., 7 Jahre alt, leidet seit 1 1/2 Jahren an linksseitiger Mittelohreiterung. Im Juli 1897 sollen einige Polypen aus dem linken Ohr entfernt worden sein. Am 22. März dieses Jahres wird Patient in meine Poliklinik gebracht mit der Angabe, dass seit 3—4 Tagen Schmerzen im linken Ohr bestehen. Bei der Untersuchung zeigen sich bei gleichzeitigem Bestehen einer Mittelohreiterung 2 Furunkel an der hinteren Wand, die incidirt werden.

25. März. Nachdem die Schmerzen vorübergehend nachgelassen hatten, wird heute über starke Schmerzen bei Druck auf den Warzenfortsatz geklagt. Anschwellung daselbst ist aber nur minimal, Patient hält den Kopf ziemlich steif nach der gesunden Seite gebeugt. An der Halsseite des erkrankten Ohres befindet sich eine hart anfühlende, auf leichten Druck schon schmerzhafte diffuse Infiltration. Bei der heute vorgenommenen Operation erweist sich die häutige hintere Gehörgangswand perforirt infolge der Incision der Furunkel; in der Paukenhöhle finden sich spärliche Granulationen, das Antrum ist klein und erweist sich mit schmierigen, stinkenden Massen ausgefüllt.

29. März. Verbandwechsel, der Knochen sieht theilweise missfarben aus. Seit einigen Tagen hustet Patient; links hinten unten wird ein kleiner Dämpfungsbezirk constatirt. Nachmittags Schüttelfrost.

30. März. Mittags wieder ein Schüttelfrost von 1/4 Stunde Dauer; die Bewegung des Kopfes ist wieder ganz frei, der Kopf wird nicht mehr steif gehalten; Conjunctiven leicht ikterisch.

31. März. Heute wird der ganze absteigende Schenkel und theilweise auch der horizontale Theil des Sinus transversus freigelegt, der-

selbe ist umspült mit Eiter, der zunächst im pulsirenden Strom hervorquillt, der Sinus selbst pulsirt ebenfalls. Das Pulsiren wird um so geringer, je mehr der Sinus freigelegt wird. Die Sinuswand erscheint verdickt aber nicht verfärbt. Punktion des Sinus ergiebt weder Blut, noch Eiter. Die Sinuswand wird breit gespalten, worauf sich reichlicher, aber nicht fötider Eiter entleert. Die Innenwand des Sinus sieht normal aus, der obere Theil der Sinuswand wird excidirt. Der eröffnete Sinus wird nach beiden Richtungen mit Jodoformgaze tamponirt.

1. April. Patient heute Nacht ruhiger wie bisher geschlafen, die Temperatur fällt auf 37,0°. Uebrigens giebt die Mutter heute an, dass auch zu Hause bereits mehrmals Schüttelfröste aufgetreten wären.

2. April. Nachts wieder unruhiger, wenig Appetit. Beim Verbandwechsel entleert sich aus dem unteren Theil der Wunde übelriechendes Secret, besonders auf Druck unterhalb des Processus mastoideus.

3. April. Schmerzen auf der Brust beim Athem, auch rechts hinten unten der Schall heute gedämpft, das Athmungsgeräusch in den hinteren unteren Partien beiderseits sehr abgeschwächt. Die Jugularis externa der kranken Seite ist sehr stark gefüllt und springt mächtig hervor.

6. April. Der Verband wird täglich gewechselt, heute entleert sich bei Druck auf die seitliche Halsgegend wieder Eiter, dann spritzt plötzlich Blut in reichlicher Menge aus dem unteren Wundtheile in einem regelmässigen Rhythmus hervor. Auf Jodoformgaze steht die Blutung.

8. April. Beim Verbandwechsel wieder starke Blutung genau wie am 6. April; dieselbe steht wieder auf Jodoformgaze. Tamponade.

10. April. Heute relatives Wohlbefinden, spielt im Bett. Keine Blutung.

12. April. Seit gestern sehr unruhig, lässt unter sich, zeitweilig vollkommene Bewusstlosigkeit; Exitus letalis.

Die Section hat in dankenswerther Weise Herr Dr. Benda, Prosector am städtischen Krankenhaus Urban, ausgeführt. In Auszug soll das uns zunächst hierbei Interessirende mitgetheilt werden. „An der unteren Seite des Gehirns finden sich an der linken Klein-Hirnhemisphäre 4 Flecke — jeder nicht viel über Erbsengrösse —, von denen drei Eiterpfropfen, der vierte nur Blut enthält. Drei davon sind mit intacter Arachnoidea bedeckt. In dem einen durchsetzte der Eiter die Arachnoidea; sonst ist letzterer an der Basis serös durchtränkt ohne Eiterinfiltration. — Beim Hauptschnitt durch den Oberwurm finden sich im Arbor vitae ebenfalls ähnliche Abscesse, die besonders auf der linken Hemisphäre stets ungefähr dieselbe Grösse haben und mit zahlreichen punktförmigen Hämorrhagien umgeben sind. — Beim Eröffnen des Sinus transversus trifft man auf Gazetampons, die den absteigenden Schenkel des Sinus transversus ausfüllen.

Nach aussen ist ein Stück des Sinus ziemlich leer. An der Operationswunde nach aussen liegen festere, nur leicht eitrige Thromben. Die Hinterhautsinus enthalten Cruor oder Speckhautgerimsel ohne Adhäsionen, auch der Sinus cavernosus ist frei. Zellgewebe des Halses leicht ödematös. An der linken Seite in der Submaxillar-Gegend liegen Lymphdrüsen, die bis Taubeneigrösse geschwollen sind und mit einem derben, von der Clavicula bis zum Kieferwinkel ziehenden, den grossen

Gefässen im ganzen entsprechenden, über daumenstarken Strange fest verwachsen sind. Beim Durchschneiden dieses Stranges findet sich die Carotis collabirt, das Lumen normal, daneben der Vagus in sulzige Massen eingeschlossen. An der Stelle, die die Jugularis einnehmen muss, befindet sich ein Strang, der mit missfarbigen Eitermassen durchsetzt ist, und in dem Lumen und Wand nicht zu präpariren sind. Die Wand ist vollständig von Eiter durchsetzt. Gegen die obere Brustapertur entwickelt sich die Rundung und die Aussenseite der Jugularis etwas deutlicher; man findet hier das Lumen von Thromben durchsetzt, die gegen die Einmündung in den linken Trunkus spitz auslaufen. — Beide Lungenpleuren sind mit eitrigem Fibringerinnsel belegt, an der Oberfläche wölben sich beiderseits eine beträchtliche Anzahl von Abscessen hervor, über denen, besonders links, die Pleura mehrfach necrotisch ist." — Aus dem Sectionsbefund seien besonders noch einmal die metastatischen Abscesse im Kleinhirn und in den Lungen, wie der völlige Untergang eines grossen Stückes der Jugularis interna hervorgehoben. — Aus der Krankengeschichte ist bemerkenswerth die Kopfstellung. Im allgemeinen beugen Patienten mit der hier in Frage stehenden Affection den Kopf nach der kranken Seite, um durch Entspannung der afficirten Theile jeden Schmerz zu vermeiden, hier war das Gegentheil der Fall. Solche Fälle sind auch von Jansen und Brieger[1]) berichtet worden. Aber bereits nach der 1. Operation, bei der der Sinus unberührt blieb, wurden die Bewegungen des Kopfes nach allen Richtungen frei. Ophthalmoskopisch war bei einer 7 Tage vor dem Exitus vorgenommenen Untersuchung nichts Abnormes zu finden. Besonders hervorheben will ich auch noch die sehr starke Füllung und Ausdehnung der Jugularis externa auf der kranken Seite, gerade im Gegensatz zu Gerhard[2]), der bei Kindern mit marastischer Sinus thrombose eine weniger starke Füllung der Jugularis externa auf der kranken Seite beobachtet hat. — Auch in diesem Falle pulsirte der Sinus lebhaft, obwohl er nach beiden Seiten thrombosirt war, schon der den Sinus umgebende Eiter sprudelte in einem pulsirenden Strom hervor. Im Einklang mit den meisten anderen Autoren geht aus meinen Beobachtungen auch hervor, dass Pulsationen des Sinus durchaus nicht für Durchgängigkeit und Füllung desselben mit Blut sprachen. Ich habe im Gegentheil die Pulsationen des Sinus in mehreren Fällen von Intactsein desselben vermisst.

Wenn die Annahme richtig ist, dass die Pulsation des Sinus nichts weiter als eine fortgeleitete Hirnbewegung ist, so kann man sich vorstellen, dass ein stark mit Blut gefüllter Sinus der Fortpflanzung dieser Bewegung einen Widerstand entgegensetzt, dass hingegen Eiter, der den leeren oder nur mit pus gefüllten Sinus umgiebt, diese Bewegungen intensiver fortleiten und dem Sinus mittheilen wird. In der That waren in beiden Fällen die Pulsationen am lebhaftesten, solange der Sinus nur in kleiner Ausdehnung freigelegt und noch von Eiter umspült war.

---

1) Brieger, Die pyämische Allgemeininfection nach Ohreiterung. Zeitschr. für Ohrenheilkunde.

2) Gerhard, Deutsche Klinik. IX. Bd. 1857. XXIX. Bd. 1896.

— Endlich will ich nicht unterlassen zu bemerken, dass beide Fälle Jansen[1]) Recht geben, indem er behauptet, dass ein pyämisches Fieber mit Schüttelfrost und besonders wiederholten Schüttelfrösten so gut wie stets der Ausdruck von Sinus- oder Jugularisthrombose sei. In der Litteratur liegen aber auch genügend sichere Beobachtungen vor, in denen trotz pyämischen Fiebers mit Schüttelfrösten keine Thrombose gefunden wurde. Mit Recht macht auch wohl Brieger (l. c). darauf aufmerksam, dass Explorations-Operationen gelegentlich einmal die Thrombose begünstigen können, wenngleich ja allerdings im allgemeinen die Erfahrungen dahin gehen, dass ein Freilegen des Sinus oder der Dura unter antiseptischen Cautelen nichts schadet. Ich selbst habe in den letzten 3 Jahren bei den Operationen am Warzenfortsatz 16 mal den Sinus, 7 mal die Dura und 8 mal die Dura und den Sinus meist unbeabsichtigt während der Operation freigelegt, ohne jemals einen Nachtheil gesehen zu haben. Man wird daher mit dem Freilegen des Sinus nicht allzulange warten dürfen, selbst wenn nicht alle klassischen Symptome vorhanden sind, da sicher die frühzeitige Operation, bevor Metastasen da sind, und bevor der Organismus zu sehr geschwächt ist, die besten Chancen giebt. Gerade weil ich glaubte, dass auch diese beiden Beobachtungen im stande sind, unsere Kenntniss der Diagnose zu fördern und zu sichern, habe ich kein Bedenken getragen, dieselben trotz des letalen Ausgangs zu publiciren.

3.

Eine Modification des Verfahrens von Laborde zur Wiederbelebung bei tiefer Asphyxie.

Von

Dr. W. Freudenthal, New-York.

In der Sitzung vom 5. Juli 1892 der Académie de Médecine von Paris demonstrirte, wie bekannt, Laborde sein Verfahren, das er zur Wiederbelebung zweier Ertrunkenen angewendet hatte. Später veröffentlichte er noch mehr Erfahrungen über diesen Gegenstand.[2]) Sein Verfahren bestand in rhythmischen, regelmässigen Tractionen der Zunge, welche „oft schon allein genügten, um die Athmung wieder herzustellen". Später wurde dieses Verfahren von verschiedener Seite wiederholt, besonders eingehend wurde es aber von Herzog[3]) studirt. Herzog, der auch experimentell diese Frage zu lösen versuchte, kam zu folgenden Schlüssen:

---

1) Jansen, Sammlung klinischer Vorträge. Begründet von v. Volkmann. Nr. 130. (10. Heft der 5. Serie.)

2) Le Bulletin Médical, 1892, S. 1044 ff.

3) S. W. Herzog, Ueber den Werth einiger Wiederbelebungsmethoden beim Scheintod während der allgemeinen Narkose. Deutsche Zeitschr. f. Chirurgie Bd. XLVII, S. 492.

1. Das Laborde'sche Verfahren ist bei Asphyxien in einem späten Stadium der Narkose nicht stichhaltig und soll deshalb auch nicht angewendet werden.

2. Bei Asphyxien im frühen Stadium der Narkose ist die Laborde'sche Methode wahrscheinlich von Nutzen, als Hülfsmittel bei anderen Wiederbelebungsmethoden, welche wirksamer sind.

Im vorigen Sommer hatte ich Gelegenheit, einen Fall zu operiren, der mir eine Modification des Laborde'schen Verfahrens nahe legte, eine Modification, die mir vom theoretischen Standpunkte aus — denn ich verfüge bisher nur über einen Fall — empfehlenswerth zu sein scheint.

Der Fall ist kurz folgender: Bei einem 38jährigen Phthisiker, dessen Herz gesund war (Lungen nur mässig ergriffen), hatte sich ein etwa faustgrosser Abscess an der Aussenseite des Halses gebildet, den ich an einem jener erdrückenden Sommertage, wie man sie nur hier in New-York kennt, eröffnen musste, und zwar in einem kleinen Zimmer einer Privatwohnung. Der Patient befand sich in tiefer Narkose, und es war gerade der Einschnitt gemacht worden, als fast zu gleicher Zeit Athmungsstockung und Herzstockung eintraten. Wir machten Wiederbelebungsversuche, bis uns fast die Kräfte auszugehen schienen. Schliesslich ging ich mit dem Schwamm in den Mund ein, um den Schleim aus dem Munde wegzuwischen. Da kam mir der Gedanke, ohne dass ich an das Laborde'sche Verfahren in dem Moment dachte, die Epiglottis zu kitzeln. Ich that dies sehr einfach, indem ich bei herabhängendem Kopfe den Mund mittels eines Mundsperrers offen hielt, mit der einen Hand in den Mund einging und den Zeigefinger schnell an der Epiglottis vorwärts und rückwärts bewegte. Nach kurzer Zeit machte der Patient eine Schluckbewegung, und dann athmete er, um nach etwa 2 Minuten wieder damit aufzuhören. Ein abermaliges Kitzeln hatte denselben günstigen Erfolg, der auch zum dritten Male nicht versagte, worauf Puls und Respiration normal blieben.

Wiewohl Laborde nichts erwähnt von einem Kitzeln der Epiglottis oder überhaupt von der Epiglottis, so halte ich dasselbe doch nur für eine Modification seines Verfahrens, und zwar aus folgenden Gründen:

Laborde will durch seine Tractionen der Zunge die sensiblen Zungennerven reizen und durch Vermittelung des Centralnervensystems die motorischen Nerven der Athmungsmuskeln erregen: Von den sensiblen Nerven sollen besonders der Glossopharyngeus und der N. laryng. sup. in Betracht kommen. Nun aber versorgt der Glossophar. bekanntlich die vordere Fläche der Epiglottis; der N. laryng. sup. (und zwar der innere Ast desselben, versorgt die hintere Fläche der Epiglottis, die Zungenbasis und die epiglottischen Drüsen. Wenn also Laborde an der Zunge Tractionen machen lässt, so wird die Epiglottis diesen Tractionen auch unterworfen und so die beiden genannten Nerven indirect gereizt. Ein viel stärkerer Reiz wird aber durch starkes Kitzeln der Epiglottis direct ausgeübt. Ich halte also mein Verfahren für weiter nichts als eine Modification des Laborde'schen.

Es sprechen aber auch noch andere Gründe für dieses Verfahren.

1. halte ich die Tractionen der Zunge nicht für ganz ungefährlich. Wenigstens kann ich es mir nicht denken, dass zum mindesten Zerreissungen von Muskelbündeln nicht vorkommen sollten. Durch Kitzeln der Epiglottis kann nichts beschädigt werden.

2. wissen wir doch aus täglicher Erfahrung, wie ängstlich wir bei intralaryngealen Operationen bemüht sind, jede Berührung der Epiglottis selbst nach gehöriger Cocainisirung derselben zu vermeiden. Wir fürchten den durch das geringste Kitzelgefühl verursachten Reflex.

Sollten wir uns diese Erfahrung nicht zu nutze machen? Es dürfte sich also vielleicht empfehlen, das Kitzeln der Epiglottis bei asphyktischen Zuständen als Wiederbelebungsmittel weiter zu versuchen.

4.

Autoplastik bei grossem Hautdefect der weiblichen Brust.

Von

Dr. Felix Franke,

Oberarzt des Diakonissenhauses Marienstift zu Braunschweig.

Nach Exstirpation der weiblichen Brust sieht man bekanntlich in manchen Fällen einen so bedeutenden Hautdefect vor sich, dass man fast in Verlegenheit geräth bei dem Versuche, ihn zu decken. Ich habe bisher noch keine Versuche mit der Krause'schen Transplantationsmethode gemacht, die Thiersch'sche Transplantation aber habe ich noch nicht bei sehr grossen Defecten der Brusthaut anzuwenden gewagt, obgleich ich sonst von ihr einen sehr ausgedehnten Gebrauch auch bei ganz ungeheuren Hautdefecten gemacht habe und noch mache. So habe ich schon im Jahre 1887 in Gemeinschaft mit Herrn Kollegen Kleinknecht hier einen durch Verbrennung entstandenen riesigen Hautverlust am Bauche eines elfjährigen Knaben nach Thiersch gedeckt, der die ganze Breite des Bauches von etwa 3—4 Finger breit oberhalb des Nabels bis zur Symphyse und den oberen Theil der Vorderseite des rechten Oberschenkels in der Ausdehnung einer Handbreite betraf.[1]) Wie andere Operateure habe nun auch ich die Beobachtung gemacht, dass die nach der Ueberpflanzung glatt aussehenden Flächen bisweilen in mehr oder minder erheblicher Weise allmählich zusammenschrumpfen und das so schön erzielte Resultat dadurch sehr in Frage gestellt wird. Es geschah das in allerdings nur geringem Maasse bei dem oben erwähnten Knaben. In sehr unangenehmer, sehr entstellender Weise machte sich diese Schrumpfung unter anderem bei einer Kranken geltend, bei der ich im Gesicht die lupös erkrankte Haut der einen Wange durch Thiersch'sche Haut-

1) Felix Franke, Ueber Hautüberpflanzung nach Thiersch, Deutsche med. Wochenschr. 1889. Nr. 3. Der Fall dürfte Herrn Collegen Karewski besonders interessiren, weil wie in dem von diesem neulich mitgetheilten Falle, bei dem Versuche, den Defect mit der Haut des Vaters und dann mit der bezahlten Haut eines Anderen zu decken, zwar erst Anheilung erfolgte, die überpflanzten Läppchen sich aber bald wieder abstiessen.

läppchen ersetzt hatte. Die Furcht vor einer solchen Schrumpfung hat mich nun bisher immer abgehalten, grosse Hautdefecte der Brust nach Thiersch zu decken (bei kleinen habe ich die Transplantation angewandt). Denn die nach erfolgter Schrumpfung zurückbleibende bedeutende Spannung um den Brustkorb ist ein so lästiges und unangenehmes Gefühl für die Patientin, dass man suchen muss, es ihr zu ersparen.

Ich habe deshalb in einigen Fällen zu plastischen Operationen meine Zuflucht genommen, um durch Entspannungsschnitte und Lappenbildung Haut aus der Umgebung zu gewinnen. In einem Falle habe ich mit gutem Erfolge einen grossen Lappen der seitlichen mittleren Rückengegend entnommen, als es sich darum handelte insbesondere die Achselhöhle, in der die Haut zur Deckung nicht zureichte, mit normaler Haut zu versorgen. Anderenfalls wäre infolge der zu erwartenden Schrumpfung eine starke Behinderung der Beweglichkeit im Schultergelenk zu erwarten gewesen.

Wenn ich auf diesen und ähnliche Fälle nicht näher eingehe, weil es sich dabei nicht um typische Schnittrichtungen handelt, so möchte ich nun ein Verfahren besprechen, das ich im vergangenen Jahre angewandt habe, das aber bis dahin nicht benutzt worden zu sein scheint, die Autoplastik mit Verwendung der gesunden Brust.

Aus dem Bericht der Semaine médicale vom 22. October d. J. (Nr. 53) über den diesjährigen französischen Chirurgencongress ersehe ich, dass Legueu dasselbe Verfahren empfiehlt unter dem geschickt gewählten Namen „Autoplastie par glissement du sein", und in Nr. 40 des Centralblattes für Chirurgie d. J. finde ich es empfohlen in einem Bericht über eine schwedische Arbeit von H. Graeve (12).

Die Veröffentlichung der Krankengeschichte meiner Patientin geschieht nun nicht, um Prioritätsansprüche zu erheben, — die beiden Herren Collegen sind ohne Zweifel wie ich erst während der Operation auf den glücklichen Gedanken gekommen —, sondern um einer weiteren Anwendung der Methode das Wort zu reden, zugleich aber auf eine kleine Abweichung hinzuweisen, die mein Verfahren vor dem ihrigen voraushaben dürfte.

Legueu hatte nach Wegnahme eines ausgedehnten Krebsrecidives einen Defect zu decken, der von der Achsellinie bis zum Brustbein reichte. Die deshalb schwierige Aufgabe, weil schon bei der ersten, 3 Monate vorher erfolgten Operation ein grosses Hautstück geopfert werden musste, und nun bei der zweiten Operation die schon vorher straff gespannte Haut sich nicht weit zusammenziehen liess, löste er dadurch, dass er die gesunde Mamma transplantirte: er umschnitt einen grossen Lappen, der diese umfasste und mit einem genügend breiten Stiel, der seine Lebensfähigkeit gewährleistete, mit der Haut der Achselhöhlengegend noch zusammenhing. Mittels dieses Lappens vermochte er die ganze Wunde zu decken, und erzielte er Heilung per primam. Graeve scheint, nach dem kurzen Bericht zu urtheilen, ebenso operirt zu haben.

Mein Fall ist folgender:

Die 57jährige Frau des Ackermannes B. aus Leiferde, welche früher immer gesund war, erblich anscheinend nicht belastet ist, bemerkte seit

unbestimmt langer Zeit eine harte Geschwulst in der linken Brust, consultirte aber trotz Wachsens der Geschwulst erst, als sich vor einigen Wochen Schmerzen eingestellt hatten, ihren Arzt, der ihr sofort zur Operation rieth.

Ich fand bei der am 6. Juli 1897 in das Marienstift aufgenommenen kräftigen, sehr gut genährten Frau die linke Mamma vollständig in eine harte, schwach höckerige, mit dem unterliegenden M. pectoralis verwachsene Geschwulst verwandelt, während die rechte, fettreiche Mamma sich durchaus weich anfühlte. Die Haut über der Geschwulst war schwach geröthet, straff mit der Unterlage verwachsen, die Mammilla wenig eingezogen. Bei Druck wurden mässige Schmerzen geklagt. In der Haut über dem Brustbein fühlte ich einige kleine Knötchen. Die Verhärtung erstreckte sich auch noch ein wenig nach links hinaus über das Gebiet der Mamma. In der linken Achselhöhle war ein deutliches Drüsenpacket zu fühlen.

Bei der am folgenden Tage vorgenommenen Operation umschnitt ich in weitem Bogen das erkrankte Gebiet, so dass der rechtsseitige Schnitt noch nach rechts vom rechten Brustbeinrande verlief, der linksseitige nach links von der vorderen Achsellinie. Es folgte typische Ausräumung der Achselhöhle, Entfernung des Pectoralis major (ausser einem kleinen Rest am Schlüsselbein) und des Pectoralis minor. Nach kurzem Ueberlegen verlängerte ich, da der colossale Hautdefect auf gewöhnliche Weise nicht gedeckt werden konnte, den unteren Querschnitt unter der rechten Mamma hinweg, dann leicht im Bogen ansteigend bis zur rechten vorderen Achsellinie, den oberen bis gegen den rechten Schulterkopf zu und löste nun den so umschnittenen Lappen mitsammt der Mamma von dem Muskel ab. Darauf exstirpirte ich die Mamma aus diesem Lappen nebst der Mammilla und vernähte nach Verziehung des Lappens nach links in entsprechender Weise die Wundränder. Es gelang das unter Anwendung eines etwas kräftigen Zuges und einer Einkerbung des unteren Randes des Lappens, welche bezweckte, den die Form einer flachkugelförmigen Hülle besitzenden Lappen abzuflachen. Der Lappen zeigte nach der Vernähung nur am linken Rande eine blasse Färbung, sonst normale Farbe. Das durch Exstirpation der Mammilla entstandene Loch benutzte ich zur Drainage. Ungedekt blieb nur eine zehnpfennigstückgrosse Stelle am Deltoidesrand. Drainage, Verband.

Verlauf fieberlos. Beim Verbandwechsel am 14. Juli fand ich den Lappen nur zum Theil verheilt. An der verticalen Vereinigungsstelle auf der linken Seite hatten die Nähte zum Theil durchgeschnitten, klaffte die Wunde etwas und waren die Ränder, auch der linksseitige, zum Theil abgestorben. Auch am unteren Rande des Lappens war auf der linken Seite in der Länge von etwa 10—12 cm eine über fingerbreite Gangrän aufgetreten, doch hielten die Nähte noch.

Nach Entfernung der gangränösen Fetzen wurden am 20. Juli die gut granulirenden Wundränder mittels Heftpflasterstreifen zusammengezogen, und am 26. Juli die Kranke auf ihren Wunsch mit noch granulirender Wunde entlassen.

Ueber den weiteren Verlauf hatte der behandelnde Arzt, Herr Dr. Albrecht aus Thiede, die Freundlichkeit, mir später Bericht zu erstatten.

Die untere quere Wunde heilte schnell, während die verticale sehr langsam im Verlauf von 3 Monaten sich schloss unter Bildung einer breiten, dünnen, den Rippen aufliegenden Narbe. Das Befinden war anfänglich gut. Doch traten nach einigen Monaten Recidivknoten in jener Narbe, die bald aufbrach, bald wieder zuheilte, in der umgebenden Haut und in der Achselhöhle auf, und nach furchtbaren Leiden ist die Kranke am 5. September d. J. gestorben.

Wie aus der Krankengeschichte hervorgeht, unterscheidet sich mein Verfahren von dem von Legueu und Graeve dadurch, dass ich nicht die gesunde Mamma mit verpflanze, sondern aus dem Lappen ausschäle und auch die Mammilla mit wegnehme. Den Vortheil dieser Operationsweise sehe ich hauptsächlich in dem besseren kosmetischen Erfolge. Es berührt doch gewiss die betreffende Kranke nicht angenehm, die Brust mitten auf dem Brustkorb zu tragen, namentlich wenn es sich um eine sehr stark entwickelte Mamma handelt. Eher werden sich die Kranken dazu verstehen, nach dem Verlust der einen Brust auch die andere zu opfern, so dass die Brust wenigstens ein gleichmässiges Aussehen bietet. Ich glaube nicht, dass durch die Ausschälung der gesunden Mamma der Lappen an Lebensfähigkeit einbüsst. Die bei meiner Patientin eingetretene Randgangrän rührte zum Theil von der starken Spannung her, unter der die Wundränder standen, weil ich offenbar den Stiel nicht beweglich genug gemacht hatte, hauptsächlich aber wohl von einer zu festen Anlegung des Verbandes, der gerade am linken Wundrande am stärksten drückte. Er wird daher in späteren Fällen mit grosser Vorsicht angelegt werden müssen. Eine ausgiebige Drainage wird der Gefahr, dass bei zu locker angelegtem Verbande Blutansammlungen unter dem Lappen sich bilden, wohl sicher vorbeugen. Namentlich empfiehlt sich eine solche durch das Loch an der Stelle der Mammilla, weil infolge der Form des Lappens an dieser Stelle das Blut sich am leichtesten verhalten würde.

Es ist klar, dass bei diesem Verfahren der Autoplastik viel geringere Befürchtung zu hegen ist, dass wie bei der Deckung grosser Defecte nach Krause oder Thiersch, die oben erwähnten Unannehmlichkeiten, bezw. Gefahren der Schrumpfung eintreten. Deshalb dürfte es vielleicht den Anspruch auf seine Verwendung bei jedem grösseren Hautdefecte nach Exstirpation der Mamma erheben, wenn dieser sich nicht ohne bedeutende Spannung beim Vernähen der gegenüberliegenden Wundränder decken lässt. Mit Rücksicht auf die Möglichkeit dieser Autoplastik wird man in Zukunft namentlich bei Krebs auch noch viel dreister sein dürfen in der Opferung der Haut und Muskeln der erkrankten Seite. Nur wird man im Vertrauen auf die durch diese Plastik gebotene Hülfe nicht zu weit gehen dürfen in dem Bestreben, der Kranken noch zu helfen. Fälle, wie der meinige, eignen sich, streng genommen, schon nicht mehr zur Operation, da ein Recidiv mit völliger Sicherheit zu erwarten ist.

Das Verfahren hat auch noch den Vortheil, dass es sich durch eine gewisse Einfachheit auszeichnet, so dass keine technischen Feinheiten und Kniffe in Frage kommen; endlich den, dass die Heilung der grossen Wunde ganz bedeutend abgekürzt wird.

Aus allen diesen Gründen darf ich mir wohl erlauben, die Methode den Herren Collegen zur Nachprüfung zu empfehlen.

5.

Aus dem Seemannskrankenhause zu Hamburg (Oberarzt Dr. C. Lauenstein).

Zur Frage des Haemarthros genu.

Von

Dr. Max Lübbe,
früherem Volontärarzt.

Was wird zunächst aus dem in ein Gelenk ergossenen Blut, gerinnt es, oder gerinnt es nicht?

Im allgemeinen kann man a priori annehmen, dass wie die Gefässintima und die Wandungen seröser Höhlen überhaupt so auch die Synovialmembran der Gelenkhöhle eine gerinnungshemmende Eigenschaft besitzt.

Auf experimentellem Wege suchte Riedel diese Frage zu lösen (Chir. Klinik in Göttingen, Jahresbericht 1875—1879.). Er spritzte mittels feinster Canülen Kaninchen sorgfältig unter Beschränkung der Wundfläche auf die kleinste Ausdehnung Blut ins Kniegelenk, und zwar ganz unverändertes Blut, wie es im Thierkörper circulirt und beim Haemarthros ins Gelenk strömt.

Dabei ist aber zu beachten, wie Riedel selbst betont, dass das Kniegelenk des Kaninchens von dem menschlichen insofern abweicht, als der Musc. ext. dig. long. mit schmaler Sehne vom Condyl. ext. femoris entspringend frei durch das Gelenk zieht und seine Sehnenscheide mittels schmalen Spaltes mit dem Gelenk communicirt.

Riedel kommt zu folgendem Resultat nach seinen Versuchen: die Synovialmembran des Kniegelenks besitzt die Fähigkeit, ca. $^2/_3$ des eingeführten Blutes längere Zeit flüssig zu erhalten, während $^1/_3$ (schon nach $^1/_2$ Stunde) gerinnt, „ein verhältnissmässig grosses Quantum, wenn wir damit die gerinnungswidrigen Eigenschaften der serösen Höhlen im strengen Sinne, speciell der Pleurahöhle vergleichen.“ Damit stimmen die klinischen Beobachtungen nicht ganz überein; diese sprechen vielmehr für ein noch günstigeres Verhältniss der gerinnungswidrigen Eigenschaft der Synovialmembran des menschlichen Kniegelenks.

Das hat schon Volkmann hervorgehoben (Centralblatt für Chirurgie 1880, Nr. 10: Zur Punktion des Haemarthros); er fand in einer grossen Zahl von Punktionen das Blut stets ganz oder fast ganz flüssig, wenn bei einem traumatischen Hydarthros der Troikar innerhalb der ersten 3 Tage eingesenkt wurde; und ebenso, dass einmal nach 6 Tagen 50 ccm und dreimal nach 8 Tagen je 50, 80 und 100 ccm dunkles flüssiges Blut ohne jede Spur eines Gerinnsels herausgezogen wurden, während in einer grossen Zahl anderweitiger Fälle bei Punktionen zwischen dem 4. und 8. Tage die Hauptmasse des Blutes noch nicht geronnen war, indes eine Anzahl Gerinnsel theils durch die Canüle entleert wurden, theils offenbar im Gelenk zurückblieben.

Auch Kocher (Centralblatt für Chirurgie 1880, Nr. 20) beobachtete bei reinem Haemarthros nach einer Schussverletzung ins Knie noch nach

3 Wochen und nach Contusionen nach 6 und 14 Tagen ganz flüssigen Erguss.

Dasselbe Ergebniss zeigen die Beobachtungen, die bei Haemarthros genu im Seemannskrankenhause zu Hamburg (Oberarzt Dr. C. Lauenstein)[1]) mittels Punktion gemacht wurden von 1885—1898. Es wurden keine Gerinnsel gefunden bei 9 Fällen, die noch am Tage der Verletzung punktirt wurden, ferner in 6, die einen Tag, in 3, die 2 Tage, in 2, die 4 Tage nach der Verletzung operirt worden.

In je einem Fall wurde noch vollständig flüssiger blutiger Inhalt durch die Punktion constatirt 3, 5, 6, 7, 8, 11, 15, 16, ja sogar 23 Tage nach dem Tag der Verletzung.

Das Blut war dann gewöhnlich dunkel und dickflüssig.

Sehen wir hier also, dass das in das Kniegelenk ergossene Blut sich recht lange Zeit vollkommen flüssig erhalten kann, so fanden wir andererseits 2 Fälle, wo sich schon nach 2 Tagen, und wiederum 2 Fälle, wo sich schon 1 Tag nach der Verletzung eine Anzahl Gerinnsel durch die Punktion ergab.

In diesen Fällen war meist eine recht schwere Gewalteinwirkung vorausgegangen: Fall in den Schiffsraum, Fall schwerer Säcke aufs Knie mit Zerreissung des Lig. lat. int., Einklemmung zwischen 2 Kisten, Stoss gegen einen Schraubenkopf, während sonst die Aetiologie meist Fall zu ebener Erde, Ausgleiten etc. ergab.

Volkmann fand bei einem 5 Tage alten Querbruch der Patella mit breiter Diastase der Fragmente und strotzend gefülltem Synovialsack das Blut bereits so vollständig geronnen, dass durch die kräftigste Aspiration auch nicht ein Tropfen flüssigen Inhalts, sondern nur Bröckel relativ schon fester Blutgerinnsel zu Tage gefördert werden konnten.

Ebenso gelang Kocher bei einer Fractura patellae nach 3 Wochen und bei einer anderen schon am 3. Tage eine Entleerung des Blutes nicht — so fest war es geronnen.

Man könnte vielleicht einwenden, dass nicht durch blosse Punktion, sondern nur durch breite Gelenkeröffnung ein genügender Aufschluss über den Befund im Gelenkinneren gegeben werde, und dass die auch in den übrigen Fällen schon vorhandenen Gerinnsel durch den Troikar aus ihrem Versteck nur nicht herausgefördert wurden. Demgegenüber ist zu betonen, dass stets ein sehr dicker Troikar benutzt wurde, und nach der Entleerung meist Ausspülungen mit einer desinficirenden Flüssigkeit unter Bewegen des Gelenks gemacht wurden, die wenigstens doch diesen oder jenen Bröckel etwa vorhandenen Gerinnsels zu Tage gefördert hätten.

Jedenfalls muss man zugeben, dass unsere Befunde beweisen, dass die Synovialmembran der Kniegelenkhöhle die Fähigkeit besitzt, das in dieselbe ergossene Blut wenn nicht vollständig, so doch zum bei weitem grössten Theil längere Zeit flüssig zu erhalten.

So gewinnt man nach den klinischen Beobachtungen den Eindruck, dass die Gerinnung des Blutes sich nicht nach der Dauer des Ergusses, sondern vielmehr nach der Art der Verletzung, nach der Grösse der

---

1) Meinem verehrten früheren Chef, welchem ich die Anregung zu dieser Arbeit verdanke, spreche ich auch hier meinen verbindlichsten Dank aus.

Wundflächen in der Gelenkkapsel richtet. Man hat nämlich Grund anzunehmen, dass das Blut auf den Stellen der Gewebsverletzung anfängt zu gerinnen, dass die Gerinnung sich dann auf den ganzen übrigen Theil des Gelenkinhaltes mehr oder weniger fortsetzt.

Fagau kommt sogar zu folgenden Schlussfolgerungen: (The haemarthrosis, its nature, diagnosis and treatment, the British medic. journ. 83, Sept. 22.) In den meisten, wenn nicht allen Fällen von uncomplicirtem Haemarthros bleibt das Blut flüssig. Wo coagulirtes Blut gefunden wird, sind stets Complicationen vorhanden, z. B. schwere Form von Fractura patellae transversa oder ernste Gelenkverletzungen. Doch wie gestaltet sich nun das weitere Schiksal des flüssig oder geronnen im Gelenk vorhandenen Blutes?

Das flüssige Blut wird sehr häufig bald resorbirt.

Die Versuche Riedel's können hierfür allerdings wegen der erwähnten besonderen Verhältnisse im Kniegelenk des Kaninchens nicht gut angeführt werden: hier war das flüssige Blut schon nach $1^1/_2$—15 Stunden aus dem Gelenk verschwunden.

Bezüglich der Blutcoagula aber fand er, dass sie zum Theil an der Wand hafteten, zum Theil frei im Gelenk lagen. Das an der Wand haftende geronnene Blut wurde schon am 3. Tage vom Endothel des Gelenks überzogen, „es wird einfach in die Wand des Gelenks aufgenommen, und nun schiessen von dort aus Zellstränge in dasselbe hinein und durchwachsen es."

Dies ist der seltenere Fall, gewöhnlich bildeten sich frei im Gelenk liegende Blutcoagula, die aber ebenfalls im Verlauf von 9 Tagen von einer 2—3 fachen Zellschicht umhüllt wurden, und zwar mit solcher Rapidität, dass schon Stunden nach der Injection die ersten Anfänge dieser Zellmembran an kleinen circumscripten Stellen nachweisbar waren.

Dies sind jedoch ziemlich schnell vorübergehende Gebilde; am 15. Tage fand R. noch kleine, von Endothel überzogene Kügelchen im Gelenke, die aus Fibrin, eingelagerten weissen mit Blutfarbstoff beladenen und den restirenden rothen Blutkörperchen sammt zahlreichen Fetttropfen bestanden; später, am 20., resp. 23. Tage, war keine Spur mehr von Fremdkörpern im Gelenk, die wohl sämmtlich durch Verfettung zu Grunde gehen. Dieser Untergang kann, wie es scheint, rascher oder langsamer vor sich gehen, wahrscheinlich je nach der Grösse der Coagula, deren Resorption wiederum überhaupt vermuthlich schwieriger sein wird, als wenn sich dieselben der Gelenkwand anlagern. Nur an der Wandung des Gelenks findet man noch mehrere Wochen lang Pigment in grossen Massen. Das beweist, dass relativ viel Blut im Gelenke selbst schon seines Pigments beraubt wird und zu Grunde geht. Zweifelhaft bleibt es, ob eine directe Resorption der intacten Blutkörperchen aus dem Gelenk erfolgt.

Delbastaille hat diese Versuche abweichend von Riedel an grösseren Hunden wiederholt, auch brachte er einigen Thieren vor der Einspritzung des Blutes eine Verletzung des Gelenkes bei.

Er kommt zu folgenden Resultaten (Jahresbericht über Leistungen in der Medicin 1888 II, S. 445):

1. Eine grössere in ein gesundes Kniegelenk eingeführte Blutmenge ist nach 3 Wochen nur mit Hinterlassung einer leichten Pigmentirung der Synovialis vollständig resorbirt.

2. Die Folgen einer Bluteinspritzung in ein vorher verletztes Gelenk wechseln nach der Art der Verletzung: bei incompleter Patellafractur fand die Resorption in ca. 28 Tagen statt; nach heftiger Gelenkcontusion oder Cauterisation einzelner Partien der Synovialis ging die Resorption viel langsamer vor sich als im gesunden Gelenk, und vollends wurde sie verzögert nach intraarticulären Brüchen, Zerreissung der Quadricepssehne, Verletzung der Knorpel u. s. w. Danach scheint die Dauer der Resorption im Verhältniss zur Schwere der Verletzung zu stehen.

Fassen wir alle in Betracht kommenden Verhältnisse zusammen, die vermuthlich die Resorption verzögern können, so finden wir:

1. Die Coagulation überhaupt. Erschwerend ist hierbei wahrscheinlich der Umstand, dass sich (wie meistens) die Coagula nicht an der Wand anlagern, sondern wie Fremdkörper frei im Gelenk liegen.

2. Die Schwere der Verletzung, die Grösse der in der Synovialmembran entstehenden Wundfläche, von der a) die mehr oder minder starke Gerinnung und b) die Grösse der noch gesunden und gut resorbirenden Fläche der Synovialis abhängt.

So wird es begreiflicher, dass die Resorption eines Blutergusses im Gelenk so verschieden lange Zeit in Anspruch nehmen kann, wenn auch wohl noch andere Umstände eine Rolle spielen, die uns nicht bekannt sind.

Wir fanden unter 22 Fällen von nicht punktirtem Haemarthros genu eine Behandlungsdauer von 9—92 Tagen; so verschiedene Zeit brauchte die Resorption des Ergusses.

Auch Volkmann führt einen Fall an, wo sich bei einem 40jährigen Manne nach einer heftigen Contusion 14 Wochen später der Synovialsack noch mit einer grossen Masse von Blutgerinnseln ausgefüllt zeigte, die überall der Innenfläche des Kapselbandes sehr fest adhärirten; auch war kein Tropfen Synovialflüssigkeit im Gelenk vorhanden.

Haben wir bis jetzt nur die gewöhnlichen Schicksale eines Blutergusses ins Kniegelenk betrachtet, nach dessen Resorption dann das Gelenk wieder vollständig normal funktionirt, so ist doch nicht zu vergessen, dass noch ein ganz anderer Verlauf eintreten kann, wenn man auch nicht angeben kann, weshalb. Ich meine nicht die funktionellen Störungen, die entstehen können infolge starker Bänderdehnung durch einen sehr prallen Erguss und die vielleicht verzögerte Resorption desselben. Sicherlich können auch viel schwerere Veränderungen im Gelenk selbst auftreten nach einem einfachen Haemarthros; so namentlich kann sich ein chronischer Hydarthros mit Kapseldehnung bilden, bekanntlich ein nicht seltener Fall.

Wichtiger, aber glücklicherweise viel seltener ist es, dass sicherlich aus einem Haemarthros Ankylose des Gelenkes, vollkommen zottige Entartung der Synovialis, ja noch einen Schritt weiter auch die sog. Arthritis deformans traumatica entstehen kann, wie sie uns Volkmann in seinen Beiträgen zur Chirurgie (1875) allerdings weit hochgradiger und typischer in 3 Fällen schildert und abbildet, die aber entstanden sind nach intraarticulären Fracturen im Knie.

Zur Ankylosenbildung mit vollständiger Obliteration des Gelenkes kann es kommen, wenn sich die Blutgerinnsel vascularisiren und zu festem Bindegewebe organisiren.

Einen derartigen Fall können wir hier anführen, der allerdings zuerst Verdacht auf Tuberculose erregte, der sich aber später nicht bestätigte: Der Matrose H. aus Schleswig, 23 Jahre alt, wurde am 12. Sept. 1897 im Seemannskrankenhause zu Hamburg aufgenommen.

Anfang Januar 1897 Stoss des linken Knies gegen die Kante eines eisernen Ofens. Starke Schwellung und Schmerzen, so dass er das Bein nicht mehr beugen und gebrauchen konnte. Seit 15. Februar 1897 im Eppendorfer Krankenhaus (Hamburg) mit comprimirenden Verbänden und Jodoforminjectionen behandelt ohne Erfolg.

Status bei der Aufnahme im Seemannskrankenhause: Oberer Recessus des linken Kniegelenkes stark gefüllt, Patella tanzt nicht. Ueber dem Condylus int. eine handtellergrosse fluctuirende Schwellung; Unterschenkel steht in mässiger Subluxation unbeweglich. Umfang des Knies um Patella links 38 cm, rechts 34,5 cm. Musculatur des ganzen Beines stark atrophisch. Seitliche ausgiebige Wackelbewegungen passiv ausführbar.

14. September 1897. Operation: Unter Narkose Eröffnung der fluctuirenden Geschwulst an der inneren Seite des Kniegelenkes durch einen 20 cm langen Schnitt, wobei sich eine beträchtliche Menge blutig seröser Flüssigkeit entleert (20 ccm). An der Aussenseite Gegenöffnung in derselben Ausdehnung. Tamponade mit Jodoformgaze. In der entleerten Flüssigkeit befinden sich Jodoformtheile.

Angelegte Culturen bleiben steril. Temperatur bleibt stets normal. Massage und Faradisation der Musculatur.

25. Februar 1898. Wunden vernarbt bis auf eine ca. pfenniggrosse Fistel an der Aussenseite über dem Condyl. ext. fem., die ca. 3 cm tief nur wenig absondert. Aus ihr lassen sich kleine fibrinöse Fetzen ohne Blutung entfernen. Untersuchung derselben auf Tuberkelbacillen negativ.

17. März. Fistel durch Längsschnitt gespalten, Ränder excidirt; Knochen unter der Fistel ohne krankhafte Veränderung.

20. October. Entlassung: Fistel geheilt. Starke Atrophie der Beinmusculatur. Umfang des Kniegelenkes links 36,5 cm, rechts 35,5 cm. Kapsel verdickt.

Tibia steht in Subluxation nach hinten. Seitliche Bewegungen kaum mehr möglich. Beugung aufgehoben. Patient kann mit 2 Stöcken gut gehen.

Hier hatte sich also nach einem Haemarthros eine vollständige Ankylose ausgebildet, und mit diesem Resultat ist der Fall auch zur Heilung gekommen.

Bei folgendem Patienten kam es zu einer vollständigen zottigen Entartung der Synovialis:

Seemann G. aus Hamburg, 23 Jahre alt, wurde am 23. März 1897 aufgenommen.

Vor 3 Jahren fiel dem Patienten ein schweres Fass gegen das linke Knie. Längere Zeit Schwellung und Schmerzen, später aber war das Knie wieder völlig gebrauchsfähig. Jetzt fiel er vor ca. 3 Monaten auf

See bei schwerem Wetter auf dasselbe Knie. Starke Schwellung, heftige Schmerzen. 6 Wochen lag er zu Bett, machte Kaltwasserumschläge, auch wurden Schröpfköpfe angelegt. Dann verrichtete er wieder leichte Arbeit.

Status: Linkes Kniegelenk geschwollen (Umfang 1 cm mehr als rechts). Recessus sup. stark ausgedehnt, Wandungen verdickt. Patella leicht abgehoben, beim Andrücken deutliches Knirschen fühlbar. Gelenkkapsel ebenfalls verdickt; auf der Innenseite und auch aussen mehrere verschiebbare, weichere und härtere Gebilde zu fühlen, anscheinend einige frei, andere adhärent. Beugung bis zum rechten Winkel möglich.

1. April. Operation: Narkose, Blutleere. Eröffnung des Gelenkes durch Bogenschnitt mit Durchschneidung des Ligam. patellae; geringer serosanguinolenter Erguss, Kapsel verdickt, an den Wandungen unzählige zottige, reiskorn- bis haselnussgrosse Excrescenzen, selbst einzelne Stellen vom Knorpel des Femur sind in gleicher Weise bedeckt.

Abtragung der ganzen entarteten Innenfläche der Kapsel. Ueber dem Recess. sup. alter Bluterguss unter der Quadricepssehne: Ausräumen der Coagula. Catgutnaht, Verband.

11. April. Wunde reizlos. Gypsverband.

22. April. Wunde fast geheilt, tägliche Massage des Kniegelenkes und seiner Umgebung.

20. Mai. Flexion sehr beschränkt. Brisement forcé in Narkose. Massage, Faradisation.

4. Juni. Auf Wunsch in Heilung entlassen; Patient kann das Knie völlig strecken und ca. bis 45° beugen, geht ohne Stock, ermüdet leicht. M. quadriceps noch recht atrophisch. Narbe noch stellenweise adhärent, Patella ziemlich frei.

Dass es zu noch schwereren Veränderungen, ja zu einer förmlichen Arthritis deformans infolge Haemarthros kommen kann, zeigt folgender Fall:

Patient Cl., 29 Jahre alt, aus Stralsund, wurde am 10. Januar 1889 aufgenommen.

Vor ca. $^1/_2$ Jahr Stoss gegen das linke Knie; Schwellung desselben und heftige Schmerzen, die erst allmählich schwanden, während die Schwellung blieb.

Vor 2 Tagen glitt er auf Deck aus, und es stellten sich von neuem Schmerzen und stärkere Schwellung ein.

Status: Linkes Knie zeigt leichte Beugestellung (10°). Völlige Beugung und Streckung weder activ, noch passiv möglich. Umfang des Kniegelenkes um Patella: links 41, rechts 34 cm; diese Schwellung ist theils durch Erguss, theils durch Verdickung der Kapsel mit Zottenwucherung bedingt, die an einzelnen Stellen deutlich fühlbar ist.

14. Januar. Operation unter Narkose und Blutleere: Eröffnung des Gelenkes durch Bogenschnitt mit Durchtrennung des Lig. patellae. Sofort kommen zahlreiche Corpora oryzoidea hervor und rothgelbes Serum. Beträchtliche Verdickung der Synovialis, leichte Zottenwucherung. Knorpel der Condylen des Femur seitlich oberflächlich usurirt. Auflagerungen auf den Zwischenknorpeln und den Lig. cruciata.

Bei forcirter Beugung kommen aus dem hinten gelegenen Abschnitte der Gelenkhöhle noch zahlreiche Reiskörper; jedoch kann man in diesen Theil des Gelenkes ohne Aufschneiden der Lig. cruciata nicht gelangen, was aber wegen des späteren Funktionirens des Gelenkes vermieden wird. Die Synovialis wird soweit zugänglich abgetragen, ebenso alle Zottenwucherung. Zwischenknorpelscheiben werden weggeschnitten. Naht. Verband.

19. März. Brisement forcé. Massage.

9. Mai. Beugung bis zum rechten Winkel. Streckung nicht völlig möglich. Geht ohne Stütze. Geheilt entlassen.

Wir sehen an den angeführten Fällen, was alles aus einem Haemarthros werden kann. Zu bemerken wäre vielleicht noch, dass auch Gelenkmäuse auf diese Weise entstehen können, wenn auch nur selten, indem in der Gelenkhöhle kleine Gerinnsel liegen bleiben, „welche später unter dem Einfluss einwandernder Zellen zu dichten bindegewebsähnlichen freien Gelenkkörpern mit kleinen Zellen werden“ (Ziegler, Lehrbuch der spec. pathol. Anatomie).

Nach Fischer (Beiträge zur Aetiologie der Gelenkmäuse, Deutsche Zeitschrift für Chir. XII, 1880) sind diese aber vergängliche Gebilde, die meist nach einem Jahr verschwinden.

Nur noch einige Worte über die Therapie des Haemarthros. Soll man punktiren oder nicht?

Schon im Jahre 1861 empfahl Volkmann (Langenbeck's Archiv für klin. Chirurgie) die Punktion bei Haemarthros „nach intraarticulären oder in's Gelenk penetrirenden Fracturen, Bruch der Patella u. s. w., wenn die Geschwulst so bedeutend ist, dass sie ein wesentliches Hinderniss der Adaption der Fragmente und der erfolgreichen Anwendung eines Contentivverbandes abgiebt.“

Bei reinem Haemarthros machte er damals diese kleine Operation nur gelegentlich, wenn der Bluterguss besonders gross war, und die Resorption lange Zeit in Anspruch nahm.

Regelmässig aber führte er dieselbe erst aus seit Beginn der antiseptischen Wundbehandlung, die dem kleinen Eingriffe alle eventuellen üblen Folgen nahm.

Die Erwägung, was alles aus einem Hämarthros entstehen kann, wird uns schon von vornherein für die Punktion einnehmen; denn sie entfernt schnell und gefahrlos die Materia peccans. Streng aseptisches Vorgehen ist dabei selbstverständliche Vorbedingung.

Aber auch noch andere, wichtigere Umstände sprechen für die Punktion: vor allem die kurze Zeit der Behandlungsdauer und dann das Resultat derselben.

Betrachten wir darauf unsere Fälle von Haemarthros genu, die im Seemannskrankenhause zu Hamburg behandelt wurden (1885—1898), so finden wir: von 32 mit Punktion Behandelten war die Dauer der Behandlung durchschnittlich 22,5 Tage; von 22 Nichtpunktirten dagegen war die Dauer der Behandlung durchschnittlich 34,6 Tage. Dabei ist noch zu betonen, dass die Punktion meist nur vorgenommen wurde bei stärkerem Erguss, während die Nichtpunktirten nur leichte Verletzungen mit meist geringem Erguss betrafen.

Deshalb kommt Bondesen (Centralblatt für Chirurgie 1887, Nr. 3), der aus dem Communehospital zu Kopenhagen die Fälle aus der Zeit, wo überhaupt noch nicht, und aus der Zeit, wo nur punktirt wurde, zusammenstellt, zu einem für die Nichtpunktirten noch ungünstigeren Resultate: Behandlungsdauer der Punktirten durchschnittlich 22,4 Tage, der Nichtpunktirten sogar 38 Tage.

Bezüglich des Resultates der einzelnen Behandlungsmethoden ist zu erwähnen, dass von unseren 32 punktirten Fällen 23 vollständig (75 Proc.) geheilt wurden, neun unvollständig (noch geringe Schwellung, geringe Beschränkung der Funktion u. s. w.); von den 22 Nichtpunktirten wurden sechzehn vollständig geheilt (73 Proc.), sechs unvollständig. Es stellt sich also ein ungefähr gleiches Verhältniss heraus; aber auch hier ist zu bedenken, dass die Nichtpunktirten meist bedeutend leichtere Verletzungen darbieten.

Bei Bondesen stellt sich dies Verhältniss dann auch anders: er findet die Zahl der vollständig Geheilten auf Seiten der Punktirten bedeutend grösser: 86 Proc. zu 63 Proc. auf Seiten der Nichtpunktirten.

Vergleichen wir unsere vollständig geheilten Fälle auf beiden Seiten bezüglich der Behandlungsdauer, so finden wir für die 23 Punktirten durchschnittlich 20,5 Tage, für die 16 Nichtpunktirten durchschnittlich 31,6 Tage.

Als Resultat der Punktionsbehandlung können wir also bei unseren Fällen vor allem eine kürzere Behandlungsdauer constatiren. Einen sehr protahirten Verlauf finden wir nie bei der Punktionsbehandlung (längste Dauer 41 Tage), dagegen um so häufiger bei der conservativen Behandlung (längste Dauer 92 Tage).

Gewöhnlich wurde die Punktion mit möglichst dickem Troikar und mit einer einzigen Ausnahme stets nur einmal gleich nach der Aufnahme in das Krankenhaus vorgenommen, und zugleich die Gelenkhöhle mit antiseptischen Flüssigkeiten (2 Proc. Carbollösung oder mit 1 : 5000 Sublimatlösung) ausgespült. In keinem Falle hat die Punktion irgendwie üble Folgen gehabt.

Zur Nachbehandlung sind auch hier natürlich die üblichen Mittel der conservativen Behandlung unentbehrlich: immobilisirende oder comprimirende Verbände, Massage u. s. w.

Auf Grund unserer Erfahrungen über den Haemarthros genu müssen wir für die Hospitalpraxis, wo es in erster Linie darauf ankommt, die Patienten so rasch wie möglich wieder arbeitsfähig zu machen, uns allen den Chirurgen anschliessen, die die Beseitigung des Blutergusses durch aseptische Punktion unter eventueller Zuhülfenahme antiseptischer Ausspülung empfehlen, sowohl für frische Fälle, als da, wo die Resorption des Blutergusses sich verzögert.

XXVI.

Besprechungen.

1.

Ueber Resection der Synchondrosis sacro-iliaca. Von P. v. d. Heyden. (Inaug.-Diss. Bonn 1898.)

Verf. giebt einen kurzen Ueberblick über die Erkrankungen der Synchondrosis sacro-iliaca, geht dann auf die Tuberculose derselben und ihre Behandlung ein, streift die conservative — Jodoformglycerininjection und Entlastung durch Sayresches Corsett — und bespricht die operative — Resection — ausführlich.

Diese erscheint ihm als einziges Mittel, eine ausgedehnte Synchondrosencaries zur Ausheilung zu bringen. Dabei giebt das Verfahren von Schede — Wegmeisselung des hinteren oberen Theils der Darmbeinschaufel — eine gute Uebersicht.

Es werden die Krankengeschichten, resp. Resultate von 28 seit dem Jahre 1878 von Schede und Rieder (2) operirten Fällen mitgetheilt, die den Werth einer ausgedehnten Resection darthun, aber auch die Prognose als sehr ernst erscheinen lassen. Von den 28 wurden 11 geheilt, 3 wesentlich gebessert, 1 ungeheilt, 11 starben, und über 2 konnte nichts mehr in Erfahrung gebracht werden.

Dr. Kiderlen (Bonn).

2.

Ueber Versuche, nicht geheilte intracapsuläre Schenkelhalsfracturen zur Consolidation zu bringen. Von L. Schuhmacher. (Inaug.-Diss. Bonn 1898).

Nach kurzer Erwähnung der Häufigkeit, Aetiologie, Diagnose und Prognose der Schenkelhalsfracturen berechnet Verf. das procentuale Resultat von 245 von Schede behandelten Fällen (74,7 % geheilt, davon 38,4 % beweglich, 25,3 % gestorben meist an Altersveränderungen und Lungenaffectionen), und bespricht die Gründe des häufigen Fehlens der knöchernen Vereinigung, besonders bei intracapsulären Fracturen, um schliesslich, auf die Therapie übergehend, die beim Versagen der Extensionsmethode vorgenommene Fixation durch Stahlschrauben und Elfenbeinstifte zu erörtern.

Nach letzterer Methode behandelte Schede 3 Fälle, deren Krankengeschichte Verf. giebt. Die Dislocation wurde dabei neuerdings in sehr

geeigneter Weise mit Hülfe des für cong. Hüftluxationen gebräuchlichen Schedeschen Extensionstisches beseitigt.

Verf. kommt zum Schluss, dass das Verfahren besonders bei jüngeren Leuten mit intracapsulären Schenkelhalsbrüchen anzuwenden sei, deren Diagnose durch die Röntgendurchleuchtung zu sichern wäre.

Da in 2 von den 3 Fällen die versenkten Elfenbeinstifte schliesslich doch noch mühsam entfernt werden mussten, kann sich Ref. dem Eindruck nicht entziehen, dass sich die Elfenbeinstifte besser durch die vergoldeten Stahlnägel ersetzen lassen, wie er es bei einem vor kurzem von Schede operirten Fall gesehen hat. Dieser Fall ist mit völliger Funktionsfähigkeit des Beines glatt geheilt.

Dr. Kiderlen (Bonn).

3.

Ueber Sehnennaht und Sehnenplastik. Von B. Görgens. (Inaug.-Diss. Bonn 1898.)

Verf. wirft einen eingehenden Rückblick auf die Geschichte der Sehnennaht und Sehnenplastik und die einzelnen Operationsmethoden, um hierauf 32 in der letzten Zeit in der Bonner Klinik operirte Fälle von Sehnennaht und 3 von Sehnenplastik anzuführen. In 18 Fällen wurde völlige, in 4 Fällen fast völlige, in 9 Fällen nur teilweise Herstellung der Funktion erzielt. In einem Fall war der Erfolg nicht zu eruiren. Die Prognose erscheint bei Sehnendurchschneidung im Bereich der Finger ungünstig, sämmtliche 9 Fälle mit nur teilweiser Funktionsherstellung gehören hierher.

Bei allen 3 Fällen von Sehnenplastik war das Resultat befriedigend. Verf. legt einen besonderen Werth auf die Nachbehandlung.

Dr. Kiderlen (Bonn.)

4.

Ueber Hirnverletzungen im Anschluss an zwei schwere Fälle aus der Bonner chir. Klinik. Von J. Hermann. (Inaug.-Dissert. Bonn 1898.)

Verfasser veröffentlicht 2 Fälle von Hirnverletzung, von denen der erste eine Stichverletzung der linken Hirnrinde mit Durchschneidung der Art. men. med., eine rechtsseitige Extremitätenlähmung mit geringer Facialisbetheiligung zur Folge hatte, aber nach 2½ monatlicher Behandlung als geheilt entlassen werden konnte.

Im Anschluss hieran bespricht der Verfasser die Localisation der motorischen Rindencentren, ihre Verletzungen und deren Differentialdiagnose, Folgen und Therapie, indem er dabei besonders auf Bergmann's Arbeiten eingeht.

Der zweite Fall betraf eine mit Allgemeinerscheinungen einhergehende, mit Heilung endigende Fractur der Hinterhauptschuppe, wobei eine Kleinhirnverletzung diagnosticirt werden konnte.

Verfasser erörtert die Diagnose der Kleinhirnverletzungen und führt die Ansichten der Autoren und einige Fälle aus der Litteratur an.

In beiden vorliegenden Fällen war die Trepanation mit gutem Erfolg ausgeführt worden; im ersten Fall ermöglichte sie die noch ohne Drucksymptome bestehende Blutung der Men. med. zu stillen, im zweiten Fall wurde die mit Drucksymptomen einhergehende Depression des Knochens dadurch beseitigt.

Dr. Kiderlen (Bonn).

5.

Beitrag zur Symptomatologie und Aetiologie des Mal perforant du pied. Von H. Königer. (Inaug.-Dissert. Bonn 1898.)

Nach einem Rückblick auf die Entwickelung des wissenschaftlichen Bildes des Mal perforant bringt Verfasser die ausführliche Krankengeschichte eines auf der Bonner chir. Klinik beobachteten typischen Falles und geht im Anschluss daran die verschiedenen Ansichten der Autoren über Aetiologie und Pathologie dieser Krankheit kritisch durch, um sich der Ansicht anzuschliessen, dass zum Zustandekommen eines Mal perf. d. p. eine trophoneurotische Störung unerlässlich sei.

Dr. Kiderlen (Bonn).

6.

Die Blutstillung bei seitlichen Verletzungen grosser Venenstämme mit besonderer Berücksichtigung der Venennaht. Von F. Schultes. (Inaug.-Diss. Bonn 1897.)

Nach kurzem historischen Rückblick auf die Entwickelung der Blutstillung geht Verfasser auf die Methoden des seitlichen Verschlusses grosser Venenwunden — Compression durch Tamponade, seitliche Unterbindung, seitliche Abklemmung und Venennaht — ein, schildert ihre Vorzüge und Nachtheile. Letztere erscheinen ihm bei den ersten drei Methoden so bedeutend, dass er diese nicht empfehlen kann, und zwar hält er für den Hauptnachtheil der Compression die Wahrscheinlichkeit der Thrombosirung, den der seitlichen Unterbindung die Gefahr des Abgleitens des Fadens, den der seitlichen Abklemmung die Unsicherheit in der Bestimmung des Eintritts einer sicheren Verklebung.

Diese Nachtheile fehlen der seitlichen Venennaht. Verfasser führt Fälle aus der Litteratur an, schildert die Technik und bespricht die Vorzüge der Operation: sie ist unbegrenzt in der Anwendung, sicher, vermeidet eine Nachblutung und trotz der unvermeidlichen Verengerung die Thrombosirung des Gefässes, und erfordert keine Nachbehandlung.

Verfasser lässt 4 Krankengeschichten aus der Schede'schen Klinik folgen und giebt zum Schluss eine tabellarische Uebersicht aller ihm aus der Litteratur und der Klinik bekannten Fälle, wobei sich herausstellt, dass von 26 veröffentlichten Fällen 23 ohne Störung heilten und die 3 Todesfälle nicht auf die Operation zurückzuführen sind. Auf Grund dieser Resultate empfiehlt Verfasser die Venennaht wärmstens.

Dr. Kiderlen (Bonn).

7.

Handatlas der Anatomie des Menschen. Von Spalteholz. II. Bd. 2. Abtheilung. Preis Mk. 6. Leipzig, S. Hirzel, 1898.

Das neue Heft des Spalteholz'schen Handatlas zeigt die gleichen Vorzüge, wie die schon erschienenen. Auf künstlerisch schönen Bildern sind die anatomischen Details in sorgfältigster Weise wiedergegeben. Den Inhalt bilden Abbildungen über Herz und Blutgefässe. Die letzteren sind z. Thl. in neuer, besonders instructiver Weise dargestellt; der Chirurg wird sich an den Abbildungen der Gefässe des Halses, der Schlüsselbein- und Achselgegend, der Leistengrube u. a. freuen. Helferich.

8.

Traité de Chirurgie clinique et opératoire. Par Le Dentu et P. Delbet. Tome VI. Paris, Baillière & Fils, 1898.

Der stattliche Band enthält die Abschnitte über Mund, Rachen, Speiseröhre, Kehlkopf, Luftröhre, Schilddrüse, Hals, Brust — 948 Seiten —, bearbeitet von Morestin, Gangolphe, Lubet-Barbon, Lyot, Arrou, Souligoux. Der Band schliesst sich würdig seinen Vorgängern an und ist ein Werk von hervorragender Bedeutung durch die den französischen Chirurgen eigene Verbindung von Wissenschaftlichkeit und Praxis, von gründlichster Berücksichtigung der chirurgischen Anatomie und der praktischen Erfahrung. Helferich.

9.

Gehirndurchschnitte zur Erläuterung des Faserverlaufes. Von Dr. E. Nebelthau. Wiesbaden, Verlag von J. F. Bergmann, 1898.

Wenn diesem Werk an dieser Stelle eine Anzeige gewidmet werden soll, so ist das nicht möglich ohne den Ausdruck hoher Bewunderung für den Verfasser. Derselbe hat von dem Standpunkt des Vertreters der praktischen Medicin — als Oberarzt an der medicinischen Universitätsklinik zu Marburg — diese Studien gemacht, welche sich methodisch und in ihrer Sorgfalt und Bedeutung an die berühmten Arbeiten von Gudden und Flechsig anschliessen. Auf 33 prachtvollen chromolithographirten Tafeln — und danebenstehenden Hülfstafeln, welche die Erklärung enthalten — sind die Bilder der von N. erzielten Resultate dargestellt. Sie geben eine Uebersicht über den Faserverlauf und die Lagerung der Kerne im Gehirn und sollen speciell der Aufgabe des Arztes zur Förderung des Verständnisses klinischer Beobachtungen dienen. Verfasser und Verleger dürfen auf dieses Werk stolz sein.

Helferich (Greifswald).

Anzeigen litterarischer Neuigkeiten, welche der Redaction zugeschickt worden sind:

Revue de chirurgie. Rédacteur en chef M. F. Terrier. Paris 1898. 18. Jahrg. No. 8 und 9. Inhalt: Houzel, Contribution à l'étude des kystes hydatiques du rein (zwei Beobachtungen von Nierenechinokokkus, Aetiologie, Symptomatologie, Complicationen u. s. w.); F. Terrier et M. Auvray, Les tumeurs du foie au point de vue chirurgical, étude sur la résection du foie (avec 12 fig. — verschiedene Lebernähte illustrirend, eine neue nach Auvray); M. Péraire et A. Pilliet, Tumeurs cornées du membre supérieur, étude clinique et histologique (avec 9 fig.; fin); E. Vincent, Chirurgie rachidienne et mal de Pott (avec 7 Fig.; theilweise mit ausgedehnter Laminectomie und Drainage), fin.

Pierre Wiart, Sur le redressement des gibbosités Pottiques. I. Ses charactères, évolution, consolidation. II. Historique des méthodes de redressement, la méthode de Sayre; G. Houzel, F. Terrier et M. Auvray: suites et fins. In letzterer Arbeit Litteratur der Leberresectionen.

Wiener med. Wochenschrift. 48. Jahrg. 1898. Nr. 33—39. Aus dem Inhalt: Fronius, Bericht über dreissig nach Bassini ausgeführte Radicaloperationen von Leistenbrüchen (33), Koschier, Beitrag zur Kenntniss der Trachealtumoren (35), Schwimmer, Ueber primäre Hauttuberculose (36—38).

Le Lanquedoc Médico-Chirurgical. Toulouse 6. Jahrg. No. 8 u. 9. u. a.: Ferré, Trois laparotomies pour phlegmons abdominaux (Aetiologie: Puerperalfieber); Heilung.

University medical magazine, Pennsylvania. Vol. X, 1898. Nr. 12. u. a.: Risley, Implantation of Sponge in the Orbit after Enucleation.

Bulletin of the Johns Hopkins Hospital, Baltimore. Vol. IX, 1898. No. 88 u. 89. Aus dem Inhalt: Livingood, a case of Sarcoma of the Oesophagus.

The Philadelphia Medical Journal Vol. II, No. 5—13. August, September 1898. Philadelphia. u. a.: Mac Donald, San Franzisco, Complete Removal of the Stomach (Gastrectomy). Vierter glücklich operirter Fall von neun in der Litteratur veröffentlichten Exstirpationen des Magens (No. 7). — Sonst meist med. Standesangelegenheiten, Gesetze, Monopole u. s. w.

Archivio Italiano di Ginecologia, Dir. Spinelli, Neapel 1898. I. Jahrg. No. 4. u. a. Arcoleo, Contributo clinico ed anatomo-patologico allo studio della tubercolosi della mamella.

La Gynecologia Catalana „erste in catalonischer Sprache erscheinende Wochenschrift" Dir. Queraltó. Barcelona. I. Jahrgang. No. 1. u. a.: Queraltó, neue Fortschritte in der vaginalen Hysterectomie.

Lingner, Dresdener chemisches Laboratorium, Beschreibung eines neuen Raumdesinfectionsapparates für Glykoformal, der nach Versuchen im Institut für Infectionskrankheiten in Berlin eine vollständige Zimmerdesinfection in 3 Stunden erreicht.

Arnemann, Hamburg, empfiehlt seine im allgemeinen Krankenhaus Hamburg-Eppendorf eingeführten Matratzen mit gemahlener Korkfüllung wegen ihrer bleibenden Elasticität und leichten Desinfection.

Vierteljahrsbericht für Zahnheilkunde, C. Ash und Sohn. Wien 1898 I. Jahrg. No. 3.

Fortschritte auf dem Gebiete der Röntgenstrahlen. Herausgegeben von Dr. med. Deycke in Konstantinopel und Dr. med. Albers-Schönberg in Hamburg. Bd. II, Heft 1. Aus dem Inhalt: de la Camp, zur Casuistik der Localisation von Geschossen im Schädel mittels Röntgenstrahlen (1 Tafel); Beck, 4 Typen von Olecranonfractur (1 Tafel); Hahn, durch Röntgenstrahlen geheiltes chronisches Eczem (Tafel): Albers-Schönberg, Schädel und Hand eines Akromegalen (Tafel); Albers-Schönberg, Behandlung von Lupus und Eczem mit Röntgenstrahlen; Dollinger, Arbeiten auf dem Gebiete der Röntgenstrahlen in Frankreich.

Archiv für Augenheilkunde. Herausgegeben von H. Knapp in New-York und C. Schweigger in Berlin. Wiesbaden Verlag von I. F. Bergmann. XXXVII. Bd., Heft 3 und 4. In Heft 4: Syst. Bericht über die Leistungen und Fortschritte der Augenheilkunde im 1. Quartal 1898.

Ferner:

Revue de chirurgie. 1898. 18. Jahrg. No. 10. Inhalt: Berger, De l'amputation interscapulo-thoracique dans le traitement des tumeurs malignes de l'extrémité supérieure de l'humérus (1. Fall: Sarkom, Tod nach 7 Monaten an Recidiv; 2. Fall: Myxom, Heilung dauernd seit 1½ Jahren; ferner Statistik von 46 bisher veröffentlichten Fällen mit Amputatio interscapulothoracica, von 23 mit nachfolgender Resection des Schulterblattes); Destot et Gallois, Recherches physiologiques et expérimentales sur les fractures de l'extrémité inférieure du radius (radiographie: Röntgenaufnahme des Bruchmechanismus von der Seite); Dupraz, Un cas très rare de melanosarcôme de l'oeil (ausgehend von einem pigmentirten Naevus der Sklera); Nimier, Du traitement du Varicocèle par la ligature sous-cutanée en bourse du scrotum.

Société de Chirurgie de Bucarest, bulletins et mémoires. 1898. Tome I, No. 1, mars 1898. Aus dem Inhalt: Jonnesco, Cure radicale des hernies inguinales sans fils perdus, description d'un nouveau procédé (instructive Zeichnungen, Nähte ausschliesslich Silberdraht).

Forhandlinger ved Nordisk kirurgisk Forenings 3: je Möde, Helsingfors. 12.—14. August 1897. Herausgegeben von Oberchirurg Tscherning. Stockholm 1898. Einzelband aus:

Nordiskt Medicinskt Arkiv, herausgegeben von Prof. Axel Key. Stockholm. XXXI. Bd. (Neue Folge, IX. Bd.) 1898. Heft 3 u. 4. Aus dem Inhalt: Schmiegelow, 96 operirte Fälle von Mittelohreiterung. (Am Schluss der Hefte französische Referate der Originalartikel.)

Le Languedoc Médico-Chirurgical, Réd. en chef Dr. Maynard. Toulouse. VI. Jahrg. No. 10. October 1898. (2 Frcs. jährlich!)

Die Therapie der Gegenwart. Med.-chir. Rundschau für praktische Aerzte. XXXIX. Jahrg. October 1898. Redigirt von Loebisch, Innsbruck. Alphabetisch geordnete Referate. In ähnlicher Weise bringt:

The medical and surgical „Review of Reviews", A monthly summary of the best in the medical and surgical periodical literature of the world, (edited by Nathan E. Boyd. M. D. London. Vol. I. No. 1. October 1898), Referate aus dem verschiedensten Zeitschriften (alphabetisches Verzeichniss

des monatlichen Inhalts und das Verzeichniss von Autoren neuer Bücher). 79 Seiten.

Revue mensuelle de Bibliographie medicale. No. 8. October 1898. Publiée par J.-B. Baillière et fils. Librairie, Paris.

University medical magazine, Pennsylvania. Vol. XI. No. 1, October 1898.

Bulletin of the Harvard medical alumni association. Boston. Juni 1898. Bericht über den 8. Jahrescongress.

The Philadelphia medical journal. Vol. II. No. 14. October 1. 1898.

Ueber die Grenzen der Aseptik gegen die Antiseptik von Sanitätsrath Dr. E. Odebrecht in Berlin. Aus „Sammlung zwangloser Abhandlungen aus dem Gebiete der Frauenheilkunde und Geburtshülfe", herausgegeben von Dr. Max Graefe in Halle a/S. III. Bd. Heft 1. Empfehlung von Jodoformseide und Vermeidung der Stichkanaleiterung dadurch. Heft 1 Mk.

C. Bolle, Radicaloperation der Encephalocele. Inaug.-Dissert. Berlin 1898. Casuistischer Beitrag zu dem Satz von Schatz: „Dass die Abtragung der E. für die meisten Fälle zwecklos ist, weil die Hydrocephalie gewöhnlich noch zunimmt."

Wiener medicinische Wochenschrift. 48. Jahrg. Nr. 40—44. Aus dem Inhalt: Högler, Bauchstichverletzung. Prolaps des ganzen Dünndarmes. Naht nach 6 Stunden. Heilung. (41.) Amberg, Ein Fall von Echinokokkus der Milz (44).

Handbuch der Laryngologie und Rhinologie, herausgegeben von Dr. Paul Heymann, Privatdocent in Berlin. 25. und 26. Lieferung. Alfred Hölder. Wien 1898. Enthalten: Tuberculöse, syphilitische, lepröse Erkrankung des Kehlkopfes (Schech, C. Gerhardt, Bergengrün). Phlegmone, Erysipel; Hautkrankheiten, parasitäre Affectionen im Kehlkopf (Gerber; Klemperer). Chronische infectiöse Infiltrationszustände; Erkrankungen bei acuten Infectionskrankheiten (Piéniázek; Landgraf, Catti).

Dr. Sick. Greifswald.

Berichtigung.

Auf Seite 462 muss es in Zeile 3 von unten in der Anmerkung Nr. 2 heissen „Hoffa" Lehrbuch u. s. w. statt „Heffer".

Druck von J. B. Hirschfeld in Leipzig.

ST

2839